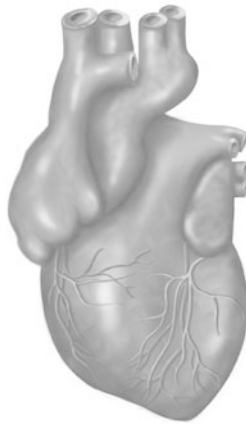

Evaluierung eines subxyphoidalen Zugangsweges zur Therapie des Vorhofflimmerns durch Ultraschall-Ablation

JÖRN BOHN



Inauguraldissertation zur Erlangung des Grades eines
Doktors der Medizin
des Fachbereichs Medizin der Justus-Liebig-Universität Gießen



édition scientifique
VVB LAUFERSWEILER VERLAG

Das Werk ist in allen seinen Teilen urheberrechtlich geschützt.

Die rechtliche Verantwortung für den gesamten Inhalt dieses Buches liegt ausschließlich bei den Autoren dieses Werkes.

Jede Verwertung ist ohne schriftliche Zustimmung der Autoren oder des Verlages unzulässig. Das gilt insbesondere für Vervielfältigungen, Übersetzungen, Mikroverfilmungen und die Einspeicherung in und Verarbeitung durch elektronische Systeme.

1. Auflage 2015

All rights reserved. No part of this publication may be reproduced, stored in a retrieval system, or transmitted, in any form or by any means, electronic, mechanical, photocopying, recording, or otherwise, without the prior written permission of the Authors or the Publisher.

1st Edition 2015

© 2015 by VVB LAUFERSWEILER VERLAG, Giessen
Printed in Germany



édition scientifique
VVB LAUFERSWEILER VERLAG

STAUFENBERGRING 15, D-35396 GIESSEN
Tel: 0641-5599888 Fax: 0641-5599890
email: redaktion@doktorverlag.de

www.doktorverlag.de

**Evaluierung eines subxyphoidalen Zugangsweges
zur Therapie des Vorhofflimmerns durch
Ultraschall-Ablation**

INAUGURALDISSERTATION

zur Erlangung des Grades eines Doktors der Medizin
des Fachbereichs Medizin
der Justus-Liebig-Universität Gießen

vorgelegt von

Jörn Bohn
aus Wetzlar

Gießen 2015

Aus dem Medizinischen Zentrum für Chirurgie, Anästhesiologie und Urologie
Klinik für Herz, Kinderherz und Gefäßchirurgie
der Universitätsklinikum Gießen und Marburg GmbH,
Standort Gießen
Direktor: Prof. Dr. med. Andreas Böning

1. Gutachter: Prof. Dr. Möllmann

2. Gutachter: Prof. Dr. Stieger

Tag der Disputation: 18.08.2015

Meinen Eltern

INHALTSVERZEICHNIS

1	EINLEITUNG	1
1.1	Aktuelle Leitlinien zur Therapie des Vorhofflimmerns	1
1.2	Stand der Forschung der Katheterablationstherapie des Vorhofflimmerns	5
1.3	Stand der Forschung der chirurgischen Therapie des Vorhofflimmerns.....	5
1.4	Notwendigkeit neuer Ablationsverfahren bei permanentem Vorhofflimmern...	9
2	FRAGESTELLUNG	11
3	MATERIAL UND METHODEN	12
3.1	Untersuchung von Körperspendern	12
3.2	Tierversuchsantrag	13
3.3	Aufbau des Großtiermodells zur Ablation	13
3.4	Durchführung der Testung des AttachLifter	16
3.5	Durchführung der Ablation des Fadenmaterials	17
4	ERGEBNISSE	21
4.1	Evaluation des subxyphoidalen Zugangsweges	21
4.2	Funktion des AttachLifter	22
4.3	Strukturelle Intaktheit und Reißfestigkeit des Fadenmaterials	23
4.3.1	Struktur.....	23
4.3.2	Zugfestigkeit.....	24
5	DISKUSSION	31
5.1	Alternative Zugänge zur chirurgischen Therapie des Vorhofflimmerns	31
5.2	Das Schwein als Versuchstier	33
5.3	AttachLifter	35
5.3.1	Wissenschaftlicher Hintergrund zum Herzbeutelzugang	35
5.3.2	Einsatz des AttachLifter	35

5.4	Radiofrequenzablationen von Prolenefäden im Zusammenhang der gängigen Ablationstechniken.....	37
7	ZUSAMMENFASSUNG	39
7	SUMMARY	40
8	LITERATURVERZEICHNIS	41
9	ANHANG.....	50
9.1	Abkürzungsverzeichnis	50
9.2	Abbildungsverzeichnis	52
9.3	Tabellenverzeichnis	53
9.4	Tierversuchsantrag	53
9.5	Publikation in "The Thoracic and Cardiovascular Surgeon"	53
9.6	Video zur Anwendung des AttachLifter	53
10	EHRENWÖRTLICHE ERKLÄRUNG.....	54
11	DANKSAGUNG	55
12	LEBENS LAUF	56

1. Einleitung

1.1 Aktuelle Leitlinien zur Therapie des Vorhofflimmerns

Vorhofflimmern (VHF) ist die häufigste Herzrhythmusstörung im klinischen Alltag. 1-2 % der Weltbevölkerung leiden an dieser Krankheit, über sechs Millionen Menschen innerhalb Europas. Die Inzidenz des VHF steigt mit zunehmendem Lebensalter [1, 2]. Aufgrund der steigenden Lebenserwartung der Bevölkerung nimmt dementsprechend die Bedeutung der Therapie des VHF zu.

Dieses Kapitel soll zur Therapie des VHF einen Überblick über die aktuellen Leitlinien der European Society of Cardiology aus dem Jahre 2010 geben.

Vorhofflimmern ist definiert als eine Herzrhythmusstörung, welche im Elektrokardiogramm (EKG) eine absolut irreguläre Abfolge verschieden großer RR-Intervalle mannigfaltiger Morphologie aufzeigt sowie keine regulären P-Wellen erkennen lässt. Die Frequenz dieser irregulären atrialen Impulse ist größer als 300 Schläge/ min [2].

Man unterscheidet fünf Typen des VHF anhand der Art des Auftretens und der Dauer der Rhythmusstörung [2]:

1. Erstmalig diagnostiziertes VHF, unabhängig von der Dauer der Arrhythmie und der Schwere der damit verbundenen Symptome.
2. Paroxysmales VHF, welches i.d.R. innerhalb von 48 Stunden selbstlimitierend ist, aber bis zu sieben Tagen anhalten kann.
3. Persistierendes VHF, besteht, wenn die VHF-Episode länger als sieben Tage andauert oder eine Kardioversion, sei es elektrisch oder medikamentös, erforderlich ist.
4. Langjährig persistierendes VHF, dauerte bis zur Entscheidung zur Therapie mindestens ein Jahr lang an.
5. Permanentes VHF, besteht, wenn keine Therapie greift und die Rhythmusstörung akzeptiert wird. Falls doch die Entscheidung zur Behandlung gefällt wird, erfolgt eine Umbenennung in langjährig persistierendes VHF.

Die Therapie des VHF hängt von der Art des VHF sowie von den Begleiterkrankungen ab. Ziel ist es, die klinischen Symptome zu minimieren, mögliche Komplikationen zu vermeiden und eine Korrektur der Rhythmusstörung zu erreichen.

Im Folgenden eine Auflistung der einzelnen zur Verfügung stehenden Elemente der Therapie des VHF [2]:

Antithrombotische Therapie

Die Empfehlungen zur Therapie mit oralen Antikoagulantien hängen davon ab, welche Risikofaktoren der Patient aufweist. Zur Beurteilung des Risikoprofils lässt sich der CHADS₂-Score heranziehen (Tab. 1). Ergibt das Risikoprofil des Patienten einen Wert ≥ 2 , so ist eine orale Antikoagulation mittels Cumarinderivaten (bspw. Marcumar) indiziert. Der INR (International Normalized Ratio) sollte infolge der Therapie zwischen 2 und 3 liegen. Ergibt der CHADS₂-Score einen Wert von 1, so ist im Einzelfall und in Hinblick auf die Begleiterkrankungen speziell abzuwägen, ob eine Cumarintherapie zu empfehlen ist. Bei einem CHADS₂-Score von 0 reicht in der Regel eine gerinnungshemmende Therapie mit ASS aus.

Mittlerweile sind mit Rivaroxaban (Xarelto), Dabigatran (Pradaxa) sowie Apixaban (Eliquis) alternativ neuere Antikoagulantien verfügbar, welche bereits zum Einsatz kommen.

Bezüglich der Risikoabschätzung wird seit einiger Zeit auch eine Modifikation des CHADS₂-Scores, der CHA₂DS₂-VASc-Score, verwendet, welcher möglicher Weise eine bessere Risikostratifizierung zulässt, indem er Personen mit niedrigem Risiko besser differenziert. In dieser Modifikation werden zusätzliche Punkte vergeben für bestehende Gefäßerkrankungen und weibliches Geschlecht. Außerdem wird das Alter genauer differenziert (ab 65 Jahre 1 Punkt, ab 75 Jahre ein weiterer Punkt).

CHADS₂-Score zur Abschätzung des Schlaganfallrisikos bei Vorhofflimmern

	Bei Vorliegen von ergibt sich
C (<i>congestive heart failure</i>)	Strukturelle Herzerkrankung, die Herzinsuffizienz verursacht	1 Punkt
H (<i>hypertension</i>)	Arterielle Hypertonie (auch behandelt)	1 Punkt
A (<i>age</i>)	Alter > 75 Jahre	1 Punkt
D (<i>diabetes</i>)	Diabetes mellitus	1 Punkt
S (<i>stroke</i>)	Durchgemachter Schlaganfall oder transitorische ischämische Attacke	2 Punkte

Tab. 1: CHADS₂-Score zur Abschätzung des Schlaganfallrisikos bei VHF

Frequenz- und Rhythmuskontrolle

Auch die Frequenz- und Rhythmuskontrolle hängt von der Schwere der klinischen Symptome und den Begleiterkrankungen ab.

Frequenzkontrolle

Zur medikamentösen Senkung der Herzfrequenz bei VHF eignen sich β -Blocker (z.B. Metoprolol), Calciumantagonisten vom Nicht-Dihydropyridin-Typ (Verapamil, Diltiazem), der Kaliumkanalblocker Amiodaron oder Digitalispräparate (Digoxin, Digitoxin). Besteht ein VHF mit Bradykardie, so ist Atropin eine mögliche Medikation, bei Nichtansprechen ist die Anlage eines temporären Schrittmachers oder die elektrische Kardioversion die ultima ratio.

Rhythmuskontrolle bzw. Kardioversion

Man unterscheidet die medikamentöse von der elektrischen Kardioversion. Beiden ist gemeinsam, dass im Vorfeld eine dreiwöchige gerinnungshemmende Therapie durchgeführt werden soll, damit das Risiko von Komplikationen in Form von im Blutstrom fortgespülten Thromben, die sich primär im linken Herzohr bilden, minimiert wird. Dabei soll der INR-Wert zwischen 2 und 3 liegen.

Eine medikamentöse Kardioversion ist möglichst mit Flecainid, Propafenon oder Amiodaron im Bolus durchzuführen. In einigen Fällen kommt Ibutilid zur Anwendung.

Die elektrische Kardioversion, welche am sedierten Patienten durchgeführt wird, ist eine weitere Möglichkeit, wieder den physiologischen Sinusrhythmus zu erreichen. Hierbei ist wichtig, dass vor der Kardioversion mittels transösophagealer Echokardiographie (TEE) Vorhoffthromben ausgeschlossen werden, wenn das VHF länger als 48 Stunden besteht. Alternativ soll vor der elektrischen Kardioversion wie bei der medikamentösen Kardioversion eine dreiwöchige gerinnungshemmende Therapie stattfinden.

Je nach Risikoprofil des Patienten und nach Art bzw. Dauer des VHF ist im Anschluss der Kardioversion die gerinnungshemmende Therapie fortzuführen.

Langzeitkontrolle

Die Langzeitkontrolle beinhaltet die fünf folgenden Komponenten, welche in den vorherigen Absätzen zum Teil bereits beschrieben wurden:

1. Vermeidung von Komplikationen, speziell Thromboembolien
2. Symptomlinderung
3. Optimierung der Therapie kardiovaskulärer Begleiterkrankungen
4. Frequenzkontrolle
5. Korrektur von Rhythmusstörungen

Zur Korrektur der Rhythmusstörungen im Rahmen der Langzeitkontrolle bieten sich zusätzlich zur medikamentösen oder elektrischen Kardioversion noch verschiedene Formen der Ablation an. Zum einen besteht die Möglichkeit der Katheterablation, andererseits bieten sich Radiofrequenz-, Ultraschall-, Laser- oder Kryoablation zur chirurgischen Therapie des VHF an.

Neben der genannten Indikation zur chirurgischen Therapie des VHF im Rahmen der Langzeitkontrolle, sehen Fritz et al. eine Indikation bei Patienten mit medikamentös oder interventionell therapierefraktärem persistierendem oder permanentem Vorhofflimmern sowie gleichzeitiger Indikation zu einem kardiochirurgischen Eingriff. Weiterhin sehen die Autoren ebenfalls eine Rechtfertigung bei Patienten mit alleinigem medikamentös oder interventionell therapierefraktärem Vorhofflimmern, hohem Leidensdruck, thromboembolischen Ereignissen in der Anamnese oder eingeschränkter linksventrikulärer Funktion [33].

In den Kapiteln 1.2 und 1.3 werde ich auf den aktuellen Stand der Forschung der chirurgischen bzw. der Ablationstherapie des VHF mittels Katheter eingehen.

Folgetherapie

Die Folgetherapie soll das Neuauftreten von VHF (Primärprävention) bzw., wenn keine dauerhafte Freiheit von VHF besteht, die Rezidivrate oder die Progression zu permanentem VHF (Sekundärprävention) verhindern. Hierfür kommen ACE-Hemmer, Angiotensin-Rezeptorblocker, Aldosteronantagonisten, Statine und mehrfach ungesättigte Omega-3-Fettsäuren zum Einsatz.

1.2 Stand der Forschung bei der Katheterablationstherapie des Vorhofflimmerns

Zur Therapie des VHF empfehlen die aktuellen Leitlinien der European Society of Cardiology von 2010 den Einsatz der Katheterablation für Patienten mit paroxysmalem VHF, welche trotz voll ausgeschöpfter Rhythmus- und Frequenzkontrolle symptomatisch bleiben [2]. Viele Studien, die die medikamentöse Therapie der Katheterablation gegenüber stellten, erbrachten signifikant bessere Ergebnisse in Bezug auf den Herzrhythmus bei durchgeführter Katheterablation [12-17]. Für Patienten mit persistierendem bzw. permanentem VHF und keiner bzw. geringer organischer Herzerkrankung bestehen hingegen weniger Datenerhebungen bzgl. Nutzen und Risiko der Katheterablation, es ist aber anzunehmen, dass bis zum Eintreten des Erfolges häufige Wiederholungen des Ablationsvorgangs nötig sein werden [2].

Für symptomatische Patienten mit paroxysmalem oder persistierendem VHF mit relevanter organischer Herzerkrankung wird vor einer möglichen Katheterablation eine medikamentöse Rhythmustherapie empfohlen, da bei diesem Patientengut eine erfolgreiche Ablation schwieriger zu erreichen ist-es sind häufig Wiederholungen der Ablation nötig [2].

Als Basis für die Katheterablation gilt eine Veröffentlichung von Haissaguerre und Mitarbeitern, in welcher sog. Triggerpunkte im Bereich der Pulmonalvenen für die Rhythmusstörung bei Patienten mit paroxysmalem VHF, dass sich nicht durch medikamentöse Therapie beheben lässt, verantwortlich gemacht werden [9].

Andere Studien haben wiederum betont, dass ein beträchtlicher Teil der ektopen Herde, die das VHF auslösen, nicht in den Pulmonalvenen auszumachen ist [31,32]. Dementsprechend ist es schwierig, eine klare Indikation für die Katheterablation zu stellen, es herrscht aber Konsens, dass diese am besten für Patienten geeignet ist, welche einen kleinen linksatrialen Durchmesser von bis zu fünf cm und keine strukturelle Herzerkrankung aufweisen, unter symptomatischem, paroxysmalem, einer medikamentösen Therapie refraktärem VHF leiden und dieses von kurzer Dauer ist [10].

1.3 Stand der Forschung bei der chirurgischen Therapie des Vorhofflimmerns

In Deutschland werden operative Verfahren zur Therapie des VHF meist in Kombination mit Herzoperationen wie z.B. bei Eingriffen an den Herzklappen oder in der Bypass-Chirurgie durchgeführt. Damit verbunden ist immer auch eine Eröffnung des Thorax mittels medianer Sternotomie. Alternativ dazu stehen endoskopische Verfahren über Thorakotomien zur Verfügung, welche allerdings noch nicht regelhaft zum Einsatz kommen. Hierfür ist maßgeblich die Zurückhaltung deutscher Rhythmologen verantwortlich, die, im Gegensatz zu

ihren Kollegen in anderen Staaten (Niederlande, Großbritannien, Belgien, USA), einen herzchirurgischen Eingriff, indiziert durch Rhythmusstörungen, ablehnen.

Bei der chirurgischen Ablationstherapie des VHF unterscheidet man anhand der Energiequellen (Radiofrequenz, Ultraschall, Kryotherapie) verschiedene Verfahren, welche im Folgenden beschrieben werden sollen.

Allen Techniken gemeinsam ist die Linienführung der Ablation, welche sich am gängigen Linienmuster der Cox-Maze III-Operation orientiert (Abb. 1). Diese ist der Goldstandard in der chirurgischen Therapie des VHF [3], allerdings ist sie sehr umfangreich und zeitaufwendig und anhand der Komplexität in seiner Verbreitung stark eingeschränkt. Daher wurden Möglichkeiten untersucht, um mit Hilfe extern zugeführter Energie wie Ultraschall, Radiofrequenz oder Kryoennergie Läsionen zu erzeugen, welche einen ähnlichen Effekt haben wie die originale „Schnitt- und Naht“-Technik [4-8].

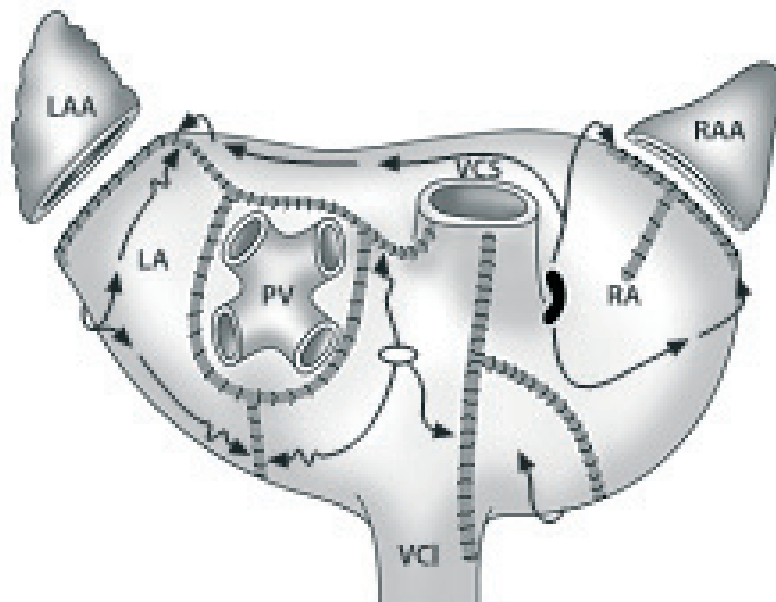


Abb. 1: Schematische Darstellung der Maze-Operation [3]. LA: linkes Atrium, LAA: linkes Vorhofohr, PV: Pulmonalvenen, RA: rechtes Atrium, RAA: rechtes Vorhofohr, VCS: V. cava superior, VCI: V. cava inferior.

Von großer Bedeutung für eine erfolgreiche Ablation ist die Erzeugung von kontinuierlichen, transmuralen, also alle Wandschichten umfassenden, Läsionen [18]. Schon Lücken in der Ablationslinie von einem Millimeter Größe können für das Fortbestehen von VHF verantwortlich sein, wie Melby et al. herausfanden [19]. Comas und Mitarbeiter beschrieben Lücken in bestehenden Ablationslinien bei Patienten, welche erfolglos ablatiert wurden [20].

Verschiedene Forschungsgruppen haben im Tierversuch die Transmuralität der verschiedenen Ablationsverfahren untersucht. Eine Transmuralitätsrate von 100 % durch HIFU-Ablation bei bestehender Vorhofdicke von sechs Millimetern beschreiben Villamizar et al. bei Versuchen mit Kälbern [21]. Cryo- und Mikrowellenablation ergaben weniger vielversprechende Ergebnisse bzgl. Transmuralitätsrate in Bezug auf die Dicke des behandelten Gewebes [6, 22-24], bipolare Radiofrequenzablation erzielte annähernd gute Ergebnisse wie HIFU, allerdings ebenfalls bei geringerer Dicke des Gewebes [18,25].

Aktuell ist die Ablation mittels Radiofrequenz die am weitesten verbreitete Therapie, im Vergleich dazu werden Kryotherapie und Ablation mittels Ultraschall als Alternativen angesehen [11].

Man unterscheidet zwischen uni- und bipolaren Ablationsgeräten, wobei bezüglich der Transmuralität die bipolaren Geräte bevorzugt werden. So werden von einigen Autoren bipolare Ablationsgeräte, welche aus zwei Branchen bestehen (z.B. Cardioblate BP, Fa. Medtronic, Widerstands-reguliert, welches auch zur Ablation des Fadenmaterials für diese Studie verwendet wurde), als die zuverlässigsten Transmuralität erzeugenden Geräte beschrieben [27-29], wohingegen die unipolare RF-Ablation als weniger verlässlich transmural beschrieben wird [26], besonders bei dicken Vorhöfen [30].

Im Gegensatz zum Widerstands-regulierten Cardioblate arbeitet das Gerät Cobra Adhere XL der Fa. Estech Temperatur-reguliert und mit unipolarer Radiofrequenz. In einer Studie von Schuessler et al. konnte damit im Tierversuch an Herzen von Schweinen keine verlässliche Transmuralität erreicht werden [50]. Bevilacqua und Mitarbeiter erzielten initial zufriedenstellende Ergebnisse beim Erzeugen der Box-Läsion [51], Miyagi et al. aber beschreiben, dass unipolare RF-Ablation keine transmurale Läsion und damit einhergehend auch keinen Leitungsblock erbringt [52].

Im Vergleich zur unipolaren oder zur Katheterablation erscheint die bipolare Radiofrequenzablation als sicherer, da die laterale thermische Ausbreitung der Läsion begrenzt ist und somit die Wahrscheinlichkeit von kollateralen Gewebeschäden sinkt [34, 35]. Diese Gewebeschäden werden von Auperle und Kollegen bei unipolaren RF-Ablationsgeräten beschrieben [36], ebenso beschreibt der Autor eine geringere Transmuralitätsrate als bei bipolarer RF-Ablation [37].

Ein weiterer Vorteil der bipolaren RF-Ablation ist die Kürze der Behandlungsdauer. So beträgt die Ablationsdauer je nach Gewebestärke nur 15-25 Sekunden. Außerdem ermöglicht das Verfahren, eine komplette Eröffnung der Herzhöhlen zu vermeiden [33].

Autor, Jahr	Anzahl	Technik	Applikation	SR [%]	FU [Monate]
Cox et al. 1993	46	Maze-OP	Cut and sew	87	6
Cox et al. 1996	178	Maze-III-OP	Cut and sew	93	102
Lima et al. 2004	33	LA Maze	Cut and sew	87	1
Mohr et al. 2001	387	HF linear	Endokardial, unipolar	82	12
Doll et al. 2004	309	Kryo	Endokardial	71	12
Mohr et al. 2002	58	Kryo	Endokardial	79	6
Hebeler et al. 2004	33	Kryo	Endokardial, atrial	88	6
Mack et al. 2004	36	Kryo	Endokardial, atrial	86	9
Berglin et al. 2004	85	Kryo	Endokardial	80	12
Williams et al. 2001	48	HF cooled System	Endokardial, unipolar	81	4
Khargi et al. 2002	30	HF cooled System	Endokardial RA+LA	82	50
Mitruka et al. 2004	80	HF cooled System	Endokardial	83	12
Benussi et al. 2001	40	HF PV Isolation	Epikardial, multipolar	77	12
Benussi et al. 2004	274	HF linksatrial	endokardial	75	48
Hemmer et al. 2000	42	HF PV Isolation	Endokardial, unipolar	86	3
Pasic et al. 2001	48	HF PV Isolation	Endokardial, unipolar	92	6
Tanaka et al. 2002	13	HF PV Isolation	Endokardial, bipolar	85	32
Melo et al. 2000	65	HF PV Isolation	Endo- und epikardial	66	6
Raman et al. 2001	26	HF PV Isolation	Endo- und epikardial	95	6
Knaut et al. 2001	120	Mikrowelle	Endokardial	75	12
Schütz et al. 2002	29	Mikrowelle	Endokardial	92	6
Graffigna et al. 2001	12	Mikrowelle	Endokardial	91	12
Zemballa 2002	31	Mikrowelle	Endokardial	84	Postoperativ
Kress et al. 2004	22	Mikrowelle	Endokardial	72	6
Doll/Williams	6/6	Laser	Epikardial	Tierexperimentell	

Tab. 2: Klinischer Einsatz verschiedener Ablationstechniken und deren Ergebnisse. Aufgeführt werden die Autoren mit dem Publikationsjahr und die Ablationstechnik. Alle Operationen wurden unter Einsatz der HLM durchgeführt [49].

Autor, Jahr	Anzahl	Technik	Applikation	SR [%]	FU
Maessen et al. 2002	40	Mikrowelle	Epikardial	82	6
Galotti et al. 2002	21	Mikrowelle	Epikardial	76	1
Kress et al. 2002	5	Mikrowelle	Epikardial	80	5
Gerosa et al. 2004	1	Mikrowelle	Epikardial <i>dosed Chest robotic</i>	SR	3
Berglin et al. 2004	46	Kryo	Epikardial	80	12
Gillinov et al. 2003	341	Bipolare HF	Epikardial	80	12
Damiano et al. 2003	132	Bipolare HF	Epikardial	82	6
Benussi et al. 2004	60	Bipolare HF	Epikardial	76	6

Tab. 3: Klinischer Einsatz verschiedener Ablationstechniken und deren Ergebnisse. Aufgeführt werden die Autoren mit dem Publikationsjahr und die Ablationstechnik. Alle Operationen wurden ohne Einsatz der HLM durchgeführt [49].

1.4 Notwendigkeit von neuen Ablationsverfahren bei permanentem Vorhofflimmern

In der Therapie des VHF kommen verschiedene Ablationsverfahren zur Anwendung, allerdings bestehen einige Nachteile bei den aktuell gängigen Verfahren bzw. wird ein Großteil nur in Kombination mit Herzoperationen durchgeführt. Da aber die Zahl der Patienten mit permanentem VHF nicht zuletzt aufgrund des steigenden Altersdurchschnitts der Bevölkerung stetig wächst, wird die Bedeutung der Ablationstherapie zunehmen.

Nachfolgend die bestehenden Nachteile der einzelnen Methoden:

Die Katheterablation bringt den großen Nachteil mit sich, dass häufig Wiederholungen der Prozedur nötig sind. So beschreiben Cappato und Mitarbeiter die Ergebnisse einer großen weltweiten Studie, wonach 27% der Patienten mehr als eine Behandlung benötigen [38]. Dies wird von weiteren Autoren bestätigt [39-41]. Außerdem treten seltene, aber schwerwiegende Komplikationen wie Tod durch Thromboembolie, Schlaganfall, Herzbeutelamponade und Lungenvenenstenose auf [38, 42], nicht zuletzt, da die Katheterablation das linke Herzhorn, welches bei über 90% der Patienten mit VHF die Quelle von Thromboembolien darstellt, unbehandelt lässt [43,44].

Während unipolare Ablationsgeräte endokardial transmurale Narben am nichtschlagenden Herzen erzeugen [6, 30, 45], so weisen sie bei epikardialer Applikation am schlagenden Herzen nur eine geringe Eindringtiefe ins Gewebe auf [46, 47]. Außerdem sind die bereits erwähnten kollateralen Gewebeschäden durch thermische Ausbreitung zu berücksichtigen [36], ebenso die geringe Transmuralitätsrate [37]. Die bipolare RF-Ablation zeigt die

überzeugendsten Ergebnisse, auch wenn die Erzeugung von Transmuralität beim Vorhandensein von viel epikardialem Fett gestört sein kann [48].

Die Kryoablation birgt den Nachteil, dass relativ viel Zeit pro Läsion notwendig ist (2-5 Minuten), weiterhin bedarf sie einer höheren Wiederholungsrate als die Radiofrequenzablation [53]. Doll und Kollegen beschreiben geringe Läsionen am Ösophagus beim Einsatz von Kryoenergie [54]. Nichtsdestoweniger ist die Cryoablation nach der Radiofrequenzablation die am häufigsten angewandte Technik.

Klinkenberg und Kollegen berichten von temporären Lähmungen des N. phrenicus nach Ablation mittels HIFU [55, 66], weiterhin beschrieben wird das Entstehen von atrio-ösophagealen Fisteln [66] sowie eines Perikardergusses [55, 66].

Anhand der oben genannten Nachteile der bestehenden Ablationsverfahren zur Therapie des VHF ergibt sich die Notwendigkeit der Weiter- bzw. Neuentwicklung, um einem breiteren Patientengut eine angemessene Therapie zu ermöglichen.

Gerade im Hinblick auf permanentes VHF erbringt die Ablationstherapie bisher noch keine absolut befriedigenden Ergebnisse, wohingegen Ablationen bei paroxysmalem VHF schon mit großem Erfolg eingesetzt werden. Khargi beschreibt, dass die Art des VHF ein entscheidender Faktor für den Erfolg der Ablation darstellt. So zeigt paroxysmales VHF eine bessere Sinusrhythmus-Konversionsrate nach Ablation als persistierendes oder permanentes VHF, welche schwieriger zu behandeln sind [4]. Ähnliche Beobachtungen machten Ninet und Kollegen bei Ablationen mittels Ultraschall in Kombination mit operativen Eingriffen am Herzen. Die Sinusrhythmus-Konversionsrate war auch hier bei den Patienten mit paroxysmalem VHF bedeutend besser als bei der Vergleichsgruppe mit präoperativ persistierendem VHF [7].

Zu berücksichtigen ist auch die Invasivität der einzelnen Verfahren: So werden nur in einigen Zentren thorakoskopische, minimal invasive Ablationen durchgeführt, ansonsten wird im Rahmen von offenen Herzoperationen nach medianer Sternotomie abladiert. Somit ergibt sich gerade im Hinblick auf Patienten, die unter alleinigem symptomatischem VHF leiden, die Notwendigkeit von neuen Verfahren zur Ablation, die weniger invasiv sind und eine breite Anwendung ermöglichen.

2. Fragestellung

Die chirurgische Therapie des Vorhofflimmerns gewinnt zunehmend an Bedeutung. Im ersten Abschnitt der vorliegenden Arbeit möchte ich folgende Frage beantworten: Ist ein minimal-invasiver subxyphoidaler Zugangsweg zur chirurgischen Ablation des VHF möglich und welche Schwierigkeiten ergeben sich bei diesem neuartigen Verfahren? Diesbezüglich werde ich auf die Untersuchung von Körperspendern und den genauen Aufbau und Ablauf unseres Großtiermodelles eingehen.

In einem zweiten Teilaspekt testen wir den AttachLifter, welcher von der Arbeitsgruppe um Herrn Professor Rupp in Marburg entwickelt wurde und im Rahmen unserer Tierversuche zur Eröffnung des Perikards eingesetzt wird, hinsichtlich der Frage: Ergibt sich durch den Einsatz des AttachLifters eine sichere, reproduzierbare und komplikationsarme Möglichkeit zur Perikardpunktion?

Im klinischen Alltag erfolgt heutzutage die Ablationstherapie u.a. direkt im Bereich chirurgischen Nahtmaterials. Die dritte Frage, die im Rahmen dieser Arbeit beantwortet werden soll, lautet: Hat der Ablationsvorgang mittels bewässerter bipolarer Radiofrequenz Auswirkungen auf das üblicherweise verwendete Nahtmaterial (Polypropylen) im Hinblick auf mögliche Veränderungen der Struktur sowie der Zug- bzw. Reißfestigkeit des Fadens?

3. Material und Methoden

3.1 Untersuchung von Körperspendern

Um erste Anhaltspunkte über die Durchführbarkeit des von uns angestrebten Verfahrens in Hinblick auf die anatomischen Gegebenheiten, das endoskopische Vorgehen sowie den angestrebten Zugangsweg zu erhalten, befassten wir uns mit zwei Körperspendern, welche uns vom anatomischen Institut der Justus Liebig Universität in Gießen zur Verfügung gestellt wurden.

Zunächst wurde in der Medianlinie auf Höhe des Xyphoids ein ca. fünf cm langer Hautschnitt durchgeführt. Nach anschließender Präparation durch Muskulatur und Fettgewebe wurde das Xyphoid dargestellt und reseziert, um das Perikard darstellen zu können. Mittels Spreizer wurde das Operationsgebiet offen gehalten. Es folgte der Einsatz des AttachLifters, um das Perikard zu Eröffnen (nähere Beschreibung im entsprechenden Kapitel).

Nach der nun erfolgten Eröffnung des Perikards wurde das Endoskop im Perikard platziert. Dabei stellte sich heraus, dass aufgrund des blutleeren, nicht schlagenden Herzens sowie der ebenfalls nicht gefüllten Gefäße (obere und untere Hohlvene, Aorta) und auch aufgrund des bereits beginnenden Fäulnisprozesses der Leiche, eine Orientierung mittels Endoskop nicht möglich war. Daher wurde die Entscheidung zur Sternotomie gefällt, welche mittels Knochenschere durchgeführt wurde. Mittels Spreizer wurde der Thorax offen gehalten, so dass eine anatomische Orientierung problemlos möglich war.

Nun begannen wir mit der Präparation, um die Voraussetzungen für die spätere Platzierung des Ablationsgerätes zu schaffen. Zum einen wurde ein Durchgang zwischen Vena cava superior (VCS) und Arteria pulmonalis dextra geschaffen, um von dort in den Sinus transversus zu gelangen.

Zum anderen präparierten wir zwischen Vena cava inferior (VCI) und rechter unterer Lungenvene, um so einen Ringschluss um die Lungenvenen zu erhalten (zum Anlegen der Boxläsion um die Lungenvenen notwendig).

Nach einiger Präparation und unter Zuhilfenahme eines flexiblen Gerätes der Fa Medtronic (Cardioblate Navigator Tissue Dissector) zur Sondierung des Weges um die Lungenvenen, war es uns möglich, den Sizer der Fa. Ethicon (zur Messung der Größe des zu verwendenden Ablationstools notwendig) zu platzieren.

Unklar blieb (aufgrund der oben beschriebenen unphysiologischen Gegebenheiten), inwieweit endoskopische bzw. minimal-invasive Durchführbarkeit unter physiologischen Bedingungen gegeben ist. Zur Klärung dieser Fragestellung wurde ein Großtierversuch

geplant, welcher uns vom Regierungspräsidium Gießen genehmigt wurde (AZ GI 20/29-Nr.27 2010), so dass wir weitere Untersuchungen an 60-80 Kg schweren Schweinen durchführen konnten. Die Versuche wurden durch Forschungsfördermittel der Universitätsklinikum Gießen und Marburg (UKGM) in Höhe von 97.000 € unterstützt (Projekt Nr. 62589056).

3.2 Tierversuchsantrag

Siehe Anhang.

3.3 Aufbau des Großtiermodells zur Ablation

Für die Untersuchung wurden acht 60-80 Kg schwere Schweine der Rassen „deutsche Landrasse“ und „deutsches Edelschwein“ im Alter von 4-6 Monaten eingesetzt, um die Durchführbarkeit des angestrebten minimal-invasiven Verfahrens zu etablieren.

Unser Vorhaben erforderte aufgrund der anatomischen Verhältnisse und der Größe der verwandten Instrumente Versuche beim Schwein, da das Verhältnis von Herzgröße zur Körpergröße bei Schwein und Mensch ähnlich ist. Das Schwein ist außerdem hinsichtlich des Stoffwechsels und der Ernährungsweise eher mit dem Menschen vergleichbar als beispielsweise Schaf oder Hund. Kleinere Säugetiere kamen aufgrund der anatomischen Unterschiede zum Menschen und der Größe der eingesetzten Instrumente nicht in Frage.

Vorbereitung und Narkose

Nachdem die Tiere am Vortag des geplanten Versuchstages vom Züchter angeliefert wurden, erfolgte am Morgen des Eingriffs nach 24-stündiger Nahrungskarenz die Sedierung mittels Ketamin (250 mg), Midazolam (10 mg) und Atropin (2 mg) i.m. Sobald die sedierende Wirkung einsetzte, wurde am Vorderlauf des Tieres ein venöser Zugang angelegt (V. cephalica) und eine Trägerinfusion über mehrere Dreiwegehähne angeschlossen.

Als Erhaltungsdosis wurden Ketamin (250 mg) und Midazolam (18 mg) i.v. verabreicht, es folgte die orotracheale Intubation mit einem Tubus mit Niederdruckcuff der Größe 7,5 Ch. Nach erfolgter Intubation wurden die Tiere auf dem Kathetertisch in Rückenlage gelagert und fixiert und mit Desinfektionsmittel für den Eingriff vorbereitet. Eine vierpolige EKG-Ableitung

und eine transkutane Pulsoxymetrie wurden zur Monitorüberwachung des Herzrhythmus angeschlossen.

Die Beatmung erfolgte über ein geschlossenes Narkose-Kreissystem (Akzent, Fa. Stephan) mit einem Zufluss von 1 Liter O₂/ min. Die Atemfrequenz betrug 14/ min., das Tidalvolumen 10 ml/ Kg KG. Zusätzlich zur i.v.-Narkose erfolgte eine Beimischung von 1,5-2 Vol. % Isofluran.

Danach erfolgte die Anlage einer 6F-Schleuse (2,0 mm) in die V. femoralis rechts sowie die Anlage einer 5F-Schleuse (1,67 mm) in die rechte A. femoralis in Seldinger-Technik, so dass eine Monitorüberwachung der arteriellen Druckkurve möglich wurde.

Von Seiten der Anästhesie wurden ein Fentanyl-Perfusor mit einer Rate von 7 ml/h (350µg/h) zur Schmerzausschaltung sowie ein Adrenalin-Perfusor mit einer Rate von 1-7 ml/h (1-7mg/h) zur Kreislaufstabilisation angeschlossen.

Um ein Austrocknen der Hornhaut zu verhindern, wurde Bepanthen-Augensalbe in die Augen gegeben.

Operativer Eingriff

Über einen ca. 5 cm langen subxyphoidalen Hautschnitt in der Medianlinie begannen wir den operativen Eingriff zur Eröffnung des Perikards. Subkutis und Muskulatur wurden durchtrennt, das Peritoneum wurde scharf abgedrängt und blieb geschlossen. Auf die Darstellung des Xiphoids folgte dessen Entfernung, so dass die Pleuren dargestellt werden konnten. Diese wurden anschließend beide eröffnet, so dass sich das Perikard zeigte. Es folgte der Einsatz des AttachLifters, mit dessen Hilfe das Perikard angesaugt, fixiert und dann mit Hilfe eines Führungsdrahtes durchstoßen und somit eröffnet wurde (nähere Beschreibung Kapitel 3.5). Die weitere Eröffnung des Perikards wurde mit der Schere durchgeführt. Mittels Haltefäden wurde das eröffnete Perikard offengehalten und fixiert.

Bei den Versuchstieren 1-4 wurde durch die Insertion dreier Ports im dritten, vierten und fünften ICR rechtsseitig sternal der Muskelfalte des Vorderlaufs nach kurzem Abschalten der Beatmung eine Optik über den ersten Port eingebracht. Über den zweiten und dritten Port erfolgte das Einbringen einer Pinzette und einer Schere, die über die Optik visualisiert werden konnten.

Zunächst eröffneten wir dann das Perikard soweit, dass die VCS darstellbar wurde. Schwierigkeiten hierbei bereiteten die engen Zwischenrippenräume, die mangelnde

Beleuchtung, die im Vergleich zum menschlichen Thorax große Enge im Schweinethorax sowie die schwierige Kameraführung. Weiterhin war es kaum möglich eine ausreichende Sicht auf das Operationsgebiet zu erlangen, da sich die Lunge kontinuierlich während ihrer Entfaltung durch die Beatmung in das ohnehin schon durch die starren Strukturen des knöchernen Thorax beschränkte Operationsgebiet drängte.

Für das Schwein existiert leider nur ein entsprechend der Anatomie angepasster, extrem langer Tubus, der darüber hinaus nur als Einlumen- Und nicht als Doppellumentubus verfügbar ist. Aus diesem Grunde konnte keine Einlungenbeatmung durchgeführt werden, die evtl. zur Verbesserung der intraoperativen Sichtverhältnisse beigetragen hätte.

Aufgrund der beschriebenen Problematik entschlossen wir uns bei den Versuchen 1, 2 und 4 zur Sternotomie, welche mittels Knochenschere durchgeführt wurde. Mittels Spreitzer hielten wir das Operationsgebiet offen. Im Anschluss daran präparierten wir unter Sicht zwischen VCS und RPA, um einen Durchgang in den Sinus Transversus zu erhalten. Dieser Weg ist für die spätere Platzierung des „Sizers“ (SJM), einem Gerät zur Größenbestimmung des einzusetzenden Ablationsgerätes (Epicor Ultra Cinch, SJM), notwendig, da eine Ablation im Ringschluss um die Lungenvenen erforderlich ist.

Unter Zuhilfenahme des Cardioblate Navigator Tissue Dissector (Dissector) der Fa. Medtronic, einem beweglichen Gerät, das mit einer Lichtquelle an der Spitze ausgestattet ist, und nach Präparation zwischen VCI und rechter unterer Lungenvene, gelang die erfolgreiche Platzierung des Sizers bei den Versuchstieren 1-3.

Die Versuchstiere 3 und 5-8 wurden nicht sternotomiert. Versuchstier Nummer drei verendete an ventrikulären Rhythmusstörungen, die zum Kammerflimmern generierten. Versuche der Wiederbelebung mittels Defibrillation mit bis zu 360 Joule sowie die Gabe von Adrenalin blieben erfolglos. Am verstorbenen Schwein wurde dann nach Entfernung aller Ports eine Thorakotomie, welche mittels Spreizer offen gehalten wurde, im vierten ICR rechts auf Höhe der Axillarlinie durchgeführt, um die Möglichkeit der Platzierung des Sizers zu evaluieren. Dies gelang wie oben beschrieben.

Versuchstier Nummer fünf wies nach erfolgter Thorakotomie Schwierigkeiten bei der Präparation zwischen VCS und RPA auf, so dass ein alternativer Weg zur Platzierung des Sizers durch das Perikard hindurch gewählt wurde, um auf diesem Wege zwischen VCS und RPA und somit in den Sinus Transversus zu gelangen. Auf diesem alternativen Weg ließ sich der Sizer allerdings nur gegen erheblichen Widerstand vorschieben und platzieren. Die anschließende Ablation verursachte einen starken Blutdruckabfall mit anschließendem Herz-Kreislaufstillstand, was höchstwahrscheinlich an der unsachgemäßen Platzierung des Ablationsinstrumentes lag.

Bei den Versuchstieren 6-8 wurde ebenfalls oben beschriebene Thorakotomie durchgeführt. Allen Tieren war gemeinsam, dass bei der Präparation zwischen VCS und RPA aufgrund der dort bestehenden festen Verwachsung mit dem Perikard Verletzungen an den genannten Gefäßen hervorgerufen wurden, was aufgrund der daraus resultierenden hohen Blutverluste eine versuchslimitierende Situation zur Folge hatte.

3.4 Durchführung der Testung des AttachLifter

Der Herzbeutel (Perikard) umgibt das Herz als eine dünne Schicht. Bei Entzündungen des Perikards (Perikarditis) kommt es zu Flüssigkeitsansammlungen innerhalb des Herzbeutels, welche zu einer Trennung von Perikard und Herzmuskel führen. Bei der seitherigen Behandlung einer Perikarditis wird das Perikard mit einer Nadel durchstoßen. Dies funktioniert nur dann ohne größere Risiken, wenn der Herzbeutelerguss (Flüssigkeit im Herzbeutel) so groß ist, dass eine deutliche Trennung von Perikard und Herzmuskel bzw. Epikard durch die Flüssigkeitsansammlung entsteht.

Der Marburger Arbeitsgruppe um Herrn Prof. Rupp ist es gelungen, ein Gerät (AttachLifter) zu entwickeln, welches eine Punktion des Perikards auch ohne bestehenden Perikarderguss zulässt (Abb. 10). Durch Erzeugung eines Vakuums wird das Perikard an das Kopfteil des Gerätes angesaugt, der Anheftungsdruck wird hierbei kontinuierlich aufgezeichnet und durch ein akustisches Signal durchgehend angezeigt. Eine anschließende Rechtsdrehung des Gerätes sorgt für ein Anheben des Perikards, welches nun mit einem in das Gerät integrierten Draht durchstoßen werden kann. Ist dies nicht möglich, lässt sich alternativ eine integrierte Nadel in das durch die Drehung des AttachLifters aufgespannte „Zelt“ aus Perikard einstechen ohne dass Verletzungen des Myokards entstehen. Im Anschluss daran kann der Führungsdraht vorgeschoben werden, welcher im Perikard belassen wird und als Schiene für das spätere Einbringen von entsprechenden Dilatatoren dient. Hiermit kann das entstandene Loch im Herzbeutel erweitert werden, so dass schließlich das Einbringen von endoskopischen Geräten möglich wird.

Erstmalig zum Einsatz kam der AttachLifter in unseren Versuchen an Körperspendern. Hierbei zeigte sich, dass die Punktion des Perikards sicher und ohne Verletzung des Myokards möglich war, auch wenn anfänglich noch Schwierigkeiten in der Handhabung des Gerätes, besonders in Bezug auf das oben beschriebene Vorschieben des Drahtes, bestanden.

Im Großtierversuch, also unter physiologischen Bedingungen, funktionierte oben beschriebener Vorgang ebenfalls. Nach sachgemäßer Platzierung (flaches Anliegen des

Ansaugkopfes auf dem Perikard) saugte der AttachLifter sofort das Gewebe an, auch bei der Rechtsdrehung des Gerätes blieb das Perikard fixiert. Der Gewebefixierungsdruck ließ sich während dieses Vorgangs kontinuierlich via Monitor aufzeichnen, für den Operateur erklang unterstützend ein akustisches Signal, welches die Anheftung an das Gewebe anzeigte. Nach Durchstechen des Perikards mit der Hohlneedle, ließ sich in allen Versuchen durch diese ein Führungsdraht im Perikard platzieren.

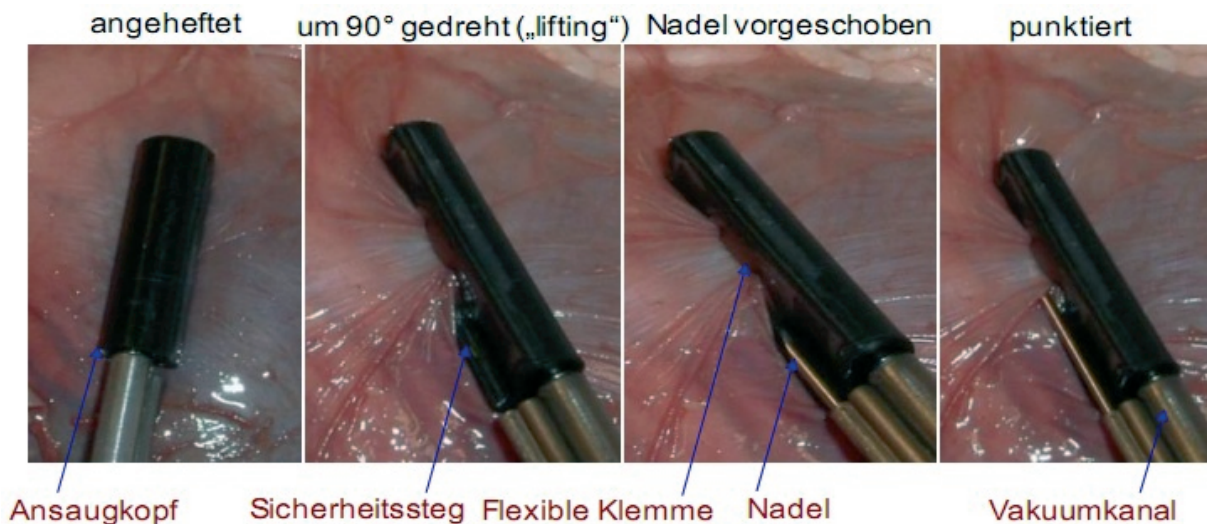


Abb. 10 [59]: Zugang zum Perikard mittels AttachLifter am Kadaverherzen eines Schweines.

3.5 Durchführung der Ablation des Fadenmaterials

Bei der chirurgischen Ablation des permanenten VHF kommt im klinischen Alltag ein Gerät (Cardioblate BP2) der Fa. Medtronic zum Einsatz (Abb. 2). Dieses Ablationsgerät arbeitet mit bewässerter bipolarer Radiofrequenz und besitzt zwei Branchen, zwischen denen das Gewebe, welches ablatiert werden soll, eingeklemmt wird. Bei der im klinischen Alltag angewandten gängigen Linienführung der Ablation wird eine der beiden Branchen in einer kleinen, durch eine Tabaksbeutelnaht gesicherten Inzision versenkt, so dass sich eine Branche des Ablationsgerätes endokardial und die andere epikardial befindet. Somit ist ein Teil des Gewebes, welches von der Naht durchzogen wird, sicher zwischen den beiden Branchen des Ablationsgerätes eingeklemmt und daher definitiv der entstehenden Wärme der Ablation ausgesetzt.

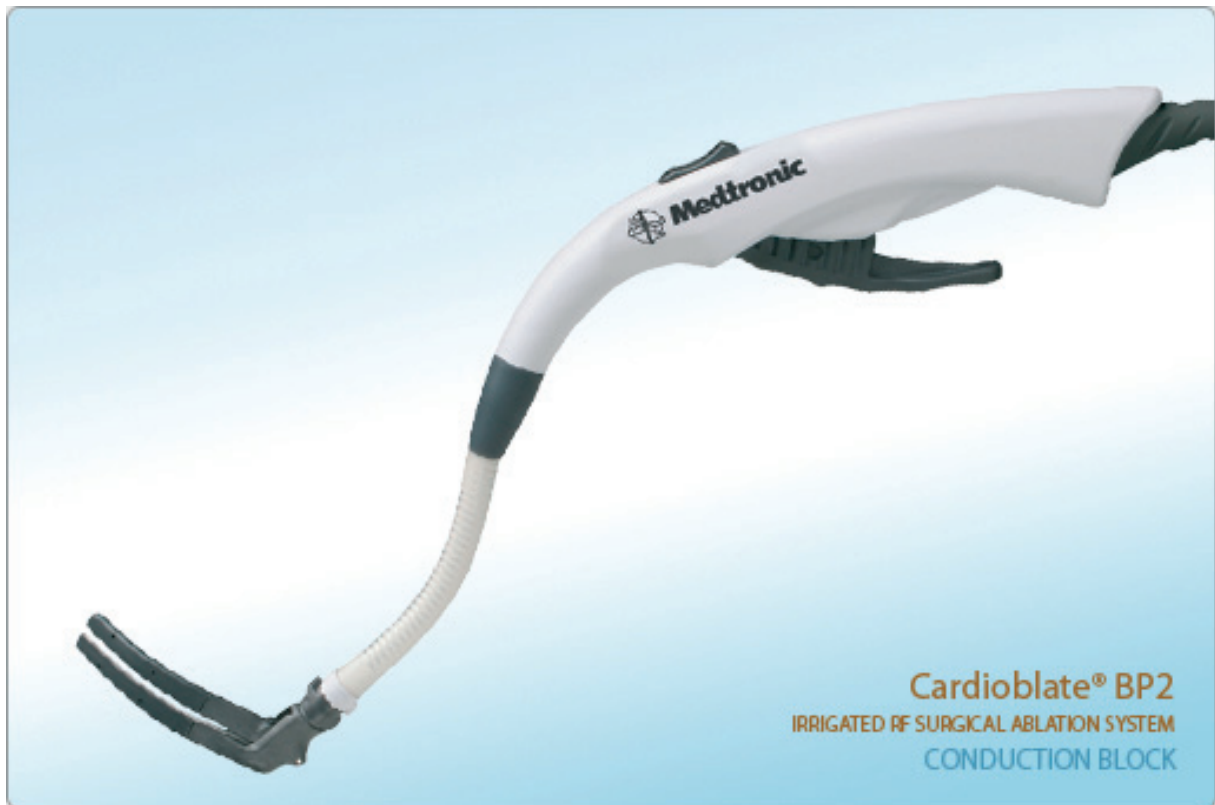

Abb. 2: Wassergekühltes, bipolares Ablationsgerät (Cardioblate BP2 der Fa. Medtronic). Links unten die zwei das Gewebe fassenden Branchen.

Um zu überprüfen, ob und in wie fern die vorgenommene Ablation, die im Bereich der Naht stattfindet, Auswirkungen auf Morphologie (makroskopische bzw. mikroskopische Schäden am Faden) oder Zugfestigkeit des verwendeten Nahtmaterials hat, wurden die im Folgenden beschriebenen Untersuchungen angestellt.

Es wurden Schweineherzen verwendet, welche direkt vom Schlachthof unmittelbar nach der Schlachtung der Tiere gewonnen wurden. Zwei Herzohren wurden mit der Schere abpräpariert und der Länge nach aufgeschnitten. Die so gewonnenen Präparate wurden mit Polypropylenefäden (Prolene, Fa. Ethicon, Norderstedt, Deutschland) der Größe 4.0 durchzogen. Dies geschah unter besonders exakter Beachtung der richtigen Handhabung des Nahtmaterials, da es bei fehlerhafter Verwendung bzw. Behandlung sehr „verletzungsanfällig“ ist. So ist z.B. bekannt, dass allein durch das Vorsichtige Greifen des Fadens mit der Pinzette Mikroschäden, welche nur unter starker Vergrößerung sichtbar sind (Abb. 3), entstehen können. Um dies zu vermeiden und um zwischen thermischen und mechanischen Veränderungen des Nahtmaterials unterscheiden zu können, wurde dementsprechend sorgfältig auf den ordnungsgemäßen Gebrauch bzw. die korrekte Benutzung mit ausschließlichem Fassen des Fadens an der Nadel geachtet.




Abb. 3: Mechanisch geschädigtes Nahtmaterial. 220-fache bzw. 160-fache Vergrößerung.

Über die drei etwa im Abstand von zwei cm parallel verlaufenden Nähte, mit denen jedes der beiden Herzohren durchzogen war, wurde nun orthogonal das Gewebe an drei verschiedenen Stellen im Abstand von etwa zwei cm mit dem Cardioblate ablatiert, es blieben jeweils deutlich sichtbare Narben im Gewebe zurück (Abb. 4). Zwei Ablationen wurden pro Ablationslinie durchgeführt, die Energie betrug 25 Watt für eine Dauer bis zu 20 Sekunden.

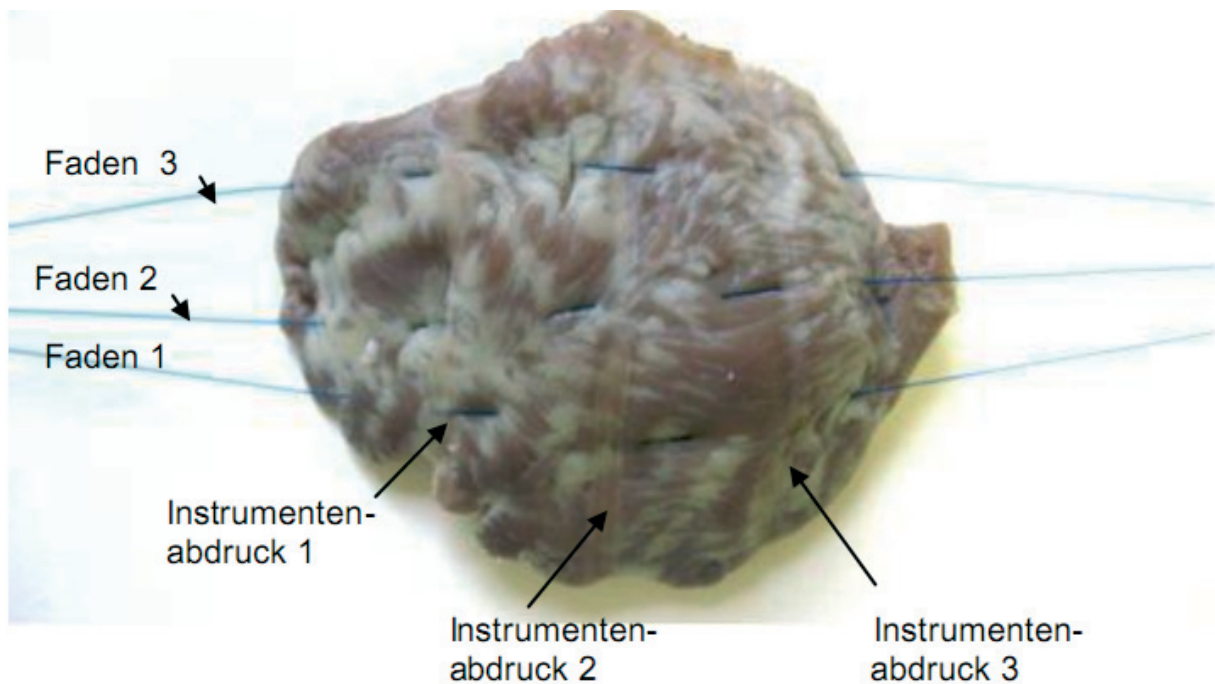


Abb. 4: Präparat eines Schweineherzohres, von drei Fäden durchzogen. Deutlich sichtbar sind die drei vertikal verlaufenden Ablationslinien (Abdrücke 1-3).

Abschließend wurden die Präparate einerseits in Formalin und andererseits in Wasser fixiert und an die Fa. Johnson & Johnson Medical GmbH in Norderstedt, welche das verwendete Nahtmaterial herstellt, verschickt. Folgende Untersuchungen wurden dort angestellt:

Untersuchung der Morphologie

Die Präparate mit den Fäden wurden auf einer Unterlage fixiert. Anschließend konnte die Fadenlänge bis zu den Instrumentenabdrücken vermessen werden. Nach der Vermessung wurden die Fäden aus den Präparaten gezogen, was ohne größeren Kraftaufwand gelang. Somit konnten eine zusätzliche Beschädigung der Fäden durch Präparation vermieden werden. Nun wurden die Fäden auf einer Klarsichtfolie fixiert und auf Höhe der Instrumentenabdrücke markiert. Es folgte die Betrachtung der Fäden mit einer 3D-Messmaschine (DMeet 400) unter 400facher Vergrößerung. Da die Fäden mit einer Schicht von Geweberesten und Formalin benetzt waren, wurden sie unter fließendem Wasser gereinigt.

Mit Hilfe eines Rasterelektronenmikroskops (JEOL JSM 5400) wurden alle Abschnitte, die sich im Bereich der Instrumentenabdrücke befanden, untersucht. Es wurden Bilder mit 150-facher bzw. mit 500-facher Vergrößerung angefertigt.

Untersuchung der Zugfestigkeit

Die physikalische Untersuchung auf Zugfestigkeit wurde mit der Universalprüfmaschine Instron 4466 durchgeführt. Die Zuggeschwindigkeit betrug 200 mm/min, die Zuglänge 25 mm. Es zeigten sich keine relevanten Einbußen im Vergleich zu originalverpackten, nicht manipulierten Fäden (siehe Ergebnisteil).

Der Unterschied zwischen den mittleren Zugfestigkeitswerten mit und ohne Ablation wurde unter Verwendung eines zweiseitigen Wilcoxon-sign-rank-Tests berechnet. Als Signifikanzniveau wurde $p=0,05$ angenommen.

4. Ergebnisse

4.1 Evaluation des subxyphoidalen Zugangsweges

Anhand der Versuche an den Körperspendern sowie anhand der Tierversuche ließ sich feststellen, dass ein subxyphoidaler Zugang zum Perikard und damit verbunden zum Herzen prinzipiell durchführbar ist.

So stellte der Zugangsweg an sich kein Problem dar - das Perikard konnte regelmäßig dargestellt und auch problemlos mit Hilfe des AttachLifters eröffnet werden. Allerdings zeigten sich bei der weiteren Präparation für die angestrebte Positionierung des Ablationsgerätes einige Schwierigkeiten, welche hauptsächlich anatomisch bedingt waren. Im Folgenden sollen zum Einen die verschiedenen Ursachen aufgezählt werden, welche ein endoskopisches Vorgehen an den Körperspendern unmöglich machten als auch zum Anderen die Gründe für das Scheitern unseres Großtierexperimentes genannt werden.

Die unphysiologischen Gegebenheiten der Körperspender stellten sich als unüberwindbares Problem dar: So war es uns aufgrund der blutleeren Gefäße sowie des nicht schlagenden Herzens nicht möglich uns innerhalb des Herzbeutels mittels Endoskop zu orientieren. Die Frage, ob das endoskopische Vorgehen am Lebenden möglich ist konnte somit auf diesem Wege nicht geklärt werden.

Als Hauptursache für das Scheitern der Großtierexperimente können die anatomischen Gegebenheiten des Schweines genannt werden. Hier ist v.a. die Tatsache problematisch, dass die großen Gefäße (VCS, VCI, RPA, RIPV und Aorta), im Gegensatz zur menschlichen Anatomie, sehr fest miteinander und mit den umliegenden bindegewebigen Strukturen bzw. dem Perikard verwachsen sind. Möglicherweise ist beim Vierfüßerstand der Tiere diese engere Lagebeziehung für das Offenbleiben der V. cava wichtig. Daraus resultierend ist es kaum möglich, den Weg für den angestrebten Ringschluss um die Lungenvenen frei zu präparieren, geschweige denn den Sizer bzw. das Ablationsgerät zu platzieren. Aufgrund dieser Gegebenheit entstanden während der Operationen häufig Probleme im Sinne von Gefäßverletzungen. Die daraus resultierenden Blutungen waren häufig nicht mehr zu kontrollieren, sodass das Ableben des Tieres nicht mehr verhindert werden konnte.

Weitere Schwierigkeiten bestanden in der Durchführung der laparoskopischen Operationstechnik über die drei Ports. Hier sind die Enge der Zwischenrippenräume, die mangelnde Beleuchtung, der enge Schweinethorax, die schwierige Kameraführung sowie die Verschiebung der Lunge im Rahmen der Beatmung zu nennen. Außerdem ist in der Thoraxhöhle der Bewegungsspielraum für die Instrumente aufgrund der fixen knöchernen

Strukturen stark eingeschränkt, bspw. gegenüber dem Bauchraum, welcher durch Insufflation von Gas aufgebläht werden kann, was im Thorax nicht möglich ist.

Somit lässt sich festhalten, dass das Schwein als Versuchstier für die behandelte Fragestellung nicht geeignet ist.

Da für eine Durchführung eines subxyphoidalen Zugangs am Menschen noch nicht ausreichend viele Ergebnisse vorliegen und aufgrund der beschriebenen Schwierigkeiten am hier getesteten Versuchstier, sind - auch wenn derartige Verwachsungen von Hohlvene und Perikard beim Menschen nicht bekannt sind - weitere Tierversuche anzustreben, zunächst um eine geeignete Spezies für eine vollständige, subxyphoidal durchgeführte Präparation zu finden und in diesem Rahmen anschließend auch eine Ablation durchführen zu können.

Zu diesem Zwecke wurden Schafe im Schlachthof unmittelbar nach der Schlachtung inspiziert, da diese aber anatomisch annähernd die gleichen Verhältnisse und somit Probleme wie die Schweine aufwiesen, schieden sie als Versuchstiere aus. Ziegen zeigten in der Vorabbetrachtung scheinbar geeignetere anatomische Verhältnisse, in den im Anschluss an diese Arbeit durchgeführten Versuchen bestanden allerdings vergleichbare Probleme wie oben beschreiben.

4.2 Funktion des AttachLifter

Der von uns weltweit erstmals in vivo am schlagenden Schweineherzen eingesetzte AttachLifter erfüllte seine Funktion der sicheren und verletzungsfreien Perikardpunktion regelmäßig. Sowohl das Ansaugen des Perikards als auch dessen Punktion mit darauffolgender Platzierung des Führungsdrahtes innerhalb des Perikards ließ sich erfolgreich wiederholen. Dies zeigte sich auch vorab in den Versuchen an Körperspendern, auch wenn dort anfangs noch Probleme in der Handhabung des Gerätes bestanden, was sich aber schnell legte.

Sehr hilfreich war bei der Benutzung des AttachLifters die akustische Unterstützung durch einen gleichbleibenden Ton, welcher das erfolgreich erzeugte Vakuum und die damit verbundene Anheftung des Gewebes an den Gerätekopf anzeigte. Dies wurde zeitgleich unterstützt durch eine graphische Aufzeichnung des Vakuums auf einem Monitor.

Die Funktionsfähigkeit und die einfache Handhabung des Gerätes konnten somit erfolgreich festgestellt werden. Weiterhin ließ sich verdeutlichen, dass die Punktion des Perikards mittels AttachLifter ein komplikationsloses Verfahren darstellt, da keinerlei Verletzungen am Herzen und ebenso wenig Herzrhythmusstörungen auftraten.

Siehe auch Video anbei (Anhang).

4.3 Strukturelle Intaktheit und Reißfestigkeit des Fadenmaterials

4.3.1 Struktur

In Hinblick auf makroskopische und mikroskopische Veränderungen durch bewässerte, bipolare Radiofrequenzablation am getesteten Fadenmaterial konnten wir feststellen, dass die Ablation keinerlei Veränderungen an der Naht hervorrief. Sowohl die makroskopische (Abb. 5) als auch die mikroskopische Betrachtung (Abb. 6) erbrachten keine Anzeichen einer Strukturänderung des Nahtmaterials. Insbesondere ist dies an der glatten Fadenoberfläche und der regelmäßigen Anordnung der parallel verlaufenden Filamente festzumachen.




Abb. 5: Die aus dem Gewebe extrahierten Fäden, auf Klarsichtfolie aufgespannt. Markiert sind jeweils die Orte der Ablation.




Abb. 6: Abladierter Faden 150-fach vergrößert. Der weiß eingerahmte Bereich entspricht dem in Abb. 7 gezeigten Ausschnitt.


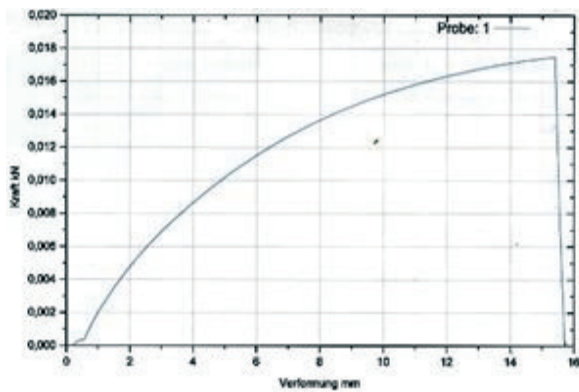


Abb. 7: Abladierter Faden 500-fach vergrößert (Ausschnitt aus Abb. 6).

4.3.2 Zugfestigkeit

Mit der Universalprüfmaschine Instron 4466 wurden bei einer Zuggeschwindigkeit von 200 mm/min und einer Zuglänge von 25 mm alle sechs verwendeten Fäden auf Zugfestigkeit

überprüft. Dabei stellte sich heraus, dass keiner der Fäden im Vergleich zu originalverpacktem Material in punkto Zugfestigkeit nennenswerte Einbußen aufwies. Die maximal aufgewendete Kraft, die bis zum Zerreißen der Fäden aufgebracht wurde, lag im Bereich von 16,38-17,85 Newton, die Dehnung betrug im Minimum 40% und im Maximum 63%, aufgezeigt in den folgenden Diagrammen (Abb. 8):

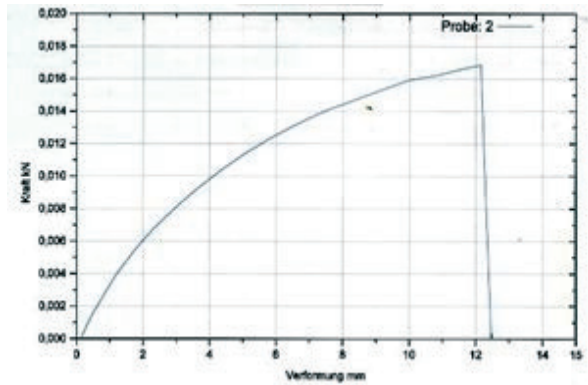


Präparat 1 , Faden 1:

Faden, der außerhalb des Präparates war:

$$F_{\max} = 17,49 \text{ N}$$

$$\text{Dehnung } \varepsilon = \Delta l / l_0 = 63 \%$$

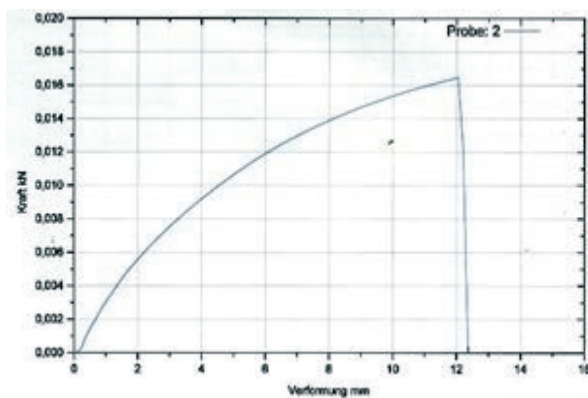


Präparat 1 , Faden 1:

Faden der innerhalb des Präparates war:

$$F_{\max} = 17,00 \text{ N}$$

$$\text{Dehnung } \varepsilon = \Delta l / l_0 = 50 \%$$

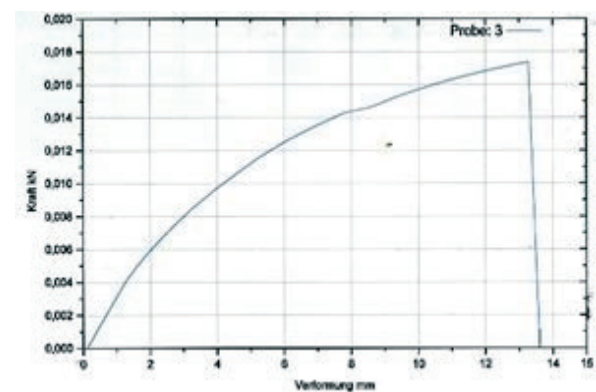


Präparat 1 , Faden 2:

Faden, der außerhalb des Präparates war:

$$F_{\max} = 16,47 \text{ N}$$

$$\text{Dehnung } \varepsilon = \Delta l / l_0 = 50 \%$$

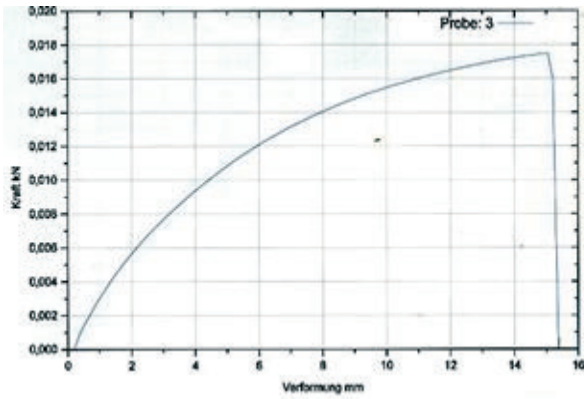


Präparat 1 , Faden 2:

Faden der innerhalb des Präparates war:

$$F_{\max} = 16,58 \text{ N}$$

$$\text{Dehnung } \varepsilon = \Delta l / l_0 = 55 \%$$

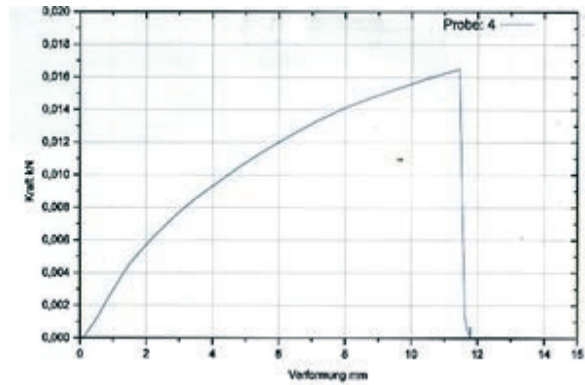


Präparat 1 , Faden 3:

Faden, der außerhalb des Präparates war:

$$F_{\max} = 17,49 \text{ N}$$

$$\text{Dehnung } \varepsilon = \Delta l / l_0 = 62 \%$$

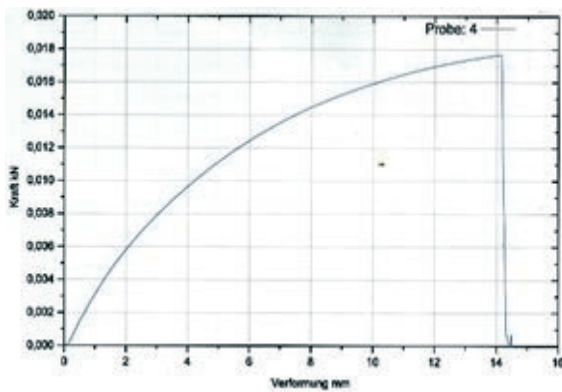


Präparat 1 , Faden 3:

Faden der innerhalb des Präparates war:

$$F_{\max} = 17,35 \text{ N}$$

$$\text{Dehnung } \varepsilon = \Delta l / l_0 = 47 \%$$

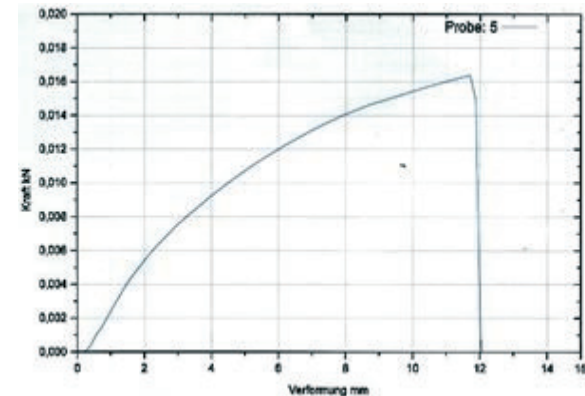


Präparat 2 , Faden 1:

Faden, der außerhalb des Präparates war:

$$F_{\max} = 17,68 \text{ N}$$

$$\text{Dehnung } \varepsilon = \Delta l / l_0 = 58 \%$$

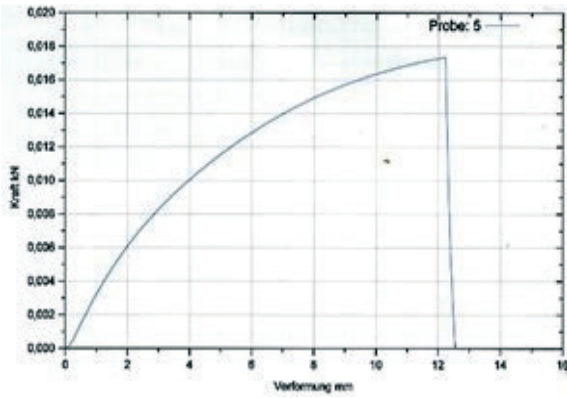


Präparat 2 , Faden 1:

Faden der innerhalb des Präparates war:

$$F_{\max} = 16,49 \text{ N}$$

$$\text{Dehnung } \varepsilon = \Delta l / l_0 = 48 \%$$

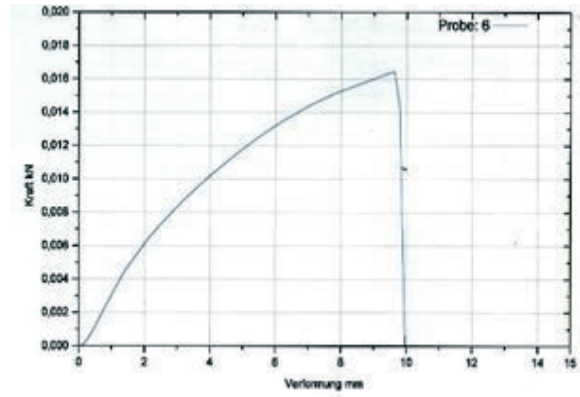


Präparat 2 , Faden 2:

Faden, der außerhalb des Präparates war:

$$F_{\max} = 17,36 \text{ N}$$

$$\text{Dehnung } \varepsilon = \Delta l/l_0 = 50 \%$$

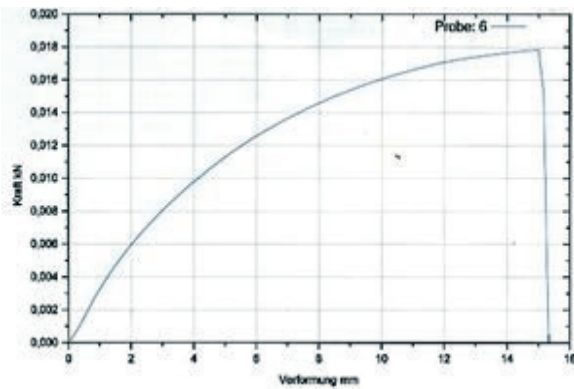


Präparat 2 , Faden 2:

Faden der innerhalb des Präparates war:

$$F_{\max} = 16,38 \text{ N}$$

$$\text{Dehnung } \varepsilon = \Delta l/l_0 = 40 \%$$

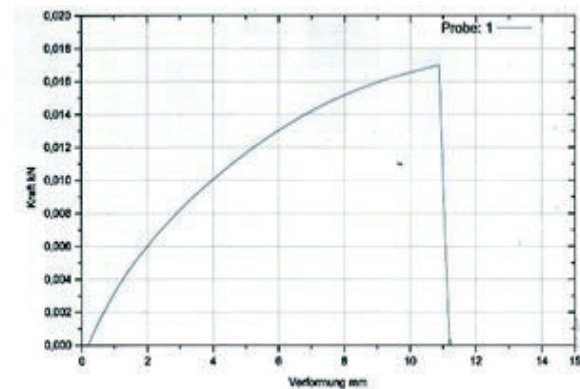


Präparat 2 , Faden 3:

Faden, der außerhalb des Präparates war:

$$F_{\max} = 17,85 \text{ N}$$

$$\text{Dehnung } \varepsilon = \Delta l/l_0 = 62 \%$$



Präparat 2 , Faden 3:

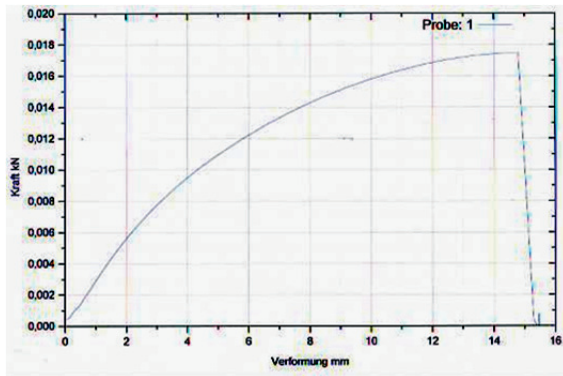
Faden der innerhalb des Präparates war:

$$F_{\max} = 16,46 \text{ N}$$

$$\text{Dehnung } \varepsilon = \Delta l/l_0 = 57 \%$$

Abb. 8: Reißfestigkeitsprüfungen von Nahtmaterial nach Ablation

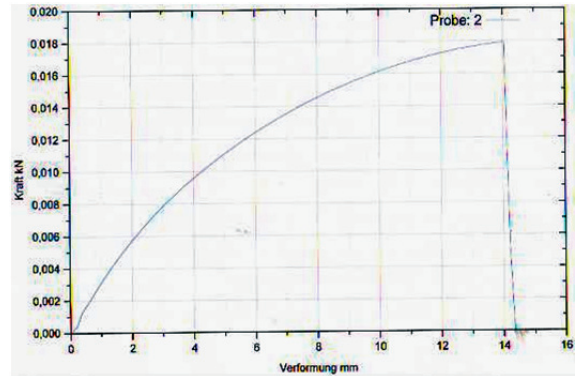
Im Vergleich dazu die Diagramme von originalverpacktem Nahtmaterial (N=10), welches keinerlei Manipulationen ausgesetzt war (Abb. 9):



Faden 1:

$$F_{\max} = 17,47 \text{ N}$$

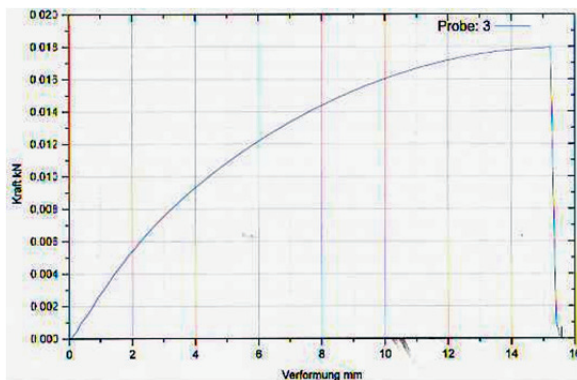
$$\text{Dehnung } \varepsilon = \Delta l / l_0 = 62 \%$$



Faden 2:

$$F_{\max} = 17,92 \text{ N}$$

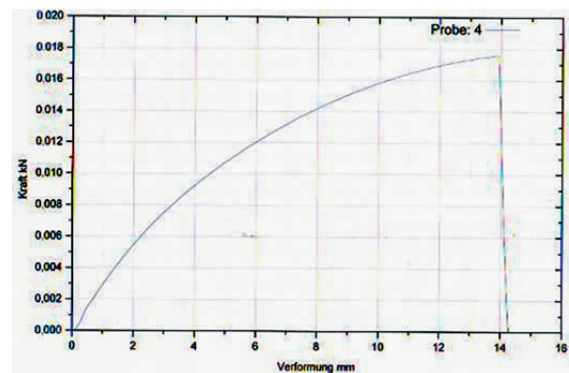
$$\text{Dehnung } \varepsilon = \Delta l / l_0 = 57 \%$$



Faden 3:

$$F_{\max} = 17,94 \text{ N}$$

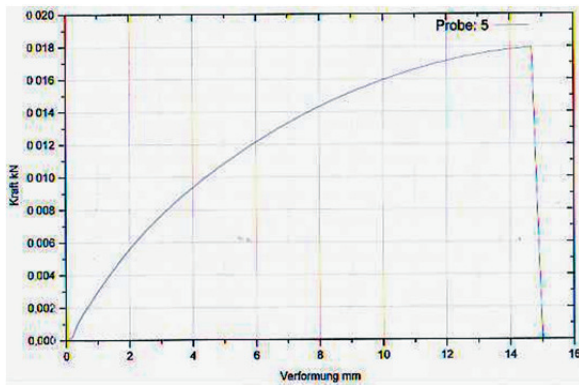
$$\text{Dehnung } \varepsilon = \Delta l / l_0 = 62 \%$$



Faden 4:

$$F_{\max} = 17,58 \text{ N}$$

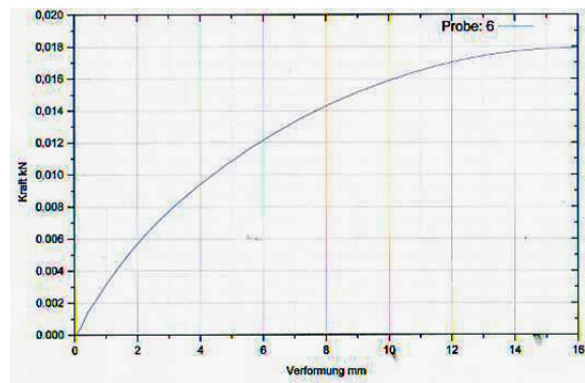
$$\text{Dehnung } \varepsilon = \Delta l / l_0 = 57 \%$$



Faden 5:

$$F_{\max} = 17,94 \text{ N}$$

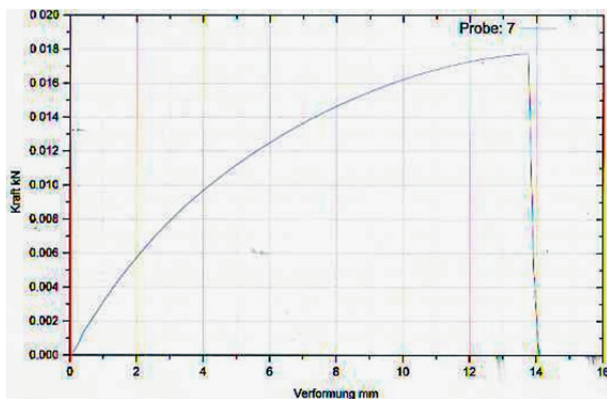
$$\text{Dehnung } \varepsilon = \Delta l / l_0 = 60 \%$$



Faden 6:

$$F_{\max} = 17,93 \text{ N}$$

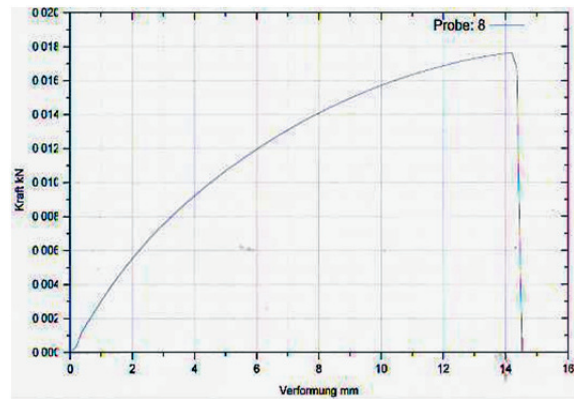
$$\text{Dehnung } \varepsilon = \Delta l / l_0 = 66 \%$$



Faden 7:

$$F_{\max} = 17,77 \text{ N}$$

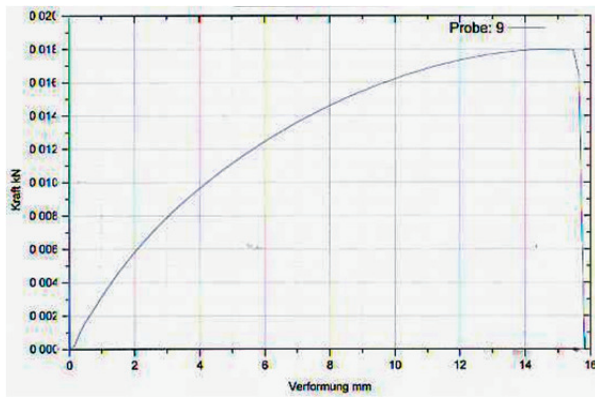
$$\text{Dehnung } \varepsilon = \Delta l / l_0 = 58 \%$$



Faden 8:

$$F_{\max} = 17,65 \text{ N}$$

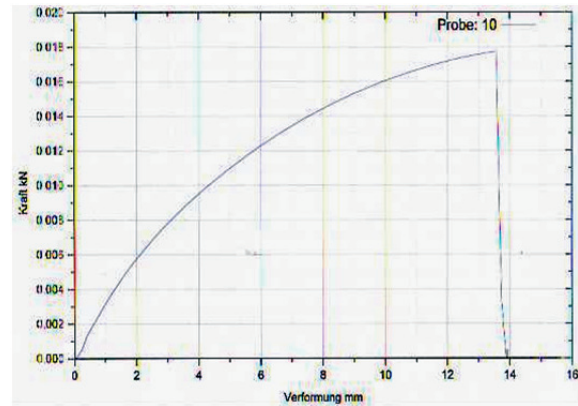
$$\text{Dehnung } \varepsilon = \Delta l / l_0 = 58 \%$$



Faden 9:

$$F_{\max} = 17,98 \text{ N}$$

$$\text{Dehnung } \varepsilon = \Delta l / l_0 = 63 \%$$



Faden 10:

$$F_{\max} = 17,73 \text{ N}$$

$$\text{Dehnung } \varepsilon = \Delta l / l_0 = 56 \%$$

Abb. 9: Reißfestigkeitsprüfungen an Nahtmaterial ohne vorausgegangene Ablation

Die bis zum Zerreißen des Fadens aufgebrauchte Kraft lag im Bereich von 17,47-17,98 Newton, die Dehnung des Fadens betrug im Minimum 56% und im Maximum 66%. Diese Werte unterscheiden sich unwesentlich von den Werten des Nahtmaterials, welches der Ablation ausgesetzt war. In Verbindung mit den mikroskopischen Aufnahmen, welche keinerlei Veränderungen am Nahtmaterial aufweisen, lässt sich daher feststellen, dass die im klinischen Alltag getätigte Ablation im Bereich von Tabaksbeutelnähten auf das Nahtmaterial Prolene 4.0 (Fa. Ethicon) keine Auswirkungen in Bezug auf die Reißfestigkeit sowie die Struktur des Fadens hat.

Die Ergebnisse unserer Untersuchungen des Fadenmaterials veröffentlichten wir bereits in „The Thoracic and Cardiovascular Surgeon“ im Juni 2012 unter dem Titel: Influence of radiofrequency energy on polypropylene sutures in atrial tissue [67].

5. Diskussion

5.1 Alternative Zugänge zur chirurgischen Therapie des Vorhofflimmerns

Die chirurgische Behandlung des Vorhofflimmerns ist heutzutage ein weitverbreitetes Verfahren, wird aber meist nur in Verbindung mit begleitenden kardiochirurgischen Eingriffen durchgeführt. Aufgrund der zunehmenden Bedeutung des Vorhofflimmerns (steigende Inzidenz bei steigendem Lebensalter, zunehmend längere Lebenserwartung) sind gerade bei Patienten, bei welchen die bisher bestehenden Therapieoptionen bei VHF erfolglos ausgeschöpft wurden, neue Therapieansätze notwendig.

Das gemeinsame Prinzip der verschiedenen chirurgischen Behandlungsmethoden ist das Erzeugen atrialer Läsionen mit daraus resultierender Narbenbildung und Fibrosierung des Myokardgewebes, um so kreisende Erregungen, sogenannte Reentry-Kreise, auszuschalten sowie ektope Foki als Entstehungsherde von arrhythmogener, elektrischer Aktivität zu isolieren.

In Fällen, in denen die chirurgische Therapie des Vorhofflimmerns ohne begleitenden Herzeingriff durchgeführt wird, kann der Eingriff durch folgende Zugänge durchgeführt werden:

Mediane Sternotomie: Diese ist aufgrund der Größe des Zugangs bzw. der hohen Invasivität sowie der damit verbundenen Risiken wie Mediastinitis, Wundheilungsstörungen oder Instabilität des Brustbeins für einen isolierten Eingriff zur Therapie des VHF nicht zu rechtfertigen. In Verbindung mit Bypass- oder Klappenoperationen ist es der übliche Zugangsweg.

Unilaterale Mini-Thorakotomie: Bezüglich dieses Zugangsweges bestehen einige Arbeiten, welche teilweise überzeugende Ergebnisse lieferten [68–73]. Hier ist besonders die Arbeitsgruppe von Damiano und seinen Mitarbeitern zu nennen, welche über eine rechtsseitige Thorakotomie das komplette Ablationsmuster der Cox-Maze-III-OP erzeugten. Dies gelang durch kombinierte Anwendung von bipolarer RF- sowie Kryoablation [68]. Nachteil der Methode ist die Notwendigkeit eines kardiopulmonalen Bypasses, wohingegen andere Arbeitsgruppen [69-73] sich auf die Isolierung der Pulmonalvenen fokussierten. Hier kann ein kardiopulmonaler Bypass vermieden werden, allerdings ist das Vorgehen nur für Patienten mit paroxysmalem VHF und kleinen Vorhöfen erfolgsversprechend, die Ergebnisse für Patienten mit persistierendem und permanentem VHF waren unbefriedigend.

Bilaterale Mini-Thorakotomie: Wolf und Mitarbeiter erzielten mittels bilateraler Video-assistierter Thorakoskopie gute Ergebnisse durch Pulmonalvenenisolation mittels bipolarer

RF. Vorteilhaft an ihrem Vorgehen ist zum einen, dass das linke Herzohr entfernt wurde (Reduktion des Thromboembolierisikos) sowie die Tatsache, dass ein kardiopulmonaler Bypass nicht nötig ist [74]. Beyer und Mitarbeiter erzielten mittels der von Wolf angewandten Technik ähnlich gute Ergebnisse, allerdings zeigten sich Komplikationen wie die Notwendigkeit einer Schrittmacherimplantation, Verletzungen des N. phrenicus und das Auftreten von TIAs [75].

Subxyphoidaler Zugang: Ein isolierter Zugang über eine subxyphoidale Inzision ist bisher für diesen Eingriff nur einmal von Lecoq und Kollegen beschrieben worden [56], könnte aber eine Alternative darstellen, bei der Patienten unter Lokalanästhesie rhythmuschirurgisch versorgt werden könnten.

Endoskopische Verfahren mittels modifizierter Seldingertechnik zur Punktion des Perikards, wie von Kimura et al bei Versuchen an 6 Schweinen beschrieben, ermöglichen einen sicheren subxyphoidalen Zugang zum Herzen [86]. Allerdings kommen derartige Verfahren bislang eher zur lokalen Applikation von Medikamenten oder Stammzellen sowie zur epikardialen Schrittmacherimplantation in Frage. Weitere Versuche am Tier sowie am Menschen sowie eine Weiterentwicklung der Ablationsgeräte für diesen Zugangsweg könnten in Zukunft eine Therapieoption zur Ablation des VHF darstellen.

Aktuell kommen kombinierte Verfahren zum Einsatz, bei denen sowohl über einen subxyphoidalen/ transdiaphragmalen Zugangsweg epikardiale Ablationen als auch endokardiale Ablationen mittels Katheter erfolgen. Durch diese Zusammenarbeit von Herzchirurgen und Elektrophysiologen, welche auch als „hybrid“ oder „convergent procedure“ beschrieben wird, konnten Kiser und Mitarbeiter eine sinnvolle Therapieoption insbesondere für Patienten mit persistierendem VHF aufzeigen, welche gute Ergebnisse bezüglich Konversion in SR erbrachte [77, 78]. Allerdings kommt es im Rahmen des transdiaphragmalen Zugangsweges zu einem Zweihöhleneingriff, welcher ein höheres Risiko für Komplikationen aufweist als ein rein subxyphoidaler Zugang, bei welchem der Zugang lediglich im Bereich des Thorax erfolgt.

Ein weiteres vielversprechendes Vorgehen, bei dem Herzchirurgen und Elektrophysiologen gemeinsam zum Einsatz kommen, wird von Kurfirst und Mitarbeitern beschrieben [79]. Hierbei erfolgt der herzchirurgische Eingriff über eine beidseitige Thorakoskopie, welcher sich nach einem Zeitraum von drei Monaten ein zweiter Eingriff mittels Katheter durch den Elektrophysiologen anschließt. Neben den guten Ergebnissen bezüglich Konversion in SR ist die Vermeidung eines Zweihöhleneingriffes ein bedeutender Vorteil dieses Verfahrens. Bestätigt werden die guten Ergebnisse von Gelsomino und Mitarbeitern: In ihrer Studie, welche verschiedene Hybrid-Verfahren vergleicht, konnten sie aufzeigen, dass, bei generell

zufriedenstellenden Ergebnissen des Hybrid-Verfahrens, im speziellen ein bilaterales Vorgehen mit bipolarer Ablation die höchsten Erfolgsraten aufweist [80].

Für die Patienten ist das zweizeitige Vorgehen aber mit einer erhöhten Belastung verbunden und somit als noch nicht ideale Lösung anzusehen. Weitere Studien sind hier vonnöten, um die Therapieoptionen insbesondere in Hinblick auf persistierendes VHF zu optimieren. Die Zusammenarbeit von Herzchirurgen und Elektrophysiologen scheint hierfür die vielversprechendsten Möglichkeiten aufzutun.

5.2 Das Schwein als Versuchstier

Wir führten Versuche an Körperspendern sowie an Schweinen durch, um einen neuartigen, subxyphoidalen Zugangsweg zur Ablation am Herzen zu evaluieren. An den Körperspendern erschien dieser Zugangsweg prinzipiell praktikabel, allerdings bestanden aufgrund des bereits begonnenen Fäulnisprozesses sowie der unphysiologischen Begebenheiten (blutleere Gefäße, nicht schlagendes Herz etc.) keine realen Bedingungen. Lecoq und Kollegen beschreiben einen subxyphoidalen Zugangsweg am Menschen, hier erfolgt das Vorgehen allerdings nicht endoskopisch sondern die Präparation am Herzen erfolgt stumpf durch die Hand des Operateurs, nachdem über einen 10 cm langen Hautschnitt und Eröffnung des Perikards ein Zugang geschaffen wurde [56].

Bei den im nächsten Schritt durchgeführten Versuchen, den subxyphoidalen Zugangsweg an Schweinen anzuwenden, scheiterten wir hauptsächlich aufgrund der anatomischen Verhältnisse, die sich von denen des Menschen deutlich unterscheiden. Hier ist v.a. die Schwierigkeit anzuführen, dass die großen Gefäße beim Schwein sehr fest miteinander sowie mit dem Perikard verwachsen sind, so dass bei der Präparation zur Platzierung der Ablationsgeräte häufig letale Verletzungen resultierten.

Somit erscheint das Schwein uns als ungeeignetes Versuchstier zur Etablierung eines endoskopischen subxyphoidalen Zugangsweges zum Herzen, um im Anschluss daran die gängigen Ablationen durchführen zu können.

Möglicherweise ist bei Vierbeinern diese (die o.g.) verstärkte Halterung von Gefäßen im Perikard notwendig, um große Gefäße überhaupt offenhalten zu können. Die gängigen Lehrbücher der Tiermedizin weisen keine Zeichnung auf, die den Zusammenhang von Herz und Perikard unter Berücksichtigung der Einmündungen der großen Venen darstellen.

Außerdem ist die Anatomie der Lungengefäß-Einmündung bei Vierbeinern deutlich anders als beim Menschen: Während man bei Vierbeinern häufig gemeinsam mündende

Lungenvenen der rechten und linken Seite oder zum Teil sogar aller Lungenvenen in das Herz findet, sind beim Menschen – abgesehen von angeborenen Herzfehlern - die Lungenvenen invariabel einmündend in den linken Vorhof: Die rechte obere Lungenvene mündet von lateral kommend, die rechte untere Lungenvene eher von dorsal her kommend. Linksseitig münden beide Lungenvene von lateral kommend, aber deutlich weiter kranial (wahrscheinlich wegen der Linksausrichtung der Herzkammern) als auf der rechten Seite in den Vorhof. Bei Vierbeinern ist die Lage des Herzens eher medial, weswegen die Lungenveneneinmündung möglicherweise symmetrischer als beim Menschen ist.

In einer Arbeit von Yokota und Mitarbeitern, welche bei Schweinen mittels subxyphoidaler Videoperikardioskopie 6 verschiedene Ziele/ Punkte innerhalb des Herzbeutels aufsuchten, werden ähnliche Schwierigkeiten beschrieben [82]. Aufgrund der Steifigkeit des Perikardioskopes kam es beim Aufsuchen der entfernter gelegenen Ziele zu einer Kompression des Herzens und damit verbunden zu Herzrhythmusstörungen, welche z.T. auch letal endeten. Mittels eines Roboters mit dem Namen „ARM“ gelang es der gleichen Arbeitsgruppe ein computergesteuertes Gerät zu entwickeln, welches aufgrund seiner Beweglichkeit diese Nachteile bezüglich der schwierigen Navigierbarkeit innerhalb des Herzbeutels nicht aufweist. Somit ergeben sich vielversprechende Möglichkeiten, welche in weiteren Studien überprüft werden müssen [83, 84].

Yokota und Mitarbeiter erwähnen weitere Einschränkungen in Bezug auf das Schwein als geeignetes Versuchstier: Neben der zentraleren und damit nicht vergleichbaren Position des Herzens gegenüber der linksausgerichteten Lage beim Menschen ist bekannt, dass Schweine eine höhere Anfälligkeit für Arrhythmien aufweisen [82]. Rochus und Kollegen gehen in einer Arbeit auf die Unterschiedlichkeit der Pulmonalvenen von Schweinen und Menschen ein. So findet sich beim Menschen um die Pulmonalvenen mehr Fettgewebe, weiterhin sind die Pulmonalvenen größer als beim Schwein [85].

Das Rind schied wegen der klar unterschiedlichen Lungenvenenanatomie zu der des Menschen als Versuchstier aus. Trotzdem sind auch an Rindern Versuche zur Therapie des Vorhofflimmerns durchgeführt worden [21], wobei man sich hier über die Übertragbarkeit der Ergebnisse auf den Menschen Gedanken machen muss.

Um die Anatomie anderer in Frage kommender Versuchstiere zu studieren, wurden im Schlachthof an frisch geschlachteten Schafen Untersuchungen vorgenommen. Hier konnte eine Eignung für einen subxyphoidalen endoskopischen Zugang zum Herzen bereits ausgeschlossen werden, da die anatomischen Verhältnisse und insbesondere die feste Fixation von Perikard und den großen Gefäßen den Verhältnissen beim Schwein nahe kamen. Weitere Schwierigkeiten werden von Addis und Kollegen beschrieben [81]: Zum

einen ist dies die eingeschränkte Manövrierbarkeit der Instrumente innerhalb des Thorax der Schafe, zum anderen gestaltete sich die Präparation des intraperikardialen Abschnittes der V.cava sehr schwierig, da sie dort mit reichlich festem Fettgewebe umgeben ist.

Die Anatomie der Ziege schien in erster Betrachtung besser geeignet zu sein. In den im Anschluss an diese Arbeit durchgeführten Versuchen an Ziegen ergaben sich allerdings die gleichen Probleme wie oben geschildert.

5.3. AttachLifter

5.3.1. Wissenschaftlicher Hintergrund zum Herzbeutelzugang

Eine Perikardpunktion erfolgt im klinischen Alltag in der Regel nur ab einer gewissen Größe bzw. bei hämodynamischer Relevanz des Perikardergusses, da nur so eine deutliche Trennung von Perikard und Herzmuskel gegeben ist, wodurch wiederum die Gefahr der Myokardverletzung oder gar –perforation reduziert ist.

In Deutschland wird am häufigsten ein subxyphoidaler Zugang genutzt, dabei wird eine lange Nadel (Tuohy oder dünnwandige 18-Gauge) unter einem 30° Winkel zur Haut und unter ständiger Aspiration in Richtung der linken Schulter gestochen. Vorteilhaft an dieser Strecke ist der extrapleurale Verlauf sowie die Umgehung der Mammaria- und perikardialen Arterien.

Neben der Myokardverletzung bestehen weitere mit der Perikardpunktion einhergehende Risiken wie die Verletzung der Koronarien, das Auftreten von Luftembolien sowie das Verursachen eines Pneumothorax oder von Herzrhythmusstörungen.

In Echokardiographiestudien [57] konnte eine Rate schwerer Komplikationen aufgezeigt werden. So kam es zu kardialen Perforationen, zu schweren Arrhythmien, zu arteriellen Blutungen, zu einem Pneumothorax sowie zu einer Infektion oder einer schweren vagalen Reaktion.

5.3.2. Einsatz des AttachLifter

Für einen mit geringerem Risiko verbundenen Herzbeutelzugang wurde bereits von der Fa. Comedicus Inc. (USA) ein System mit der Bezeichnung PerDUCER® entwickelt und klinisch geprüft. Das Perikard wird hierbei durch ein manuell durch eine Spritze erzeugtes Vakuum an das Kopfteil des Gerätes angesaugt und anschließend mit einer Nadel durchstoßen. In einer in der Klinik für Innere Medizin und Kardiologie in Marburg durchgeführten Studie mit

dem PerDUCER® konnte der Herzbeutel aber nur bei 2 von 6 Patienten erfolgreich punktiert werden [58]. Eine Ursache hierfür liegt vermutlich in der Tatsache begründet, dass eine Leckage des mittels Spritze manuell erzeugten Unterdruckes nicht registriert wird und daraus eine ungenügende Gewebefixierung resultieren kann. Ein weiteres Problem wird durch ein verdicktes Perikard verursacht, welches den Ansaugkopf komplett ausfüllen kann, wodurch die Nadel bzw. der Führungsdraht nicht in den Herzbeutel gelangen kann.

Der Marburger Arbeitsgruppe um Herrn Professor Rupp ist es gelungen, ein völlig neuartiges Instrument zu entwickeln, das diese Probleme nicht aufweist. Mit Hilfe des AttachLifter besteht die Möglichkeit, unabhängig vom Vorliegen eines Perikardergusses oder der Dicke des Perikards, eine Perikardpunktion durchzuführen [59] (siehe auch Abb. 10): Hierbei wird nach Anlegen des Instrumentes an das Perikard im Ansaugkopf des Gerätes ein Unterdruck erzeugt und somit das Perikard angesaugt. Dabei wird die Öffnung des Ansaugkopfes durch flexible Klemmen eingeeengt, diese halten das Gewebe fest und verhindern einen Vakuumverlust bei unebenem Gewebe. Der Unterdruckanstieg wird u.a. akustisch angezeigt. Anschließend erfolgt eine Drehung des Ansaugkopfes um 90° im Uhrzeigersinn, wodurch ein „Zelt“ aus Perikard entsteht. In dieses wird nun die Nadel, über welche ein Führungsdraht platziert werden kann, vorgeschoben und somit das Perikard punktiert. Die Nadel wird durch eine Nadelführung am Ansaugkopf geleitet, das Perikard wird beim AttachLifter im Gegensatz zum PerDUCER® außerhalb des Ansaugkopfes durchstoßen, gleichzeitig ist das Perikard vom Epikard in diesem Moment abgehoben. Somit wird das Risiko einer transmuralen Myokardverletzung weiter reduziert, da die Punktion tangential zur Herzoberfläche erfolgt.

Der AttachLifter wurde bereits im Vorfeld von der Arbeitsgruppe um Prof. Rupp in Marburg bei Kadaverherzen von Schweinen erfolgreich eingesetzt [59], wir konnten in der aktuellen Arbeit eine sichere und gut reproduzierbare Anwendung des AttachLifters sowohl an den Herzen von Körperspendern als auch an Schweineherzen in vivo nachweisen. Hierbei traten keinerlei Komplikationen auf.

Mithilfe dieser neuartigen Methode, die einen sicheren intraperikardialen Zugang ermöglicht, ergeben sich zahlreiche Anwendungsmöglichkeiten [60]. Zu nennen sind u.a. die Möglichkeit, bereits bei einem geringen Perikarderguss eine Punktion durchzuführen um weiterführende Diagnostik einzuleiten, da die Verletzungs- bzw. Komplikationsgefahr wie oben beschrieben bei diesem Verfahren deutlich reduziert ist. Weiterhin lassen sich in den Herzbeutel gezielt Medikamente applizieren, welche so den systemischen Kreislauf umgehen und das Risiko von Nebenwirkungen minimieren. Neben Medikamenten ließen sich auch Stammzellen zur Myokardregeneration sowie mehrfach ungesättigte Omega-3-Fettsäuren applizieren.

Für Eingriffe, bei denen ein relativ hohes Risiko für die Entstehung einer Herzwandperforation mit Entwicklung eines Perikarergusses bzw. einer Tamponade besteht, bspw. im Rahmen von Ablationsbehandlungen, ließe sich der AttachLifter zur zeitnahen Intervention bereithalten um rechtzeitig eine Drainage durchführen zu können.

Außerdem wächst der Stellenwert epikardialer Ablationen bei ventrikulären Tachykardien (VT) – in einer Studie unter Prof. Bänsch soll bspw. epikardiale mit endokardialer Ablation bei VT verglichen werden [76]. Somit ergibt sich auch hier eine Einsatzmöglichkeit.

5.4. Radiofrequenzablation von Prolenefäden im Zusammenhang der gängigen Ablationstechniken

Bipolare Radiofrequenzablation ist ein etabliertes Verfahren für die chirurgische Behandlung von Vorhofflimmern. In den aktuellen Leitlinien besteht eine Indikation zur chirurgischen Therapie von Vorhofflimmern bei interventionell therapierefraktärem VHF sowie bei Patienten mit ausgeprägten Symptomen [2]. Cox et al. [3,61] haben gezeigt, dass mit einer speziell angelegten Narbenformation der Vorhöfe durch die so genannte „cut and sew“-Technik Vorhofflimmern in Sinusrhythmus konvertiert werden kann. Anhand dieses Konzeptes wurden alternative Techniken entwickelt, um Narben in den Vorhöfen zu erzeugen. Die am häufigsten angewandte alternative Technik ist die Radiofrequenzablation, welche uni- oder bipolar eingesetzt werden kann [62,63]. Bei der bipolaren RF-Ablation, welche insbesondere in Bezug auf die Transmuralität der Narben bessere Ergebnisse als die unipolare RF-Ablation aufweist [37], ist es von epikardial nicht möglich, die kompletten Cox-Maze-Läsionen zu wiederholen. In einigen Publikationen wird daher empfohlen [64,65], die Branchen des verwendeten Ablationsgerätes (z.B. Cardioblate BP2, Medtronic) durch eine Tabaksbeutelnaht am Boden des linken Vorhofes sowohl von epi- als auch von endokardial einzusetzen. Dieses Vorgehen ist von der Herstellerfirma nicht vorgesehen und somit off-label-use, allerdings ist es im klinischen Alltag Standard bei der chirurgischen Ablation von VHF im Rahmen von Operationen am offenen Herzen. Das Nahtmaterial der Tabaksbeutelnaht, in der Regel Polypropylen, befindet sich somit direkt zwischen den zwei Branchen des Ablationsgerätes und ist der während des Ablationsvorganges entstehenden Wärme direkt ausgesetzt.

Der Schmelzpunkt von Polypropylen liegt zwischen 127°C (ataktisches Polypropylen) und 160°C (isotaktisches Polypropylen), die gemessene Temperatur in Gewebe, welches bewässerter bipolarer RF-Ablation ausgesetzt ist, liegt im Bereich zwischen 45°C und 95°C. Auch wenn die durch RF verursachte maximale Temperatur im Gewebe unterhalb des Schmelzpunktes von Polypropylen liegt, könnte aus der entstehende Wärme eine strukturelle

Schädigung des Nahtmaterials resultieren, wenn es auch nicht zu einer totalen Destruktion durch Schmelzen kommt.

Die Gewebedicke der in unseren Versuchen verwendeten Schweineherzohren ist mit 2-4mm mit der Dicke von menschlichem Vorhofgewebe vergleichbar (siehe Abb. 4).

Anhand unserer Untersuchungsergebnisse konnten wir nachweisen, dass bipolare, bewässerte RF-Ablation keine Schäden an Polypropylen-Fäden verursacht. Daher sind wir überzeugt, dass das gängige Vorgehen sicher ist: Polypropylen-Nahtmaterial kann für Tabaksbeutelnähte im Rahmen von RF-Ablationstherapie bei VHF verwendet werden, ohne dass daraus Risiken in Bezug auf Struktur und Reißfestigkeit des Fadens resultieren.

Auch wenn es sich beim kombinierten Einsatz der RF-Ablation innerhalb und außerhalb des Herzens um „off-label use“ handelt, so wird das o.g. Vorgehen doch häufig in der Literatur beschrieben und zeigt gute Resultate [64,65], weiterhin ist es die einzige Möglichkeit Läsionen im Vorhof mittels RF-Energie zu erzeugen, welche dem Läsionsmuster der Cox-Maze III-Operation ähneln.

6. Zusammenfassung

Die Bedeutung der chirurgischen Therapie des Vorhofflimmerns nimmt aufgrund steigender Lebenserwartung und damit verbundener erhöhter Inzidenz von VHF stetig zu, insbesondere in Hinblick auf Patienten, bei welchen die bestehenden Therapieoptionen keinen Erfolg bringen. Die bisherige chirurgische Therapie des VHF wird in Verbindung mit Operationen am offenen Herzen oder thorakoskopisch durchgeführt und ist somit von hoher Invasivität. Ziel der von uns durchgeführten Versuche war es, einen neuartigen, subxyphoidalen Zugangsweg zum Herzen zu evaluieren, um ein minimal-invasives Verfahren zur Ablation von VHF zu ermöglichen. Dafür wurden Versuche an Körperspendern sowie an insgesamt 8 Schweinen durchgeführt. Hierbei zeigte sich, dass der Zugangsweg prinzipiell praktikabel erscheint (Körperspender), das Schwein aber aufgrund spezieller anatomischer Verhältnisse (Adhäsion von großen Gefäßen und Perikard) kein geeignetes Versuchstier darstellt.

In einem zweiten Teilaspekt wurde ein neuartiges, von der Arbeitsgruppe um Herrn Prof. Rupp in Marburg entwickeltes Gerät (AttachLifter) zur Perikardpunktion sowohl an Herzen von Leichen als auch erstmals am schlagenden Herzen bei Schweinen getestet. Die Ergebnisse zeigen, dass mit dem AttachLifter eine einfach durchzuführende, reproduzierbare und komplikationslose Punktion des Herzbeutels auch ohne bestehenden Erguss möglich ist. Insbesondere in Hinblick auf die Indikation und die Therapiemöglichkeiten ist dies eine Neuerung, da die Punktion des Herzbeutels ohne bestehenden Erguss bisher ein hohes Risiko von Myokardverletzungen aufweist; außerdem ist mittels Punktion des Perikards durch den AttachLifter die Verabreichung lokal wirksamer Medikamente in den Herzbeutel erleichtert.

In der täglichen Praxis der chirurgischen Ablation von VHF im Rahmen von Operationen am offenen Herzen wird sowohl von endo- als auch von epikardial über eine Tabaksbeutelnaht abladiert. Dieses Vorgehen ist nötig, um dem bisherigen Goldstandard der chirurgischen Therapie des VHF, der Cox-Maze III Operation, nahezukommen, auch wenn dieses Vorgehen einen off-label-use der gängigen RF-Ablationsgeräte darstellt. Dabei ist das Nahtmaterial (i.d.R. Polypropylen) der entstehenden Wärme der Ablation ausgesetzt. Für die Testung wurden Schweineherzohren, welche bezüglich der Gewebedicke mit dem Vorhofmyokard des Menschen vergleichbar sind, mit Nahtmaterial durchzogen und mehrfach Ablationen unterzogen. Die standardisierten Reißfestigkeitsproben sowie die mikroskopische Untersuchung der extrahierten Fäden ergaben, dass die in der Praxis durchgeführte wassergekühlte bipolare Radiofrequenzablation dem Polypropylenfaden als Nahtmaterial der Tabaksbeutelnähte nicht schadet, so dass die Ablation des Nahtmaterials als sicher zu bezeichnen ist.

7. Summary

The significance of surgical treatment of atrial fibrillation (af) increases due to rising life expectancy linked with rising incidence of af. Especially patients, to whom the existing therapeutic options are unsuccessful, could profit from new methods. Hitherto surgical treatment of af is highly invasive (thoracoscopic or in combination with open chest operations). The aim of our study was to evaluate a novel subxiphoid approach for minimal invasive ablation of af. Therefore trials were carried out with dead bodies as well as with 8 pigs. In this connection it was discovered that a subxiphoid approach is in principle feasible but the pig due to its anatomical circumstances (adhesion of pericardium and large vessels) is not an appropriate experimental animal.

In a second part of this work, a novel tool for pericardial puncture, the Attachlifter (developed in Marburg by Prof. Rupp and coworkers), was tested both on the hearts of the dead bodies and on the beating hearts of the pigs. The results show that it is easily feasible to puncture the pericardium even without effusion. This is important with regards to the indication and the therapeutic options of a pericardial puncture because so far it is associated with severe complications like myocardial injury if done without an existing pericardial effusion.

Furthermore we tested the influence of radiofrequency energy on polypropylene sutures. To create complete lesion sets for the surgical treatment of af in clinical practice the bipolar ablation-device has to be partially inserted into the heart via a pursestring suture, which is subject to heat damage. For the testing we sutured polypropylene sutures ex vivo into atrial auricles from excised pig hearts, which are comparable with the atrial myocardium of humans relating to tissue thickness. Multiple ablations have been conducted, afterwards the sutures have been investigated respective of tensile strength and ultrastructural damage. We could show that the clinical practice of bipolar, saline irrigated radiofrequency ablation does not damage the used polypropylene sutures, in spite of the heat applied to the tissue. Therefore, it is safe to create bipolar epi-/endocardial lesions of the heart through polypropylene purse string sutures.

8. Literaturverzeichnis

1. Peters NS, Schilling RJ, Kangaratnam P, Markides V. Atrial fibrillation: strategies to control, combat, and cure. *Lancet*. 2002;359:593–603.
2. Guidelines for the management of atrial fibrillation, The Task Force for the Management of Atrial Fibrillation of the European Society of Cardiology (ESC), *European Heart Journal* 2010
3. Cox JL, Schuessler RB, D'Agostino Jr HJ, Stone CM, Chang BC, Cain ME, Corr PB, Boineau JP. The surgical treatment of atrial fibrillation: development of a definitive surgical procedure. *J Thorac Cardiovasc Surg* 1991;101:569-83.
4. Khargi K, Hutten BA, Lemke B, Deneke T. Surgical treatment of atrial fibrillation: a systematic review. *Eur J Cardiothorac Surg* 2005;27:258-65
5. Gilinov AM, McCarthy PM, Blackstone EH, Rajeswaran J, Pettersson G, Sabik JF, Svensson LG, Crossgrove DM, Hill KM, Gonzalez-Stawinski GV, Marrouche N, Natale A. Surgical ablation of atrial fibrillation with bipolar radiofrequency as the primary modality. *J Thorac Cardiovasc Surg* 2005;129:1322-9
6. Gaynor SL, Byrd GD, Diodato MF, Ishii Y, Lee AM, Prasad SM, Gopal J, Schuessler RB, Damiano Jr RJ. Microwave ablation for atrial fibrillation: dose-response curves in the cardioplegia-arrested and beating heart. *Ann Thorac Surg* 2006;81:72-6
7. Ninet J, Roques Y, Seitelberger R, Deville C, Pronar JL, Robin J, Jegaden O, Wellens F, Wolner E, Vedrinne C, Gottardi R, Orrit J, Biles MA, Hoffmann DA, Cox JL, Champsaur GL. Surgical ablation of atrial fibrillation with off-pump, epicardial, high-intensity focused ultrasound: results of a multicenter trial. *J Thorac Cardiovasc Surg* 2005;130:803-9
8. Gammie JS, Laschinger JC, Brown JM, Poston RS, Pierson 3rd Rn, Romar LG, Schwartz KL, Santos MJ, Griffith BP. A multi-institutional experience with the cryomaze procedure. *Ann Thorac Surg* 2005;80:876-80
9. Haïssaguerre M, Jaïs P, Shah DC, Takahashi A, Hocini M, Quiniou G, Garrigue S, Le Mouroux A, Le Métayer P, Clémenty J. Spontaneous initiation of atrial fibrillation by ectopic beats originating in the pulmonary veins. *N Engl J Med*. 1998 Sep 3;339(10):659-66.
10. Moten SC, Rodriguez E, Cook RC, Nifong LW, Chitwood WR Jr. New ablation techniques for atrial fibrillation and the minimally invasive cryo-maze procedure in patients with lone atrial fibrillation. *Heart Lung Circ*. 2007;16 Suppl 3:S88-93

11. Geidel S, Lass M, Ostermeyer J. A 5-year clinical experience with bipolar radiofrequency ablation for permanent atrial fibrillation concomitant to coronary artery bypass grafting and aortic valve surgery. *Interact Cardiovasc Thorac Surg*.2008;7:777-780.
12. Wilber DJ, Pappone C, Neuzil P, De Paola A, Marchlinski F, Natale A, Macle L, Daoud EG, Calkins H, Hall B, Reddy V, Augello G, Reynolds MR, Vinekar C, Liu CY, Berry SM, Berry DA. Comparison of antiarrhythmic drug therapy and radiofrequency catheter ablation in patients with paroxysmal atrial fibrillation: a randomized controlled trial. *JAMA* 2010;303:333–340.
13. Calkins H, Reynolds MR, Spector P, Sondhi M, Xu Y, Martin A, Williams CJ, Sledge I. Treatment of atrial fibrillation with antiarrhythmic drugs or radiofrequency ablation: two systematic literature reviews and meta-analyses. *Circ Arrhythm Electrophysiol* 2009;2:349–361.
14. Noheria A, Kumar A, Wylie JV Jr, Josephson ME. Catheter ablation vs antiarrhythmic drug therapy for atrial fibrillation: a systematic review. *Arch Intern Med* 2008;168:581–586.
15. Jais P, Cauchemez B, Macle L, Daoud E, Khairy P, Subbiah R, Hocini M, Extramiana F, Sacher F, Bordachar P, Klein G, Weerasooriya R, Clementy J, Haissaguerre M. Catheter ablation versus antiarrhythmic drugs for atrial fibrillation: the A4 study. *Circulation* 2008;118:2498–2505.
16. Wazni OM, Marrouche NF, Martin DO, Verma A, Bhargava M, SalibaW, Bash D, Schweikert R, Brachmann J, Gunther J, Gutleben K, Pisano E, Potenza D, Fanelli R, Raviele A, Themistoclakis S, Rossillo A, Bonso A, Natale A. Radiofrequency ablation vs antiarrhythmic drugs as first-line treatment of symptomatic atrial fibrillation: a randomized trial. *JAMA* 2005;293:2634–2640.
17. Pappone C, Augello G, Sala S, Gugliotta F, Vicedomini G, Gulletta S, Paglino G, Mazzone P, Sora N, Greiss I, Santagostino A, LiVolsi L, Pappone N, Radinovic A, Manguso F, Santinelli V. A randomized trial of circumferential pulmonary vein ablation versus antiarrhythmic drug therapy in paroxysmal atrial fibrillation: the APAF Study. *J Am Coll Cardiol* 2006;48:2340–2347.
18. Bugge E, Nicholson IA, Thomas SP. Comparison of bipolar and unipolar radiofrequency ablation in an in vivo experimental model. *Eur J Cardiothorac Surg* 2005; 28: 76-82.
19. Melby SJ, Lee AM, Schuessler RB, Damiano RJ. The effect of residual gaps in ablation lines for the treatment of atrial fibrillation. *Heart Rhythm*. 2005;2:S15.

20. Comas GM, Imren Y, Williams MR. An overview of energy sources in clinical use for the ablation of atrial fibrillation. *Semin Thorac Cardiovasc Surg.* 2007;19:16-24.
21. Villamizar NR, Crow JH, Piacentino V 3rd, DiBernardo LR, Daneshmand MA, Bowles DE, Groh MA, Milano CA. Reproducibility of left atrial ablation with high-intensity focused ultrasound energy in a calf model. *J Thorac Cardiovasc Surg.* 2010 Dec;140(6):1381-7
22. Doll N, Kornherr P, Aupperle H, Fabricius AM, Kiaii B, Ullmann C, et al. Epicardial treatment of atrial fibrillation using cryoablation in an acute off-pump sheep model. *Thorac Cardiovasc Surg.* 2003;51:267-73.
23. van Brakel TJ, Bolotin G, Salleng KJ, Nifong LW, Allessie MA, Chitwood WR Jr, et al. Evaluation of epicardial microwave ablation lesions: histology versus electrophysiology. *Ann Thorac Surg.* 2004;78:1397-402.
24. Melby SJ, Zierer A, Kaiser SP, Schuessler RB, Damiano RJ Jr. Epicardial microwave ablation on the beating heart for atrial fibrillation: the dependency of lesion depth on cardiac output. *J Thorac Cardiovasc Surg.* 2006;132:355-60.
25. Melby SJ, Gaynor SL, Lubahn JG. Efficacy and safety of right and left atrial ablations on the beating heart with irrigated bipolar radiofrequency energy: a long-term animal study. *J Thorac Cardiovasc Surg.* 2006;132:853-60.
26. Aupperle H, Doll N, Walther T, Ullmann C, Schoon HA, Wilhelm Mohr F. Histological findings induced by different energy sources in experimental atrial ablation in sheep. *Interact Cardiovasc Thorac Surg.* 2005 Oct;4(5):450-5.
27. Benussi S, Nascimbene S, Calori G, Denti P, Ziskind Z, Kassem S, La Canna G, Pappone C, Alfieri O. Surgical ablation of atrial fibrillation with a novel bipolar radiofrequency device. *J Thorac Cardiovasc Surg.* 2005 Aug;130(2):491-7.
28. Prasad SM, Maniar HS, Diodato MD, Schuessler RB, Damiano RJ Jr. Physiological consequences of bipolar radiofrequency energy on the atria and pulmonary veins: a chronic animal study. *Ann Thorac Surg.* 2003 Sep;76(3):836-41.
29. Gillinov AM, McCarthy PM. Atricure bipolar radiofrequency clamp for intraoperative ablation of atrial fibrillation. *Ann Thorac Surg.* 2002 Dec;74(6):2165-8.
30. Thomas SP, Guy DJ, Boyd AC, Eipper VE, Ross DL, Chard RB. Comparison of epicardial and endocardial linear ablation using handheld probes. *Ann Thorac Surg.* 2003 Feb;75(2):543-8.

31. Lin WS, Tai CT, Hsieh MH, Tsai CF, Lin YK, Tsao HM, Huang JL, Yu WC, Yang SP, Ding YA, Chang MS, Chen SA. Catheter ablation of paroxysmal atrial fibrillation initiated by non-pulmonary vein ectopy. *Circulation*. 2003 Jul 1;107(25):3176-83.
32. Chen SA, Hsieh MH, Tai CT, Tsai CF, Prakash VS, Yu WC, Hsu TL, Ding YA, Chang MS. Initiation of atrial fibrillation by ectopic beats originating from the pulmonary veins: electrophysiological characteristics, pharmacological responses, and effects of radiofrequency ablation. *Circulation*. 1999 Nov 2;100(18):1879-86.
33. Fritz MKH, Deneke T, Reber D, Keyhan Falsafi MA, Laczkovics AM. Bedeutung der Rhythmuschirurgie für die Behandlung des Vorhofflimmerns. *Dtsch Arztebl* 2006;103:A1965-70.
34. Pappone C, Oral H, Santinelli V, Vicedomini G, Lang CC, Manguso F, Torracca L, Benussi S, Alfieri O, Hong R, Lau W, Hirata K, Shikuma N, Hall B, Morady F. Atrio-esophageal fistula as a complication of percutaneous transcatheter ablation of atrial fibrillation. *Circulation*. 2004 Jun 8;109(22):2724-6
35. Gillinov AM, Pettersson G, Rice TW. Esophageal injury during radiofrequency ablation for atrial fibrillation. *J Thorac Cardiovasc Surg*. 2001 Dec;122(6):1239-40.
36. Aupperle H, Doll N, Walther T, Kornherr P, Ullmann C, Schoon HA, Mohr FW. Ablation of atrial fibrillation and esophageal injury: effects of energy source and ablation technique. *J Thorac Cardiovasc Surg*. 2005 Dec;130(6):1549-54.
37. Aupperle H, Doll N, Walther T, Ullmann C, Schoon HA, Wilhelm Mohr F. Histological findings induced by different energy sources in experimental atrial ablation in sheep. *Interact Cardiovasc Thorac Surg*. 2005 Oct;4(5):450-5.
38. Cappato R, Calkins H, Chen SA, Davies W, Iesaka Y, Kalman J, Kim YH, Klein G, Packer D, Skanes A. Worldwide survey on the methods, efficacy, and safety of catheter ablation for human atrial fibrillation. *Circulation*. 2005 Mar 8;111(9):1100-5.
39. Cheema A, Dong J, Dalal D, Vasamreddy CR, Marine JE, Henrikson CA, Spragg D, Cheng A, Nazarian S, Sinha S, Halperin H, Berger R, Calkins H. Long-term safety and efficacy of circumferential ablation with pulmonary vein isolation. *J Cardiovasc Electrophysiol*. 2006 Oct;17(10):1080-5.
40. Vasamreddy CR, Lickfett L, Jayam VK, Nasir K, Bradley DJ, Eldadah Z, Dickfeld T, Berger R, Calkins H. Predictors of recurrence following catheter ablation of atrial fibrillation using an irrigated-tip ablation catheter. *J Cardiovasc Electrophysiol*. 2004 Jun;15(6):692-7.

41. Vasamreddy CR, Dalal D, Eldadah Z, Dickfeld T, Jayam VK, Henrickson C, Meininger G, Dong J, Lickfett L, Berger R, Calkins H. Safety and efficacy of circumferential pulmonary vein catheter ablation of atrial fibrillation. *Heart Rhythm*. 2005 Jan;2(1):42-8.
42. Sonmez B, Demirsoy E, Yagan N, Unal M, Arbatli H, Sener D, Baran T, Ilkova F. A fatal complication due to radiofrequency ablation for atrial fibrillation: atrio-esophageal fistula. *Ann Thorac Surg*. 2003 Jul;76(1):281-3.
43. Hart RG, Halperin JL. Atrial fibrillation and stroke : concepts and controversies. *Stroke*. 2001 Mar;32(3):803-8.
44. Blackshear JL, Odell JA. Appendage obliteration to reduce stroke in cardiac surgical patients with atrial fibrillation. *Ann Thorac Surg*. 1996 Feb;61(2):755-9.
45. Damiano RJ Jr. Alternative energy sources for atrial ablation: judging the new technology. *Ann Thorac Surg*. 2003 Feb;75(2):329-30.
46. Santiago T, Melo J, Gouveia RH, Neves J, Abecasis M, Adragão P, Martins AP. Epicardial radiofrequency applications: in vitro and in vivo studies on human atrial myocardium. *Eur J Cardiothorac Surg*. 2003 Oct;24(4):481-6; discussion 486.
47. Accord RE, van Suylen RJ, van Brakel TJ, Maessen JG. Post-mortem histologic evaluation of microwave lesions after epicardial pulmonary vein isolation for atrial fibrillation. *Ann Thorac Surg*. 2005 Sep;80(3):881-7.
48. Hong KN, Russo MJ, Liberman EA, Trzebucki A, Oz MC, Argenziano M, Williams MR. Effect of epicardial fat on ablation performance: a three-energy source comparison. *J Card Surg*. 2007 Nov-Dec;22(6):521-4.
49. Doll N, Mohr F. Herzchirurgische Therapieverfahren bei Vorhofflimmern. *Vorhofflimmern Vorhofflattern* 2007, 317-337, DOI: 10.1007/978-3-7985-1748-6_16
50. Richard B. Schuessler, PhD, Anson M. Lee, MD, Spencer J. Melby, MD, Rochus K. Voeller, MD, Sydney L. Gaynor, MBBS, Shun-Ichiro Sakamoto, MD, and Ralph J. Damiano, Jr, MD. Animal Studies of Epicardial Atrial Ablation. *Heart Rhythm*. 2009 December 1; 6(12, S1): S41–S45.
51. Bevilacqua S, Gasbarri T, Cerillo AG, Mariani M, Murzi M, Nannini T, Glauber M. A new vacuum-assisted probe for minimally invasive radiofrequency ablation. *Ann Thorac Surg* 2009;88(4):1317–21

52. Miyagi Y, Ishii Y, Nitta T, Ochi M, Shimizu K. Electrophysiological and histological assessment of transmural ablation after epicardial ablation using unipolar radiofrequency energy. *J Card Surg* 2009;24(1):34–40
53. N.M. Rahman, R. B. Chard, and S. P. Thomas, “Outcomes for surgical treatment of atrial fibrillation using cryoablation during concomitant cardiac procedures,” *Annals of Thoracic Surgery*, vol. 90, no. 5, pp. 1523–1527, 2010.
54. N.Doll,H.Aupperle,M.Borger,M.Czesla,andF.W.Mohr, “Efficacy and safety of various energy sources and application techniques for the surgical treatment of atrial fibrillation,” *Herzschrittmachertherapie und Elektrophysiologie*, vol. 18, no. 2, pp. 83–91, 2007.
55. Klinkenberg TJ, Ahmed S, Ten Hagen A, Wiesfeld AC, Tan ES, Zijlstra F, Van Gelder IC.“ Feasibility and outcome of epicardial pulmonary vein isolation for lone atrial fibrillation using minimal invasive surgery and high intensity focused ultrasound”, *Europace*. 2009 Dec;11(12):1624-31.
56. Lecoq RR, Gracia JM, Sureda C, Igual A. “Subxyphoid approach for closed-chest atrial fibrillation surgery: the one hand operation”, *Interact Cardiovasc Thorac Surg*. 2006 Dec;5(6):669-71.
57. Maisch B, Seferovic PM, Ristic AD, Erbel R, Rienmuller R, Adler Y, Tomkowski WZ, Thiene G & Yacoub MH. Guidelines on the diagnosis and management of pericardial diseases executive summary; The Task force on the diagnosis and management of pericardial diseases of the European society of cardiology. *Eur Heart J* 25: 587-610, 2004.
58. Maisch B, Ristic AD, Rupp H & Spodick DH. Pericardial access using the PerDUCER and flexible percutaneous pericardioscopy. *Am J Cardiol* 88: 1323-1326, 2001.
59. Rupp H, Rupp TP, Alter P, Jung N, Pankuweit S & Maisch B. Intrapericardial procedures for cardiac regeneration by stem cells: need for minimal invasive access (AttachLifter) to the normal pericardial cavity. *Herz* 35: 458-465, 2010.
60. Maisch B, Ristic AD, Seferovic PM & Tsang T.S.M. *Interventional Pericardiology*. Springer, 2011.
61. Cox JL, Jaquiss RD, Schuessler RB, Boineau JP: Modification of the Maze procedure for atrial flutter and fibrillation. Surgical technique of the Maze III procedure. *J Thorac Cardiovasc Surg* 1995;110:585-95

62. Hamner CE, Potter DD, Cho KR, Lutterman A, Francischelli D, Sundt III TM, Schaff HV: Irrigated radiofrequency ablation with transmural feedback reliably produces Cox maze lesions in vivo. *Ann Thorac Surg* 2005;80:2263-70
63. Deneke T, Khargi K, Grewe PH, von Dryander S, Kuschwitz F, Lawo T, et al.: Left atrial versus bi-atrial maze operation using intraoperatively cooled-tip radiofrequency ablation in patients undergoing open-heart surgery. *JACC* 2002;39:1644-50
64. Ad N: The multi-purse string maze procedure: A new surgical technique to perform the full maze procedure without atriotomies. *J Thorac Cardiovasc Surg* 2007;134:717-22
65. Voeller RK, Zierer A, Schuessler RB, Damiano RJ: Performance of a novel dual-electrode bipolar radiofrequency ablation device. *Innovations* 2011;6:17-22
66. Kars Neven, MD; Boris Schmidt, MD; Andreas Metzner, MD; Kiyoshi Otomo, MD; Dieter Nuyens, MD, PhD; Tom De Potter, MD; K.R. Julian Chun, MD; Feifan Ouyang, MD; Karl-Heinz Kuck, MD: Fatal End of a Safety Algorithm for Pulmonary Vein Isolation With Use of High-Intensity Focused Ultrasound. *Circ Arrhythm Electrophysiol.* 2010;3:260-265.
67. Bohn J, Gehron J, Dellmann A, Boening A: Influence of radiofrequency energy on polypropylene sutures in atrial tissue. *Thorac Cardiovasc Surg.* 2012 Jun; 60(4):290-2.
68. A. M. Lee, K. Clark, M. S. Bailey, A. Aziz, R. B. Schuessler, and R. J. Damiano, "A minimally invasive cox-maze procedure: operative technique and results," *Innovations*, vol. 5, no. 4, pp. 281–286, 2010.
69. Edgerton JR, Edgerton ZJ, Weaver T, et al. Minimally invasive pulmonary vein isolation and partial autonomic denervation for surgical treatment of atrial fibrillation. *Ann Thorac Surg.* 2008;86:35–8. discussion 39.
70. Martin-Suarez S, Claysset B, Botta L, et al. Surgery for atrial fibrillation with radiofrequency ablation: four years experience. *Interact Cardiovasc Thorac Surg.* 2007;6:71–6.
71. Matsutani N, Takase B, Ozeki Y, Maehara T, Lee R. Minimally invasive cardiothoracic surgery for atrial fibrillation: a combined Japan-US experience. *Circ J.* 2008;72:434–6.
72. McClelland JH, Duke D, Reddy R. Preliminary results of a limited thoracotomy: new approach to treat atrial fibrillation. *J Cardiovasc Electrophysiol.* 2007;18:1289–95.

73. Suwalski P, Suwalski G, Doll N, Majstrak F, Kurowski A, Suwalski KB. Epicardial beating heart “off-pump” ablation of atrial fibrillation in non-mitral valve patients using new irrigated bipolar radiofrequency technology. *Ann Thorac Surg*. 2006;82:1876–9.
74. R. K. Wolf, E. W. Schneeberger, R. Osterday et al., “Video-assisted bilateral pulmonary vein isolation and left atrial appendage exclusion for atrial fibrillation,” *Journal of Thoracic and Cardiovascular Surgery*, vol. 130, no. 3, pp. 797–802, 2005.
75. E. Beyer, R. Lee, and B. K. Lam. “Point: Minimally invasive bipolar radiofrequency ablation of lone atrial fibrillation: early multicenter results.” *Journal of Thoracic and Cardiovascular Surgery*, vol. 137, no. 3, pp. 521–526, 2009.
76. <http://clinicaltrials.gov/ct2/show/NCT01767220?term=baensch+lauschke&rank=1>
77. Kiser AC, Landers M, Horton R, Hume A, Natale A, Gersak B. The convergent procedure: a multidisciplinary atrial fibrillation treatment. *Heart Surg Forum*. 2010 Oct;13(5):E317-21.
78. Kiser AC, Landers MD, Boyce K, Sinkovec M, Pernat A, Geršak B. Simultaneous catheter and epicardial ablations enable a comprehensive atrial fibrillation procedure. *Innovations (Phila)*. 2011 Jul;6(4):243-7
79. Kurfirst V, Mokráček A, Bulava A, Canádyová J, Hanis J, Pesl L. Two-staged hybrid treatment of persistent atrial fibrillation: short-term single-centre results. *Interact Cardiovasc Thorac Surg*. 2014 Jan 12.
80. Gelsomino S, Van Breugel HN, Pison L, Parise O, Crijns HJ, Wellens F, Maessen JG, La Meir M. Hybrid thoracoscopic and transvenous catheter ablation of atrial fibrillation. *Eur J Cardiothorac Surg*. 2013 Jul 31.
81. A. Addis, G. Vanosi, E. Manasse, M. Mainetti, A. Monaco, F. Addis. An experimental sheep model used to develop an ablation procedure for chronic atrial fibrillation. *Surg Endosc* (2007) 21: 1626–1630.
82. Takenori Yokota, MD, PhD, Takeyoshi Ota, MD, PhD, David Schwartzman, MD, and Marco A. Zenati, MD: Impact of Subxiphoid Video Pericardioscopy with a Rigid Shaft on Cardiac Hemodynamics in a Porcine Model. *Innovations (Phila)*. 2010 January ; 5(1): 51–54.

83. Ota T, Degani A, Zubiate B, Wolf A, Choset H, Schwartzman D, Zenati MA. Epicardial Atrial Ablation Using a Novel Articulated Robotic Medical Probe Via a Percutaneous Subxyphoid Approach. *Innovations (Phila)*. 2006;1(6):335-340
84. Ota T, Degani A, Schwartzman D, Zubiate B, McGarvey J, Choset H, Zenati MA. A highly articulated robotic surgical system for minimally invasive surgery. *Ann Thorac Surg*. 2009 Apr;87(4):1253-6.
85. Rochus K. Voeller, MD, Andreas Zierer, MD, Shelly C. Lall, MD, Shun-ichiro Sakamoto, MD, Richard B. Schuessler, PhD, and Ralph J. Damiano, Jr, MD: Efficacy of a novel bipolar radiofrequency ablation device on the beating heart for atrial fibrillation ablation: A long-term porcine study. *J Thorac Cardiovasc Surg*. 2010 Jul;140(1):203-8.
86. Kimura T, Miyoshi S, Takatsuki S, Tanimoto K, Fukumoto K, Soejima K, Fukuda K. Safety and efficacy of pericardial endoscopy by percutaneous subxyphoid approach in swine heart in vivo. *J Thorac Cardiovasc Surg*. 2011 Jul;142(1):181-90

9. Anhang

9.1. Abkürzungsverzeichnis

Abb.	Abbildung
ACE	angiotensin converting enzyme/ Angiotensin-konvertierendes Enzym
Ch.	Charrière (Maß für Außendurchmesser von Kanülen und Kathetern)
EKG	Elektrokardiogramm
Et. Al.	et alii/ und andere
Fa.	Firma
HIFU	high intensity focused ultrasound/ hochintensiver fokussierter Ultraschall
HLM	Herz-Lungen-Maschine
ICR	Intercostalraum
i.m.	intramuskulär
INR	International Normalized Ratio
i.v.	intravenös
KG	Körpergewicht
LA	left atrium/ linker Vorhof
LAA	left atrium appendage/ linkes Vorhofohr
N	Newton
PV	Pulmonalvenen
RA	right atrium/ rechter Vorhof
RAA	right atrium appendage/ rechtes Vorhofohr
RF	Radiofrequenz
RR	Riva Rocci/ Blutdruck
RPA	rechte Pulmonalarterie

RIPV	right inferior pulmonal vein/ rechte untere Pulmonalvene
SJM	St. Jude Medical
Tab.	Tabelle
TEE	transesophageal echocardiography/ transösophageale Echokardiographie
TIA	transitorisch ischämische Attacke
VCI	Vena cava inferior/ Untere Hohlvene
VCS	Vena cava superior/ Obere Hohlvene
VHF	Vorhofflimmern
VT	ventrikuläre Tachykardie

9.2. Abbildungsverzeichnis

- Abb. 1: Schematische Darstellung der Maze-Operation
- Abb. 2: Wassergekühltes, bipolares Ablationsgerät (Cardioblate BP2 der FA Medtronic)
- Abb. 3: Mechanisch geschädigtes Nahtmaterial
- Abb. 4: Präparat eines Schweineherzohres, von drei Fäden durchzogen
- Abb. 5: Die aus dem Gewebe extrahierten Fäden, auf Klarsichtfolie aufgespannt
- Abb. 6: Abladierter Fadenabschnitt 150-fach vergrößert
- Abb. 7: Abladierter Faden 500-fach vergrößert
- Abb. 8: Reißfestigkeitsprüfungen von Nahtmaterial nach Ablation
- Abb. 9: Reißfestigkeitsprüfungen an Nahtmaterial ohne vorausgegangene Ablation
- Abb. 10: Zugang zum Perikard mittels AttachLifter am Kadaverherzen eines Schweines

9.3. Tabellenverzeichnis

Tab. 1: CHADS₂-Score

Tab. 2: Klinischer Einsatz verschiedener Ablationstechniken und deren Ergebnisse mit Einsatz der HLM

Tab. 3: Klinischer Einsatz verschiedener Ablationstechniken und deren Ergebnisse ohne Einsatz der HLM

9.4. Tierversuchsantrag

anbei

9.5. Publikation in „The Thoracic and Cardiovascular surgeon“

Bohn J, Gehron J, Dellmann A, Boening A: Influence of radiofrequency energy on polypropylene sutures in atrial tissue. Thorac Cardiovasc Surg. 2012 Jun; 60(4):290-2.

9.6 Video vom Einsatz des AttachLifter

siehe CD anbei

10. Ehrenwörtliche Erklärung

„Hiermit erkläre ich, dass ich die vorliegende Arbeit selbstständig und ohne unzulässige Hilfe oder Benutzung anderer als der angegebenen Hilfsmittel angefertigt habe. Alle Textstellen, die wörtlich und sinngemäß aus veröffentlichten oder nicht veröffentlichten Schriften entnommen sind, und alle Angaben, die auf mündlichen Auskünften beruhen, sind als solche kenntlich gemacht. Bei den von mir durchgeführten und in der Dissertation erwähnten Untersuchungen habe ich die Grundsätze guter wissenschaftlicher Praxis, wie sie in der „Satzung der Justus-Liebig-Universität Gießen zur Sicherung guter wissenschaftlicher Praxis“ niedergelegt sind, eingehalten, sowie ethische, datenschutzrechtliche und tierschutzrechtliche Grundsätze befolgt. Ich versichere, dass Dritte von mir weder unmittelbar noch mittelbar geldwerte Leistungen für Arbeiten erhalten haben, die im Zusammenhang mit dem Inhalt der vorgelegten Dissertation stehen, oder habe diese nachstehend spezifiziert. Die vorgelegte Arbeit wurde weder im Inland noch im Ausland in gleicher oder ähnlicher Form einer anderen Prüfungsbehörde zum Zweck einer Promotion oder eines anderen Prüfungsverfahrens vorgelegt. Alles aus anderen Quellen und von anderen Personen übernommene Material, das in der Arbeit verwendet wurde oder auf das direkt Bezug genommen wird, wurde als solches kenntlich gemacht. Insbesondere wurden alle Personen genannt, die direkt und indirekt an der Entstehung der vorliegenden Arbeit beteiligt waren. Mit der Überprüfung meiner Arbeit durch eine Plagiatserkennungssoftware bzw. ein internetbasiertes Softwareprogramm erkläre ich mich einverstanden.“

11. Danksagung

Mein Dank geht an Herrn Prof. Dr. Andreas Böning für die Überlassung des Dissertationsthemas sowie für die durchgehend geduldige Betreuung, die ich durch ihn erfuhr.

Weiterhin gilt mein Dank Herrn Prof. Dr. Heinz Rupp, welcher mir in Hinblick auf den AttachLifter viel wertvolle Hilfe leistete.

Herr Lothar Schilder war an der Testung des Nahtmaterials maßgeblich beteiligt.

Frau Tiziana Wieth sprang mir wo immer sie konnte helfend zur Seite

Meine Eltern und Geschwister stellten immer einen Rückhalt dar und fanden gleichzeitig mahnende und motivierende Worte.

Mein besonderer Dank gilt Anna Lisa Moschner, welche mit viel Geduld alle Verzögerungen und Schwierigkeiten, welche beim Verfassen dieser Arbeit entstanden, miterlebte und immer wieder aufbauende Worte fand.

Absender/in:

Prof. Dr. med. Andreas Böning

Direktor der Klinik für Herz-,
Kinderherz- und Gefäßchirurgie

Universitätsklinikum Giessen

Rudolf-Buchheim-Str. 7

35392 Giessen

**Antrag auf Genehmigung eines Versuchsvorhabens
nach § 8 Abs. 2 des Tierschutzgesetzes^{1 1)}**

An das

**Regierungspräsidium Gießen
Veterinärdezernat
Schanzenfeldstraße 8
35578 Wetzlar**

www.rp-giessen.de

veterinaer@rpgi.hessen.de

Antrag

10-fach (1 Original, 9 Kopien)

Belastungstabelle (1.6.7.)

10-fach (1 Original, 9 Kopien)

Antragsteller/in:

Name, Anschrift, Telefon, E-Mail der/s Antragstellerin/s:

Prof. Dr. med. Andreas Böning

Direktor der Klinik für Herz-, Kinderherz- und Gefäßchirurgie

Universitätsklinikum Giessen

Rudolf-Buchheim-Str. 7

35392 Giessen

Tel. 0641-9944300

Fax 0641-9944309

andreas.boening@chiru.med.uni-giessen.de

Auf Anonymisierung wird verzichtet: Ja Nein

Wenn „Nein“ sind in den Antragsunterlagen für die Kommission nach § 15 TierSchG die Hinweise auf den Antragsteller/in unkenntlich zu machen.

1. Angaben zum Versuchsvorhaben A)ⁱⁱ

1.1 Bezeichnung des Versuchsvorhabens

Entwicklung eines minimal-invasiven, subxyphoidalen Zugangsweges zur Therapie des permanenten Vorhofflimmerns mittels HIFU-Ablation (high frequency ultrasound)

Kurzbezeichnung:

Entwicklung eines minimal-invasiven Verfahrens zur Therapie des permanenten Vorhofflimmerns

Keywords:

Minimally invasive, subxyphoidal, atrial fibrillation, surgical ablation, high frequency ultrasound

Finalversuch nach § 8 Abs. 5a: B)ⁱⁱⁱ Ja Nein

1.2 Zweck und Unerlässlichkeit des Versuchsvorhabens (§ 7 Abs. 2)

1.2.1 Angabe des Zwecks des Versuchsvorhabens und wissenschaftlich begründete Darlegung, dass dieser nach § 7 Abs. 2 Satz 1 zulässig ist:

Die Versuche sind unerlässlich zum / zur:

Vorbeugen, Erkennen oder Behandeln von Krankheiten, Leiden, Körperschäden oder körperlichen Beschwerden oder Erkennen oder Beeinflussen physiologischer Zustände oder Funktionen bei Mensch oder Tier

Erkennen von Umweltgefährdungen

Prüfung von Stoffen oder Produkten auf ihre Unbedenklichkeit für die Gesundheit von Mensch oder Tier oder auf ihre Wirksamkeit gegen tierische Schädlinge

Grundlagenforschung

Erläuterung zum wissenschaftlichen Hintergrund :

Die Versuche werden durchgeführt, um ein neues Behandlungsverfahren bei der häufigsten Rhythmus-Erkrankung des Menschen, dem permanenten Vorhofflimmern (VHF), zu entwickeln. Es handelt sich hierbei um eine herzchirurgische Therapie mit dem Ziel einer Konversion des VHF in den Sinusrhythmus (SR).

Beim normalen Herzrhythmus, dem Sinusrhythmus, schlagen Herzvorhöfe und Herzkammern in synchronisierter Weise. Beim Vorhofflimmern schlägt der Herzvorhof mit einer Frequenz zwischen 200-400/min mit wechselnder Überleitung auf die Herzkammern. Glücklicherweise wird nicht jeder Vorhofimpuls auf die Herzkammer übertragen, allerdings kann die Herzkammerfrequenz durchaus auf 180/min ansteigen. Die hohe Herzfrequenz wird als unangenehm empfunden und führt zur Leistungsschwäche. Umgekehrt kann die Herzkammerfrequenz auch durch zu seltene Übertragung von Vorhofimpulsen auf die Herzkammer zu niedrig werden, auch hierbei entstehen Symptome. Das Risiko für Thrombenbildung im Herzvorhof – und damit die Gefahr von Schlaganfällen oder Arterienverschlüssen - ist so stark erhöht, dass viele Patienten mit Vorhofflimmern blutgerinnungshemmende Medikamente zusätzlich zu den Rhythmusmedikamenten einnehmen müssen.

Vorhofflimmern ist die häufigste Herzrhythmusstörung des Menschen mit einer Inzidenz von 1% bei 40-jährigen und >8% bei 80-jährigen Patienten. Da der Anteil der alten Menschen in der westeuropäischen Bevölkerung steigt, ist mit einer erheblichen Zunahme der absoluten Zahl von Patienten mit Vorhofflimmern in den nächsten 10-20 Jahren zu rechnen.

Unterschiedliche Therapieverfahren zur Behandlung des VHF stehen zur Verfügung:

1. Die medikamentöse Therapie des Vorhofflimmerns hat primär nicht die Konversion zum Sinusrhythmus, sondern die Limitierung der Herzfrequenz beim Vorhofflimmern zum Ziel. Für viele Patienten ist dies ausreichend, allerdings ist die Gefahr von arteriellen Embolien noch vorhanden.

2. Die interventionelle Therapie des Vorhofflimmerns wird von Kardiologen/Elektrophysiologen durchgeführt. Hier wird durch Herzkathetertechnik der Herzvorhof sondiert und es werden Narben im Herzvorhof erzeugt, die dazu führen, dass die Erregungsleitung und -ausbreitung in bestimmten Bereichen des Vorhofs blockiert wird. Bei Patienten mit dauerhaftem (permanentem) VHF ist die Erfolgsrate dieser Therapie allerdings sehr niedrig (Erfolgsrate ca. 50% intraoperativ, nach 1 Jahr 0-20%). Außerdem ist die Strahlenbelastung bei den teilweise mehrstündigen Eingriffen sehr hoch.

3. Die chirurgische Therapie des Vorhofflimmerns erzeugt ebenfalls Narben im Vorhof. Die Erfolgsraten (Wiederherstellung von Sinusrhythmus) liegen bei 70-95%. Operative Verfahren erzielen beim permanenten Vorhofflimmern also bessere Ergebnisse, sind aber in Deutschland nur in Verbindung mit Herzoperationen etabliert. Dazu wurde

bisher der Brustkorb entweder über eine mediane Sternotomie eröffnet oder es wurde über einen thorakalen Zugang endoskopisch vorgegangen, in beiden Fällen ist eine Vollnarkose erforderlich.

Ziel dieser Untersuchung ist die Entwicklung einer minimal-invasiven Operationstechnik über einen alternativen Zugangsweg am wachen Patienten. Der Behandlungskomfort sollte ähnlich dem interventionellen Eingriff sein, allerdings sollte keine Strahlen- oder Kontrastmittelbelastung des Patienten bestehen.

Wissenschaftlicher Hintergrund zum Herzbeutelzugang.

Bei der seitherigen Behandlung einer Perikarditis (Herzbeutelwandentzündung) wird das Perikard (Wand des Herzbeutels) mit einer Nadel durchstoßen, wobei der Herzbeutelerguss aber groß sein muss, um eine deutliche Trennung von Perikard und Herzmuskel zu bewirken. Für einen mit geringerem Risiko verbundenen Herzbeutelzugang wurde bereits von der Fa. Comedicus Inc. (USA) ein System mit der Bezeichnung „Perducer“ entwickelt und klinisch geprüft. Das Perikard wird hierbei durch ein manuell erzeugtes Vakuum an das Kopfteil des Gerätes angesaugt und anschließend mit einer Nadel durchstoßen. In einer in der Klinik für Innere Medizin und Kardiologie durchgeführten Studie mit dem „Perducer“ konnte der Herzbeutel aber nur bei 2 von 6 Patienten erfolgreich punktiert werden. Dieses schlechte Ergebnis ist sehr wahrscheinlich darauf zurückzuführen, dass von der gleichen Person das zur Anheftung erforderliche Vakuum durch Aufziehen einer Spritze erzeugt und kurz danach die Nadel zur Punktion des in den Ansaugkopf eingesaugten Perikards vorwärts bewegt werden muss.

Der Marburger Arbeitsgruppe um Herrn Professor Rupp ist es gelungen, ein völlig neuartiges Instrument zu entwickeln, das diese Probleme nicht aufweist. Bei diesem Verfahren werden u.a. Veränderungen im Anheftungsdruck während der Gewebeanheftung kontinuierlich registriert und das angesaugte Perikard wird erst dann mit einer Nadel durchstoßen, wenn sichergestellt ist, dass das Gewebe angeheftet ist. Die entwickelten Instrumente sollen eine sichere und zuverlässige Perikardpunktion ermöglichen.

1.2.2 Wissenschaftlich begründete Darlegung der Unerlässlichkeit des Versuchsvorhabens unter Berücksichtigung des jeweiligen Standes der wissenschaftlichen Erkenntnisse (§ 7 Abs. 2 Satz 2 erster Halbsatz): c)^v

Erläuterung:

Das Versuchsvorhaben ist unerlässlich, da zum jetzigen Zeitpunkt kein solches Therapieverfahren mit minimal-invasivem Vorgehen und damit einhergehender deutlich geringerer prä-, operativer und postoperativer Belastung der Patienten bekannt ist.

Wie unter 1.2.1 ausgeführt, liegen bei den interventionellen und bei den

operativen Therapieverfahren, die uns bei Patienten mit Vorhofflimmern zur Verfügung stehen, Nachteile vor.

Wir streben die Entwicklung einer minimal-invasiven Operationstechnik über einen alternativen Zugangsweg am wachen Patienten an. Der Behandlungskomfort sollte ähnlich dem interventionellen Eingriff sein, allerdings ohne Strahlenbelastung und mit kürzerer Eingriffsdauer.

Das neu zu entwickelnde minimal-invasive Verfahren erfolgt über eine subxyphoidale Inzision und eine Perikardoskopie, über die ein Endoskop und ein Ablationsinstrument (SJM Epicor) in den Herzbeutel eingebracht werden. Die Ablation mit HIFU (high frequency ultrasound) erfolgt nach einem neu etablierten Linienmuster.

Nach den ersten Anwendungen an Körperspendern sind nun entsprechende Tierversuche notwendig, um den Zugang und die Therapie am schlagenden, gefüllten Herzen zu evaluieren.

Es muss geprüft werden, inwieweit der subxyphoidale Zugangsweg mit Eröffnung des Perikards praktikabel ist. Hierbei kommt ein in Marburg entwickeltes Gerät (Marburg-Attacher, Bezeichnung für Funktionsprinzip; PeriAttacher, Instrument für Perikardpunktion; AttachGuider, Instrument für intraperikardiale Navigation; es liegen bereits internationale Patentanmeldungen vor) zum Einsatz. Weitere Details sind auf der Webseite <http://www.cardiorepair.com/attacher> beschrieben.

Ist das Perikard eröffnet, wird die Durchführbarkeit der endoskopischen Ablation mit Hilfe der vorhandenen Geräte überprüft. Dies geschieht in Zusammenarbeit mit den Firmen St. Jude Medical und Storz, welche uns Neuentwicklungen zur Verfügung stellen werden: Von St. Jude Medical gelangt ein steuerbares Ablationsinstrument zur Erprobung, von Storz ein steuerbares Endoskop.

Das Epicor-System ist ein Ablationsgerät, das mit fokussiertem Ultraschall arbeitet und dadurch Gewebsläsionen in unterschiedlichen Gewebstiefen erzeugt. Der Wand der Fa. SJM arbeitet nach dem gleichen Prinzip. Während das Epicor-System um das Herz herum platziert wird und an allen zu abladierenden Stellen gleichzeitig Energie abgibt, kann der Wand nur punktuell auf einer Fläche von max. 2 cm² arbeiten. Aufgrund der zu erzeugenden Ablationslinien werden jedoch beide Geräte benötigt.

In dieser bislang einzigartigen Kombination verspricht das Vorhaben erfolgreich zu werden.

Kurze Zusammenfassung der Zielsetzung des Versuchsvorhabens:

Ziel ist es, zur Therapie des permanenten VHF ein neuartiges Verfahren zu entwickeln, welches sowohl gute Ergebnisse in Hinblick auf die Rhythmisierung

bringt (Erreichen des SR) als auch eine geringere Belastung der Patienten gegenüber den bisher gängigen Verfahren zur Therapie des VF aufweist.

1.2.3 Wissenschaftlich begründete Darlegung, dass der Versuchszweck nicht durch andere Methoden oder Verfahren als den Tierversuch erreicht werden kann. (§ 7 Abs. 2 Satz 2 zweiter Halbsatz): D)^v

Erläuterung:

Der minimal-invasive Zugangsweg mit Perikarderöffnung und anschließender Ablation ist bereits an Körperspendern durchgeführt worden. Allerdings sind die Verhältnisse durch die Kühlung, die einsetzenden Verwesungsverhältnisse, die fehlende Füllung des Herzens und die fehlende Lungenatmung weit von der Realität entfernt.

Wir sind der Ansicht, dass ein therapeutischer Einsatz beim Menschen in dieser frühen experimentellen Phase noch nicht in Frage kommt.

Die für Patienten entwickelten Instrumente für den Herzbeutelzugang sind zu groß, um sie wenigstens im Prinzip bei kleineren Säugern wie bspw. bei der Ratte testen zu können; auch können sie nicht ausreichend miniaturisiert werden.

Zellkulturen kommen nicht in Frage, isolierte Herzen scheiden wegen der fehlenden Wechselwirkung zwischen Perikard, Herz und Lunge aus.

1.3 Ausschöpfung zugänglicher Informationsmöglichkeiten (§ 8 Abs. 3 Nr. 1b) E)^{vi}

Seit Jahren wird die einschlägige internationale Literatur verfolgt. Weiterhin ermöglichen häufige Kongressbesuche (Kongresse der European Society of Cardiology, der Deutschen Gesellschaft für Kardiologie, der Deutschen Gesellschaft für Thorax-, Herz- und Gefäßchirurgie und der European Association for Cardiothoracic Surgery) den Kenntnisstand auf aktuellem Niveau zu halten. Bei jeder geplanten Fragestellung wird zusätzlich eine Abfrage von Datenbanken (u.a. Pubmed) durchgeführt. Bei der Tagung der Europäischen Herzchirurgen (EACTS, Wien, Okt. 2009) wurde das neue Verfahren mit den Herstellern der für die Ablation des Vorhofflimmerns erforderlichen Geräte diskutiert.

1.3.1 Welche Informationsmöglichkeiten wurden genutzt? F)^{vii}

(Insbesondere wissenschaftlich begründete Darlegung, dass das angestrebte Versuchsergebnis noch nicht hinreichend bekannt ist)

Bei dieser geplanten Fragestellung wurde zusätzlich eine Abfrage von

Datenbanken (u.a. Pubmed) durchgeführt. Als Suchbegriffe wurden hier eingegeben:

“Minimally invasive, subxyphoidal, atrial fibrillation, surgical ablation, high frequency ultrasound ablation, radiofrequency ablation, Cox Maze, catheter intervention, sinus rhythm”.

Das angestrebte Versuchsergebnis, d.h. Etablierung eines minimal-invasiven, chirurgischen Verfahrens über einen subxyphoidalen Zugangsweg mit anschließender Perikarderöffnung und Ablation für Patienten mit permanentem Vorhofflimmern ist zum jetzigen Zeitpunkt nicht bekannt.

1. Der Zugangsweg ist neu: Es existiert zwar ein amerikanisches Patent auf diesen Zugangsweg, in der klinischen Praxis bei Patienten wird jedoch für minimal-invasive Operationen bisher nur ein unilateraler oder bilateraler thokoskopischer / thorakotomischer Zugangsweg oder für offene Operationen mit Einsatz der Herz-Lungen-Maschine eine mediane Sternotomie genutzt.
2. Zur Therapie des paroxysmalen VHF beim Menschen liegen Ergebnisse der Fa. St. Jude Medical für deren Geräte vor. Die Therapie des permanenten VHF erfordert aber ein deutlich aufwändigeres Ablationsmuster, das keineswegs etabliert ist. Daher reicht eine Ablation mit dem Epicor nicht aus, so dass zusätzlich der „Wand“ eingesetzt werden muss. Nach gängiger Lehrmeinung ist mit diesen Geräten eine epikardiale Ablation nicht zu erzielen, so dass wir in diesen Finalversuchen zunächst die Transmuralität der erzeugten frischen Läsion überprüfen müssen.
3. Die Steuerbarkeit der Instrumente im Perikard ist in dieser Kombination unbekannt.
4. Der endoskopische Zugang mit unterschiedlichen Arbeitskanälen für Geräte muss erst etabliert werden.

1.3.2 Handelt es sich um einen Doppel- oder Wiederholungsversuch? G)^{viii}

Ja Nein

Wenn ja, wissenschaftlich begründete Darlegung, dass die Überprüfung des hinreichend bekannten angestrebten Versuchsergebnisses durch einen Doppel- oder Wiederholungsversuch unerlässlich ist:

Erläuterung:

1.4 Art und Anzahl der vorgesehenen Tiere (§ 8 Abs. 2 Satz 3 i. V. m. § 8a Abs. 2 Nr. 2 und § 9 Abs. 2)

1.4.1 Vorgesehene Tierarten und Begründung für die Wahl der Tierart (§ 9 Abs. 2 Nr. 1) und ggf. Begründung für den Einsatz eines gentechnisch veränderten Tierstamms und Beschreibung dieser Linie:

Tierart (Rasse, Geschlecht, Gewicht, Alter):

Für die Untersuchungen werden ca. 60-80 kg schwere, ca. vier bis sechs Monate alte Hausschweine eingesetzt, um die Durchführbarkeit des angestrebten minimal-invasiven Verfahrens, welches dann auch beim Menschen durchgeführt werden soll, mit den gängigen Ablationsinstrumenten zu prüfen.

Die Etablierung des Herzbeutelzugangs mit den bei Menschen einzusetzenden Instrumenten erfordert aufgrund der anatomischen Verhältnisse und der Größe der Instrumente Versuche beim Schwein, Kalb oder Schaf. Das Verhältnis Herzgröße / Körpergröße ist bei Schwein und Mensch ähnlich. Der Hund hat einerseits eine sehr variable Herzfrequenz, andererseits eine andere Koronarversorgung als der Mensch. Beim Rind ist die Herzfrequenz im Vergleich zum Menschen zu niedrig. Das Schaf ist – im Gegensatz zum Schwein – kein Allesfresser wie der Mensch und hat daher ernährungsbedingt andere Einflüsse auf die Herzfrequenz- und Variabilität.

Kleinere Säugetiere kommen aufgrund der anatomischen Unterschiede zum Menschen und der Größe der eingesetzten Instrumente nicht in Frage

1.4.2 Vorgesehene Anzahl und Begründung für die Anzahl der Tiere einschließlich Angaben zur biometrischen Planung (Gruppengröße) (Statistische Vorplanung unter Berücksichtigung der Zielparameter, der Ergebnisstreuung und der erforderlichen Signifikanz. (Ziel: möglichst wenig Tiere, aber genug, um eine sichere Aussage machen zu können)) (§ 9 Abs. 2 Nr. 2)

Gesamtzahl der Tiere:

Die Etablierung eines neuen perikardialen Zugangs zur Therapie des Vorhofflimmerns muss in einer ausreichend großen Zahl von Versuchen evaluiert werden. Es handelt sich um eine Pilotstudie, für die die gängigen Maßstäbe einer biometrischen Planung nicht anzulegen sind, eine Zahl von $n=3$ ist sicherlich unzureichend. Je nach Schwierigkeit der Etablierung halten wir eine Anzahl von 12 Versuchstieren für wahrscheinlich ausreichend. Eine detaillierte biometrische Planung ist nicht möglich, da es sich nicht um eine Vergleichsstudie handelt, sondern um eine Erstevaluation einer Operationstechnik. Auch bei der Sichtung der vorhandenen deutschsprachigen Lehrbücher über Tieranatomie konnten keine detaillierten Angaben zum Verhältnis von Perikard und Herz oder zur Einmündung von Lungenvenen in den linken Vorhof gefunden werden.

Insgesamt werden folgende Tiere benötigt:

12 Schweine.

Geben Sie eine detaillierte biometrische Planung an: H)^{ix}

Eine detaillierte biometrische Planung ist nicht möglich, da es sich nicht um eine Vergleichsstudie handelt, sondern um eine Erstevaluation einer Operationstechnik (Siehe oben).

1.4.3 Handelt es sich um eigens für Tierversuche gezüchtete Tiere (§ 9 Abs. 2 Nr. 7) ^{ix}

Ja nein

Aus welcher/welchen Zucht/Zuchten (Name, Anschrift) stammen die Tiere?

Die Tiere sollen bei einem Züchter in der Umgebung Giessens angekauft werden, um einen kurzen Transportweg zu gewährleisten, da keine ausreichenden Kapazitäten in der Tierhaltung der Vet. Med. für Hausschweine verfügbar sind.

1.4.3.2 Gegebenenfalls Antrag auf Zulassung einer Ausnahme nach § 9 Abs. 2 Nr. 7 Satz 2 mit Begründung, wenn eigens für Tierversuche gezüchtete Tiere nicht verwendet werden können

1.4.3.2 Gegebenenfalls Begründung, wenn eine Entnahme aus der Natur für erforderlich gehalten wird (§ 9 Abs. 2 Nr. 1 Satz 2)

siehe 1.4.3.1

1.5 Angabe von Ort, Beginn (Datum) und voraussichtlicher Dauer des Versuchsvorhabens (§ 8 Abs. 2 Satz 3 i. V. m. § 8a Abs. 2 Nr. 4)

Gebäude der Tierhaltung:

Raum:

Züchter (noch zu benennen)

Ort/e, wo das Versuchsvorhaben durchgeführt wird:

Raum:

Katheterlabor, Klinik für Kleintiere (Innere Medizin),
Frankfurterstr. 126 Veterinärmedizinische Fakultät der
Justus-Liebig-Universität Gießen

Beginn (Datum):

Voraussichtliche Dauer:

Versuchsbeginn: nach Genehmigung
des Vorhabens

3 Jahre

1.6 Ausführliche Beschreibung der vorgesehenen Tierversuche einschließlich der Betäubung (§ 8 Abs. 2 Satz 3 in Verbindung mit § 8a Abs. 2 Nr. 3)

Die Sedierung des Schweins wird beim Züchter mit Ketamin (15 mg/kg) und Midazolam (0,5 mg/kg) i.m. begonnen. In einem Transportbehälter wird das Schwein innerhalb von 1 h nach Sedierung in die Vet. Med. Klinik der JLU gebracht. Dort erfolgt zunächst in Seitenlage die Anlage eines venösen Zuganges am Vorderlauf und der Anschluß einer Trägerinfusion über mehrere Dreiwegehähne. Es folgt der Anschluss einer vierpoligen EKG-Ableitung und der transkutanen Pulsoxymetrie mit Monitorüberwachung des Rhythmus. Danach werden die Tiere auf dem Katheter-Tisch in Rückenlage gelagert und fixiert.

Die Narkoseeinleitung erfolgt mit 10 mg/kg KG Ketamin[®] und 0.2 mg/kg KG Midazolam[®] über eine Spritzenpumpe. Es erfolgt die orotracheale Intubation mit einem Tubus der Größe 7-8 Ch. Die Beatmung erfolgt über ein geschlossenes Narkose-Kreissystem (Akzent, Fa. Stephan) mit einem Zufluß von 1 Liter O₂/ min. Die Atemfrequenz beträgt 14/ min., das Tidalvolumen 10 ml/ kg Körpergewicht. Zusätzlich zur i.v.-Narkose erfolgt eine Beimischung von 1,5 - 2 Vol% Isofluran.

Danach erfolgt die Einlage einer 5F-Schleuse in die A. femoralis einseitig und die Anlage einer 6F-Schleuse in die rechte V. femoralis in Seldinger-Technik. Nach Anlage des arteriellen Zuganges ist die Monitorüberwachung der arteriellen Druckkurve möglich.

Über einen ca. 6 cm langen subxyphoidalen Hautschnitt erfolgt der Zugang zum Perikard. Dieses wird mit Hilfe des in Marburg entwickelten Attachers angesaugt und fixiert, woraufhin es mit einem Führungsdraht durchstoßen und somit eröffnet wird. Als nächstes wird ein flexibles Videoskop in den Herzbeutel eingebracht, um die für das Ablations-Verfahren wichtigen Lokalisationen am linken Vorhof aufzusuchen. Eine gerinnungshemmende Therapie wird mit Heparin 100 IE/kg KG i.v. durchgeführt.

Unter endoskopischer Kontrolle werden die zwei unterschiedlichen Ablationsinstrumente in den Herzbeutel eingebracht und die linksatriale Ablation durchgeführt. Zum einen ist das der Epicor Ultra Chinch, welcher die klassische Box-Läsion um die Lungenvenen erzeugt. Zum anderen kommt der Epicor Wand zum Einsatz, welcher ergänzende lineare Läsionen erzeugen kann. (Die Vorteile der Ablation mittels HIFU gegenüber der Ablation mittels Kryotherapie oder Radiofrequenz bestehen darin, dass Störeffekte wie der Kühleffekt des linksatrialen Blutflusses sowie der isolierende Effekt von Körperfett umgangen werden können. Dies ist möglich, da die oben genannten Geräte eine fokussierte Energieabgabe innerhalb des gewünschten Gewebeabschnittes zulassen.)

Nach Beendigung der Ablation werden die Instrumente aus dem Perikard entfernt. Das Sternum wird eröffnet und das Herz wird nach Klemmung der Aorta entnommen. Nach Entnahme erfolgt die Perfusionsfixierung des Herzens mit 1,5 l Glutaraldehyd (0,4%) und das Einsenden zur Pathologie. Dort werden Gewebeschnitte angefertigt, die Transmuralität der Läsion wird beurteilt.

1.6.1 Art, Durchführung und Dauer der vorgesehenen Eingriffe oder Behandlungen. Notwendig sind exakte Angaben zum Versuchsablauf und möglichst eine graphische Darstellung vom zeitlichen Verlauf des Versuches:

(incl. detaillierte Begründungen für z.B. (verschiedene) Untersuchungs- und Tötungszeitpunkte, (verschiedene) Beobachtungszeiträume, Abbruchkriterien, Verwendung von Substanzen (warum genau diese Substanzen), Dosierungen usw.)

Zielparameter (Methoden zum Nachweis):

1. Durchführbarkeit des Eingriffs
 - a. perikardialer Zugang (Videodokumentation)
 - b. Passierbarkeit der perikardialen Rezessus (Videodokumentation)
2. Abweichungen vom regelmäßigen Herzrhythmus (EKG Dokumentation)
3. Transmuralität der Läsion am Herzvorhof (Histologie)

Abbruchkriterien:

1. Eintreten von Kammerflimmern
2. Verletzungen des Herzens mit starker Blutung

1.6.2 Welche Eingriffe oder Behandlungen werden unter Betäubung durchgeführt und welche Betäubungsverfahren (ggf. Substanz, Dosis und Applikationsweg) werden dabei angewandt?

Die Prämedikation erfolgt mit Ketamin (15 mg/kg) und Midazolam (0,5 mg/kg) i.m. Das schlafende Schwein wird mit Seifenlösung gereinigt und auf einem OP-Tisch gelagert, wobei das EKG und die O₂-Sättigung registriert werden.

Die Narkoseeinleitung erfolgt mit 10 mg/kg KG Ketamin[®] und 0.2 mg/kg KG Midazolam[®] über eine Spritzenpumpe. Es erfolgt die orotracheale Intubation mit einem Tubus der Größe 7-8 Ch. Die Beatmung erfolgt über ein geschlossenes Narkose-Kreissystem (Akzent, Fa. Stephan) mit einem Zufluß von 1 Liter O₂/ min. Die Atemfrequenz beträgt 14/ min., das Tidalvolumen 10 ml/ kg Körpergewicht. Zusätzlich zur i.v.-Narkose erfolgt eine Beimischung von 1,5 - 2 Vol% Isofluran.

Für die Organentnahme wird das Schwein wie oben beschrieben in tiefer

Narkose durch Herzentnahme getötet

1.6.3 Werden schmerzhaft Eingriffe ohne Betäubung durchgeführt?

Ja Nein

Wenn ja, Begründung:

1.6.4 Sollen an einem nicht betäubten Tier mehrere erheblich schmerzhaft Eingriffe oder Behandlungen durchgeführt werden?

Ja Nein

Wenn ja, Begründung:

1.6.5 Welchen Belastungen (Intensität und Dauer aller Schmerzen oder Leiden) werden die Tiere voraussichtlich ausgesetzt und welche Schäden werden ihnen voraussichtlich zugefügt? ^{J)}

Zur Prämedikation erhalten die Schweine eine intramuskuläre Injektion, die einen Schmerz kurzer Dauer erzeugen kann. Die eigentliche Operation erfolgt unter Allgemeinnarkose.

Es gibt keine Hinweise, dass der Einsatz der Instrumente zu Belastungen führt, die höher als "gering" einzustufen sind. Die Beurteilung "geringgradige Belastung" bei diesem Versuch folgt aus der Tatsache, dass die Tiere nicht mehr aus der Narkose aufwachen werden. Der erzielte Erkenntnisgewinn steht den als gering eingestuften Belastungen entgegen und die geplanten Tierversuche sind deshalb vertretbar. Aufgrund des Pilotcharakters der Studie ist ein Ersteinsatz beim Menschen ethisch nicht vertretbar, daher halten wir die Studie für unerlässlich.

1.6.6 Vorgesehene Maßnahmen zur Schmerzlinderung nach Abklingen der Betäubung (ggf. Wirkstoff, Dosis, Applikationsweg, Häufigkeit):

Aufwachen aus der Narkose nicht geplant.

1.6.7 Die Angaben nach den Nummern 1.6.1 bis 1.6.6 sind zusätzlich in einer dem Genehmigungsantrag beizufügenden Tabelle nach dem Muster der Anlage für jede verwendete Versuchstierart zu vermerken.

Siehe Anhang

1.7 Ethische Vertretbarkeit des Versuchs (§ 7 Abs.3)

1.7.1 Wissenschaftlich begründete Darlegung, dass die zu erwartenden Schmerzen, Leiden oder Schäden der Versuchstiere im Hinblick auf den Versuchszweck ethisch vertretbar sind (§ 7 Abs. 3 Satz 1): κ)^{xii}

Erläuterungen:

Ziel der Untersuchungen ist die Entwicklung neuer Interventionen zur Therapie einer reduzierten Herzfunktion als Folge permanenten Vorhofflimmerns. Erstversuche an menschlichen Kadavern haben gezeigt, dass der Zugang technisch machbar ist, dass aber für die weitere Evaluation der Techniken die Operationen am schlagenden Herzen durchgeführt werden müssen. Die im vorliegenden Projekt aufgeführten Experimente werden entscheidend dazu beitragen, neue Therapiekonzepte für die Humanmedizin zu entwickeln. Da dieser Erkenntnisgewinn von großer Bedeutung für die Entwicklung neuer Therapieverfahren zur Verhinderung der Herzinsuffizienz ist, halten wir die Tötung der Versuchstiere für ethisch vertretbar.

1.7.2 Bei länger anhaltenden oder sich wiederholenden erheblichen Schmerzen oder Leiden wissenschaftlich begründete Darlegung, dass das angestrebte Versuchsergebnis vermutlich für wesentliche Bedürfnisse von Mensch und Tier einschließlich der Lösung wissenschaftlicher Probleme von hervorragender Bedeutung ist (§ 7 Abs. 3 Satz 2):

Erläuterungen:

Experimente, die zu länger anhaltenden oder sich wiederholenden erheblichen Schmerzen führen, werden nicht durchgeführt.

2. Nachweis der Erfüllung der Voraussetzungen des § 8 Abs. 3 Nr. 3 und 4 L)^{xiii}

2.1 Nachweis, dass die zur Durchführung des Versuchsvorhabens erforderlichen Anlagen, Geräte und sonstigen sachlichen Mittel vorhanden sind:

Erläuterungen:

In der Klinik für Kleintiere der Vet.Med. Fakultät der JLU existiert ein Katheterlabor, in dem Kleintiere regelmäßig unter sterilen Bedingungen minimal invasiv operiert werden. Alle Geräte für die geplante Operation sind daher vorhanden, die Sachmittel können aus der vorhandenen

Forschungsförderung der UKGM-Stiftung beschafft werden.

2.2 Nachweis, dass die personellen und organisatorischen Voraussetzungen, insbesondere für die Aufgabenerfüllung des Tierschutzbeauftragten, gegeben sind:

Erläuterungen:

Die an den Versuchen beteiligten Personen haben zum Teil mehrjährige Erfahrung in Tierversuchen.

2.3 Nachweis, dass eine den Anforderungen des § 2 entsprechende Unterbringung und Pflege einschließlich der Betreuung der Tiere sowie ihre medizinische Versorgung sichergestellt ist:

Erläuterungen:

In der Tierklinik der Vet.-Med. Fakultät der JLU sind die Voraussetzungen für die Unterbringung, Pflege und Betreuung der Tiere routinemäßig vorhanden. Die medizinische Versorgung ist über Herrn PD Dr. M. Schneider sichergestellt.

3. Verfahren am Versuchsende

Verbleib der Tiere:

Tötung während des Versuchs oder vor Erwachen aus der Narkose
Methode:

Für die Organentnahme wird das Schwein wie in 1.6.2 beschrieben in tiefer Narkose durch Herzentnahme getötet.
Die Entsorgung der Tierkadaver erfolgt nach den Maßgaben des Tierkörperbeseitigungsgesetzes über die Veterinärmedizinische Fakultät der Justus-Liebig-Universität Gießen.

Tötung nach einer Beobachtungszeit von Stunden/ Tagen/
Wochen

Methode:

Weiterleben der Tiere ohne Beeinträchtigung des Wohlbefindens.
Sofern § 9 Abs. 2 Nr. 8 :Untersuchung der Tiere durch einen Tierarzt

4. Durchführung der Tierversuche und Aufzeichnungspflicht

Darlegung, dass

- die Einhaltung der Anforderungen an die Durchführung der Tierversuche nach § 9 Abs. 1 und 2
- die Erfüllung der Aufzeichnungspflicht nach § 9a erwartet werden kann:

Siehe Stellungnahme des Tierschutzbeauftragten.

Der Wortlaut des Paragraphen 9, Abs. 1 und 2 ist dem Antragsteller bekannt. Die Erfüllung der darin enthaltenen Vorschriften ergibt sich zum einen aus diesem Antrag, zum anderen wird sie von dem Antragsteller garantiert.

Die Aufzeichnung hinsichtlich Zweck, Art und Ausführung der Versuche sowie Zahl und Bezeichnung der Tiere wird erfolgen (Paragraph 9a, Abs. 1). Dieses liegt im originären Interesse des Antragstellers.

5. Stellungnahme der/s Tierschutzbeauftragten

Hat die/der Tierschutzbeauftragte eine Stellungnahme nach § 8b Abs. 3 Nr. 3 abgegeben?

Ja, liegt bei

Nein, wird nachgereicht

Name der/des Tierschutzbeauftragten:

Dr. Saskia Peters

6. Personelle Voraussetzungen

6.1 Leiter/in des Versuchsvorhabens

6.1.1 Name und Anschrift einschl. Telefon/Fax/Email:

Antragsteller

Universitätsklinikum Giessen

Rudolf-Buchheim-Str. 7

35392 Giessen

Tel. 0641-9944300

Fax 0641-9944309

andreas.boening@chiru.med.uni-giessen.de

6.1.2 Berufsbezeichnung:

Arzt

6.1.3 Nachweis der Ausbildung und der tierexperimentellen Erfahrung:

(in welchen Bereichen wurde bislang tierexperimentell gearbeitet, wurden versuchstierkundliche Kurse besucht etc.) M^{xiv}

Tierexperimentelle Erfahrung seit 15 Jahren (Isoliertes, arbeitendes Kaninchenherz-Modell (Universität Bochum); Antegrade selektive Hirnperfusion am Schwein (Universität Kiel)

6.2 Stellvertretende/r Leiter/in des Versuchsvorhabens

6.2.1 Name und Anschrift einschl. Telefon/Fax/Email:

Prof. Dr. H. Rupp, Physiologe, Diplom-Biochemiker, Klinik für Innere Medizin-Kardiologie, Philipps-Universität Marburg

Tel.: 06421-2866462

Fax: 06421-2868954

6.2.2 Berufsbezeichnung:

Arzt

6.2.3 Nachweis der Ausbildung und der tierexperimentellen Erfahrung:

(in welchen Bereichen wurde bislang tierexperimentell gearbeitet, wurden versuchstierkundliche Kurse besucht etc.) M^{xv}

Habilitation in (Human-) Physiologie und über 30-jährige Erfahrung mit Tierversuchen. Die im vorliegenden Vorhaben beschriebenen tierexperimentellen Versuche sind fortlaufend bereits vom RP Gießen mit dem Vorhaben V54-19c20-15(1) MR20/11-Nr.21/2008 „Intraperikardiale Applikation von adulten Stammzellen bei Ratten und Herzbeutelzugang beim Schwein“ (Leiter des Versuchsvorhabens: H. Rupp) genehmigt worden.

7. Versuchsdurchführende Personen

Alle Personen, die im Rahmen der Versuchsdurchführung Eingriffe oder Behandlungen an Tieren durchführen

Sofern für einzelne Personen eine Ausnahmegenehmigung nach § 9 Abs. 1 Satz 4

erforderlich ist, verwenden Sie bitte das eigens dafür vorgesehene Formular

7.1 Namen der Personen und deren Tätigkeiten im Versuch

Name	Studienrichtung/ Beruf	Art der Versuchsbeteiligung (operative, nichtoperative Eingriffe, Verlaufskontrollen, Blutentnahmen etc.) <u>Sämtliche Eingriffe und Behandlungen detailliert auflisten !</u>	Tierexperimentelle, versuchstierkundliche Fachkenntnisse	Bereits vorliegende Geschäfts- zeichen
A. Böning	Arzt	Durchführung des operativen Eingriffs	s.o.	
P. Roth	Arzt	Durchführung des operativen Eingriffs		
H. Rupp	Arzt	Assistenz beim operativen Eingriff, Einsatz des Pericardial Attachers	s.o.	V54-19c20-15(1) MR20/11-Nr.21/2008
J. Bohn	Arzt	Assistenz beim operativen Eingriff, Herzentnahme und Fixierung		
M. Heep	MTA	Assistenz beim operativen Eingriff, Herzentnahme und Fixierung		
M. Schneider	Arzt	Assistenz beim operativen Eingriff, Narkoseführung		

7.2 Gegebenenfalls Namen der Personen, die die Betäubung durchführen und ggf. der Personen, die die Durchführung der Betäubung beaufsichtigen.

Name	Nachweis nach § 9 Abs. 1 Satz 1 und 2	Fachkenntnisse	Bereits vorliegende Geschäftszeichen
M. Schneider	Tierärztliche Approbation		II 25.3-19c20-15 (1)

J. Bohn	Humanmedizinische Approbation		
---------	----------------------------------	--	--

7.3 Berechtigung der Personen zur Benutzung der Einrichtung, in der die Tierversuche durchgeführt werden (§ 8 Abs. 6)

7.3.1 Sind die genannten Personen bei der Einrichtung beschäftigt?

Ja Nein

7.3.2 Sind die genannten Personen mit Zustimmung der/s verantwortlichen Leiterin/s der Einrichtung zur Benutzung der Einrichtung befugt?

Ja Nein

8. Pflege, Betreuung und medizinische Versorgung

(§ 8 Abs. 3 Nr. 4)

8.1 Name und Nachweis der Qualifikation der mit der Pflege und Betreuung der Tiere beauftragten Personen

Tierpfleger der Justus Liebig Universität,
Nicole Placht, Leslie Tauber-Mollohan, Jasmin Kett, Carmen Momberger,
Claudia Lenz

8.2 Name des Tierarztes/ der Tierärztin, der/die mit der medizinischen Versorgung der Tiere beauftragt ist

Name	Anschrift
PD Dr. Schneider	Klinik für Kleintiere der Justus-Liebig-Universität Giessen, Frankfurterstrasse 126, 35392 Giessen

8.3 Name und Anschrift der/s Tierärztin/es, dem nach Abschluss des Versuches die überlebenden Tiere der in § 9 Abs. 2 Nr. 8 genannten Arten (Affe, Halbaffe, Einhufer, Paarhufer, Hund, Hamster, Katze, Kaninchen, Meerschweinchen) vorgestellt werden

entfällt

Ort und Datum Unterschrift der/s Antragstellerin/s

Ort und Datum Unterschrift der/s Leiterin/s des Versuchsvorhabens

Ort und Datum

Unterschrift der/s Stellvertreterin/s
der/s Leiterin/s des Versuchsvorhabens

Hinweise zum „Antrag auf Genehmigung eines Tierversuches“

ⁱ **1)** ¹Alle Paragraphenangaben beziehen sich auf das Tierschutzgesetz in der letztgültigen Fassung

ⁱⁱ **A)** zu 1.1 Die Bezeichnung des Vorhabens sollte möglichst knapp und prägnant formuliert sein

ⁱⁱⁱ **B)** Ein Finalversuch ist dadurch gekennzeichnet, dass der Versuch am betäubten Tier durchgeführt wird und das Tier noch unter dieser Narkose getötet wird, wobei vor der Betäubung keinerlei Eingriffe oder Behandlungen am Tier vorgenommen wurden.

^{iv} **C)** zu 1.2.2 Die Unerlässlichkeit eines Versuchsvorhabens ist durch eine kurze, keine Spezialkenntnisse voraussetzende, wissenschaftlich begründete Darstellung der Problem- oder Fragestellung darzulegen. In verständlicher Form sollte der derzeitigen Erkenntnisstand, der Ansatz zur Problemlösung und der zu erwartende Erkenntnisgewinn diskutiert werden. Spezifisch verwendete Fachausdrücke und Abkürzungen sind in einem Glossar zu erläutern.

^v **D)** zu 1.2.3 Hierbei ist besonderer Wert auf die Beantwortung folgender Fragen zu legen:

- Gibt es vergleichbare Versuche mit anderen Tierarten und worin liegt die Besonderheit des beantragten Tierversuchs?
- Gibt es Zellkulturmethoden oder Methoden an isolierten Organen, die zu vergleichbaren Ergebnissen kommen könnten wie der beantragte Tierversuch? Aus welchen Gründen sind diese Methoden für das beantragte Versuchsziel nicht geeignet?)

^{vi} **E)** zu 1.3 Aus der Darlegung muss ersichtlich sein, inwieweit die zugänglichen Informationsmöglichkeiten (z.B. Literatur, Datenbanken, persönlicher Austausch mit auf demselben Gebiet forschenden Arbeitsgruppen) bereits hinreichende Erkenntnisse über das angestrebte Versuchsergebnis enthalten oder nicht. Entsprechende Publikationshinweise sind zu belegen.

^{vii} **F)** zu 1.3.1 Die Literaturzitate sind mit Fundstellen aufzulisten. Für die erfolgte Datenbankrecherche sind Schlüsselwörter anzugeben.

^{viii} **G)** zu 1.3.2 Soll ein Doppel- oder Wiederholungsversuch durchgeführt werden, so müssen aus der Darlegung die Gründe für die Unerlässlichkeit eines solchen Versuchsvorhabens ersichtlich sein. Doppelversuche sind Versuchsvorhaben, die in einem gleichen Zeitraum mit gleichen Methoden, an derselben Tierart und mit gleicher Zielsetzung durchgeführt werden. (z.B. Ringversuche zur Validierung und Standardisierung). Wiederholungsversuche sind Versuchsvorhaben, die zur Überprüfung bereits hinreichend bekannter Versuchsergebnisse durchgeführt werden.

^{ix} **H)** zu 1.4.2 Die detaillierte biometrische Planung sollte auch Angaben über die Einteilung in Versuchsgruppen bzw. Kontrollgruppen sowie über die Gruppengröße enthalten - gerne auch als Tabelle oder anschauliche graphische Darstellung.

^x **I)** zu 1.4.3 Bei Einfuhr der Tiere aus Drittländern ist gem. § 11a Abs. 4 Tierschutzgesetz eine tierschutzrechtliche Genehmigung des Amtes für Veterinärwesen und Verbraucherschutz zu beantragen bzw. vorzulegen.

^{xi} **J)** zu 1.6.5 Bei der Beurteilung der Belastung sind sowohl Manipulationen während der Versuchsvorbereitung

(z.B. nüchtern halten), von der Norm abweichende Haltungsbedingungen als auch jegliche Eingriffe und Behandlungen zu berücksichtigen. Auch eine ggf. vorhandene Vorbelastung von genetisch veränderten Tieren ist zu würdigen.

Die Belastungen sind bei unterschiedlicher Intensität in ihrem zeitlichen Verlauf nach Kriterien „gering“, „mäßig“ oder „erheblich“ zuzuordnen und in die Belastungstabelle einzutragen.

Die Abbruchkriterien sind exakt zu formulieren.

^{xii} **K)** zu 1.7 Gemäß § 8 Abs. 3 Ziffer 1 Buchstabe a in Verbindung mit § 7 Abs. 3 TierSchG - darf die Genehmigung nur erteilt werden, wenn vom Antragsteller wissenschaftlich begründet dargelegt ist, dass der Tierversuch ethisch vertretbar ist. Nach gängiger Rechtsprechung (u.a. Bundesverfassungsgericht) "erfordert eine wissenschaftlich begründete Darlegung, dass der Antragsteller in einer den Anforderungen an wissenschaftliche Arbeiten entsprechenden Weise die Tatsachen und Sachverhalte substantiiert darzulegen hat, die darauf schließen lassen, dass die Versuche nach den Abwägungskriterien des § 7 Abs. 3 TierSchG (Art und Ausmaß der Belastungen der Tiere müssen gegen die Bedeutung des Versuchszweckes (erwarteter Erkenntnisgewinn) abgewogen werden) ethisch vertretbar sind"

Zur ethischen Abwägung von Tierversuchen lesen Sie bitte auch die Ausführungen von Scharmann/Teutsch (als Download auf meiner Internetseite verfügbar)

^{xiii} **L)** zu 2. Der Nachweis kann durch schriftliche Erklärung der/s Tierschutzbeauftragten erfolgen.

^{xiv} **M)** zu 6.1.3 und 6.2.3. Aufgrund der Verantwortung, die die/der Leiter/in und die/der Stellvertreter/in insbesondere hinsichtlich der Begrenzung von zu erwartenden Leiden, Schmerzen oder Schäden bei den Versuchstieren zu tragen haben, muss die fachliche Qualifikation nachgewiesen werden. (z.B. Zeugnisse, Diplome, Nachweis einer mind. dreijährigen tierexperimentellen Tätigkeit unter kundiger Anleitung, Verweis auf bereits durchgeführte Tierversuche mit Angabe der Aktenzeichen)

^{xv} **M)** zu 6.1.3 und 6.2.3. Aufgrund der Verantwortung, die die/der Leiter/in und die/der Stellvertreter/in insbesondere hinsichtlich der Begrenzung von zu erwartenden Leiden, Schmerzen oder Schäden bei den Versuchstieren zu tragen haben, muss die fachliche Qualifikation nachgewiesen werden. (z.B. Zeugnisse, Diplome, Nachweis einer mind. dreijährigen tierexperimentellen Tätigkeit unter kundiger Anleitung, Verweis auf bereits durchgeführte Tierversuch mit Angabe der Aktenzeichen)



édition scientifique
VVB LAUFERSWEILER VERLAG

VVB LAUFERSWEILER VERLAG
STAUFENBERGRING 15
D-35396 GIESSEN

Tel: 0641-5599888 Fax: -5599890
redaktion@doktorverlag.de
www.doktorverlag.de

ISBN: 978-3-8359-6366-5



9 783835 196366 5