Enzym- und immunhistochemische Analysen des zellulären Knochenmetabolismus eines osteoporotischen Schafmodells

Inauguraldissertation
zur Erlangung des Grades eines Doktors der Medizin
des Fachbereichs Medizin
der Justus-Liebig-Universität Gießen

vorgelegt von Felix Merboth
aus Zschopau

Gießen 2019

Aus der
Experimentellen Unfallchirurgie sowie der Klinik und Poliklinik für Unfall-, Hand- und Wiederherstellungschirurgie, unter der Leitung des Direktors der Klinik
Univ.-Prof. Dr. med Dr. h.c. Christian Heiß,
des Fachbereichs Medizin der Justus-Liebig-Universität Gießen

Gutachter: Prof. Dr. med. Dr. h.c. Christian Heiß

Gutachter: PD Dr. med. Thomas Karrasch

Tag der Disputation: 26.06.2020

Inhaltsverzeichnis

1. Einleitung 1

2. Theoretische Grundlagen 2

2.1. Knochen und Knochengewebe 2
2.1.1. Makrostruktur des Knochens 2
2.1.2. Knochenmatrix 3
2.1.3. Mikrostruktur des Knochens 4
2.1.4. Knochenaufbauende Zellen: Osteoblastäre Zellreihe 6
2.1.5. Knochenabbauende Zellen: Osteoklasten 8
2.2. Physiologie des Knochenmetabolismus 10
2.2.1. Knochenumbau / „Bone Remodeling“ 10
2.2.2. Interaktionen zwischen Osteoblasten und Osteoklasten 12
2.2.3. Mineralisierung und ALP-Aktivität 17
2.2.4. Knochenresorption und TRAP-Aktivität 19
2.3. Regulierung des Knochenmetabolismus 21
2.3.1. Parathormon und Calcitonin 21
2.3.2. Vitamin D 23
2.3.3. Sexualhormone 25
2.3.4. Glucocorticoide 27
2.4. Osteoporose und Frakturrisiko 28
2.4.1. Definition und Diagnose 28
2.4.2. Primäre Osteoporose 29
2.4.3. Sekundäre Osteoporose 33
2.4.4. Therapie 34
2.4.5. Epidemiologie 36
2.5. Hypothese und Zielstellung 38

3. Material und Methoden 39

3.1. Versuchstiere 39
3.2. Versuchsanordnung 39
3.3. Tierhaltung und -fütterung 40
3.4. Steroidinjektionen 40
3.5. Operationsablauf 40
3.5.1. Operationsvorbereitung und Narkose 40
3.5.2. Bilaterale Ovariektomie 41
3.5.3. Postoperative Nachsorge 42
3.6. Euthanasie und Probengewinnung 42
3.7. Herstellung von Knochenschnitten und -schliffen 43
3.7.1. Herstellung der Paraffinschnitte 43
3.7.2. Herstellung der PMMA-Schliffe 44

3.8. Toluidinblau Färbung 46
3.9. Enzymhistochemie 46
3.9.1. Alkalische Phosphatase (ALP) Färbung 46
3.9.2. Tartrat-resistente saure Phosphatase (TRAP) Färbung 47
3.10. Immunhistochemie 47
3.10.1. RANK-L und OPG Färbung 47
3.11. Fluoreszenz-Markierungen 48
3.12. Fotomikroskopie 48
3.13. Deskriptive Auswertung der Toluidinblau Färbung 49
3.14. Auswertung der Enzym- und Immunhistochemie mit ImageJ 49
3.14.1. Halbautomatisierte Auswertung der ALP Färbung 49
3.14.2. Manuelle Auswertung der TRAP Färbung 51
3.14.3. Halbautomatisierte Auswertung der immunhistochemischen Färbungen 52
3.15. Halbautomatisierte Bestimmung der Trabekelparameter 53
3.16. Auswertung der Fluoreszenz-Markierungen 54
3.17. Statistische Auswertung 56
4. Ergebnisse 57
4.1. Toluidinblau Färbung: Deskriptive Analyse 57
4.2. Ergebnisse der Trabekelparameterbestimmung 60
4.3. Ergebnisse der enzym- und immunhistochemischen Färbungen 62
4.3.1. ALP Färbung: Erhöhte Osteoblastenaktivität durch Dreifachbehandlung 62
4.3.2. TRAP Färbung: Unveränderte oder geringere Osteoklastenaktivität durch Dreifachbehandlung 65
4.3.3. Immunhistochemische Färbungen: Verminderte RANK-L und OPG-Menge durch Dreifachbehandlung 68
4.4. Ergebnisse der Fluoreszenz-Markierungen 75
4.5. Zusammenfassung der Ergebnisse 76
5. Diskussion 78
5.1. Unveränderte Trabekelparameter trotz gesteigertem Knochenkatabolismus bei Östrogenmangel durch OVX 78
5.2. Belastungsunterschiede zwischen verschiedenen Skelettregionen beeinflussen Knochenmetabolismus und Therapieansprechen 80
5.3. Sekundäre Osteoporose vs. Osteomalazie durch Dreifachbehandlung 83
5.4. Osteozyten — die wichtigsten Knochenmetabolismus-Regulatoren 90
5.5. Das Schaf als geeignetes Osteoporosemodell 98
Zusammenfassung 102
Summary 103
Anhang 104
Abkürzungsverzeichnis 108
Abbildungsverzeichnis 111

Tabellenverzeichnis **112**

Literaturverzeichnis **113**

Ehrenwörtliche Erklärung **134**

Präsentationen und Veröffentlichungen **135**

Danksagung **136**

1. Einleitung

Osteoporose ist eine Erkrankung des Skelettsystems, bei der die Knochenmasse abnimmt und die Mikroarchitektur verschlechtert ist. Dies führt dazu, dass die Knochen fragiler werden und somit das Risiko für einen Knochenbruch erhöht ist [72, 82]. Die genauen pathophysiologischen Mechanismen sowie die biochemischen Vorgänge, die zu diesem Krankheitsbild führen, sind noch Teil der aktuellen Forschung. Fest steht jedoch, dass ein Ungleichgewicht im Knochenmetabolismus mit verstärktem Knochenabbau und verringertem Knochenanbau die Hauptursache für alle Formen der Osteoporose darstellt. Eine zentrale Rolle spielt dabei sowohl bei der Frau als auch beim Mann ein Östrogenmangel, infolge der Wechseljahre oder altersbedingt [112].

In den Ländern der Europäischen Union tritt die Osteoporose durchschnittlich mit einer Prävalenz von 21% bei Frauen und 6% bei Männern im Alter von 50 bis 84 Jahren auf. Damit sind insgesamt 27,5 Mio. Menschen in der EU von Osteoporose betroffen. Die Hauptkonsequenz der Erkrankung ist das Eintreten sogenannter Fragilitätsfrakturen, die schon bei sehr geringem Trauma, wie dem Sturz aus dem Stand oder sogar spontan ohne äußere Einwirkung auftreten können. Weltweit treten pro Jahr etwa 8,9 Mio. solcher Knochenbrüche auf. Das macht im Durchschnitt knapp über 1000 Frakturen pro Stunde [72]. Das Lebenszeit-Risiko jemals an einem mit Osteoporose assoziierten Knochenbruch zu erkranken, beträgt für Frauen 40% bis 50% und für Männer 13% bis 22% [82].

Diese Frakturen sind für den Patienten häufig mit starken Schmerzen und einem langen Leidensweg aufgrund zahlreicher Komplikationen sowie einem schlechteren Heilungsprozess verbunden. Desweiteren erreicht ein Teil der Patienten nicht mehr die volle Funktionstüchtigkeit wie vor dem Knochenbruch wieder, sodass eine Behinderung auf Lebenszeit die Folge ist. Osteoporotische Frakturen führen sogar bei einem nicht unerheblichen Anteil an Patienten zum Tod [72].

Für die Gesellschaft bedeutet diese große Anzahl an zu behandelnden Patienten enorme Kosten im Gesundheitswesen, aufgrund längerer Krankenhausverweilzeiten sowie häufigen operativen Revisionen. Wegen des demographischen Wandels und der zunehmenden Alterung der Gesellschaft, soll die Zahl der Osteoporosekranken bis 2025 um fast 19% steigen, wodurch ebenfalls die Kosten zunehmen werden [72].

Ziel dieser experimentellen Studie ist es ein Großtiermodell der Osteoporose zu etablieren, um in nachfolgenden Versuchen neu entwickelte Implantate und Knochenersatzmaterialien *in vivo* unter möglichst realistischen, d.h. dem Menschen vergleichbaren, Bedingungen zu testen. So wird eine Grundlage geschaffen, um später den Patienten mit Osteoporose-assoziierten Frakturen besser und schneller Helfen zu können, und die Kosten für das Gesundheitswesen zu minimieren.

2. Theoretische Grundlagen

2.1. Knochen und Knochengewebe

Das Knochengewebe ist ein Teil des Stützgewebes des Körpers und zeichnet sich vor allem durch zwei Eigenschaften aus: hohe Druckfestigkeit und mäßige Elastizität. Zusammen mit Gelenken und Bändern bilden Knochen den passiven Bewegungsapparat. Sie ermöglichen es die Kontraktionskraft der Skelettmuskulatur (aktiver Bewegungsapparat) auch auf weiter entfernte Körperpartien zu übertragen. Knochengewebe hat zudem eine Schutzfunktion für innere Organe, wie beispielsweise der Schädelknochen für das Gehirn, der Brustkorb für die Brusteingeweide und das knöcherne Becken für die Beckeneingeweide [14]. Diese Stütz- und Schutzfunktionen beruhen auf der besonderen Härte und Druckfestigkeit des Knochengewebes, welche es durch die Einlagerung von Kalziumsalzen („Verkalkung“) erreicht. Trotzdem ist Knochen in gewissem Maße elastisch und weist eine hohe Zugfestigkeit auf, was auf ein dichtes System an Kollagenfibrillen zurückzuführen ist [14, 194]. Dennoch ist Knochen verhältnismäßig leicht, dank des Aufbaus aus kompaktem und spongiösem (schwammartigem) Knochengewebe. Er verfügt über einen hohen Stoffumsatz, ist gut durchblutet und wird ständig umgebaut, weswegen Verletzungen wie Knochenbrüche (Frakturen) leicht heilen [194]. Außerdem hat Knochengewebe eine metabolische Funktion, da es als Kalziumspeicher eine wichtige Rolle bei der Regulierung des Kalziumhaushaltes erfüllt [14, 194].

2.1.1. Makrostruktur des Knochens

Das menschliche Skelett wird in der Regel aus 210 teilweise sehr unterschiedlich geformten Knochen gebildet, die jedoch alle einen ähnlichen Aufbau aufweisen [14]. Außen ist eine dünne Schicht aus kompaktem Knochen (*Kortikalis, Substantia corticalis*), die etwa 80% des gesamten Knochengewebes ausmacht. Im Inneren befindet sich ein Netzwerk aus zarten Knochenbälkchen (*Trabekel, Substantia spongiosa*), welches ca. 20% des Knochengewebes des Menschen enthält [14, 166]. Es gibt: 1) Platte Knochen (Ossa plana) wie das Brustbein oder die Rippen, 2) Unregelmäßig geformte Knochen (Ossa irregularia) wie die Wirbelkörper oder die Knochen der Schädelbasis, 3) Kurze Knochen (Ossa brevia) wie Hand- und Fußwurzelknochen und 4) Lange Knochen (Ossa longa) [14, 166].

Zu letzteren gehören beispielsweise die großen Knochen der Extremitäten. Sie bestehen aus einem langen, röhrenförmigen Schaft (*Diaphyse*), was ihnen auch den Namen „Röhrenknochen“ gibt (Abb. 1, S. 3). Die Kortikalis der Diaphyse ist sehr massiv, sodass sie auch *Substantia compacta* genannt wird. Sie umschließt im Inneren kein Netzwerk aus Trabekeln, stattdessen wird der entstehende Hohlraum von gelbem Knochenmark gefüllt [166]. Die breiteren Enden der Röhrenknochen werden *Epiphyse* genannt und tragen die Gelenkflächen. In den Epiphysen ist die Kortikalis relativ dünn,

dafür sind die Knochenbälkchen der Spongiosa stärker und stehen dichter zusammen. In dem Raum zwischen den Knochenbälkchen befindet sich das blutbildende rote Knochenmark, welches sowohl Knochenmark- als auch Fettzellen enthält. Zwischen der Diaphyse und der Epiphyse befindet sich die *Metaphyse*, die ähnlich aufgebaut ist wie die Epiphyse [14, 166].

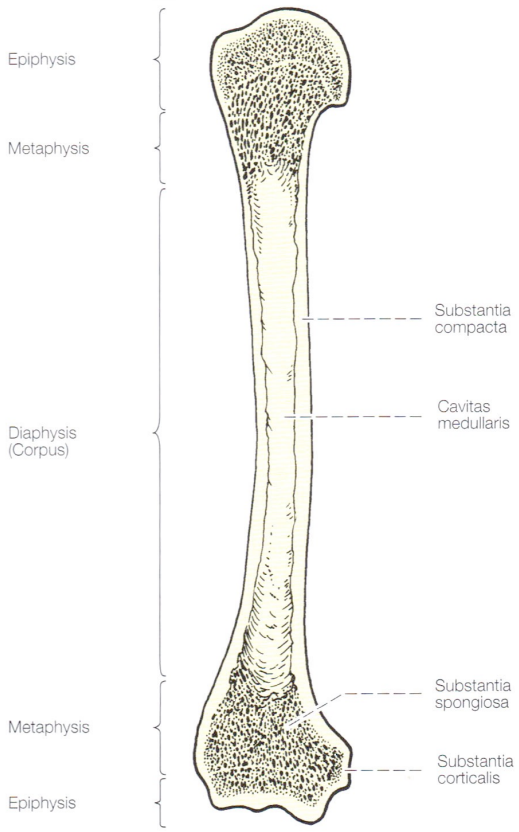

Abb. 1: Makroskopischer Aufbau eines Röhrenknochens (Schema).
Längsschnitt durch den menschlichen Oberarmknochen (Humerus). Aus Benninghoff & Drenckhahn, S. 134 [14].

2.1.2. Knochenmatrix

Die gesamte Knochenmatrix, auch Interzellularsubstanz (Knochengewebe ohne Zellen) genannt, hat einen Wasseranteil von 10-20% und besteht aus einer organischen und einer anorganischen Phase. Etwa 30% der wasserfreien Matrix entfallen dabei auf organische und 70% auf anorganische/mineralische Substanzen [14].

Der Hauptteil der organischen Komponenten ist mit 90% Kollagen-Typ-I, welches sich zu hoch geordneten *Fibrillen* zusammen lagert. Diese sorgen für die Zugfestigkeit und Elastizität des Knochens und dienen der Ablagerung der Kalziumsalze während der Mineralisierung [14, 194]. Die restlichen 10% entfallen auf Matrixproteine, wie Kollagen-Typ-V (Regulation der Fibrillenbildung), Osteocalcin (Inhibition der Mineralisierung), Osteonectin (Förderung der Zellmigration), Osteopontin und Bone-Sialoprotein (Zelladhäsion) [14].

Die mineralische Substanz besteht hauptsächlich aus Hydroxylapatit $Ca_{10}(PO_4)_6(OH)_2$, welches ca. 40 nm lange und 1,5-3 nm dicke Kristalle bildet. Diese Kristalle lagern sich während der Mineralisierung in regelmäßigen Abständen an die Fibrillen aus Kollagen-Typ-I. Die Matrix enthält zudem in geringen Mengen Kalziumkarbonat oder andere Ionen wie Fluorid, Eisen oder Magnesium [14, 194].

2.1.3. Mikrostruktur des Knochens

Die Mikrostruktur des Knochens lässt sich aufgrund der Anordnung der Knochenmatrix und -zellen in zwei Formen einteilen: *Lamellenknochen*, in welchem die Kollagenfibrillen gleichsinnig ausgerichtet sind und *Geflechtknochen*, bei welchem der Faserverlauf orientierungslos ist. Das Skelett des erwachsenen Menschen enthält hauptsächlich Lamellenknochen, weil dieser mechanisch belastbarer ist als der Geflechtknochen. Jener tritt vor allem bei der Knochenbildung auf und wird während der Entwicklung in Lamellenknochen umgebaut. Im Erwachsenen findet sich Geflechtknochen vorwiegend bei der Knochenbruchheilung, sonst jedoch nur sehr vereinzelt im Skelettsystem wieder, z.B. im Labyrinth des Innenohres oder an Ansatzstellen kräftiger Sehen [14, 166]. Die Baueinheiten des Lamellenknochens sind die etwa 2-4 µm dicken Lamellen, die durch die anisotrope (gleichsinnige) Ausrichtung der Kollagenfibrillen entstehen. Der Steigungswinkel dieser Kollagenfasern ist von Lamelle zu Lamelle unterschiedlich, sodass man diese unterscheiden kann [14, 166].

Im kompakten Knochen und in dicken Trabekeln lagern sich mehrere (4-20) Lamellen konzentrisch um einen zentralen Kanal *(Canalis centralis, Havers-Kanal)*. Diese zylinderförmigen Komplexe mit einem Durchmesser um 0,2 mm und einer Länge von bis zu 2,5 mm werden *Osteone* genannt. Der Havers-Kanal im Zentrum eines Osteons führt Nerven und Gefäße, von denen aus die Knochenzellen durch Diffusion ernährt werden. Diese Knochenzellen *(Osteozyten)* liegen in kleinen Aussparungen (*Lakunen*) innerhalb der Lamellen. In den Diaphysen der langen Röhrenknochen verlaufen die Osteone für gewöhnlich in Längsrichtung. Ein Osteon wird durch die sogenannte *Zementlinie (Kittlinie)* scharf von benachbarten Osteonen abgegrenzt. Da das Knochengewebe und damit auch die Osteone einem stetigen Umbau unterworfen sind, werden die Räume zwischen den Osteonen von Überresten alter Osteone ausgefüllt. Diese Lamellenbruchstücke werden *Schaltlamellen* genannt. In den Diaphysen wird der gesamte Knochen sowohl außen als auch innen (zum Markraum hin) von mehreren sehr kompakten Lamellen, den sogenannten *Generallamellen*, umkleidet. Lamellenunabhängig verlaufen schräg oder quer zu den Osteonen die *Volkmann-Kanäle (Canales perforantes)*, welche kleine Gefäße tragen und die Havers-Gefäße zum Zentralkanal abgeben (Abb. 2, S. 5) [14, 166, 194]. Die Knochenbälkchen der Spongiosa werden von gefäßlosen *Trabekellamellen* gebildet, welche sich zu halbmondförmigen oder unregelmäßigen Lamellenpaketen zusammen lagern [14, 194].

Jeder Knochen ist vollständig — mit Ausnahme der Gelenkflächen und der Sehnenansätze — von einer „Knochenhaut“, dem *Periost*, überzogen. Dieses gliedert sich in zwei Schichten. Die innere enthält Vorläuferzellen der Knochenbildung und wird deswegen *Stratum osteogenicum* genannt. Die äußere Schicht (*Stratum fibrosum*) wird aus straffem, geflechtartigem Bindegewebe gebildet, von der aus Kollagenfasern in die Kortikalis reichen *(Scharpay-Fasern)*, um für eine feste Verbindung des Periosts mit dem Knochen zu sorgen. Zusätzlich führt es auch Nerven und Gefäße, welche die Kortikalis versorgen [14, 166].

Das *Endost* bildet die innere Hüllstruktur und bedeckt die Oberfläche der Spongiosatrabekel, des kompakten Knochens und der Havers-Kanäle, eine Fläche von nahezu 15 m² und wird von den endostalen Saumzellen (Kap. 2.1.4., S. 6 ff.) gebildet [14].

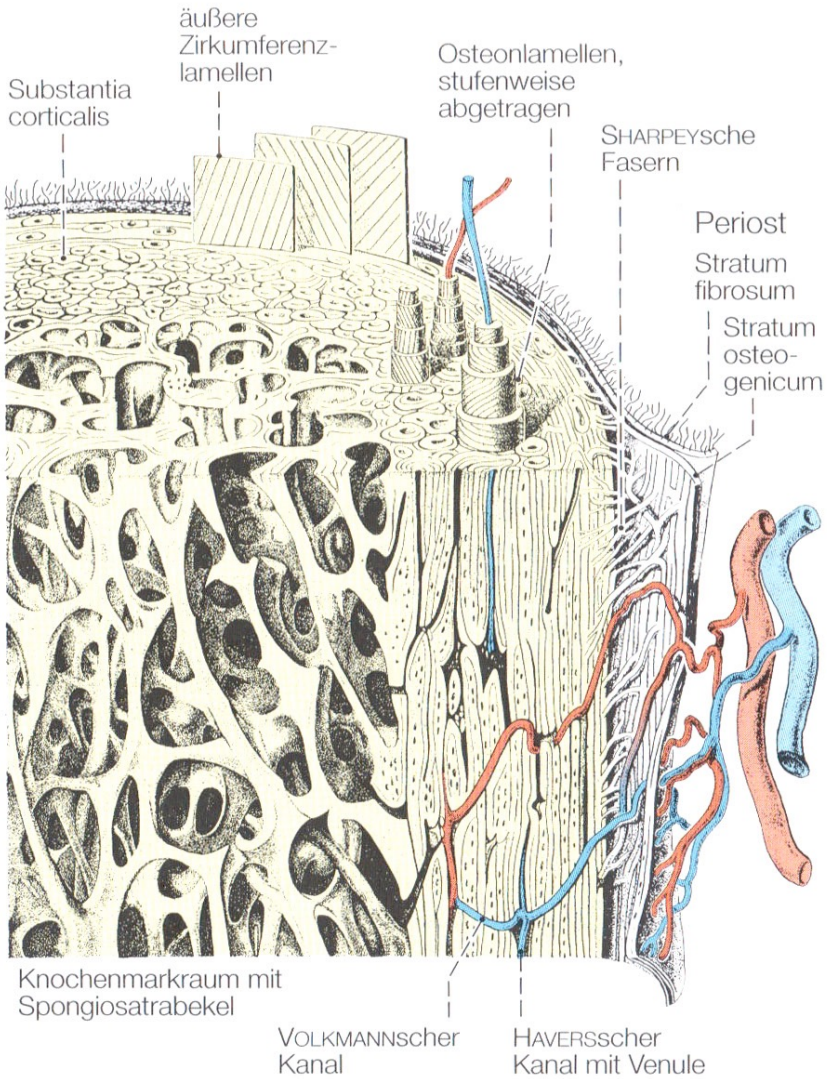

Abb. 2: Mikrostruktur des Knochens (Schema).
Dargestellt sind Osteone der Kortikalis sowie das Trabekelnetzwerk der Spongiosa. Die unterschiedlichen Steigungswinkel der Kollagenfibrillen markieren die verschiedenen Lamellen. Die Blutversorgung des Knochens über Volkmann- und Havers-Kanäle ist dargestellt. Zur besseren Übersicht ist das Knochenmark zwischen den Trabekeln weggelassen worden. Aus Benninghoff & Drenckhahn, S. 135 [14].

2.1.4. Knochenaufbauende Zellen: Osteoblastäre Zellreihe

Osteoprogenitorzellen und Präosteoblasten

Zellen, die in der Lage sind Knochengewebe aufzubauen, werden *Osteoblasten* genannt. Sie gehen aus mesenchymalen Stammzellen, den Osteoprogenitorzellen, hervor. Diese multipotenten Vorläuferzellen sind schmale, hellkernige Zellen und lassen sich beim Erwachsenen sowohl im Endost als auch im Periost finden. Sie können beispielsweise bei Knochenbrüchen aktiviert werden und differenzieren sich dann durch eine Reihe von Wachstumsfaktoren, den sogenannten „Bone morphogenetic proteins“ (BMPs), zu Präosteoblasten [14, 194].

Präosteoblasten sind längliche bis spindelförmige Zellen, die ein bis zwei Zelllagen hinter den aktiven, Knochenmatrix-produzierenden Osteoblasten liegen. Sie exprimieren auf ihrer Zellmembran bereits wenig alkalische Phosphatase (ALP) — ein Markerenzym für Osteoblasten [112]. Durch die Exprimierung von Transkriptionsfaktoren (z.B. CBFA1) und durch den Einfluss weiterer Wachstumsfaktoren wie „Fibroblast growth factor“ (FGF) oder „Insulin-linke growth factor-1“ (IGF-1) differenzieren sich die Präosteoblasten zu reifen Osteoblasten [14, 112].

Osteoblasten

Osteoblasten sind einkernige, kubisch bis prismatische Zellen, die sich an den Stellen, wo Knochen neugebildet wird, zu einem palisadenartigen Zellrasen aneinander reihen. Sie produzieren und sezernieren alle organischen Komponenten des Knochengewebes. Diese noch unverkalkte Matrix wird *Osteoid* genannt. Osteoblasten weisen alle Merkmale einer proteinsynthetisierenden und aktiv sezernierenden Zelle auf: Sie sind basophil, aufgrund der vielen Ribosomen sowie des großen rauen endoplasmatischen Retikulums und haben einen stark ausgeprägten Golgi-Apparat. Ihre Plasmamembran ist reich an ALP, was für eine hohe Aktivität spricht (Kap. 2.2.3., S. 17 ff.). Zudem besitzen sie Rezeptoren für Hormone (z.B. Parathormon), Zytokine (z.B. PDGF, IGF-I) und Vitamine (z.B. Vitamin D_3). Zusätzlich können Osteoblasten Wachstumsfaktoren produzieren, die sowohl para- als auch autokrin wirken (Abb. 3, S. 7) [14, 112, 194].

Osteozytäre Osteoblasten, Endostale Saumzellen und Osteozyten

Manche Osteoblasten mauern sich während der Osteoidsezernierung selbst ein (= *osteozytäre Osteoblasten*). Ihre Proteinsynthese und die Aktivität der alkalischen Phosphatase nimmt ab. Sie verlieren ihre typisch kubische Morphologie und liegen als längliche Zellen in Lakunen in der verkalkten Knochenmatrix. Diese Knochenzellen heißen jetzt *Osteozyten*. Sie stehen über Nexus mit den osteozytären Osteoblasten an der Knochenoberfläche in Kontakt und können bei Freisetzung aus dem Knochen wieder zu aktiven Osteoblasten werden [14, 194].

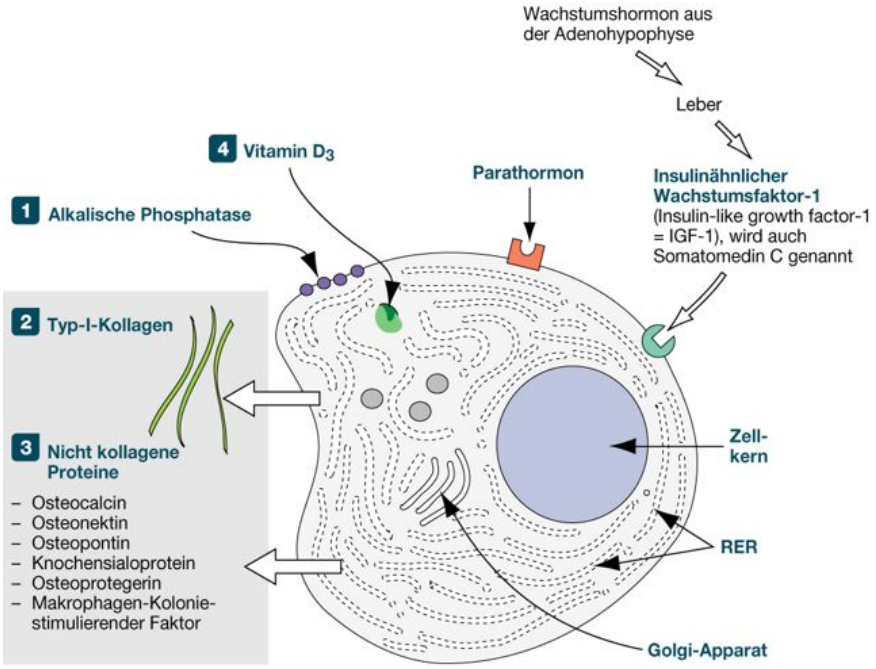

Abb. 3: Schemazeichnung eines Osteoblasten.
Die Zellmembran aktiver Osteoblasten ist reich an alkalischer Phosphatase (1). Osteoblasten sezerniert zu 90% Typ-I-Kollagen (2) und zu 10% nicht-kollagene Proteine (3). Sie haben außerdem Rezeptoren für Vitamin D (4), Hormone (Parathormon) und Wachstumsfaktoren (z.B. IGF-I). Aus Welsch & Sobotta, S. 138 [194].

Andere Osteoblasten, die sich nicht zu Osteozyten entwickeln und die auch nicht durch Apoptose zugrunde gehen, werden zu *endostalen Saumzellen*, auch „lining cells“ genannt. Diese ruhenden, abgeplatteten Osteoblasten bedecken die gesamte Oberfläche der Trabekel, die innere Oberfläche der Kortikalis sowie die Havers-Kanäle und bilden damit das Endost. Auch sie sind über Nexus mit den Osteozyten in Kommunikation [14].

Die in der Knochenmatrix eingemauerten Osteozyten können der Apoptose entgehen und bis zu 25 Jahre leben; Osteoblasten im Vergleich nur etwa drei Monate. Sie haben zahlreiche Fortsätze, welche in kleinen Knochenkanälchen (*Canaliculi*) liegen und mit denen sie untereinander in Kontakt stehen. Dadurch ist ein Austausch und sogar ein Stofffluss möglich. So können die peripher in den Osteonen liegenden Osteozyten von den perivaskulär liegenden endostalen Saumzellen bzw. Osteoblasten durch Diffusion ernährt werden (Abb. 4, S. 8) [14, 112, 194]. Osteozyten dienen dem mineralisierten Knochen als Rezeptoren für mechanische Belastung. Sie können Krafteinwirkungen detektieren und über das interzelluläre Netzwerk bis zu den aktiven Osteoblasten an der Oberfläche weitergeben. Auch sterbende Osteozyten geben Signale ab, sodass der Knochen an dieser Stelle durch das „Remodeling“ (Kap. 2.2.1., S. 10 ff.) erneuert werden kann [64, 112, 156].

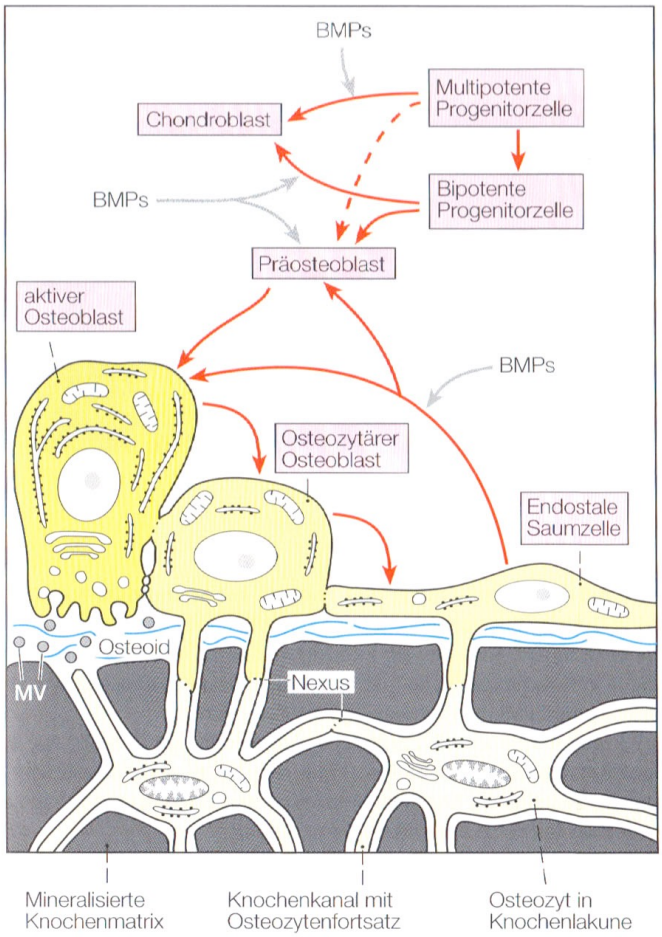

Abb. 4: Osteoblastäre Zellreihe (Schema).
„Bone morphogenetic proteins" (BMPs) stimulieren die Proliferation und Differenzierung von multipotenten Osteoprogenitorzellen zu Präosteoblasten. Von diesen leiten sich Osteoblasten ab, aus welchen wiederum Osteozyten oder endostale Saumzellen werden. Mit Ausnahme der Progenitorzellen und der Präosteoblasten sind alle diese Zellen über Okkludens- und Adhärenskontakte sowie über Nexus miteinander verbunden. Aus Benninghoff & Drenckhahn, S.139 [14].

2.1.5. Knochenabbauende Zellen: Osteoklasten

Osteoklasten sind Zellen, die in der Lage sind Knochen zu demineralisieren und Knochenmatrix abzubauen. Sie sind viel bis mehrkernige (multinukleäre) Riesenzellen mit einem Durchmesser von 30-100 µm. Ihr Zytoplasma ist reich an Mitochondrien (hohe ATP-Produktion) und sie besitzen einen großen Golgi-Apparat sowie viele Vesikel (Lysosomen und Endozytosevesikel) [14, 112, 194].

Sie sind polar organisiert: Ihre apikale Oberfläche (zum Knochen hin) wirft zahlreiche Falten, sogenannte *Microplicae* oder auch „ruffled border", um eine Oberflächenvergrößerung bis auf das Zehnfache zu erreichen. Die basolaterale (stromawärtige) Oberfläche ist glatt. Die Grenze zwischen diesen beiden Domänen wird von einer Haftzone gebildet. Diese besteht aus fokalen Zell-Substrat-Kontakten und umschließt den Osteoklasten ringförmig. Dabei binden die in der Plasmamembran verankerten Integrine

an die in der verkalkten Matrix vorkommenden Proteine Osteopontin und Bone-Sialoprotein [14, 112, 194].

Die Haftzone ist entscheidend für die Bildung eines „Mikrokompartiments“ zwischen Osteoklasten und Knochen. In dieses subosteoklastische Kompartiment werden aktiv Protonen (H^+) gepumpt, Chloridionen (Cl^-) folgen über Chloridkanäle, sodass Salzsäure (HCl) entsteht (Abb. 5). Diese ist notwendig für die Demineralisierung des verkalkten Knochens. Zudem sezernieren die Osteoklasten noch verschiedene Proteasen in dieses Kompartiment, welche die organischen Bestandteile der Knochenmatrix abbauen (Kap. 2.2.4., S. 19 f.) [14, 112, 194].

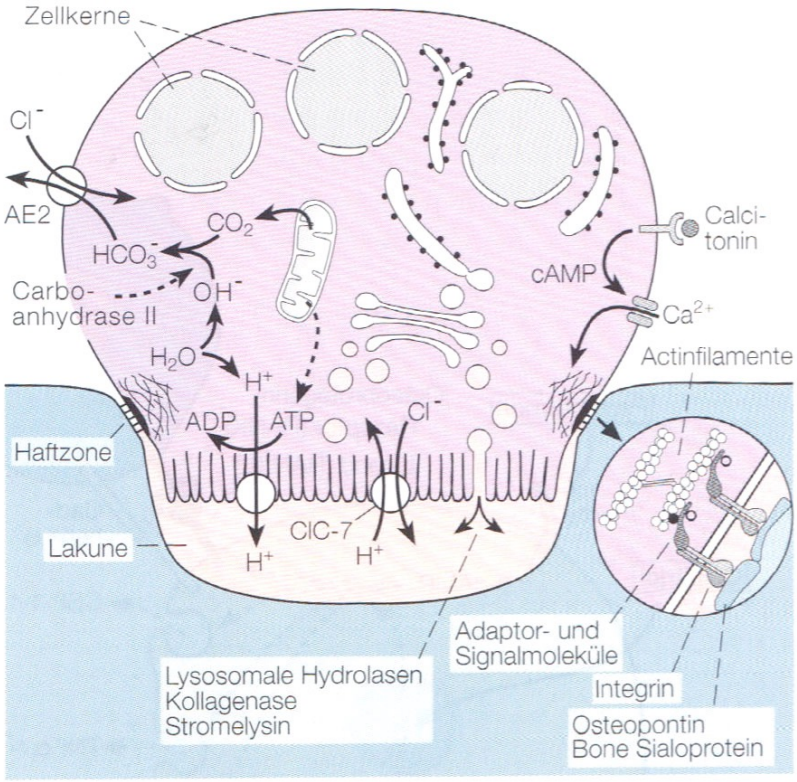

Abb. 5: Schemazeichnung eines Osteoklasten.
Die H^+-Pumpen im Faltensaum werden von ATP, welches in den Mitochondrien produziert wird, angetrieben. Cl^- wird im Austausch gegen H^+ ebenfalls in das subosteoklastische Kompartiment (Lakune) abgegeben. Damit die entstehende Salzsäure nicht mit umgebenden Gewebe in Kontakt kommt, ist der Osteoklast über Integrine fest mit der Knochenmatrix verbunden (Haftzone). Wird der membranständige Calcitonin-Rezeptor aktiviert, löst sich diese Verbindung und der Osteoklast wird inaktiv. Aus Benninghoff & Drenckhahn, S. 141 [14].

Osteoklasten gehen aus Zellen des monozytären Phagozytosesystems (MPS) hervor. Da sie außer für Calcitonin und Östrogene keine weiteren Rezeptoren für Hormone besitzen, stehen sie mit Osteoblasten in engem Kontakt, welche mittels verschiedener Zytokine die Differenzierung, die Proliferation sowie die Aktivität und sogar das Überleben der Osteoklasten regulieren (Kap. 2.2.2., S. 12 ff.) [14, 112, 202].

2.2. Physiologie des Knochenmetabolismus

Knochen ist einem ständigen, dynamischen Umbau unterworfen. So wird das menschliche Skelett in zehn Jahren einmal komplett erneuert, ohne dabei die Form oder die wesentlichen Funktionen des Knochens zu verändern. Dieses sogenannte „Remodeling“ ist nicht nur für die Erneuerung alten Knochengewebes verantwortlich, es sorgt auch für die Regulation der Kalziumhomöostase, ein für viele Körperfunktionen (z.B. Muskelkontraktion, Blutgerinnung) wichtiges Ion. Für die Regulierung des Knochenmetabolismus sind die Interaktionen und Koordinierung zwischen Osteoblasten und Osteoklasten von entscheidender Bedeutung [112, 194].

2.2.1. Knochenumbau / „Bone Remodeling“

Unter dem Begriff des Knochenumbaus versteht man zum einen die aktive Modellierung des Knochens an seine mechanische Belastung sowie die Erneuerung („Remodeling“) alten, beschädigten Gewebes. So kann bei Mehrbelastung Knochen angebaut und bei Entlastung (z.B. durch Immobilisierung) abgebaut werden (Mechanostat-Modell) [55].

Das Knochenremodeling dient vor allem der Reparatur von Mikroschäden sowie deren Vorbeugung durch die Erneuerung alten Knochengewebes. Diese Schäden sind Mikrorisse, die im kortikalen Knochen hauptsächlich in den Schaltlamellen vorkommen und bis zu 100 µm lang sind. In der Spongiosa zeigen sich diese Risse als Kreuzschraffur-Muster auf den Trabekeln. Sie entstehen durch Materialermüdung aufgrund wiederkehrender, physiologischer Krafteinwirkungen und schwächen somit die Belastungsfähigkeit des Knochens [113].

Da mit zunehmendem Alter des Knochengewebes die Mineralisierung und somit auch die Brüchigkeit zunimmt, mehr Osteozyten sterben (begrenzte Lebensdauer) [142] und Mikrorisse sowohl in Kortikalis [165] als auch Spongiosa [122] zunehmen, muss der Knochen ständig erneuert werden.

Noch ist nicht exakt geklärt, wie der Knochenumbau letztendlich initiiert wird. Zum einen gehen durch die Mikrorisse Osteozyten zu Grunde, die dabei Signale für das Reparieren des Defektes geben [113, 121]. Zum anderen wird die dynamische Änderung physiologischer Belastungen direkt von Osteozyten registriert, die dann Signale zum Knochenumbau über das osteozytäre Netzwerk an die oberflächlichen Saumzellen („lining cells“) bzw. ruhenden Osteoblasten geben [121, 156].

Die „lining cells“ wählen eine Stelle auf der Knochenoberfläche aus, welche nahe an einem Blutgefäß ist, aber gleichzeitig eine kurze Distanz zum Ziel (z.B. Mikroriss) aufweist. An dieser Stelle wird dann das Remodeling initiiert [132, 133]. Da sich zwischen ihnen und dem mineralisierten Knochen eine dünne Schicht aus nicht-kalzifizierter Knochenmatrix befindet, sezernieren sie Kollagenasen, um diese aufzulösen [29]. Nur so können Osteoklasten später mit dem Abbau des verkalken Knochens be-

ginnen. Desweiteren sind die Saumzellen an der Neoangiogenese beteiligt, damit neue Blutgefäße ausknospen (z.B. aus den Havers- oder Volkmann-Gefäßen) und zur aktivierten Oberfläche hin wachsen [130, 132]. Sie können außerdem Osteoklastenvorläufer anlocken oder rekrutieren [132] und sind ebenfalls an deren Differenzierung beteiligt (siehe Kap. 2.2.2., S. 12 ff.). Die „lining cells“ haben damit eine außerordentliche Bedeutung für die Initiierung der Knochen umbauenden Einheit.

Diese Einheit besteht aus Osteoklasten und Osteoblasten sowie deren Vorläuferzellen und wird als „basic multicellular unit“ (BMU) bezeichnet. Eine BMU gliedert sich in drei Zonen: 1) Osteoklastäre Erosionszone, in welcher der Knochenabbau eingeleitet wird. 2) Monozytäre Umkehrzone („reversal zone“), in der die entkalkte Matrix durch makrophagen-ähnliche Zellen abgebaut wird. 3) Osteoblastäre Verschlusszone, in welcher Osteoblasten Osteoid produzieren und neue Lamellen auf den Knochen auflagern. In der Kortikalis bilden die BMUs sogenannte *Erosionstunnel*, zylindrische Strukturen mit einem Durchmesser um 200 µm, die sich mehrere Millimeter im kompakten Knochen vorarbeiten können. Die BMUs der Spongiosa formen napfförmige Vertiefungen, genannt *Erosionslakunen*, auf der Oberfläche der Trabekel. Sie sind 50 bis 70 µm tief und haben eine Durchmesser von 100 µm [14, 132].

Das Endprodukt einer BMU im kortikalen Knochen ist ein Osteon, weswegen man diese Art des Umbaus auch als osteonales Remodeling bezeichnet. Dabei wird der vorausgehende Teil als Erosionskegel („cutting cone“) bezeichnet. In diesem liegen mehrere Osteoklasten, die den vor ihnen liegenden Knochen abbauen. Nach der Umkehrzone befindet sich der Verschlusskegel („closing cone“), welcher bis zu 2000

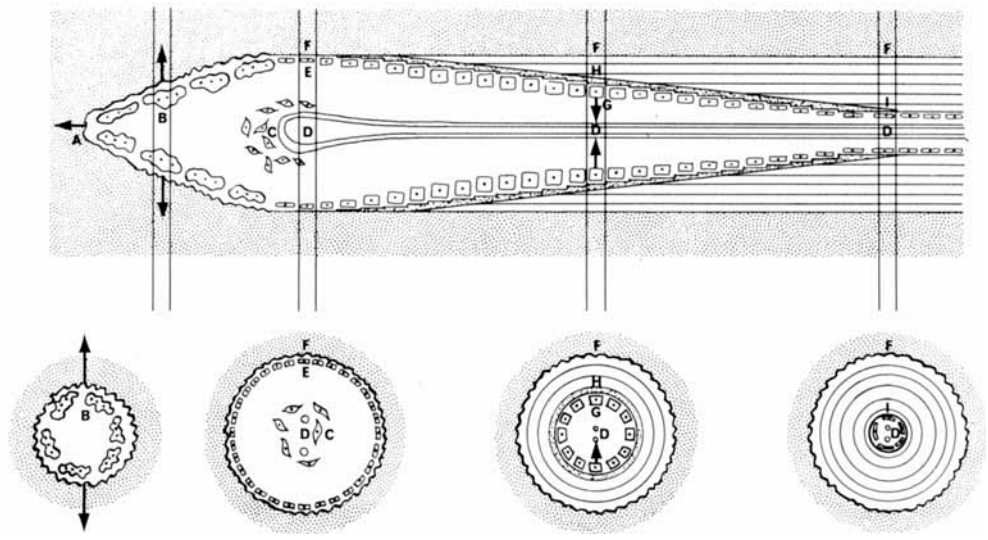

Abb. 6: Schema eines Erosionstunnels der Kortikalis.
Längsschnitt und mehrere Querschnitte an der jeweiligen Stelle eines Erosionstunnels. A) Spitze des Erosionskegels, der sich im Bild nach links bewegt; B) aktive Osteoklasten; C) Präosteoblasten und -osteoklasten; D) Gefäßschlaufe; E) mononukleäre Zellen der Umkehrzone; F) Zementlinie, trennt alten Knochen von neuem; G) Osteoblasten, die Osteoid (H) sezernieren; I) Saumzellen. Aus Parfitt, S.277 [132].

Osteoblasten enthält, die Osteoid produzieren. Im Zentrum liegt eine Gefäßschlaufe, die Nährstoffe und Vorläuferzellen in die BMU transportiert (Abb. 6, S. 11) [14, 132].
Da der Knochenumbau der Spongiosa in Lakunen abläuft, die halbierte Osteone darstellen, nennt man dies auch hemi-osteonales Remodeling. Im Prinzip verläuft der Prozess wie in der Kortikalis nur, dass die BMU hier einen Graben über die Oberfläche des Knochens zieht, statt einen Tunnel durch ihn hindurch (Abb. 7) [132].

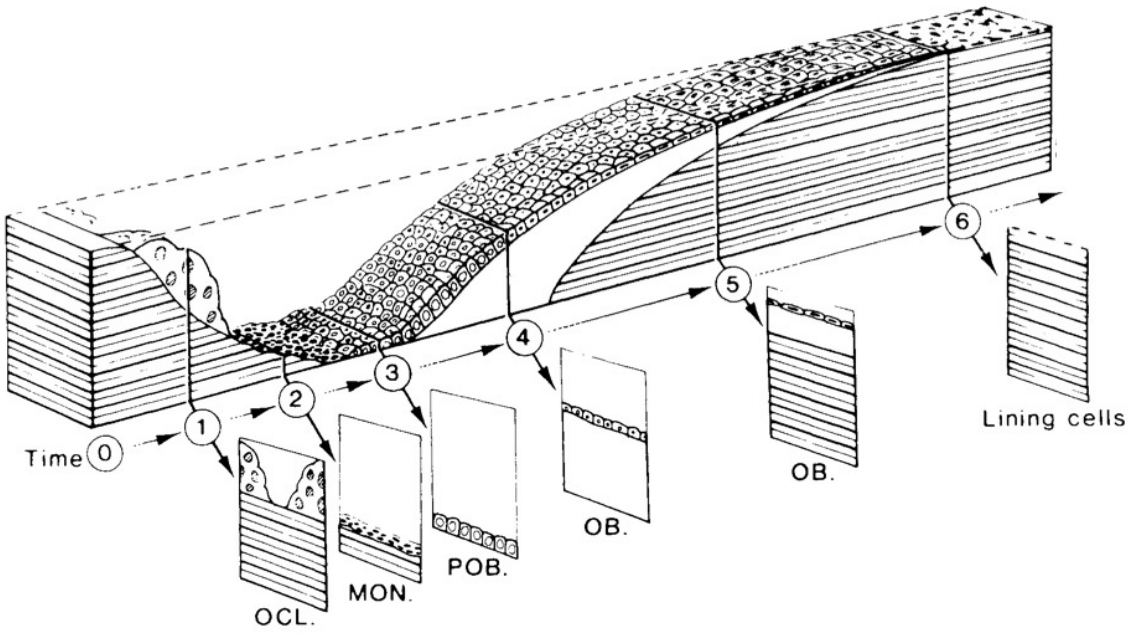

Abb. 7: Schema einer Erosionslakune der Spongiosa.
Dreidimensionale Organisation der Erosionslakune mit Schnitten an verschiedenen Stellen. 0) Alter Knochen; 1) Frühe Knochenresorption durch Osteoklasten (OCL); 2) Späte Knochenresorption durch makrophagen-ähnlichen Zellen (MON); 3) Umkehrzone mit Präosteoblasten (POB); 4) Osteoblasten (OB), die Osteoid (weiße Fläche) sezernieren; 5) Knochenformierung nach Einsetzen der Mineralisierung (waagerechte, schwarze Linien); 6) Beendetes hemi-osteonales Knochenremodeling. Aus Parfitt, S. 280 [132].

Das Knochenremodeling hat jedoch nicht nur eine rein mechanische Funktion, es dient ebenfalls der Regulation der Kalziumhomöostase. So läuft die Erosion nachts, wenn enteral kein Kalzium aufgenommen wird, schneller ab, als tagsüber, wenn genügend Kalzium mit der Nahrung zugeführt wird [112].

2.2.2. Interaktionen zwischen Osteoblasten und Osteoklasten

Alle Osteoklasten sowie fast alle Osteoblasten (mit Ausnahme derer im Periost) sind Teil der BMUs und kommen im menschlichen Körper nicht isoliert vor. Sie stehen somit in enger anatomischer Nähe und beeinflussen auf vielfältige Weise sowohl ihre Differenzierung als auch ihre Aktivität gegenseitig [131]. Einige wichtige dieser sogenannten Kopplungsfaktoren zwischen den beiden unterschiedlichen Zellreihen werden nachfolgend dargestellt.

Osteoblasten regulieren die osteoklastäre Knochenresorption

Wie oben erwähnt, initiieren lokale, mechanische Stimuli das Remodeling, dessen erster Schritt die Aktivierung der Knochenoberfläche ist. Die aktivierten „lining cells“ der Oberfläche gehören der osteoblastären Zellreihe an. Sie verdauen als erstes den Saum an nicht-mineralisierter Knochenmatrix mithilfe von Kollagenasen [131] und weichen dann zur Seite, damit sich eine neue BMU bilden kann. Dafür werden lokal wirkende Faktoren für die Formierung und Differenzierung von Progenitorzellen zu (Prä-)Osteoklasten ausgeschüttet [112].

Der „receptor activator of nuclear factor κB“ (RANK) gehört zur Familie der TNF-Rezeptoren und befindet sich auf der Zelloberfläche von Präosteoklasten. Präosteoblasten hingegen exprimieren den „macrophage-colony stimulating factor" (M-CSF, CSF-1) sowie den membrangebundenen RANK-Linganden (RANK-L). Durch Bindung von RANK-L an RANK differenzieren sich Präosteoklasten zu reifen Osteoklasten [112, 173, 189]. Osteoprotegerin (OPG) ist ein löslicher Rezeptor für RANK-L und wird von Präosteoblasten selbst produziert. Als sogenannter Täuschungsrezeptor („decoy receptor“) bindet er an RANK-L und inhibiert damit dessen Wirkung (Abb. 8) [173, 177].

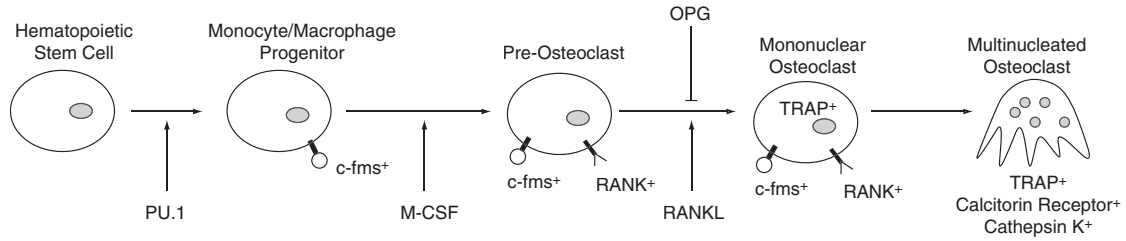

Abb. 8: Differenzierung von Osteoklasten.
Durch Exprimierung des Transkriptionsfaktors PU.1 werden aus hämatopoetischen Stammzellen Monozyten-/Makrophagen-Progenitorzellen. Nach Expression des c-fms-Rezeptors auf der Plasmamembran der Progenitorzellen, kann das Zytokin M-CSF an diesen Rezeptor binden, woraufhin sich die Progenitorzellen weiter zu Präosteoklasten differenzieren. Diese besitzen auf ihrer Oberfläche den Rezeptor RANK, welcher durch RANK-L aktiviert wird. Dadurch differenzieren sich Präosteoklasten erst zu mononukleären und schließlich zu multinukleären, aktiven Osteoklasten. RANK-L wird von (Prä-)Osteoblasten exprimiert und kann durch den Täuschungsrezeptor OPG, ebenfalls von (Prä-)Osteoblasten gebildet, gehemmt werden [112, 202]. Aus Marcus et al., S. 12 [112].

Diese Faktoren spielen aber nicht nur in der Differenzierung eine wichtige Rolle, sondern auch in der Regulierung der Aktivität der Osteoklasten. Denn auch reife, ausdifferenzierte Osteoklasten besitzen einen RANK und durch Bindung des RANK-L werden sie stimuliert Knochen zu resorbieren [24]. Ebenso inhibiert OPG nicht nur die Osteoklastogenese, sondern zusätzlich die Funktion ausgereifter Osteoklasten [96].

Osteoblasten sind somit während des Remodelings in der Lage, sowohl Anfang als auch Ende der Knochenresorption zu modulieren. Um die Resorption zu initiieren, exprimieren Osteoblasten (und deren Vorläufer) M-CSF sowie RANK-L und produzieren weniger OPG. Damit sorgen sie für die Rekrutierung und Aktivierung von Osteoklasten und deren Vorläufern. Sobald der Stimulus für den Knochenumbau endet, exprimieren

die Osteoblasten weniger RANK-L und produzieren mehr OPG. Damit wird die Differenzierung weiterer Osteoklasten gestoppt und die Aktivität der vorhandenen Osteoklasten reduziert. Aufgrund der Membranbindung bzw. der hohen Matrixaffinität von RANK-L und OPG, spielt sich dies alles in anatomischer Nähe (innerhalb einer BMU) ab [97].
Neuste Studien zeigen, dass im spongiösen Knochen vor allem Osteozyten und nicht Osteoblasten oder Saumzellen die Hauptquelle für RANK-L sind und somit die Osteoklastogenese bestimmen. Die genauen molekularen Mechanismen hierfür müssen jedoch noch weiter untersucht werden [198].
Hormone und Vitamine steuern die Aktivität der Osteoklasten meist nur sekundär über das RANK-L/OPG-System, weil diese selbst keine Rezeptoren (außer für Calcitonin und einige Steroidhormone) haben (Kap. 2.3., S. 21 ff.) [77].

Osteoklasten regulieren Aktivität und Differenzierung von Osteoblasten
Wenn, wie oben beschrieben, durch einen (mechanischen) Stimulus die Knochenresorption in Gang gesetzt wurde, dann folgt mit etwa zwei Wochen Verzug auch die Neubildung von Knochengewebe durch die Osteoblasten [112]. Ausgelöst wird dies unter anderem durch latente Zytokine und Wachstumsfaktoren, die in der mineralisierten Knochenmatrix gebunden sind. Durch die Aktivität der Osteoklasten werden diese aus dem Knochen gelöst. Dazu zählen beispielsweise TGF-β, IGF oder BMPs [14, 115, 173], welche teilweise erst durch Ansäuerung bzw. proteolytische Spaltung beim Abbau der Knochenmatrix aktiviert werden [115, 126]. Sie sorgen für die Differenzierung von Osteoprogenitorzellen zu Präosteoblasten, die wiederum über RANK-L und OPG Einfluss auf Differenzierung und Aktivität von Osteoklasten nehmen [112].
Osteoklasten produzieren aber auch aktiv Faktoren, welche direkt die Aktivität und Differenzierung von Osteoblasten modulieren. Dazu zählen vor allem BMPs, WNT10b und Sphingosin-1-Phosphat (S1P). Letzteres wird sowohl in reifen Osteoklasten als auch deren Vorläufern von der Sphingosin-Kinase 1 (SPHK1) aus Membranlipiden hergestellt. Werden Präosteoklasten durch RANK-L angeregt sich zu differenzieren, so wird ebenfalls die Aktivität der SPHK1 erhöht und S1P vermehrt produziert. Dieses führt intrazellulär zu einem negativen Feedback-Mechanismus, durch den das eigene Osteoklasten-Differenzierungsprogramm heruntergefahren wird. S1P wird jedoch auch nach extrazellulär sezerniert, wo es parakrin auf (Prä-)Osteoblasten wirkt und in diesen eine verstärkte RANK-L-Exprimierung induziert. Somit wird ein positiver Feedback-Mechanismus in Gang gesetzt, welcher die Osteoklastogenese fördert. Zusätzlich wirkt S1P auf Osteoblastenvorläufer chemotaktisch (anziehend) und verlängert das Zellüberleben reifer Osteoblasten. Zusammenfassend bedeutet dies: Sind genügend Osteoblasten und deren Vorläufer in einer BMU vorhanden, wird die Osteoklastogenese gefördert. Sind jedoch zu wenige Osteoblasten da, wird die Osteoklastogenese gehemmt

und Osteoblastenvorläufer verstärkt rekrutiert. Auf diese Weise können Knochenabbau und -aufbau perfekt aneinander angepasst werden (Abb. 9) [136, 161].

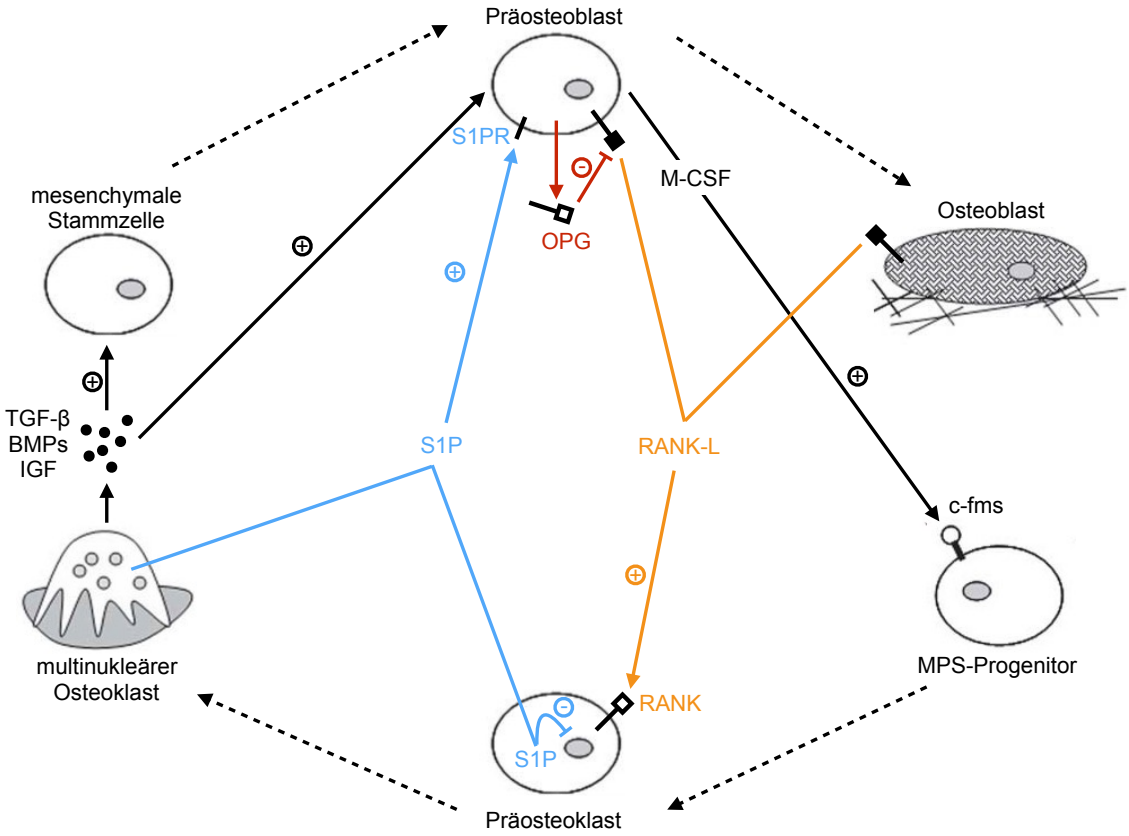

Abb. 9: Gegenseitige Beeinflussung der Differenzierung von Osteoblasten und Osteoklasten.
Der Ligand RANK-L wird von Osteoblasten und Präosteoblasten auf ihrer Zelloberfläche exprimiert. Bindet er an seinen Rezeptor RANK, differenzieren sich Präosteoklasten zu multinukleären Osteoklasten. OPG wird von Osteoblasten sezerniert und ist ein Täuschungsrezeptor. Bindet es an RANK-L, wird dessen Wirkung aufgehoben. M-CSF wird ebenfalls von Präosteoblasten exprimiert und aktiviert Progenitorzellen des Monozytären-Phagozytose-Systems (MPS), die sich dadurch zu Präosteoklasten differenzieren. Diese sowie reife Osteoklasten produzieren nach Aktivierung durch RANK-L Sphingosin-1-Phosphat (S1P), welches intrazellulär die weitere Osteoklastendifferenzierung inhibiert. Extrazellulär bindet es an den S1P-Rezeptor (S1PR) der (Prä-)Osteoblasten, was eine erhöhte RANK-L Expression und damit eine gesteigerte Osteoklastogenese zur Folge hat. Durch die Osteoklastenaktivität werden gebundene Wachstumsfaktoren wie TGF-β, BMPs und IGF aus der Knochenmatrix freigesetzt. Diese Faktoren regen mesenchymale Stammzellen sowie Präosteoblasten zur Differenzierung an. + = gesteigerte Differenzierung, - = inhibierte Differenzierung. Aus Marcus et al., S. 13 [112], modifiziert nach Ryu et al. [161].

Aber nicht nur Zytokine und Wachstumsfaktoren spielen eine Rolle in der präzisen Koordinierung von Knochenabbau und -aufbau. Es wurde *in vitro* gezeigt, dass mechanisch induzierte Löcher im Knochen von Osteoblasten wieder zu einer glatten Oberfläche aufgefüllt werden. Das bedeutet, dass Knochenbildung auch von der Beschaffenheit der Oberfläche abhängig ist. *In vivo* könnten Osteoklasten somit nur durch die

Schaffung von Knochenhöhlen Osteoblasten anregen, diese mit neuem Knochen aufzufüllen, ohne chemische Signalübertragung [62].

Weitere Faktoren gebildet von Osteoblasten und Osteozyten

Das „parathyroid hormone-related protein“ (PTHrP) ist ein weiterer noch nicht sehr lang bekannter Faktor, der für Knochenbildung und Zusammenspiel zwischen Osteoblasten und Osteoklasten von Bedeutung ist. Er wird sowohl von Osteoblasten als auch von deren frühen Vorstufen produziert und wirkt parakrin auf Zellen, die den PTH1R-Rezeptor exprimieren. Dies sind reife Osteoblasten und Osteozyten, bei welchen dadurch die Apoptose inhibiert und somit das Zellüberleben verlängert wird. Auch auf Präosteoblasten hat PTHrP einen Einfluss; sie differenzieren sich weiter und bilden RANK-L aus, was wiederum die Osteoklastogenese fördert (Abb. 10) [114, 119].

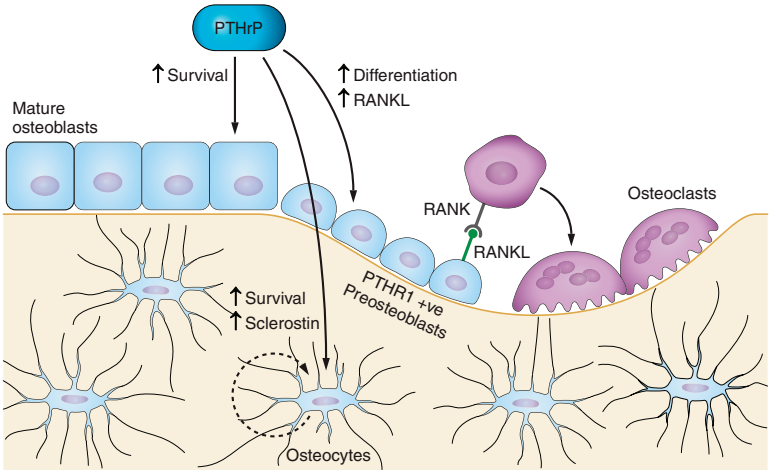

Abb. 10: Parakrine Wirkungen des PTHrP beim Knochenumbau.
PTHrP wird von Osteoblasten und deren frühen Vorläufern produziert und wirkt parakrin auf reife Osteoblasten, Osteozyten sowie Präosteoblasten und indirekt über die Exprimierung von RANK-L auch auf Osteoklasten. Aus Martin, S. 853 [114].

Auch Osteozyten haben einen Einfluss auf die Knochenformation. Sie produzieren Sclerostin, ein Glykoprotein, welches über die Blockierung eines WNT-Signalweges die Differenzierung von Osteoblasten hemmt [170]. Diese sehr komplexen Signalwege sind von großer Bedeutung für die normale Skelettentwicklung sowie für die Aufrechterhaltung einer physiologischen Knochenmasse. Beim canonischen WNT-Signalweg bindet ein WNT-Ligand extrazellulär an einen Transmembranrezeptor („Frizzeld“) sowie einem Korezeptor (LRP). Dies führt dazu, dass intrazellulär das Protein β-Catenin aktiviert und in den Zellkern verlagert wird. Dort verstärkt es die Transkription von Genen, die für Osteoblastendifferenzierung und Knochenbildung entscheidend sind. Zusätzlich gibt es mehrere nicht-canonische WNT-Signalwege, welche über diverse Mechanismen ebenfalls zur Aktivierung von Genen führen aber auch Einfluss auf Zytoskelett sowie Zelladhäsion und -aktivität haben. Bei den WNTs handelt es sich um verschiedene (19 bekannte) extrazelluläre Glykoproteine, welche von diversen Zell-

typen produziert werden und die als Ligand für den „Frizzeld“-Rezeptor dienen. Der Einfluss der WNT-Signalwege auf die Zellen des Knochens ist in Abbildung 11 zusammenfassend dargestellt [102].

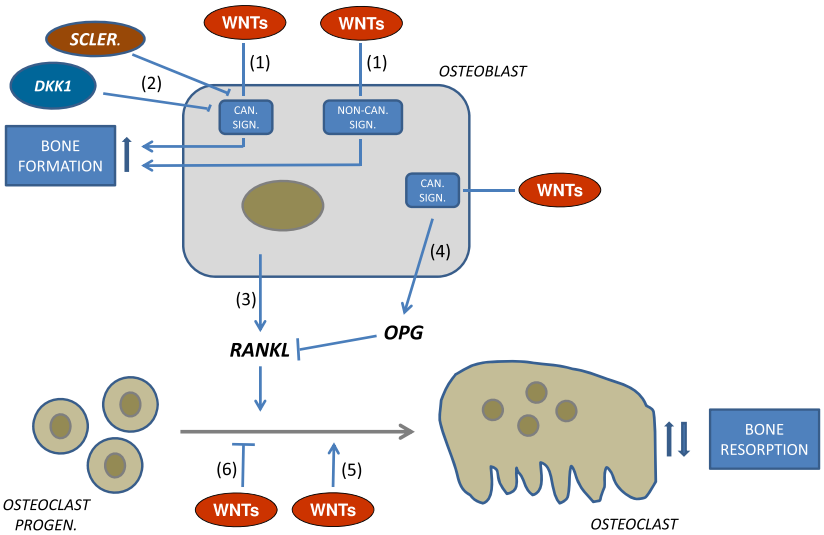

Abb. 11: WNT-Signalwege im Knochen.
1) Die Neubildung von Knochen kann durch verschiedene WNTs sowohl über den canonischen (can. sign.) als auch über den nicht-canonischen (non-can. sign.) Signalweg erreicht werden. 2) Der canonische Signalweg wird dabei von den Inhibitoren Sclerostin (Scler.) sowie Dickkopf 1 (DKK1) reguliert. 3) Osteoblasten produzieren das osteoklastenstimulierende Zytokin RANK-L. 4) WNTs verstärken die Produktion von OPG und inhibieren damit die Osteoklastogenese. Sie können zudem auf Osteoklastenvorläufer sowohl stimulierend (5) als auch inhibierend (6) wirken. Aus Lerner & Ohlsson, S. 645 [102].

Weitere Kopplungsfaktoren zwischen der osteoklastären Knochenresorption und der Neubildung durch Osteoblasten werden postuliert. So können beispielsweise die einsprossenden Gefäße, aber auch Matrixproteine wie Osteopontin beim Zusammenspiel der beiden Zellreihen von Bedeutung sein [112, 131].

2.2.3. Mineralisierung und ALP-Aktivität

Nachdem Osteoblasten die organische Knochenmatrix (Osteoid), hauptsächlich bestehend aus Kollagen-Typ-I sowie weiteren kollagenen und nicht-kollagenen Proteinen, sezerniert haben, muss diese verkalkt (mineralisiert) werden. Den Hauptteil der verkalkten Matrix machen kaum lösliche Hydroxylapatitkristalle ($Ca_{10}(PO_4)_6(OH)_2$) aus, welche aus Kalzium (Ca^{2+}) und anorganischem Phosphat (P_i) bestehen. Hydroxylapatit (HA) kann jedoch nicht direkt gebildet werden, sondern nur über $CaHPO_4$-Präzipitate und andere Vorstufen [14].

Der erste Schritt der HA-Bildung geschieht im Inneren von Matrixvesikeln, welche sich von der Plasmamembran aktiver Osteoblasten abschnüren. Sie sind etwa 20 bis 200 nm im Durchmesser und ihre Membran ist reich an gewebsunspezifischer alkalischer Phosphatase (TNAP/ALP), Nukleotid-Diphosphatase (NPP1) und Kalzium- sowie

Phosphatkanälen [60]. In den Matrixvesikeln befindet sich eine weitere Phosphatase, genannt PHOSPHO1, die im Inneren der Vesikel P_i bereitstellt. Über spezielle Phosphatkanäle kann weiteres P_i von extrazellulär in die Vesikel einströmen. Ebenfalls über Kanäle gelangt auch Ca^{2+} in die Vesikel. Sie dienen somit der Akkumulation von Kalziumionen und anorganischem Phosphat und sind damit für die Initiierung der Mineralisierung verantwortlich [3, 120].

Werden die HA-Kristalle größer, durchbrechen sie im zweiten Schritt die Membran der Matrixvesikel und gelangen in den extrazellulären Raum. Dort setzen sie sich in Lücken, die bei der Bildung der Kollagenfibrillen entstehen. Damit die HA-Kristalle weiter wachsen können, ist das Verhältnis von Pyrophosphat (PP_i) zu Phosphat in der Extrazellularflüssigkeit entscheidend, denn PP_i ist einer der größten Inhibitoren der Mineralisierung. Es entsteht vor allem durch die Aktivität der NPP1 Phosphatase beispielsweise aus ATP. Reguliert wird das Verhältnis von PP_i/P_i hauptsächlich durch TNAP (ALP). Diese spaltet das extrazelluläre PP_i in zwei P_i, welches wiederum der Verlängerung der HA-Kristalle dient (Abb. 12) [120].

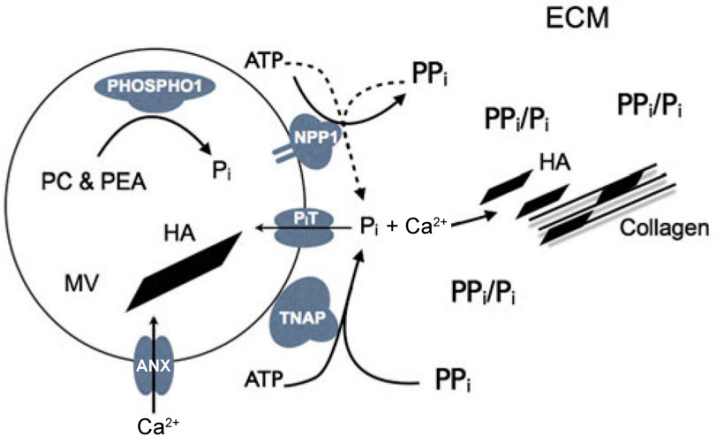

Abb. 12: Aktivität verschiedener Phosphatasen bei der Mineralisierung.
P_i gelangt über Phosphattransporter (P_iT) ins Innere der Matrixvesikel (MV) oder wird durch PHOSPHO1 generiert. Annexine (ANX) formen Kanäle, über die Ca^{2+} in die Vesikel gelangen kann. Durch die hohe Konzentration von Ca^{2+} und P_i intravesikal wird die HA-Kristallbildung initiiert. Die NPP1 wandelt ATP in PP_i um, welches von der TNAP zu P_i hydrolysiert wird. HA-Kristalle, die sich in die Lücken zwischen den Kollagenfibrillen gelagert haben, werden durch extrazelluläres Ca^{2+} und P_i verlängert. Das Verhältnis von PP_i zu P_i in der extrazellulären Matrix (ECM) ist entscheidend, ob die Kristalle verlängert werden oder die Mineralisierung inhibiert wird. HA = Hydroxylapatit, P_i = anorganisches Phosphat, PP_i = anorganisches Pyrophosphat, PC = Phosphocholin, PEA = Phosphoethanolamin. Aus Millan, S. 11 [120] modifiziert nach Golub [60].

ALP/TNAP hat somit großen Einfluss auf die Mineralisierung, weil sie deren größten Inhibitor ausschaltet und dabei P_i zur Verfügung stellt. Jenes ist von der Menge her jedoch nicht allein ausreichend, sodass andere Quellen für P_i, wie z.B. die intestinale Resorption ebenfalls Auswirkungen auf die HA-Bildung haben [74].

Zudem gibt es noch viele weitere Faktoren, welche die Mineralisierung bedingen. So muss ein Netzwerk aus Kollagenfasern vorhanden sein, denn dieses dient als Gerüst

für die Anlagerung der ersten HA-Kristalle (Nukleation). Nur so können sich weitere Kristalle abscheiden (epitaktische Mineralisierung) [14, 120]. Desweiteren sind Matrixproteine, wie das Bone-Sialoprotein, an der Konzentrierung von Ca^{2+} beteiligt und können somit als Kondensationskeim (Nukleus) für neue Kristalle dienen oder die Mineralisierung inhibieren [14, 60].

2.2.4. Knochenresorption und TRAP-Aktivität

Um während des Remodelings neuen Knochen aufzubauen, muss der alte erst abgebaut werden (Knochenresorption/-erosion). Dies bewerkstelligen Osteoklasten, welche wie oben beschrieben mehrkernige Riesenzellen sind. Der erste Schritt der Erosion ist der Abbau der mineralisierten Knochenmatrix. Um jedoch die schwer löslichen HA-Kristalle aufzulösen, wird lokal eine hohe Säurekonzentration benötigt, wie die nachfolgende Gleichung zeigt [112]:

$$14\ H^+ + Ca_{10}(PO_4)_6(OH)_2 \rightarrow 10\ Ca^{2+} + 6\ H_2PO_4^- + 2\ H_2O$$

Dafür sind zwei Mechanismen entscheidend: 1) Die Bildung eines Mikrokompartiments, um die H^+-Konzentration lokal erhöhen zu können (Kap. 2.1.5., S. 8 f.). 2) Die Aktivität von Protonenpumpen. Diese befinden sich in großer Anzahl in der Membran des Faltensaums („ruffled border“) und werden durch ATP angetrieben (H^+-ATPase). Die Protonen werden dafür von der zytoplasmatische Carboanhydrase 2 bereitgestellt, die aus Kohlenstoffdioxid (CO_2) und Wasser (H_2O) Protonen (H^+) sowie Bicarbonat (HCO_3^-) herstellt. Bicarbonat wird gegen Chlorid (Cl^-) ausgetauscht, das über Kanäle weiter in die Erosionslakune gelangt. Hier bildet es mit den Protonen zusammen Salzsäure (HCl). Diese ist für den niedrigen pH (4-5) und damit der letztendlichen Auflösung der HA-Kristalle verantwortlich [27, 185]. Im zweiten Schritt der Resorption sezernieren die Osteoklasten verschiedene proteolytische Enzyme, hauptsächlich lysosomale Proteasen (z.B. Cathepsin K) sowie Matrix-Metalloproteasen (MMPs), um die organische Knochenmatrix abzubauen [185].

Die anfallenden mineralischen und organischen Abbauprodukte werden dann im letzten Schritt durch Transzytose entfernt. Ein Osteoklast ist dadurch in der Lage am Tag ein Knochenvolumen abzubauen und zu beseitigen, welches seinem eignen Zellvolumen entspricht, ohne dabei die Haftung zum Knochen zu verlieren [162, 185].

Durch Endozytose am Faltensaum werden die Abbauprodukte aus der Erosionslakune in die Zelle aufgenommen. In den Endozytosevesikeln werden die organischen Bestandteile der abgebauten Knochenmatrix (vor allem Kollagen-Typ-I) weiter zerkleinert. Daran ist das Metalloprotein-Enzym Tartrat-resistente sauere Phosphatase (TRAP) maßgeblich beteiligt. Sie ist in der Lage reaktive Sauerstoffspezies (ROS) zu produzieren, welche dann wiederum Kollagen abbauen [66].

TRAP wird aber ebenfalls als latentes Proenzym in die Erosionslakune sezerniert. Die genaue Bedeutung dessen ist noch unklar. Es wurde jedoch gezeigt, dass es durch

proteolytische Spaltung aktiviert werden kann und viele nicht-kollagene Matrixproteine als Substrat dienen können. So kann TRAP beispielsweise Osteopontin dephosphorylieren, was ein Ablösen des Osteoklasten von der Knochenoberfläche und damit ein Ende der Knochenresorption zur Folge hat [23, 108].

Neben der Transzytose wurde noch ein weiterer Mechanismus entdeckt, mit dem Kalzium aus der Erosionslakune entfernt werden kann. Dabei handelt es sich um spezielle Kationenkanäle (TRPV5), welche einen Ca^{2+}-Fluss ins Zellinnere zulassen. Im Zytoplasma wird Kalzium dann an Clabindin gebunden und diffundiert so zur basolateralen Zellmembran. Von dort gelangt es dann über Na^{+}-/Ca^{2+}-Austauscher oder ATP-abhängig über Ca^{2+}-ATPasen in die extrazelluläre Flüssigkeit (Abb. 13) [186].

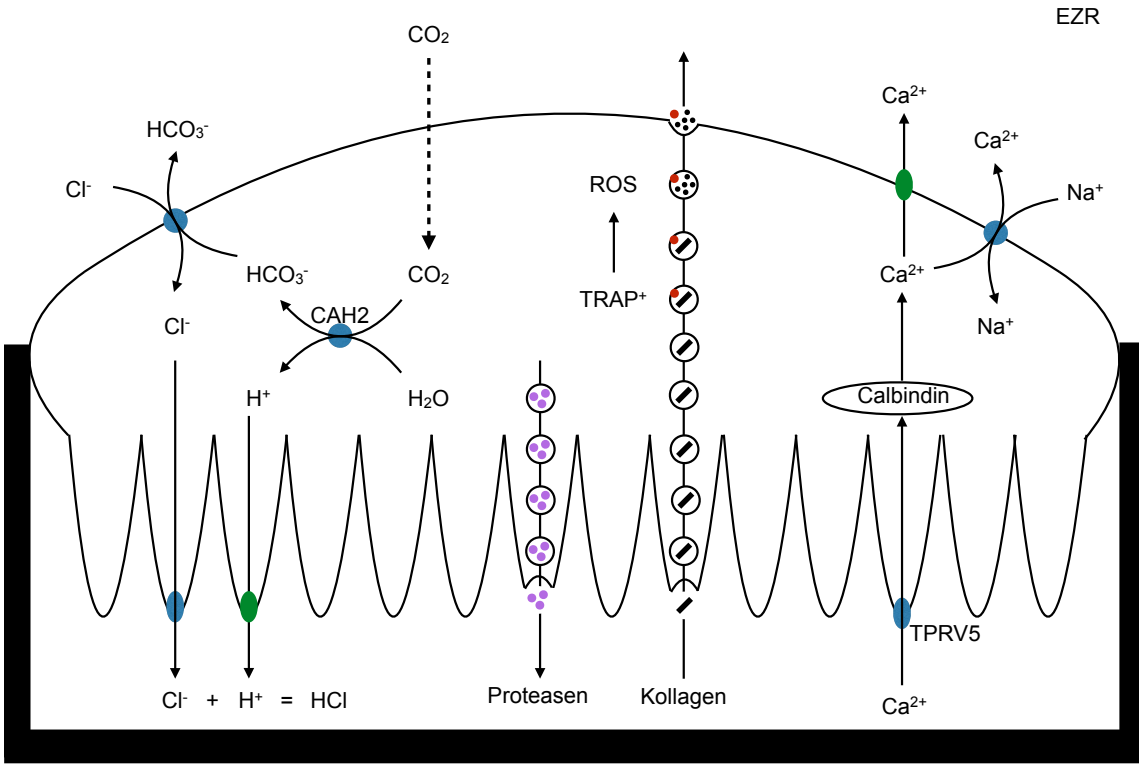

Abb. 13: Abbau der Knochenmatrix durch einen Osteoklasten.
H^{+} wird aktiv in die Erosionslakune gepumpt. Dies wird von der Carboanhydrase 2 (CAH2) aus H_2O und CO_2 (Diffusion in Zelle, gestrichelter Pfeil) gewonnen. Das dabei anfallende HCO_3^{-} wird über einen Anionentauscher mit Cl^{-} getauscht. Cl^{-} wiederum gelangt über einen Chloridkanal in die Lakune. Das entstandene HCl sorgt für die Auflösung der HA-Kristalle. Lysosomale Proteasen sowie Matrix-Metalloproteasen (violett) werden ebenfalls sezerniert und bauen die organische Matrix ab. Teilweise abgebautes Kollagen wird anschließend durch Endozytose aufgenommen. In der Vesikelmembran befindet sich TRAP (rot), welches über die Produktion von reaktiven Sauerstoffspezies (ROS) Kollagen abbaut. TRAP und Kollagenabbauprodukte werden basolateral in den Extrazellularraum (EZR) abgegeben. Ca^{2+} gelangt über einen Kanal (TPRV5) in die Zelle, wird an Calbindin gebunden und mit Hilfe eines Na^{+}-/Ca^{2+}-Tauschers oder einer Ca^{2+}-ATPase in den EZR abgegeben. blau = Kanal oder Tauscher, grün = ATP-abhängige Pumpe. Schemazeichnung erstellt nach Carano et al., Halleen et al., Väänänen et al., van der Eerden et al. [27, 66, 185, 186].

2.3. Regulierung des Knochenmetabolismus

Die para- und autokrinen Faktoren für die Regulierung des Knochenauf- und -abbaus innerhalb einer BMU wurden bereits in Kapitel 2.2.2. (S. 12 ff.) erläutert. Der Knochenstoffwechsel wird jedoch auch als Ganzes von verschiedenen Hormonen und Vitaminen beeinflusst. Eng damit verbunden ist die Regulation von Kalziumhomöostase und Knochenmasse. Letztere resultiert aus der Bilanz von Aufbau zu Abbau und verändert sich im Laufe des Lebens. So nimmt die Masse an Knochengewebe im Kindes- und Jugendalter kontinuierlich zu, da der Knochenanbau in dieser Zeit überwiegt. Die maximale Knochenmasse wird im Alter von Anfang bis Mitte 20 erreicht („Peak Bone Mass“) und bleibt bis ins vierte Lebensjahrzent in etwa gleich. In dieser Zeit sind Knochenauf- und -abbau ausgewogen. Ab dann überwiegt jedoch die Resorption, sodass sich die Knochenmasse langsam aber physiologisch verringert (Abb. 14) [173].

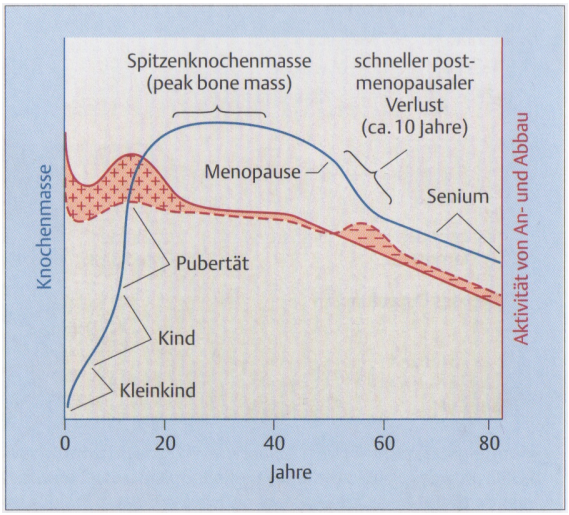

Abb. 14: Knochenmassebilanz im Lauf des Lebens einer Frau.
+ = Knochenanbau überwiegt, - = Knochenabbau überwiegt.
Aus Siegenthaler & Blum, S. 297 [173].

Viele verschiedene Faktoren haben einen Einfluss auf den Knochenmetabolismus und damit letztendlich auch auf die Knochenmasse. Dazu zählen Hormone wie PTH und Calcitonin, Sexualhormone (Östrogene), Glukokortikoide sowie die Kalzium- und Vitamin-D-Zufuhr aber auch körperliche Aktivität und genetische Aspekte [173].

2.3.1. Parathormon und Calcitonin

Parathormon

Das Parathormon (PTH) wird von den Zellen der Nebenschilddrüsen (NSD) produziert und pulsatil freigesetzt. Es dient hauptsächlich der Konzentrationsregulierung freien Kalziums im Blut. Bei erniedrigtem Kalziumspiegel wird die Ausschüttung und Synthese von PTH gesteigert, bei erhöhten Spiegeln verringert. Dafür besitzen die Zellen der NSD spezielle Rezeptoren („Calcium-sensing receptor“) in ihrer Plasmamembran, die in der Lage sind die Kalziumkonzentration im Blut zu messen. PTH wiederum vermittelt

seine Wirkung über den Rezeptor PTH1R und erreicht auf unterschiedliche Weise die Erhöhung des Plasmakalziums. Zum einen wirkt es an den Tubuluszellen der Niere, wo es für eine erhöhte Kalziumrückresoprtion und eine gesteigerte Phosphatausscheidung sorgt. Zum anderen wirkt es auf die Knochenzellen und führt so zu einem gesteigerten Knochenabbau, wobei Kalzium freigesetzt wird [91, 173, 175].
PTH bewirkt eine Rekrutierung sowie Differenzierung neuer Osteoklasten und verstärkt dadurch sowohl die Auflösung von Hydroxylapatitkristallen als auch den Abbau der Kollagenmatrix [112]. Der PTH-Rezeptor wird jedoch nicht von Osteoklasten exprimiert, sondern nur von Zellen der osteoblastären Reihe [176]. Ein schneller Effekt auf die Kalziumfreisetzung wird durch die Aktivierung des PTH1R der „lining cells“ erreicht. Dies führt zu einer gesteigerten Kollagenase-Sekretion sowie zum Auseinanderweichen der Saumzellen. Diese beiden Vorgänge ermöglichen es überhaupt erst den Osteoklasten Knochen abbauen zu können [33, 70]. Längerfristige Effekte werden über das RANK-L/OPG-System erreicht. So sorgt PTH für eine erhöhte Exprimierung von RANK-L hauptsächlich in reifen Osteoblasten sowie für eine geringere Ausschüttung von OPG in allen Differenzierungsstadien der Osteoblasten. Dies führt sowohl zu einer gesteigerten Osteoklastogenese als auch zu einer erhöhten Aktivität reifer Osteoklasten [78, 101]. Wird PTH dauerhaft in zu hohen Dosen ausgeschüttet, wie beispielsweise beim primären Hyperparathyreoidismus, führen diese katabolen Mechanismen zu einem Verlust an Knochenmasse, sowohl kortikal als auch spongiös [175].
Es wurde jedoch auch gezeigt, dass die intermittierende Gabe geringer Dosen PTH bzw. eines verkürzten aber aktiven Fragments, genannt Teriparatid, eine anabole Wirkung auf den Knochenstoffwechsel hat und sowohl Mikroarchitektur als auch Knochenvolumen positiv beeinflusst [59]. Die molekularen Mechanismen, die dazu führen, sind noch nicht genau bekannt. Jedoch konnte bewiesen werden, dass PTH durch die Aktivierung der Rezeptoren auf Osteoblasten und Präosteoblasten direkt deren Differenzierung fördert und die Apoptose reifer Osteoblasten verringert. Ebenfalls kann es Saumzellen in aktive Osteoblasten überführen und wirkt auch auf Osteozyten. Diese reagieren damit weniger Sclerostin zu sezernieren, wodurch die Expression eines Inhibitors der Knochenformation herunterreguliert wird [175]. Andere Studien gehen davon aus, dass die anabole Wirkung des applizierten PTHs auf den gleichen Mechanismen beruht, nach denen auch das PTHrP anabol wirkt (Kap. 2.2.2., S. 12 ff.) [119].

Calcitonin

Das Hormon Calcitonin wurde lange Zeit als Gegenspieler zum PTH angesehen. Es wird in den C-Zellen der Schilddrüse produziert und bei einem plötzlichen Überangebot an Kalzium in die Blutbahn abgegeben. Calcitonin erreicht auf verschiedene Weisen eine Verminderung des Plasmakalziums. Es vermittelt seine Wirkungen durch den Calcitonin-Rezeptor, exprimiert von reifen Osteoklasten, für die Calcitonin ein sehr poten-

ter Inhibitor ist. Zudem wirkt es auf Zellen der Niere und führt damit zu einer gesteigerten Kalziumausscheidung. Aber nicht nur Kalzium, sondern auch gastrointestinale Hormone sorgen für die Freisetzung von Calcitonin. Durch eine negative Rückkopplung verlangsamt es daraufhin die Verdauung, was wiederum zu einer verminderten Kalziumaufnahme aus dem Darm führt [115, 173].
Sowohl chronischer Mangel als auch Überschuss an Calcitonin haben jedoch keinen Effekt auf den Kalziumhaushalt oder die Knochenmasse, da sich der Körper durch Adaptationsvorgänge den Einflüssen des Hormons entziehen kann („Escape-Phänomen“). Somit stellt Calcitonin nur kurzzeitig einen Antagonisten zum PTH dar [40, 173].
Neuste Studien zeigen jedoch, dass die physiologische Wirksamkeit des Calcitonins vollkommen anders sein könnte, als die oben beschriebenen und lange bekannten pharmakologischen Effekte. Denn durch Bindung an den Calcitonin-Rezeptor der Osteoklasten führt es zu einer geringeren Produktion und Sezernierung von S1P, einem potenten knochenanabolen Kopplungsfaktor (Kap. 2.2.2., S. 12 ff.). Somit könnte Calcitonin *in vivo* die Knochenneubildung über diesen Mechanismus inhibieren [84].

2.3.2. Vitamin D

Vitamin D ist mit PTH zusammen der Hauptregulator des Kalziumhaushaltes und entscheidend für die normale Mineralisierung der nicht-verkalkten Knochenmatrix. Es ist ein fettlösliches Vitamin und fungiert im Körper als Hormon. Es werden zwei Formen unterschieden: Vitamin D_2 (Ergocalciferol) pflanzlichen Ursprungs und Vitamin D_3 (Cholecalciferol) tierischer Herkunft. Letzteres wird ebenfalls vom Körper selbst durch die Einwirkung von UV-Licht aus 7-Dehydrocholesterol in der Haut produziert. Diese endogene Produktion beträgt dabei bis zu 80% je nach Sonnenlichtexposition [20, 173].
Vitamin D wird nach Resorption im Darm oder Produktion in der Haut ins Blut abgegeben und bindet an spezielle Proteine („Vitamin D binding proteins“, DBPs). So gelangt es mit dem Kreislauf in die Leber, wo der erste Schritt der Aktivierung des Hormons stattfindet. Vitamin D wird hier von dem Enzym 25-Hydroxylase zu Calcidiol (25-Hydroxy-Cholecalciferol) hydroxyliert. Wieder gebunden an DBPs erreicht Calcidiol die Niere und wird von der 1α-Hydroxylase ein zweites Mal hydroxyliert. Es entsteht Calcitriol (1,25-Dihydroxy-Cholecalciferol) — der eigentlich aktive Metabolit des Vitamin D. Ebenfalls in der Niere befindet sich das Enzym 24-Hydroxylase, durch dessen Wirkung der erste Schritt der Inaktivierung des Calcitriols eingeleitet wird [112, 173].
Die Menge an aktivem Vitamin D im Blutkreislauf wird hauptsächlich über die Enzyme in der Niere gesteuert. PTH und Calcitonin aktivieren die 1α-Hydroxylase, wohingegen eine steigende Phosphatkonzentration sowie Calcitriol selbst das Enzym inhibieren.

Steigende Calcitriollevel aktivieren zudem die 24-Hydroxylase. Somit existieren zwei negative Feedback-Mechanismen, um die Calcitriolmenge zu regulieren [112, 173].
Die meisten biologischen Effekte ruft Calcitriol durch den Kernrezeptor VDR („Vitamin D receptor“) hervor, welcher einen ligandenabhängigen Transkriptionsfaktor darstellt. Nach Bindung von Calcitriol an den VDR intrazellulär dimerisiert der Rezeptor und der entstehende Komplex wird in den Zellkern verlagert. Dort bindet er an eine spezielle Promotorregion der DNA, welche für die Regulierung der Genexpression verantwortlich ist („Vitamin D response element“, VDRE). Dadurch werden bestimmte Gene vermehrt und andere vermindert exprimiert. So wird beispielsweise im Darmepithel die Expression von Kalziumkanälen sowie von Calbindinen induziert und im Schilddrüsen- bzw. Nebenschilddrüsengewebe Calcitonin und PTH herunterreguliert [41, 143]. Für ein schnelles Eingreifen in die Kalziumhomöostase kann Calcitriol ebenfalls mittels anderer Mechanismen wirken. Zum Beispiel kann die Transzytose von Kalzium durch das Darmepithel verstärkt oder Ionenkanäle in Osteoblasten moduliert werden [51, 112].

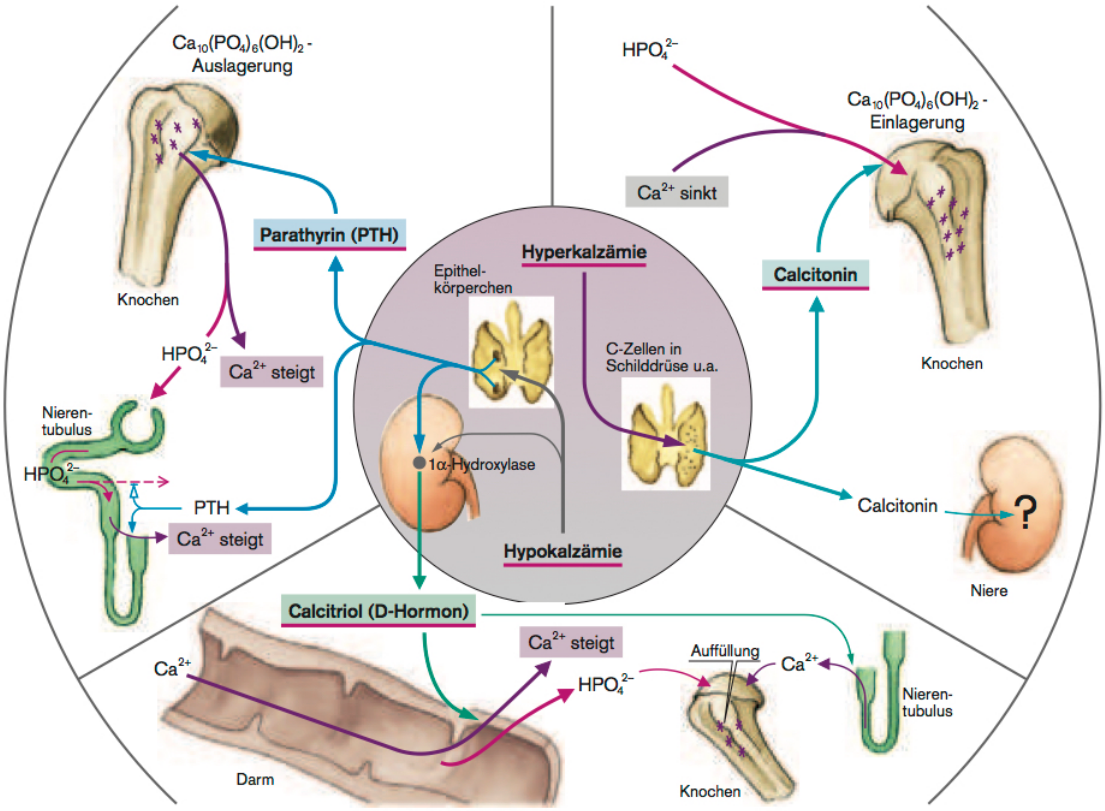

Abb. 15: Regulierung des Kalziumhaushaltes.
Eine Hypokalzämie wird von den Zellen der Nebenschilddrüsen registriert und PTH (Parathyrin) freigesetzt. PTH sorgt für die Mobilisierung von Kalzium (Ca^{2+}) und Phosphat (HPO_4^{2-}) aus dem Knochen sowie für eine gesteigerte Kalziumresorption in der Niere. Zudem induziert PTH die 1α-Hydroxylase der Niere, welche Calcidiol in den aktiven Metabolit Calcitriol überführt. Dieses sorgt für die Erhöhung des Kalziumspiegels durch eine verstärkte Kalziumresorption im Darm und zu geringem Teil auch in der Niere. Calcitriol ist entscheidend für die normale Mineralisierung des Knochengewebes. Bei einer plötzlichen Hyperkalzämie wird Calcitonin ausgeschüttet, welches die Knochenresorption inhibiert und vermutlich für eine gesteigerte Kalziumausscheidung über die Niere sorgt. Aus Klinke et al., S. 408 [91].

Die Wirkung von Vitamin D auf Zellen des Knochens ist abhängig vom Differenzierungsgrad der jeweiligen Zelle. Osteoblasten und deren Vorläufer besitzen selbst Rezeptoren für Vitamin D und können so direkt beeinflusst werden. Die Aktivierung der VDRs in Osteoprogenitorzellen induziert sowohl Proliferation und Zellwachstum als auch die Differenzierung zu reifen, Matrix-produzierenden Zellen [112]. Diese wiederum werden durch Calcitriol — teilweise auch VDR unabhängig — angeregt Matrixproteine wie Kollagen, Osteopontin und Osteonectin aber auch Enzyme wie ALP vermehrt zu produzieren [51, 112]. Indirekt über das RANK-L/OPG-System wirkt Vitamin D auch auf Osteoklasten, denn es induziert die RANK-L-Exprimierung in unreifen Osteoblasten und fördert somit die Osteokalstogenese. Es wurde jedoch zumindest für spongiösen Knochen auch gezeigt, dass reife Osteoblasten durch den Einfluss von Calcitriol vermehrt OPG produzieren und somit die Knochenresorption inhibieren können [10].
Insgesamt führt Calcitriol damit zu einer gesteigerten Kalziumaufnahme aus dem Darm, einer erhöhten Mobilisierung von Kalzium aus dem Knochen und dadurch zu einer optimalen Einstellung der Kalzium- sowie Phosphatkonzentration in der extrazellulären Flüssigkeit, um eine normale Mineralisierung zu gewährleisten.

2.3.3. Sexualhormone

Sexualhormone sind überwiegend in den Gonaden (Keimdrüsen) aus Cholesterin produzierte Steroidhormone, die sich geschlechtsspezifisch unterscheiden und vielfältige Funktionen ausüben. Beim Mann sind in den Testikeln (Hoden) produzierte Androgene (v.a. Testosteron) vorherrschend; bei der Frau vor allem in den Ovarien (Eierstöcken) hergestellte Östrogene und Gestagene. Zur Regulierung der Knochenmasse sowie an der Entstehung der Knochenmasse-reduzierenden Krankheit Osteoporose spielen hauptsächlich Östrogene, zu einem gewissen Teil aber auch Androgene, eine wichtige Rolle.

Östrogene

Zu den wichtigsten, bioaktiven Östrogenen zählen vor allem Estron, Estradiol und Estriol, die wie die meisten Steroidhormone im Blut an spezielle Proteine (Sexualhormon-bindende Globuline, SHBG) gebunden sind. Ihre Wirkung erzielen sie hauptsächlich über die Östrogenrezeptoren ERα und ERβ, bei denen es sich um Kernrezeptoren, ähnlich denen des Vitamin D, handelt. Nachdem das Hormon intrazellulär an einen seiner Rezeptoren gebunden hat, dimerisiert dieser und der entstehende Komplex wird modifiziert und in den Zellkern verlagert. Hier bindet er direkt an die DNA („Estrogen response element“) und aktiviert bzw. inhibiert die Transkription spezifischer Gene [63, 112]. Östrogene haben zusätzlich schnellere, nicht-genomische Effekte und können sowohl Einfluss auf den Kalziumhaushalt als auch auf die Sekretion von Calcitriol sowie PTH nehmen [112, 139].

Östrogene beeinflussen die Skeletthomöostase, indem sie sowohl direkt als auch indirekt auf Zellen der osteoblastären und osteoklastären Reihe sowie auf Osteozyten wirken. Sie sorgen auf verschiedene Weisen für eine Inhibierung des Remodelings. Der Östrogeneinfluss verlängert die Lebensdauer der Osteozyten, welche somit seltener Signale für die Initiierung des Knochenumbaus geben. In Osteoklasten führen Östrogene zu einer gesteigerten Apoptose sowie zu einem verminderten Ansprechen auf die RANK-L-Aktivität. Zusätzlich produzieren Osteoblasten weniger RANK-L und mehr OPG unter dem Einfluss von Östrogenen. Sie reagieren ebenfalls mit einer verminderten NF-κB Aktivität, was wiederum zu einer gesteigerten Knochenneubildung führt. Außerdem verlängern Östrogene die Lebensspanne der Osteoblasten unter anderem durch erniedrigten oxidativen Stress in den Zellen (Abb. 16) [88].

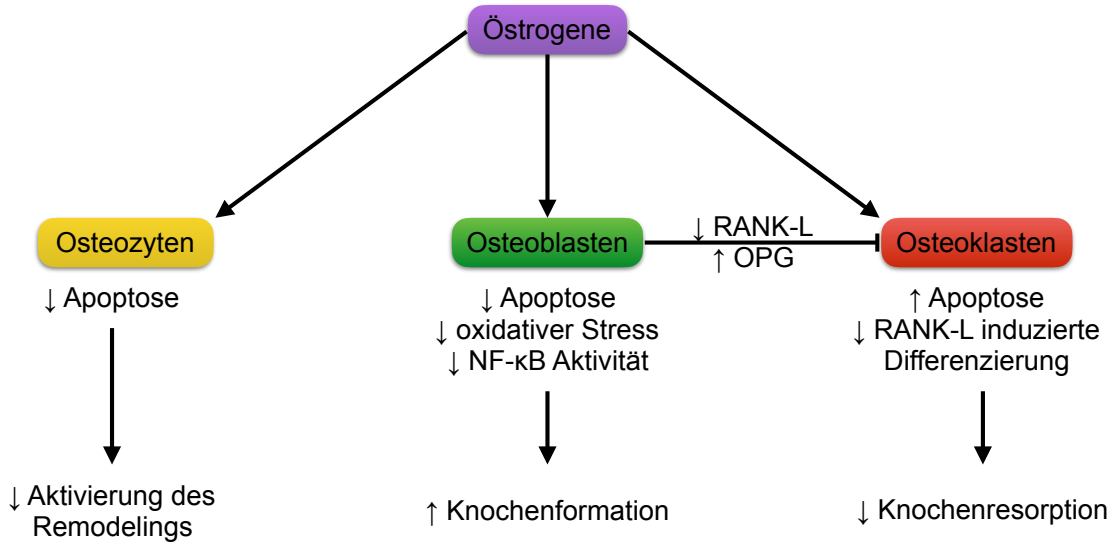

Abb. 16: Regulation des Knochenumbaus durch Östrogene.
Den Haupteffekt erzielen Östrogene durch die Inhibierung des Remodelings via Osteozyten. Zusätzlich erhöhen sie direkt die Knochenneubildung durch Osteoblasten und erzielen auf direkte und indirekte Weise eine Verminderung des Knochenabbaus durch Osteoklasten. Erstellt nach Khosla et al. [88].

Androgene

Das wohl wichtigste männliche Sexualhormon ist das Testosteron, welches in den Zielorganen sowohl in Dihydrotestosteron (DHT) als auch in Estradiol umgewandelt werden kann. Testosteron und DHT wirken beide über den Androgenrezptor (AR), der ebenfalls ein Kernrezeptor ist. Sie kontrollieren darüber vor allem die Aktivität der Osteoblasten und Osteozyten und sorgen so für eine bessere Entwicklung des spongiösen Knochens, dickere Trabekel sowie eine höhere Knochenmasse. Nichtsdestotrotz sind auch beim Mann Östrogene die entscheidenden Hormone für die Aufrechterhaltung einer physiologischen Knochenmasse [100].

2.3.4. Glucocorticoide

Glucocorticoide (GC) gehören wie die Sexualhormone zu den Steroidhormonen und werden vom Körper aus Cholesterin synthetisiert. Die beiden endogen produzierten GCs sind das inaktive Cortison und deren aktive Form das Cortisol. Die Sezernierung aus den Nebennierenrinden wird hauptsächlich über die Hypothalamus-Hypophysen-Achse gesteuert und dient vorrangig der schnellen Glucose Mobilisierung sowohl in Stresssituationen als auch zu Beginn eines Tages (zirkadiane Rhythmik). Die GCs haben sehr vielfältige Wirkungen, vor allem aber modulieren sie das Immunsystem, die Gehirnfunktion und das Skelett. Diese Wirkungen erzielen sie hauptsächlich über die Aktivierung des Glucocorticoid-Rezeptors (GR), welcher ein Kernrezeptor ist und zur Gruppe der ligandenabhängigen Transkriptionsfaktoren zählt. Der GR wird ubiquitär exprimiert und ist während der embryonalen Entwicklung entscheidend für die Organreifung und moduliert im Erwachsenen zellspezifisch diverse Prozesse wie beispielsweise Proliferation, Differenzierung und Apoptose [68].

Endogene GC-Level sind essentiell für die normale Knochenentwicklung, haben eine anabole Wirkung bei der Aufrechterhaltung der Knochenmasse und reduzieren das Frakturrisiko [16, 68]. Sie verstärken die Differenzierung, Reifung sowie Funktion der Osteoblasten und sind somit an dem Erreichen einer normalen Knochenmasse beteiligt [171]. Zudem sorgen physiologische Konzentrationen an GCs dafür, dass sich Knochenmarkzellen eher zu Osteoblasten und weniger zu Adipozyten (Fettzellen) differenzieren, was wiederum die Anzahl an Osteoblasten erhöht [129].

Im Gegensatz zu den beschriebenen anabolen Wirkungen der endogenen GCs hat eine pharmakologische Hochdosis- oder Langzeittherapie mit GCs katabole Effekte auf den Knochenmetabolismus. Dabei ist die Knochenresorption initial gesteigert, zum einen durch eine erhöhte Osteoklastenanzahl und -aktivität, zum anderen durch eine Verlängerung der Lebensspanne der schon aktiven Osteoklasten [46, 68, 192]. Zusätzlich führen pharmakologische GC-Level zu einer gesteigerten RANK-L sowie einer verminderten OPG Expression in Osteoblasten, was wiederum die Osteoklastogenese zu Beginn der Therapie fördert [75]. Ist die Konzentration an GCs im Blut jedoch längerfristig erhöht, nimmt die Osteoklastogenese ab, weswegen Anzahl und Aktivität der Osteoklasten dann wiederum vermindert sind. Desweiteren werden Proliferation, Differenzierung, Funktion sowie Zellüberleben der Osteoblasten bei Langzeittherapie verringert, sodass daraus eine verlangsamte Knochenformierung resultiert [68]. Außerdem beeinflussen pharmakologische GCs die Osteozytenfunktion negativ und führen zu einer verstärkten Apoptose dieser, was wiederum Knochenqualität und -stärke maßgeblich schwächt, ohne dabei die Knochenmasse zu reduzieren [81].

2.4. Osteoporose und Frakturrisiko

2.4.1. Definition und Diagnose

Osteoporose ist eine Erkrankung des Skelettsystems, die den gesamten Organismus betrifft (systemische Skeletterkrankung). Sie ist gekennzeichnet von einer verringerten Knochenmasse und der Verschlechterung oder sogar Zerstörung der Mikroarchitektur des Knochens. Dadurch steigt die Brüchigkeit und damit auch das Risiko eine Fraktur zu erleiden selbst bei minimalem Trauma [72, 82]. Die WHO definiert die Osteoporose mithilfe der Knochendichte („Bone mineral density“, BMD), denn diese ist die einzige klinische Möglichkeit die Knochenmasse zuverlässig zu bestimmen. Dabei wird je nach Verfahren die Menge an Knochen pro Volumen- bzw. Flächeneinheit gemessen. Standardmäßig wird die Duale-Röntgen-Absorptiometrie (DXA) durchgeführt, bei welcher der Kalziumgehalt eines Gewebes aufgrund der Absorption von Röntgenstrahlen bestimmt werden kann. Die Knochendichte wird am proximalen Femur oder an der Lendenwirbelsäule gemessen. Da aber gerade bei älteren Menschen durch Wirbelkörperdeformitäten oder Gefäßverkalkungen die Messung an der Wirbelsäule verfälscht werden kann, sollte bevorzugt der Oberschenkelhals genutzt werden. Der BMD-Wert wird entweder als Differenz vom erwarteten Mittelwert für Alter und Geschlecht des Patienten (Z-Score) oder als Differenz vom erwarteten Mittelwert junger Erwachsener (T-Score) angegeben. Ein T-Score von bis zu einer Standardabweichung (SD) unter der Referenz wird noch als normale Knochendichte angesehen. Bei einem Wert zwischen 1 und 2,5 SD unter der Referenz liegt eine Osteopenie und bei mehr als 2,5 SD eine Osteoporose vor [72, 82]. Die Korrelation zwischen altersabhängigem T-Score und dem Frakturrisiko wird in Abb. 17 veranschaulicht.

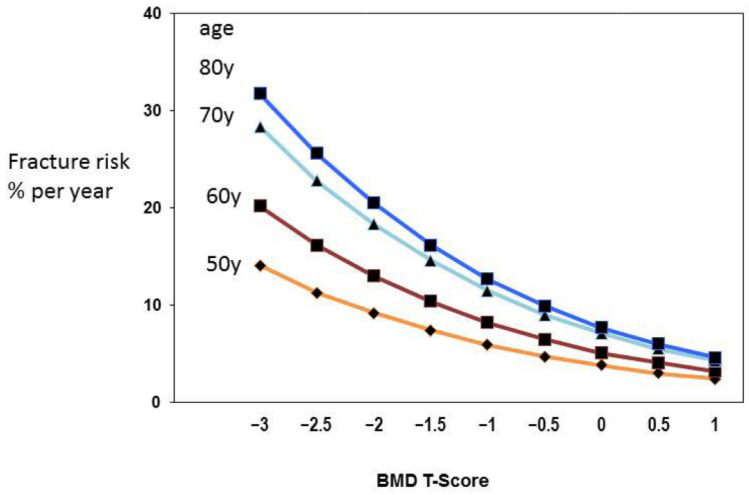

Abb. 17: Frakturrisiko pro Jahr in Abhängigkeit vom BMD-Wert.
Mit steigendem Alter und niedrigerem T-Score erhöht sich das Frakturrisiko dramatisch. Aus Tella & Gallagher, S. 29 [183].

Obwohl die BMD-Ermittlung der Eckstein für Diagnose, Risikoeinschätzung und Therapieüberwachung ist, wird die Entscheidung, ob und wie therapeutisch interventioniert

wird, vom Frakturrisiko abhängig gemacht. So gehen beispielsweise Alter, Geschlecht, geringer BMI, vorherige osteoporotische Frakturen und viele weitere Risikofaktoren in die Berechnung der Frakturwahrscheinlichkeit ein („FRAX“-Model). Osteoporotische Frakturen oder auch Fragilitätsfrakturen werden dadurch charakterisiert, dass sie vor allem in bestimmten Regionen (z.B. Hüfte, Wirbelkörper, Handgelenk) auftreten, ein niedriger BMD-Wert vorliegt und ihre Inzidenz mit dem Alter steigt [72].

Dennoch führt die verringerte Knochenmasse nicht allein dazu, dass der Knochen schon bei Stürzen aus dem Stand oder sogar spontan ohne Trauma bricht. Es sind die komplexen Effekte der Osteoporose auf die Knochenhomöostase und deren Regulation, die den Knochen schwächen. Dazu zählen negative Einflüsse auf Anzahl, Dicke und Abstand der Trabekel sowie deren schlechtere Vernetzung im spongiösen Knochen, genauso wie veränderte Matrixeigenschaften (Kollagengehalt, Mineralisierung) und mangelnde Detektion von Mikroschäden. Alles in Allem resultiert Osteoporose aus einem Ungleichgewicht im Knochenmetabolismus, mit einer verstärkten Knochenresorption und einer verminderten Knochenformation (Abb. 18) [19, 112].

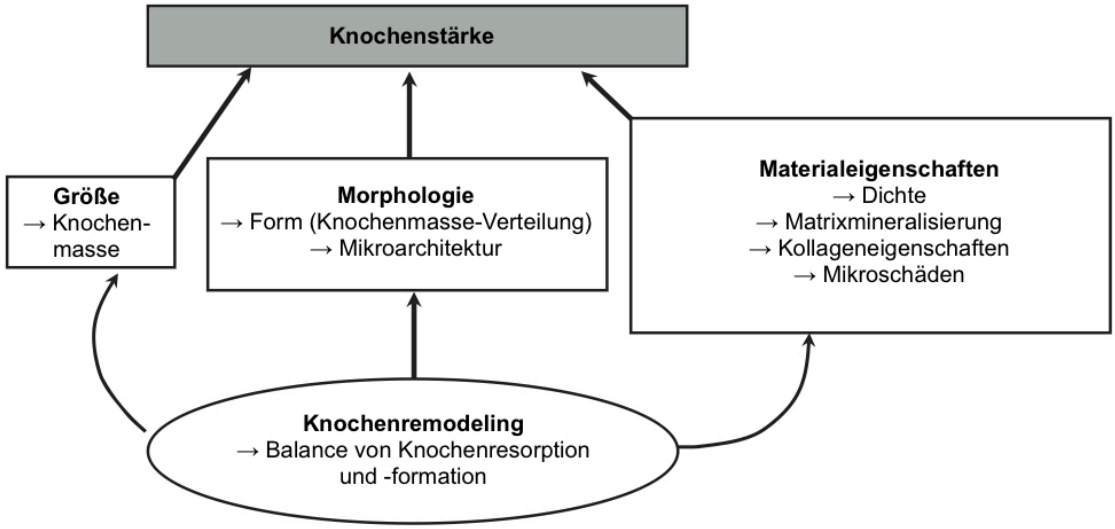

Abb. 18: Knochenstärke.
Die resultierende Stärke eines Gesamtknochens setzt sich aus den Merkmalen: Größe, Morphologie und Materialeigenschaften zusammen. Die Knochenmasse spielt dabei nur eine kleinere Rolle; den größten Einfluss haben die Materialeigenschaften wie Knochendichte und Menge der Mikroschäden. Alle Merkmale werden durch das Remodeling bedingt und sind das Ergebnis von Knochenformation zu Knochenresorption. Erstellt nach Marcus et al. [112].

2.4.2. Primäre Osteoporose

Die primäre Osteoporose ist mit etwa 95% die häufigste Form dieser Erkrankung. Sie wird nach ihrer Ätiologie weiter in die postmenopausale (Typ I) sowie die senile (Typ II) Osteoporose unterteilt. Für beide Formen gibt es diverse Risikofaktoren; zu den nicht beeinflussbaren zählen dabei Alter, Geschlecht und genetische Disposition, zu den

therapeutisch beeinflussbaren gehört der Mangel an Geschlechtshormonen, körperliche Inaktivität, kalzium- und Vitamin-D-arme Ernährung, Untergewicht sowie Zigaretten- und Alkoholkonsum [73].

Die Typ I Osteoporose tritt bei fast einem Viertel aller Frauen nach den Wechseljahren (postmenopausal) und damit im Alter von 50 bis 55 Jahren auf. Sie ist gekennzeichnet von einem schnellen Knochenmasseverlust von 5% bis 6% pro Jahr innerhalb der ersten fünf bis zehn Jahre nach der Menopause („high turnover“). Danach nimmt die Knochenmasse zwar langsamer aber dennoch kontinuierlich ab („low turnover“). Betroffen ist hierbei vor allem der spongiöse Knochen, weswegen Wirbelkörperfrakturen und -deformitäten eine häufige klinische Komplikation sind. Im Gegensatz zur postmenopausalen tritt die senile Osteoporose sowohl bei Frauen als auch bei Männern im höheren Lebensalter (70+) auf. Hierbei ist der kompakte Knochen, genauso wie der spongiöse, von einem Knochenmasseverlust betroffen, was sich in einem erhöhten Risiko für eine Fraktur vor allem des Oberschenkelhalses widerspiegelt. Die zweite, langsamere Phase der postmenopausalen Osteoporose entspricht dabei der senilen Osteoporose [19].

Östrogenmangel ist einer der entscheidendsten Faktoren für die Entstehung beider Formen der primären Osteoporose — sowohl bei der Frau als auch beim Mann („Unitary Model“) [150]. Neue, genauere Methoden um die lokale BMD zu bestimmen, wie beispielsweise die quantitative Computertomographie (qCT), konnten jedoch beweisen, dass ein trabekulärer Knochenmasseverlust bereits bei jungen Erwachsenen auftritt und unabhängig von den Sexualhormonen ist. Bis ins höhere Lebensalter nimmt die Knochenmasse auf diese Weise relevant ab auch ohne, dass ein Östrogenmangel vorliegt. Das dennoch gesteigerte perimenopausale Frakturrisiko — vor allem für Wirbelkörper — erklärt sich durch eine Verschlechterung der Mikroarchitektur, bedingt durch die Abnahme der Östrogenspiegel während der Wechseljahre. Dies führt zu einem gesteigerten Knochenumsatz („high turnover“), weswegen die Trabekel der Spongiosa häufiger Abbrüche aufweisen und nicht mehr miteinander in Verbindung stehen. Außerdem verstärkt der Mangel an Östrogenen die altersbedingte Abnahme der trabekulären Knochenmasse. Das pharmakologische Anheben der Sexualhormonspiegel kann den trabekulären Knochenmasseverlust jedoch nicht aufhalten. Die Abnahme der kortikalen Knochenmasse hingegen ist immer mit der Menopause bzw. dem altersbedingten Mangel an Östrogenen assoziiert. Diese Unterschiede zwischen spongiösem und kortikalem Knochen werden durch eine unterschiedliche Sensitivität gegenüber den Östrogenen erklärt. So besitzt trabekulärer Knochen mehr ERβ, welcher inhibierend auf die Aktivitäten des ERα wirkt, weswegen für die gleichen Effekte höhere Östrogenlevel in der Spongiosa nötig sind [87].

Die Effekte der Östrogene auf die Zellen des Knochens und den Knochenmetabolismus sind bereits ausführlich in Kap. 2.3.3. (S. 25 f.) beschrieben. Fallen diese Ein-

flüsse plötzlich weg, wie beispielsweise während der Menopause, kommt es zu einer Entkopplung von Formation und Resorption. Sowohl der osteoklastäre Knochenabbau als auch der osteoblastäre Anbau ist gesteigert, jedoch überwiegt dabei der Abbau, was letztendlich zu einem schnellen Knochenmassenverlust in den ersten zehn Jahren nach der Menopause führt. Durch den gesteigerten Knochenumsatz erhöht sich die Konzentration von freiem Kalzium im Blut, was wiederum zu einer verminderten PTH Sekretion führt. Dadurch wird mehr Kalzium über den Urin ausgeschieden und weniger intestinal aufgenommen (verminderte Calcitriol-Synthese in der Niere). Dies hat zur Folge, dass sich eine negative Kalziumbilanz bei der Typ I Osteoporose einstellt und damit die Knochenmasse weiter reduziert wird (Abb. 19) [173, 183].

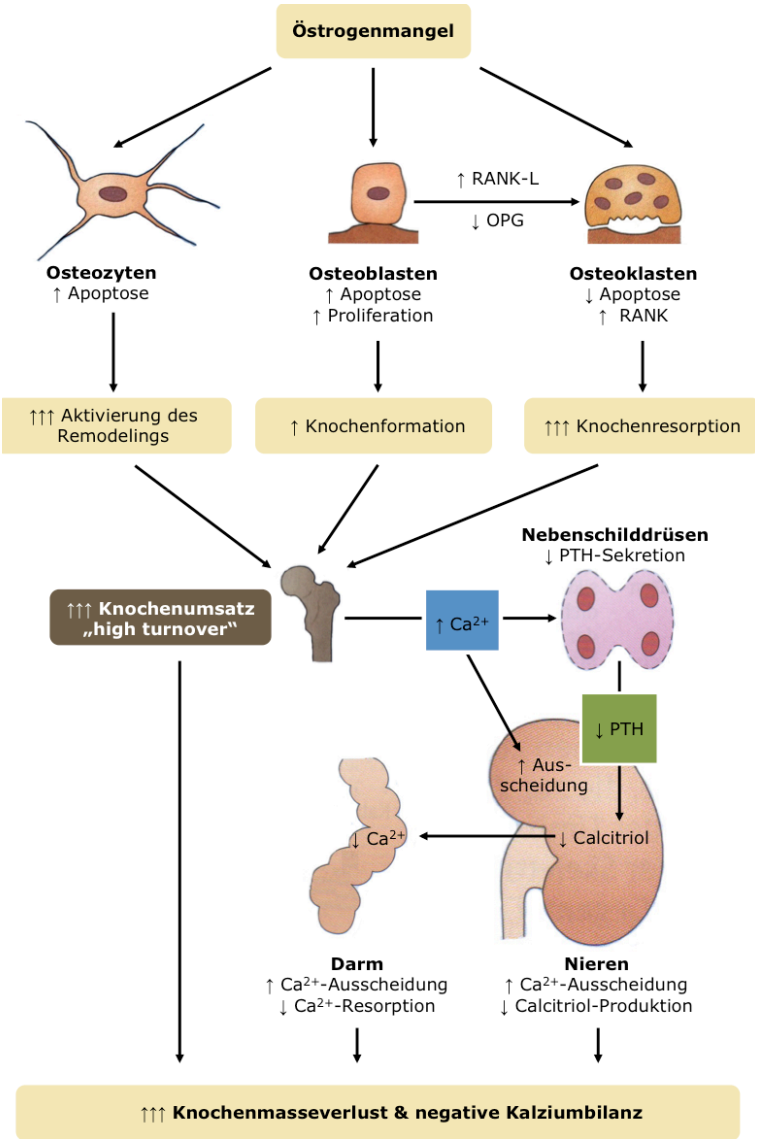

Abb. 19: Pathophysiologie der Typ I Osteoporose.
Die durch den Östrogenmangel hervorgerufene Entkopplung von Knochenresorption und -formation führt zu einem schnellen Knochenmasseverlust sowie zu einer negativen Kalziumbilanz. Erstellt nach Khosla et al. sowie Siegenthaler & Blum [87,173].

Bei der senilen Osteoporose nimmt die Aktivität der Osteoblasten und damit die Knochenneubildung durch intrinsische Alterungsprozesse stetig ab. Maßgeblich daran beteiligt ist der gesteigerte oxidative Stress in den Knochenzellen des alten Menschen. Da Östrogene eine protektive Wirkung gegenüber reaktiven Sauerstoffspezies haben, vermindert ein altersbedingter Östrogenmangel die Knochenformation noch zusätzlich. Es konnte auch gezeigt werden, dass der Mangel an Östrogenen wichtiger für die altersabhängige Knochenresorption ist, als die Alterungsprozesse der Zellen an sich. Selbst geringe Östrogenlevel sind entscheidend für die Regulation der Knochenresorption, sowohl lange nach der Menopause als auch bei der senilen Osteoporose [28, 87]. Die Abnahme der Knochenmasse im Alter wird zudem durch eine geringere endogene Produktion sowie verringerte intestinale Aufnahme (durch verminderte Kalorienzufuhr)

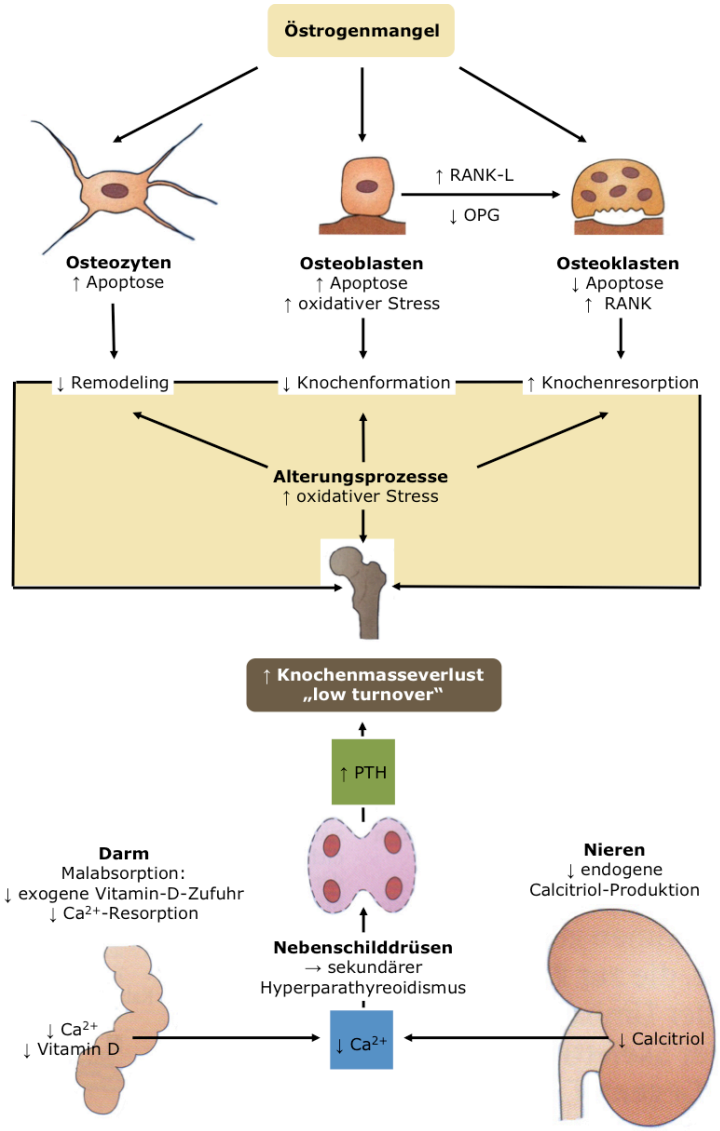

Abb. 20: Pathophysiologie der Typ II Osteoporose.
Östrogenmangel verstärkt die Auswirkungen der intrinsischen Altungsprozesse der Knochenzellen und führt mit einem leichten sekundären Hyperparathyreoidismus, bedingt durch Vitamin-D-Mangel, zu einem langsamen Knochenmasseverlust. Erstellt nach Khosla et al. sowie Siegenthaler & Blum [87,173].

von Vitamin D verstärkt. Dies wiederum führt zu einer geringeren Kalziumaufnahme aus dem Darm, weswegen die Kalziumkonzentration im Blut sinkt. Dadurch wird vermehrt PTH ausgeschüttet und es entwickelt sich ein leichter sekundärer Hyperparathyreoidismus, der die Knochenresorption zusätzlich steigert (Abb. 20, S. 32) [173, 183]. Zusammenfassend sind demzufolge sowohl Östrogen- als auch Vitamin-D-Mangel von entscheidender Bedeutung für die Entwicklung einer senilen Osteoporose. Die Kombination aus beidem erhöht das Risiko für eine osteoporotische Fraktur um das Vierfache, verglichen mit gesunden, gleichaltrigen Individuen [28].

2.4.3. Sekundäre Osteoporose

Die sekundäre Osteoporose macht mit gerade einmal 5% nur einen kleinen Teil der Erkrankung aus. Ihre Ursachen sind sehr vielfältig. So können endokrinologische Erkrankungen (z.B. Hypercortisolismus, Hypogonadismus, Hyperthyreose), neoplastische Erkrankungen (z.B. multiples Myelom, myeloproliferative Erkrankungen), chronische Entzündungen (z.B. Polyarthritis, CEDs) sowie Malabsorptionssyndrome oder auch Immobilisierung zu einer sekundären Osteoporose führen. Die häufigste Ursache ist jedoch die Langzeittherapie mit Glucocorticoiden (GCs); weitere Medikamente die ebenfalls eine Osteoporose nach sich ziehen können, sind Glitazone, Protonenpumpenhemmer sowie Aromatasehemmer und Antiepileptika [73, 173].

Viele Patienten, die längerfristig (>3 Monate) mit systemisch wirksamen GCs behandelt werden, erleiden eine Glucocorticoid-induzierte Osteoporose (GIO). Diese kann damit sowohl Erwachsene als auch Kinder beider Geschlechter betreffen. Das Risiko bei der GIO eine Fragilitätsfraktur zu erleiden, steigt innerhalb der ersten drei Monate nach Therapiebeginn rasch an und liegt etwa bei 30% bis 50% während der gesamten Behandlungsdauer. Im weiteren Verlauf nimmt das Frakturrisiko zwar wieder etwas ab, erreicht aber nie den altersentsprechenden Wert gesunder Individuen. Durchschnittlich ist das Risiko für eine Hüftfraktur um das 7-fache und für eine Wirbelkörperfraktur um das 17-fache erhöht, wenn mehr als 10 mg Prednisolon pro Tag für länger als drei Monate eingenommen werden. Interessanterweise treten Frakturen bei der GIO verglichen mit der primären Osteoporose schon bei wesentlich besseren T-Score-Werten auf [22].

Die Effekte einer Langzeitbehandlung mit GCs auf die Knochenzellen wurden bereits in Kap. 2.3.4. (S. 27) erläutert. Charakteristisch für die GIO ist die gesteigerte Apoptose von Osteoblasten und Osteozyten sowie die verringerte Osteoblastogenese, was insgesamt zu einer verminderten Knochenformierung und zur Entkopplung der Regulation des Knochenmetabolismus führt. Initial ist das Überleben sowie die Differenzierung von Osteoklasten und somit auch die Knochenresorption gesteigert. Dies führt zu einem schnellen Knochenmasseverlust von 6% bis 12% innerhalb des ersten Jahres. Später ist die Osteoklastogenese vermindert, weshalb auch die BMD in den Folgejahren um

50% bis 75% langsamer abnimmt als zuvor. Der anfangs schnelle Knochenmasseverlust, der Untergang von Osteozyten im spongiösen Knochen und eine veränderte Mikroarchitektur erklären letztendlich die frühe Zunahme des Frakturrisikos innerhalb der ersten drei Monate [22, 191]. Aber nicht nur die exogene Zufuhr von GCs auch die endogene Überproduktion, wie beispielsweise beim Morbus Cushing, erhöht die Frakturwahrscheinlichkeit in gleichem Maße [191].
Eine Erklärung für die Beeinflussung von Lebenszeit und Differenzierung der Knochenzellen bei der GIO ist der erhöhte oxidative Stress, hervorgerufen durch die Einwirkungen langfristig erhöhter GC-Level [111]. Eine weitere Erklärung bietet auch das lokale Renin-Angiotensin-System (RAS) des Knochens, welches von GCs aktiviert werden kann. Es konnte *in vivo* bewiesen werden, dass der Knochenmasseverlust, bedingt durch verminderte Formation und gesteigerte Resorption, zumindest teilweise über die Aktivierung des lokalen RAS durch GCs ausgelöst ist und dass die BMD-Verringerung durch die gleichzeitige Behandlung mit einem ACE-Hemmer fast vollständig verhindert werden kann. Gestützt werden diese Ergebnisse von Studien, die zeigen, dass mit ACE-Hemmern behandelte Patienten eine höhere BMD und ein geringeres Frakturrisiko aufweisen [201].

2.4.4. Therapie

Bevor mit einer pharmakologischen Therapie zur Behandlung der Osteoporose begonnen wird, sollten gewisse Basismaßnahmen ergriffen werden, um einen weiteren Knochenmasseverlust sowie das Frakturrisiko zu vermindern. Dazu zählt die adäquate Aufnahme von Kalzium mit der Nahrung (z.B. Milchprodukte) und eine entsprechende Versorgung mit Vitamin D (z.B. ausreichende Sonnenlichtexposition), das Einstellen weiterer Risikofaktoren wie der Zigaretten- oder Alkoholkonsum sowie eine ausreichende Ernährung (BMI > 20). Übungen mit Gewichtsbelastung verbessern sowohl Muskelkraft als auch Koordination, weswegen das Sturzrisiko abnimmt, und wirken sich positiv auf den Knochenanbau aus. Zudem sollten, wenn möglich, Medikamente vermieden werden, die zu einer Osteoporose führen können (Kap. 2.4.3., S. 33 f.) oder die das Sturzrisiko erhöhen (z.B. Sedativa, Antiepileptika, Antidepressiva). Diese Basismaßnahmen zeigen innerhalb weniger Monate gute Wirkungen und sind vor allem im Alter sehr effektiv. Da sie jedoch keine Langzeitwirkungen besitzen, bedürfen sie einer dauerhaften Einhaltung. Ist das Frakturrisiko des Patienten gering, reichen die Basismaßnahmen häufig aus; nur bei hohem Frakturrisiko muss zusätzlich pharmakologisch interventioniert werden [43, 83].
Die zu erst entwickelten und immer noch am häufigsten verschriebenen Osteoporose-Medikamente sind die Bisphosphonate. Zu dieser Medikamentenklasse gehören diverse Präparate, welchen allen gemeinsam ist, dass sie chemisch dem anorganischem Pyrophosphat (PP_i) ähneln. Sie werden während der Mineralisierung mit in den neuge-

bildeten Knochen eingebaut. Sobald dieser später durch das Remodeling wieder abgebaut wird, werden die Bisphosphonate freigesetzt und gelangen über Endozytose in den Osteoklasten. Hier verringern sie die Knochenresorption auf verschiedenen Wegen. Sie vermindern die Proliferation, Differenzierung und Aktivität der Osteoklasten und induzieren deren Apoptose [157].

Ebenfalls zu den antiresorptiv wirkenden Medikamenten zählt Strontiumranelat. Es aktiviert einen Kalziumrezeptor auf der Plasmamembran von Osteoklasten und verringert auf diese Weise deren Aktivität. Zusätzlich wird das Strontium während der Mineralisierung in die Hydroxylapatitkristalle eingebaut und ersetzt dort ein Kalziumion. Dadurch nimmt die Qualität der Kristalle zu und das Knochengewebe wird härter. Die in Tierversuchen gezeigte osteoanabole Wirkung konnte im Menschen bislang nicht nachgewiesen werden [180]. Die positiven Effekte auf den Knochenmetabolismus des Strontiumranelats können durch zusätzliche Gabe eines Vitamin D Präparates noch verstärkt werden [1].

Der einzige bislang bekannte osteoanabole Wirkstoff ist der verkürzte PTH-Abkömmling Teriparatid, der bereits im Kap. 2.3.1. (S. 21 f.) beschrieben wurde.

	Präparat	Klasse	WK-Fr.	Hüft-Fr.	Charakteristika
Basis	Kalzium	Ion	k.A.	k.A.	- bei Kalziummangel - 1000 mg/d p.o.
	Vitamin D_3	Vitamin D	↓	↓	- 800-2000 I.E./d p.o.
1. Wahl	Alendronat	Bisphosphonat	↓↓↓	↓↓↓	- antiresorptiv - NW (selten): Kiefernekrose, atypische Femurfrakturen
	Ibandronat				
	Risedronat				
	Zoledronat				
	Raloxifen	SERM	↓↓↓	—	- antiresorptiv
	Strontium-ranelat		↓↓↓	↓↓↓	- antiresorptiv - nur bei KI für andere Medikamente
	Teriparatid	PTH-Analoga	↓↓↓	↓	- osteoanabol - Therapiedauer max. 18-24 Monate
2. Wahl	Alfacalcidol	Vitamin D	↓	↓	
	Etidronat	Bisphosphonat	↓	—	- antiresorptiv
	Calcitonin	Hormon	↓	—	- antiresorptiv
	Östrogene/ Gestagene	Sexualhormon	↓↓↓	—	- antiresorptiv

Tab. 1: Osteoporosetherapie.
Medikamentenwahl bezüglich der Senkung des Frakturrisikos nach den Leitlinien der DVO 2009. WK = Wirbelkörper, Fr. = Fraktur, k.A. = keine Angaben, NW = Nebenwirkungen, KI = Kontraindikationen, SERM = selektiver Östrogenrezeptor-Modulator. Erstellt nach Diab & Watts sowie Karow & Lang-Roth [43,83].

Der erst 2010 neuzugelassene monoklonale Antikörper Denosumab inhibiert Osteoklastenreifung, -differenzierung sowie -überleben. Diese Effekte erreicht der Antikörper indem er an RANK-L bindet und somit die Osteoklastogenese hemmt, ähnlich der physiologischen Wirkung von OPG [172].
Für die medikamentöse Therapie der Osteoporose stehen außerdem diverse Östrogenpräparate sowie ein selektiver Östrogenrezeptor-Modulator (Raloxifen) zur Verfügung [43]. Eine Übersicht über die gängigsten Osteoporosemedikamente sowie über Therapieempfehlungen nach den Leitlinien der DVO 2009 gibt Tab. 1 (S. 35).

2.4.5. Epidemiologie

Nach den diagnostischen Kriterien der WHO (Kap. 2.4.1., S. 28 f.) gab es im Jahr 2010 allein in der Europäischen Union 27,5 Mio. Menschen mit Osteoporose (22 Mio. Frauen und 5,5 Mio. Männer). Die Prävalenz der Osteoporose im Alter von 50 bis 84 Jahren betrug demnach 21% bei den Frauen und 6% bei den Männern [72]. Ähnliche Zahlen wurden durch die „BEST“-Studie auch für Deutschland im Jahr 2009 ermittelt. Hier lag die Prävalenz bei den über 50 jährigen Menschen insgesamt bei 14% (Frauen: 24%, Männer: 6%), demnach litten 6,3 Mio. Bundesbürger unter Osteoporose. Wie in Abb. 21 zu erkennen ist, nahm die Prävalenz mit steigendem Alter bei beiden Geschlechtern kontinuierlich zu. Laut dieser Studie entwickelte sich bei 885.000 Menschen pro Jahr eine Osteoporose neu, was einer Inzidenz von 2,1% in der Altersklasse über 50 Jahren entspricht [65].

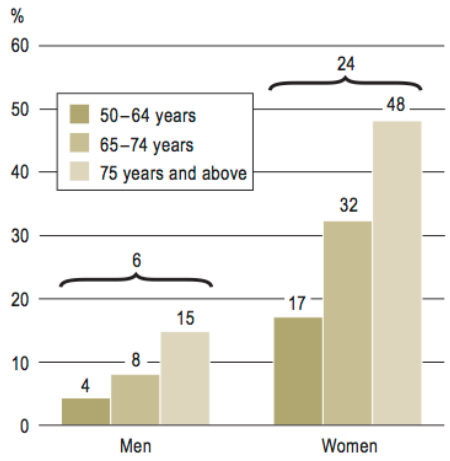

Abb. 21: Prävalenz der Osteoporose in Deutschland 2009.
In beiden Geschlechtern nimmt die Prävalenz der Osteoporose mit steigendem Lebensalter kontinuierlich zu. Aus Hadji et al., S. 54 [65].

Das Hauptproblem der Erkrankung ist jedoch nicht der Verlust an Knochenmasse an sich, sondern das mit ihr einhergehende gesteigerte Frakturrisiko. So kam es 2010 in der EU zu 3,5 Mio. neu entstandener Fragilitätsfrakturen. Die häufigsten Frakturstellen waren dabei die Hüfte (610.000), das Handgelenk (560.000) und die Wirbelkörper (520.000). Frauen waren etwa doppelt so häufig betroffen wie Männer. Diese Frakturen

sind meist mit starken Schmerzen, einem langen Leidensweg sowie Behinderung verbunden und reduzieren somit die Lebensqualität des Patienten. Teilweise können die Fragilitätsfrakturen sogar bis zum Tod des Betroffenen führen [72]. Andere Studien sprechen von einem Risiko jemals in der Lebenszeit eine osteoporotische Fraktur zu erleiden von 40% bis 50% bei Frauen und 13% bis 22% bei Männern. Damit ist das Lebenszeitrisiko für eine Fragilitätsfraktur bei Frauen ähnlich hoch wie das für die koronare Herzkrankheit (KHK), welches bei 46% liegt und wesentlich höher als das Risiko jemals einen Schlaganfall zu erleiden (20%) [82].
Auch für das Gesundheitswesen stellen die osteoporotischen Brüche das größte Problem dar, denn durch sie werden hohe Kosten verursacht. In der EU 2010 waren es 37 Milliarden Euro, die durch die Behandlung von Osteoporose-Patienten anfielen, 66% davon bedingt durch die Versorgung frischer Frakturen, 29% durch Therapie der Langezeit-Frakturen und gerade einmal 5% durch pharmazeutische Prävention. Im Vergleich dazu liegen die Kosten für die Behandlung der KHK im Jahr bei 45 Milliarden Euro und für zerebrovaskuläre Erkrankungen bei 34 Milliarden Euro innerhalb des EU Raumes [72].
Von den 24% der Frauen über 50 Jahren in der BRD mit einem T-Score < -2,5 SD hatten 21,1% im Jahr 2010 mindestens eine Fraktur erlitten. Die Gesamtzahl aller Fragilitätsfrakturen bei Frauen belief sich dabei auf n=349.560 [58]. Die Behandlungskosten frischer osteoporotischer Frakturen im Jahr 2009 betrugen in Deutschland rund 860 Mio. Euro und machten damit mehr als ein Drittel der Behandlungskosten aller Frakturen in der Bundesrepublik aus. Die Studie von Bleibler et al. zeigt außerdem, dass bei den über 50-Jährigen Frauen 40,1% aller Frakturen durch Osteoporose bedingt sind, bei Männern sind es 23,6% [17].
Am stärksten beeinträchtigt werden Patienten durch Hüftfrakturen sowie durch klinisch relevante Brüche/Deformitäten der Wirbelkörper. Unter Hüftfrakturen versteht man sowohl den Knochenbruch des Oberschenkelhalses als auch eine Fraktur im Bereich der Trochanterregion des Femurs. Letztere ist jedoch stärker mit Osteoporose assoziiert. Gerade einmal die Hälfte der Betroffenen erlangen nach einer Hüftfraktur die volle Funktionstüchtigkeit und Mobilität wie vor dem Ereignis wieder. 20% bis 30% versterben sogar im Verlauf des ersten Jahres nach der Fraktur, was jedoch zum Großteil dem hohen Alter und der großen Komorbidität der Patienten geschuldet ist. Trotzdem lassen sich etwa 25% der Todesfälle direkt auf den Knochenbruch zurückführen. Sowohl Mortalität als auch Einschränkungen der Lebensqualität sind bei den Wirbelkörperfrakturen ähnlich groß wie bei denen der Hüfte, sie gelten zusätzlich als wichtiger Risikofaktor für weitere Frakturen [82]. In Deutschland lag 2010 die Zahl der weiblichen Todesfälle, die direkt durch eine Fraktur bedingt waren, bei n=13.439, im Vergleich dazu starben im selben Zeitraum n=17.592 Frauen an Brustkrebs [58].

Aufgrund des demographischen Wandels und der Alterung der Gesellschaft gehen Studien davon aus, dass im Jahr 2025 33,9 Mio. Menschen mit Osteoporose in der EU leben werden (+19%) und die Anzahl der Fragilitätsfrakturen bei 4,5 Mio. liegen wird (+22%) [72].

2.5. Hypothese und Zielstellung

Die operative Versorgung des brüchigen Knochens stellt Unfallchirurgen immer wieder vor große Probleme. So können herkömmliche Verfahren wie die Schrauben- oder Plattenosteosynthese meist nicht angewendet werden. Neue Implantate wie winkelstabile Platten ermöglichen zwar eine bessere Frakturversorgung, jedoch erhöhen diese gleichzeitig die Wahrscheinlichkeit für die Entwicklung einer Pseudathrose (19%) oder periprothetischer Brüche (2,6%) [153]. Um in Zukunft eine bestmögliche Versorgung der osteoporotischen Frakturen zu gewährleisten, müssen neue Materialien und Implantate entwickelt und in entsprechenden Großtiermodellen getestet werden [187]. Denn nur auf diese Weise können Frakturheilungsstudien und biomechanische Untersuchungen mit korrekten anatomischen Größenverhältnissen durchgeführt und die Implantation neuer Osteosynthese- bzw. Knochenersatzmaterialien untersucht werden. Makroskopischer und mikroskopischer Knochenaufbau, Knochenmetabolismus sowie die Reaktion auf bestimmte Hormone und Medikamente sollten bei den Tieren eines solchen Modells dem menschlichen Knochen annähernd entsprechen [147].

Die Etablierung eines solchen Großtiermodells mithilfe von Merinolandschafen ist Ziel dieser experimentellen Studie. Die bisherige Literatur beschreibt divergente Ergebnisse in Bezug auf eine künstlich herbeigeführte Menopause durch die Entfernung der Eierstöcke (Ovariektomie, OVX) beim Schaf [147]. Um zu ermitteln, ob die Auswirkungen der OVX auf den Knochenstatus verstärkt werden können, erhielt in unserem Studiendesign eine Versuchsgruppe zusätzlich eine kalzium- und Vitamin-D-arme Diät (OVX+D); einer weiteren Gruppe wurden zudem Steroide injiziert (OVX+D+S).

Diese Arbeit beschäftigt sich mit dem Einfluss auf den zellulären Knochenmetabolismus nach acht Monaten der Behandlung. Hierfür wurden enzym- und immunhistochemische Färbungen an Präparaten des Femurkopfes und des Wirbelkörpers L4 angefertigt und histomorphometrisch ausgewertet. Folgende Hypothesen wurden aufgestellt und sollen in der Arbeit bestätigt oder widerlegt werden:

1. Durch die OVX erhöht sich der Knochenumsatz sowie das Remodeling im Sinne eines „high turnover“.
2. Die Diät (OVX+D) verstärkt die Einflüsse auf die Knochenzellen, wodurch Trabekelfläche und -dicke abnehmen.
3. Durch die zusätzliche Gabe von Glucocorticoiden (OVX+D+S) nehmen die negativen Einflüsse auf den Knochenmetabolismus und auf die Trabekelparameter weiter zu, hervorgerufen durch die Entwicklung einer sekundäre Osteoporose.

3. Material und Methoden

3.1. Versuchstiere

Die Versuchstiere für dieses Großtiermodell waren 32 weibliche Merinolandschafe mit einem Durchschnittsalter von 5,5 Jahren, die aus einer Schäferei in der Nähe von Wiesbaden stammten. Alle Versuche an den Tieren wurden in der zentralen Forschungseinrichtung der Johann Wolfgang Goethe-Universität in Frankfurt am Main durchgeführt. Der Tierversuchsantrag (Gen. Nr. F 31/36) wurde gemäß § 8 Absatz 1 des Tierschutzgesetzes am 27.09.2012 durch das Regierungspräsidium Darmstadt (Wilhelminenstraße 1-3, Wilhelminenhaus, 64283 Darmstadt, Deutschland) genehmigt.

3.2. Versuchsanordnung

Die 32 Schafe wurden randomisiert und kontrolliert auf vier Versuchsgruppen aufgeteilt, die sich in der Behandlung unterschieden. Aufgrund einer Schwangerschaft musste ein Tier von der Studie ausgeschlossen werden. Die erste Gruppe war die Kontrolle (n=8). Die Tiere dieser Gruppe wurden keiner Behandlung unterzogen und erhielten die Standarddiät (Normalfutter, S. 40). Bei allen anderen Gruppen wurden die Eierstöcke beider Seiten entfernt (bilaterale Ovariektomie). Dies wurde als Ausgangszeitpunkt (0M) festgelegt (Abb. 22). Bei den Tieren der zweiten Gruppe wurde nur die bilaterale Ovariektomie (OVX, n=7) durchgeführt; sie erhielten die Standarddiät. Die dritte Gruppe bekam zur Ovariektomie zusätzlich eine kalzium- und Vitamin-D-arme Diät (OVX+D, n=8). Die letzte Gruppe wurde mit Ovariektomie, Diät und zusätzlichen Steroidinjektionen alle zwei Wochen behandelt (OVX+D+S, n=8).

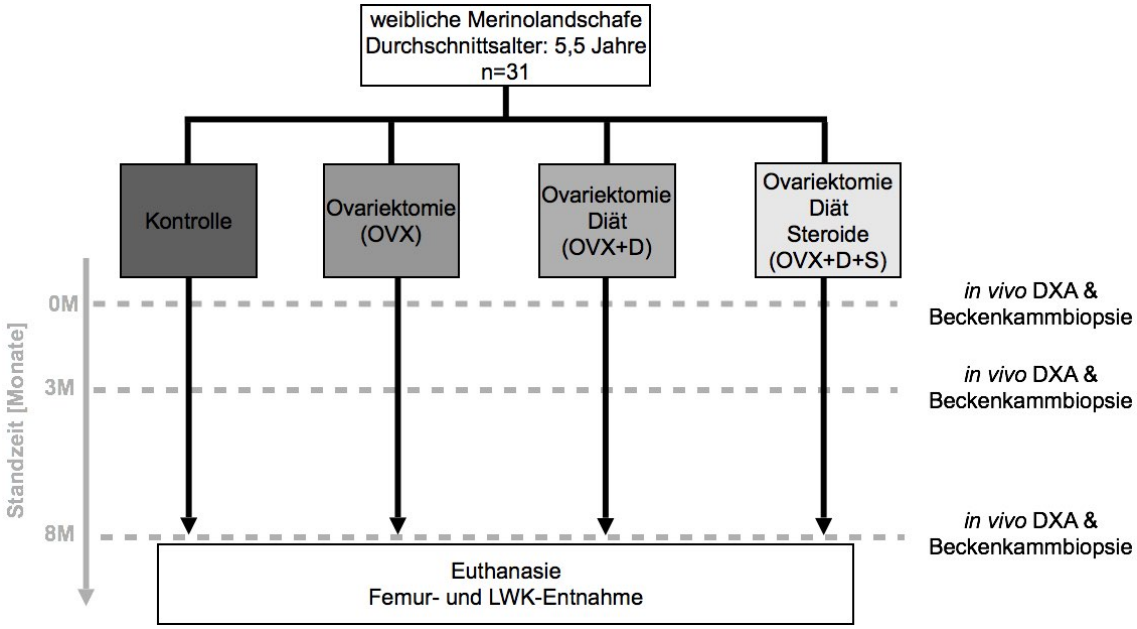

Abb. 22: Versuchsanordnung des Schafmodells.
31 weibliche Merinolandschafe wurden in die Gruppen Kontrolle, OVX, OVX+D und OVX+D+S aufgeteilt. Beckenkammbiopsien und DXA-Messungen wurden nach 0, 3 und 8 Monaten durchgeführt. Ebenfalls nach 8 Monaten fand die Euthanasie sowie die Entnahme von Femurköpfen und Wirbelkörpern statt.

Zu den Zeitpunkten 0M, 3M und 8M wurden bei allen Gruppen Beckenkammstanzen entnommen, sowie *in vivo* DXA-Messungen und Serumanalysen durchgeführt. Nach acht Monaten Behandlung wurden alle Tiere euthanasiert und die Femurköpfe sowie die Wirbelköper L4 entnommen und präpariert.

3.3. Tierhaltung und -fütterung

Alle Tiere wurden während des gesamten Versuchszeitraumes artgerecht gehalten und von erfahrenen Tierpflegern und -ärzten betreut. Sowohl die Narkosen und Operationen als auch die postoperative Nachsorge und die Euthanasie wurden streng veterinärmedizinisch kontrolliert.

Die Tiere der Kontroll- sowie der OVX-Gruppe wurden auf der Weide gehalten, sobald die postoperative Nachsorge endete (etwa nach zwei Wochen). Sie bekamen in der Winterzeit zusätzlich das Ergänzungsfuttermittel für kleine Wiederkäuer (Schaf/Ziege) der Firma ssniff (Fa. ssniff Spezialdiäten GmbH, Soest, Deutschland). OVX+D und OVX+D+S wurden in kleinen Gruppen in überdachten Außenställen der zentralen Forschungseinrichtung der Johann Wolfgang Goethe-Universität in Frankfurt am Main gehalten und erhielten ab zwei Wochen nach Ovariektomie ein Spezialfutter, welches kalziumarm und Vitamin-D-frei war (S6189-S010, Fa. ssniff Spezialdiäten GmbH, Soest, Deutschland). Der Nährwert sowohl des Normal- als auch des Spezialfutters war in Hinblick auf die Energiebilanz gleich; beide deckten den täglichen Bedarf eines ausgewachsen Schafes ab. Wasser stand jedem Tier ad libitum zur Verfügung.

Alle Schafe wurden zu Beginn, nach drei und nach acht Monaten gewogen und regelmäßig veterinärärztlich untersucht. Zur prophylaktischen Entwurmung erhielt jedes Schaf 0,2 ml/kg KG Febantel (Rintal 2.5% ad us. vet., Bayer AG, Leverkusen, Deutschland).

3.4. Steroidinjektionen

Jedes Tier der OVX+D+S-Gruppe erhielt ab zwei Wochen nach der Ovariektomie Steroidinjektionen. Dazu wurden 320 mg Methylprednisolon (Depot-Medrate® ad us. vet. 40 mg/ml Injektionslösung, Pfizer Deutschland GmbH, Berlin, Deutschland) alle zwei Wochen abwechselnd in die Vorder- oder Hintergliedmaße intramuskulär gespritzt.

3.5. Operationsablauf

3.5.1. Operationsvorbereitung und Narkose

Alle Schafe, außer die der Kontrollgruppe, wurden in der zentralen Forschungseinrichtung in Einzelboxen gebracht und erhielten ab zwölf Stunden vor der Operation keine Nahrung mehr, Wasser stand ihnen jedoch nach Belieben zur Verfügung. Sie bekamen zur Prämedikation vor der Anästhesie 1 mg/kg Ketaminhydrochlorid (Ketavet® 10 mg/ml, Bela-Pharm GmbH & Co. KG, Vechta, Deutschland), 0,01 ml/kg Xylazin (Rompun®

2%, Bayer AG, Leverkusen, Deutschland), 0,3 mg/kg Midazolam (Midazolam Rotexmedica 5 mg/ml, ROTEXMEDICA GmbH, Trittau, Deutschland) sowie 0,01 mg/kg Atropin (Atropinsulfat 0,5 mg/ml, B. Braun Melsungen AG, Melsungen, Deutschland).
Nachdem die Tiere damit ausreichend sediert waren, konnten sie gewogen und am Abdomen rasiert werden. Verbliebene Wolle im Operationsfeld wurde mit einer Enthaarungscreme (Pilca Enthaarungscreme, DMV Diedrichs Markenvertrieb GmbH & Co. KG, Bad Pyrmont, Deutschland) entfernt.
Als venöser Zugang wurde zu den Zeitpunkten 0M und 3M die Vena cephalica der Vordergliedmaße gewählt. Diese wurde mit einer sterilen Venenverweilkanüle (Vasofix® 17G, B.Braun Melsungen AG, Melsungen, Deutschland) punktiert. Zum Zeitpunkt 8M erhielten die Schafe einen zentralen Venenkatheter (einlumiger ZVK, 14G, Arrow GmbH, Neu-Isenburg, Deutschland), der in die Vena jugularis am Hals platziert wurde.
Die Narkose für die Entnahme der Beckenkammstanzen sowie für die Ovariektomie wurde als totale intravenöse Anästhesie durchgeführt. Dazu wurde jedem Tier zur Narkoseeinleitung 2 mg/kg Propofol (Propofol 2%, Fresenius Kabi, Bad Homburg, Deutschland) und 2 µg/kg Fentanyl (Fentanyl-Hameln 50 µg/ml, hameln pharmaceuticals GmbH, Hameln, Deutschland) i.v. appliziert. Danach konnte intubiert und auf einen Propofol-Dauerperfusor mit 50 ml/h (entspricht ca. 0,3 ml/kg/min Propofol) umgestellt werden.
Alle Schafe erhielten vor jeder OP intramuskulär eine Antibiotika-Prophylaxe mit 0,1 ml/kg Penicillin (Veracin® RS, Albrecht GmbH, Aulendorf, Deutschland) sowie zur Analgesie subkutan 0,01 mg/kg Buprenorphinhydrochlorid (TEMGESIC® Ampullen 0,3 mg, RB Pharmaceuticals GmbH, Mannheim, Deutschland).

3.5.2. Bilaterale Ovariektomie

Nach der Narkoseeinleitung wurden alle vier Gliedmaßen eines Tieres mit Gaze-Bandagen fixiert, das Operationsgebiet wurde gesäubert, desinfiziert und steril abgedeckt. Kranial vom Euter wurde ein ca. 15 cm langer, längsverlaufender Hautschnitt gesetzt. Danach wurde das subkutane Fettgewebe durchtrennt, bis die Linea alba zu sehen war. Mit einer Stichinzision wurde diese durchtrennt und das Peritoneum eröffnet. Nach Erweiterung der Inzision wurden Uterus, Tuben und Ovar *in situ* freipräpariert (Abb. 23). Danach wurden die Tuben kurz unterhalb der Ovarien mithilfe einer Transfixations-Ligatur mit resorbierbarem Nahtmaterial (Vicryl 4-0, Ethicon Johnson und Johnson Medical GmbH, Norderstedt, Deutschland) abgebunden und die Ovarien entfernt. Bevor die Muskel- und Hautschichten verschlossen wurden, erfolgte eine Inspektion des gesamten Abdomens. Nach der Operation wurde jedes Tier so lange in einer Einzelbox gehalten, bis es das vollständige Bewusstsein wiedererlangt hatte. Nach Beurteilung durch einen Tierarzt konnten die Schafe wieder auf die Weide bzw. in den Stall zurückgebracht werden.



Abb. 23: Intraoperatives Bild während der Ovariektomie.
Freipräpariertes Ovar kurz vor der Ligatur und dem Absetzten.

3.5.3. Postoperative Nachsorge

In den ersten fünf Tagen nach einer Operation erhielt jedes Tier alle zwei Tage 0,1 ml/kg Penicillin i.m. (Veracin® RS, Albrecht GmbH, Aulendorf, Deutschland) zur antibiotischen Prophylaxe. Desweiteren bekamen sie einmal am Tag ein NSAR i.m.: 0,5 mg/kg Meloxicam (Metacam® 20 mg/ml ad. us. vet., Boehringer Ingelheim Vetmedica GmbH, Ingelheim am Rhein, Deutschland) und zweimal am Tag 0,01 mg/kg Buprenorphinhydrochlorid s.c. (TEMGESIC® Ampullen 0,3 mg RB Pharmaceuticals GmbH, Mannheim, Deutschland). Das Opiat wurde nach tierärztlicher Beurteilung mit der Zeit reduziert, um die Schafe langsam zu entwöhnen.
Das Allgemeinbefinden sowie die Heilung der Operationswunde wurde in den ersten beiden Wochen nach der OP von Tierärzten und -pflegern täglich kontrolliert.

3.6. Euthanasie und Probengewinnung

Nach acht Monaten wurden die Tiere, wie oben beschrieben, anästhesiert und dann durch die intravenöse Applikation von 50 mg/kg Pentobarbital (Anestesal®, Pfizer, Mexiko-Stadt, Mexiko) getötet.
Anschließend wurden beide Femora und die Wirbelkörper L2 bis L5 im ganzen entnommen und vom umliegenden weichen Bindegewebe freipräpariert. Um die so gewonnenen Knochenproben im nächsten Schritt für die Histologie auf arbeiten zu können, wurden die Femurköpfe in koronare und die Wirbelkörper in transversale Scheiben gesägt, welche in der Experimentellen Unfallchirurgie der Justus-Liebig-Universität in Gießen weiterverarbeitet wurden.

3.7. Herstellung von Knochenschnitten und -schliffen

Damit der zelluläre Knochenmetabolismus untersucht werden konnte, wurden sowohl vom Femurkopf als auch vom Wirbelkörper L4 Paraffinschnitte und PMMA-Schliffe angefertigt. An den Paraffinschnitten wurden histologische sowie enzym- und immunhistochemische Färbungen durchgeführt, um den spongiösen Knochen analysieren und Menge sowie Aktivität von Osteoblasten und Osteoklasten bestimmen zu können. Die PMMA-Schliffe blieben ungefärbt und dienten zur Ermittlung der Mineralisierungsrate mit Hilfe von *in vivo* Fluoreszenz-Markierungen im Knochen.

3.7.1. Herstellung der Paraffinschnitte

Die Fixierung, der bei der Euthanasie gewonnenen Knochenproben, wurde mit der Technik nach Lillie (4% Paraformaldehydlösung in 0,1 M Natriumphosphatpuffer, pH 7,2 bis 7,4) über 48 Stunden bei 4°C durchgeführt. Um die so fixierten Proben von Formalin zu reinigen, wurden sie mit 0,1 M Natriumphosphatpuffer (pH 7,2 bis 7,4) sechsmal gespült und anschließend in Einbettungskassetten gelegt. Zur schonenden Entkalkung wurden die Knochenproben über vier Wochen in 3,4%iger Ethylendiamintetraacid- (EDTA) / 10%iger Tris-Lösung gelegt, wobei die Lösung alle zwei Tage gewechselt wurde. Nach dem gründlichen Spülen aller Proben unter fließendem Leitungswasser für eine Stunde, wurden sie zum Entwässern und Einbringen in die Paraffinphase in den Einbettungsautomaten (Leica TP1050, Leica Biosystems Nussloch GmbH, Nussloch, Deutschland) gegeben. In diesem verweilten die Proben unterschiedlich lang in verschiedenen Medien, wie Tabelle 2 zeigt.

Medium	Dauer
70% Alkohol	2 h
80% Alkohol	2,5 h
96% Alkohol	2 h
100% Alkohol	3 x 3 h
Xylol	1 h
Xylol	2 x 45 min
Paraffin	3 x 40 min

Tab. 2: Entwässerungsschema der Paraffinschnitte. Das Medium und die jeweilige Verweildauer im Einbettungsautomaten.

Nach dem Umbetten der Proben in Metallförmchen wurde das Paraffin auf einer Kälteplatte (-20°C) zum Erstarren gebracht. Diese Paraffinblöcke wurden mit Hilfe eines Rotationsmikrotoms (Microm HM355S Coolcutsystem Fa. Thermo Scientific, MA, USA) geschnitten. Die dabei entstandenen 5 µm dicken Paraffinschnitte wurden über eine Wasserrutsche einem 42°C warmen Wasserbad zugeführt. Wegen der Wärme im Wasserbad dehnten sich die Schnitte aus. Als letztes wurden sie auf SuperFrost Plus Objektträger (Fa. R. Langenbrinck, Emmendingen, Deutschland) aufgebracht und über Nacht bei 37°C getrocknet.

3.7.2. Herstellung der PMMA-Schliffe

Die PMMA-Einbettung (Technovit® 9100) ist vor allem für mineralisierte Hartgewebe geeignet, es entfällt demzufolge der Schritt der Entkalkung der Knochenproben [98].

Komponenten (64715444, Fa. Heraeus Kulzer GmbH, Hanau, Deutschland)
Basislösung (stabilisiert): Technovit® 9100 Basislösung stabilisiert
Härter 1: Technovit® 9100 Härter 1
Härter 2: Technovit® 9100 Härter 2
PMMA-Pulver: Technovit® 9100 PMMA-Pulver
Polymerisationsregler: Technovit® 9100 Regler

Fixierung, Entwässerung und Infiltration
Die Fixierung der Proben erfolgte, wie schon bei den Paraffinschnitten, mit der Technik nach Lillie (4% Paraformaldehydlösung in 0,1 M Natriumphosphatpuffer, pH 7,2 bis 7,4) über 48 Stunden bei 4°C. Die anschließenden Schritte der Entwässerung sowie der Prä- und Infiltration dauerten jeweils mehrere Tage und verliefen nach dem in Tabelle 3 dargestellten Schema. Es wurde bei jedem Schritt drei bis vier mal am Tag ein Vakuum von -200 mbar im Exikator erzeugt und für zehn Minuten gehalten.

Schritt	Medium	Temp. / Appl.	Zeit
Entwässerung	Alkohol 70%	RT, rütteln	2 d
Entwässerung	Alkohol 70%	RT, rütteln	2 d
Entwässerung	Alkohol 80%	RT, rütteln	3 d
Entwässerung	Alkohol 96%	RT, rütteln	3 d
Entwässerung	Alkohol 100%	RT, rütteln	4 d
Entwässerung	Alkohol 100%	RT, rütteln	3 d
Entwässerung	Alkohol 100%	RT, rütteln	4 d
Entwässerung	Alkohol 100%	RT, rütteln	3 d
Entwässerung	Alkohol 100%	RT, rütteln	4 d
Entwässerung	Xylol	RT, rütteln	12 h
Entwässerung	Xylol	RT, rütteln	12h
Präinfiltration 1	Präinfiltrationslösung 1	RT, rütteln	5 d
Präinfiltration 2	Präinfiltrationslösung 2	RT, rütteln	5 d
Präinfiltration 3	Präinfiltrationslösung 3	4°C	4 d
Infiltration	Infiltrationslösung	4°C	11 d

Tab. 3: Entwässerungs- und Infiltrationsschema der Technovit®-Einbettung.

Entstabilisieren der Basislösung

Eine Chromatographiesäule wurde mit 50 g Aluminiumoxid gefüllt und die Basislösung (stabilisiert) durchlief diese. So entstanden drei bis vier Liter entstabilisierte Basislösung.

Herstellung der Gebrauchslösungen

Präinfiltrationslösungen:

1) 125 ml Basislösung (stabilisiert) + 125 ml Xylol
2) 250 ml Basislösung (stabilisiert) + 1,25 g Härter 1
3) 250 ml Basislösung (entstabilisiert) + 1,25 g Härter 1

Infiltrationslösung:

- 250 ml Basislösung (entstabilisiert) + 20 g PMMA-Pulver + 1 g Härter 1

Stammlösung A:

- 500 ml Basislösung (entstabilisiert) + 80 g PMMA-Pulver + 3 g Härter 1

Stammlösung B:

- 44 ml Basislösung (entstabilisiert) + 4 ml Härter 2 + 2 ml Polymerisationsregler

Polymerisation

Zur Herstellung des Polymerisationsgemisches wurden neun Volumenteile der gekühlten Stammlösung A mit einem Volumenteil der Stammlösung B gemischt. Die entwässerten und infiltrierten Proben wurden in ovale Einbettförmchen in den vorgekühlten Exikator gelegt und mit dem Polymerisationsgemisch langsam übergossen bis die Förmchen randvoll waren. Danach wurde für fünf bis zehn Minuten mit dem Exikator ein Unterdruck von -200 mbar erzeugt. Als Letztes wurde Polymerisationsgemisch (siehe oben) nachgefüllt und die Förmchen mit Parafilm luftdicht verschlossen. Nach zwei Tagen bei -4°C waren die Proben polymerisiert und konnten langsam auf Raumtemperatur erwärmt werden.

Herstellung der Schliffe

Die Technovitblöcke mit den eingebetteten Knochenproben wurden als Erstes mit dem Trennschleifsystem 310 CL* grob zurecht gesägt. Danach konnten diese Blöcke mit einer Vakuum-Klebevorrichtung* auf vorher angeraute Plexiglas-Objektträger (304150, Fa. Heraeus Kulzer GmbH, Hanau, Deutschland) aufgebracht werden. Als Kleber wurde Technovit 4000 (64708458, Fa. Heraeus Kulzer GmbH, Hanau, Deutschland) benutzt. Um auf der gegenüberliegenden Seite die Knochenoberfläche sichtbar und den Schliff planparallel zu machen, wurden die Blöcke mit dem Mikroschleifsystem 400 CS* mit grober Körnung geschliffen. Mit Hilfe einer Präzisionsklebepresse* konnte danach auf dieser Seite ein Glasobjekträger aufgebracht werden. Dazu wurde Präzisionskleber (405 110, T7210 Präzisionskleber, Fa. patho-service GmbH, Oststeinbeck,

Deutschland) genutzt. Zwischen jedem dieser Schritte wurde mit einer Mikrometerschraube gemessen, um die Dicke der Objektträger, der Kleber und des Präparates zu bestimmen. Die zwischen beiden Objektträgern als „Sandwich“ geklebten Blöcke wurden dann mit dem Trennschleifsystem 310 CL* gesägt und mit dem Mikroschleifsystem 400 CS* und feinem Schleifpapier bearbeitet, damit der Knochenschliff eine Enddicke von ca. 30 µm erreichte. Nach kurzem Polieren waren die Schliffe bereit zum Färben bzw. zur Analyse der Fluoreszenz-Markierung.

* Fa. EXAKT Advanced Technologies GmbH, Norderstedt, Deutschland

3.8. Toluidinblau Färbung

Um einen ersten Eindruck von den Knochenschnitten zu gewinnen, wurde die Toluidinblau Färbung gewählt, da sie gute Differenzierungsmöglichkeiten bietet. So stellt sich mineralisierter Knochen blassblau bis ungefärbt dar, Osteoidsäume sowie Zellen und Zellkerne werden blau und Knorpel metachromatisch rotviolett angefärbt [98].

Färbelösungen und -protokoll im Anhang (S. 104).

3.9. Enzymhistochemie

Unter dem Begriff Enzymhistochemie versteht man eine Vielzahl von Färbemethoden, die alle auf dem selben Prinzip beruhen: Ein (farbloser) Indikator wird dem anzufärbenden Enzym als Substrat angeboten. Dieses katalysiert die Umwandlung des Substrats in einen Farbstoff oder in ein Zwischenprodukt, welches mit einem weiteren Reagenz zusammen zum Farbstoff wird. Da der Farbstoff schwerlöslich ist und gut an Gewebeproteine bindet, zeigt er den Ort der Enzymaktivität im Präparat auf [98].

3.9.1. Alkalische Phosphatase (ALP) Färbung

Alkalische Phosphatasen (ALP) sind membrangebundene Enzyme, die extrazellulär bei einem pH von 8-10 Monophosphatester hydrolysieren. Beim Menschen sind vier verschiedene Formen bekannt: Dünndarm-, Plazenta- und Keimzell-spezifische, sowie Gewebe-unspezifische (tissue-nonspecific = TNAP) ALP. Die TNAP ist unter anderem auf der Außenseite der Zellmembran von aktiven Osteoblasten und den von ihnen abgeschnürten Matrixvesikeln zu finden. Während der Mineralisierung ist die TNAP an der Hydrolysierung von PP_i zu P_i sowie an der Verlängerung der Hydroxyapatitkristalle beteiligt (Kap. 2.2.3., S. 17 f.) [127].
Als Substrat für die alkalische Phosphatase in den Paraffinschnitten von Femur und LWK wurde BCIP/NBT (Brom-Chlor-Indolylphosphat/Nitroblautetrazoliumchlorid) benutzt, welches als dunkelblau-violettes Farbprodukt ausfällt [98].

Färbelösungen und -protokoll im Anhang (S. 104).

3.9.2. Tartrat-resistente saure Phosphatase (TRAP) Färbung

Im menschlichen Körper kommen verschiedene saure Phosphatasen vor. Dazu zählen zum Beispiel die lysosomale, die Makrophagen- oder die Osteoklasten-spezifische saure Phosphatase. Allen gemeinsam ist, dass sie Metallophosphoesterasen sind, die bei niedrigem pH die größte Aktivität zeigen. Sie unterscheiden sich jedoch in ihrer Resistenz gegenüber Tartrat, welches bei einigen sauren Phosphatasen inhibitorisch auf die katalytische Aktivität wirkt. Die Funktion der Tartrat-resistenten sauren Phosphatase (TRAP) der Osteoklasten ist noch nicht vollständig geklärt, sie spielt sowohl extrazellulär (bei der Migration der Osteoklasten) als auch intrazellulär (beim Kollagen-Abbau mit Hilfe von reaktiven Sauerstoffspezies) eine wichtige Rolle (Kap. 2.2.4., S19 f.) [23].
Für die Paraffinschnitte von Femur und LWK diente Naphtol-AS-TR-Phosphat als Substrat. Nach der Hydrolysierung durch TRAP entstand α-Napthol, welches mit Echtrotsalz zu einem roten Farbstoff ausfiel [98].

Färbelösungen und -protokoll im Anhang (S. 105).

3.10. Immunhistochemie

Das Prinzip immunhistochemischer Färbungen beruht auf einer Antigen-Antikörper-Reaktion. Dabei bildet eine bestimmte Gewebeeigenschaft (z.B. Aminosäuregruppe, Oligosaccharidkette) das Epitop bzw. Antigen, an welches ein Antikörper spezifisch bindet. Der Antikörper trägt ein Detektionssystem und kann somit auf dem Gewebe dargestellt werden, wodurch selbst kleine Mengen an Epitopen verstärkt sichtbar sind [98].

3.10.1. RANK-L und OPG Färbung

RANK-L und OPG spielen, wie in Kapitel 2.2.2. (S. 12 ff.) erwähnt, eine entscheidende Rolle sowohl in der Osteoklastogenese als auch in der Regulierung der Aktivität reifer Osteoklasten. RANK-L befindet sich membrangebunden auf der Oberfläche von reifen Osteoblasten und dient als Ligand für RANK. Der Rezeptor RANK wird von Osteoklastenvorläufern exprimiert, welche durch die Bindung von RANK-L an RANK zur Differenzierung und Aktivierung angeregt werden. OPG ist ein löslicher Rezeptor für RANK-L, der die Osteoklastogenese sowie die Osteokalstenaktivität inhibiert, sobald er an RANK-L bindet [190].
Mithilfe der immunhistochemischen Färbetechnik konnten in den Paraffinschnitten von Femur und LWK die Aktivität von RANK-L und OPG sichtbar gemacht werden. Eine Gegenfärbung erfolgte hierbei nicht, da diese die primäre Antikörper-Färbung zerstörte. Die Primärantikörper sind in Tabelle 4 (S. 48) abgebildet, als Sekundärantikörper diente ein biotinylierter Universalantikörper Anti-Maus/Kanninchen IgG (BA-1400, Fa. Vector, CA, USA).

Primärantikörper	Spezies	Firma	Verdünnung
Anti-RANK-L Antikörper (12A668)	Maus monoklonal	Abcam, Cambridge, UK	1:100 in Verdünnungspuffer
Osteoprotegerin Antikörper (250800)	Kaninchen polyklonal	Abbiotec, CA, USA	1:100 in Verdünnungspuffer

Tab. 4: Primärantikörper der Immunhistochemie.

Färbelösungen und -protokoll im Anhang (S. 105).

3.11. Fluoreszenz-Markierungen

Bei der Mineralisierung der Knochenmatrix können neben Calcium und anderen Ionen ebenfalls bestimmte Fluoreszenzfarbstoffe, genannt Fluorochrome, eingebaut werden. Werden später Biopsien entnommen und die nicht-entkalkten Knochenproben mit einem Fluoreszenzmikroskop betrachtet, so zeigen sich je nach verwendetem Fluorochrom unterschiedlich gefärbte Banden im kalzifizierten Knochen [98].
Drei Versuchstiere aus jeder Gruppe wurden randomisiert ausgewählt und erhielten 15 Tage vor Euthanasie Alizarin Complexone und 14 sowie 7 Tage vor Euthanasie Calcein. Die Substanzen wurden gewichtsadaptiert s.c. injiziert. Die Herstellung der Injektionslösungen erfolgte in einer Sterilbank und es wurden sterile Utensilien sowie Gefäße benutzt.

Herstellung der Injektionslösungen im Anhang (S. 107).

3.12. Fotomikroskopie

Die mit ALP oder TRAP gefärbten Schnitte wurden zunächst in der Experimentellen Unfallchirurgie der Justus-Liebig-Universität Gießen in Übersicht (Vergrößerung 2,5x) und im Detail (Vergrößerung 10x bzw. 40x) fotografiert. Dazu wurde ein Fotomikroskop (Axioplan 2, Fa. Carl Zeiss Microscopy GmbH, Jena, Deutschland) mit einer Digitalkamera (Leica DC 500, Fa. Leica Microsystems, Wetzlar, Deutschland) verwendet. Die so erstellten Bilder wurden dann durch die Mikroskopsoftware Axio Vision (Fa. Carl Zeiss Microscopy GmbH, Jena, Deutschland) digitalisiert.
Für die Bilder der Toluidinblau sowie für die immunhistochemischen Schnitte und der Fluoreszenz-Markierung wurde das Fotomikroskop Leica DM5500 (Fa. Leica Microsystems CMS GmbH, Wetzlar, Deutschland), die Digitalkamera Leica DCF 7000 T (Fa. Leica Microsystems CMS GmbH, Wetzlar, Deutschland), sowie die Software Leica Application Suite X, 1.9.13747 (LAS X, Fa. Leica Microsystems CMS GmbH, Wetzlar, Deutschland) verwendet. Für die Fluoreszenzmikroskopie (Fluoreszenz-Markierungen und Immunhistochemie) wurden der Texas-Red-Filter (Exzitation: 559 ± 17 nm, Emis-

sion: 630 ± 34.5 nm) sowie der Green-Fluorescent-Protein-Filter (Exzitation: 469 ± 17.5 nm, Emission: 525 ± 19.5 nm) genutzt.
Die anschließende Bildbearbeitung erfolgte mit Adobe Photoshop CS 2 (Fa. Adobe Systems Incorporated, CA, USA) sowie mit ImageJ (Version: 2.0.0-rc-15 / 1.49m, Wayne Rasband, National Institutes of Health, USA).

3.13. Deskriptive Auswertung der Toluidinblau Färbung

Für die deskriptive Analyse der Proben von Femur und Lendenwirbelkörper wurde die Toluidinblau Färbung gewählt. Geachtet wurde vor allem auf Dicke und Vernetzung der Trabekel des spongiösen Knochens, auf die Dicke des intrakortikalen Knochens und die Anzahl der Erosionstunnel, sowie auf die Verteilung von Knochenmark bzw. Fettvakuolen. Zudem waren ebenfalls die Dicke der Kortikalis und der Anteil an nicht-mineralisierter Matrix in der Spongiosa von Interesse.

3.14. Auswertung der Enzym- und Immunhistochemie mit ImageJ

3.14.1. Halbautomatisierte Auswertung der ALP Färbung

Als Erstes wurde, wie oben beschrieben, von jedem Tier die ALP in einem Schnitt des Femurkopfes sowie des Wirbelkörpers L4 gefärbt. Jedes Präparat wurde dann systematisch und vollständig mit zehnfacher Vergrößerung untersucht. Von jeder Stelle, an der eine deutlich positive ALP-Farbreaktion zu erkennen war, wurde ein Foto gemacht. Im nächsten Schritt konnte dann die gesamte ALP-positive (ALP+) Fläche bestimmt werden, um die Menge an Osteoblasten im Präparat zu evaluieren.
Mit dem ImageJ Tool „Trainable Weka Segmentation“ war es möglich, verschieden gefärbte Bereiche im Bild unterschiedlichen Klassen („classes“) zuzuordnen. Dafür wurde zunächst ein „Classifier“ erstellt, indem der Bildfarbe die jeweilige Klasse zugeordnet wurde (Abb. 24, S. 50). Drei Klassen wurden unterschieden: 1) violett gefärbte ALP+ Fläche, 2) rot bis pink gefärbte Knochenmarkzellen und 3) schwach-rot bis nicht gefärbte Bereiche. Leider war es nicht möglich Knochentrabekel vom Hintergrund zu unterscheiden, da die Gegenfärbung teilweise sehr schwach war. Dieser zu Beginn erstellte „Classifier“ wurde für alle Präparate benutzt, um später die Vergleichbarkeit der Bilder zu gewährleisten.
Jetzt konnten alle Bilder eines Präparates in ImageJ geladen werden und das Tool „Trainable Weka Segmenation" hat diese in dreifarbige Bilder mit den oben genannten Klassen umgewandelt (Abb. 25, S. 50). Bei jedem dieser dreifarbigen Bilder konnte man wiederum den prozentualen Anteil aller drei Farben/Klassen am Gesamtbild ermitteln. Da die Fläche eines Bildes bekannt war (21,4 mm²), konnte so die absolute ALP+ Fläche für jedes Einzelbild und summiert auch für das gesamte Präparat bestimmt werden.

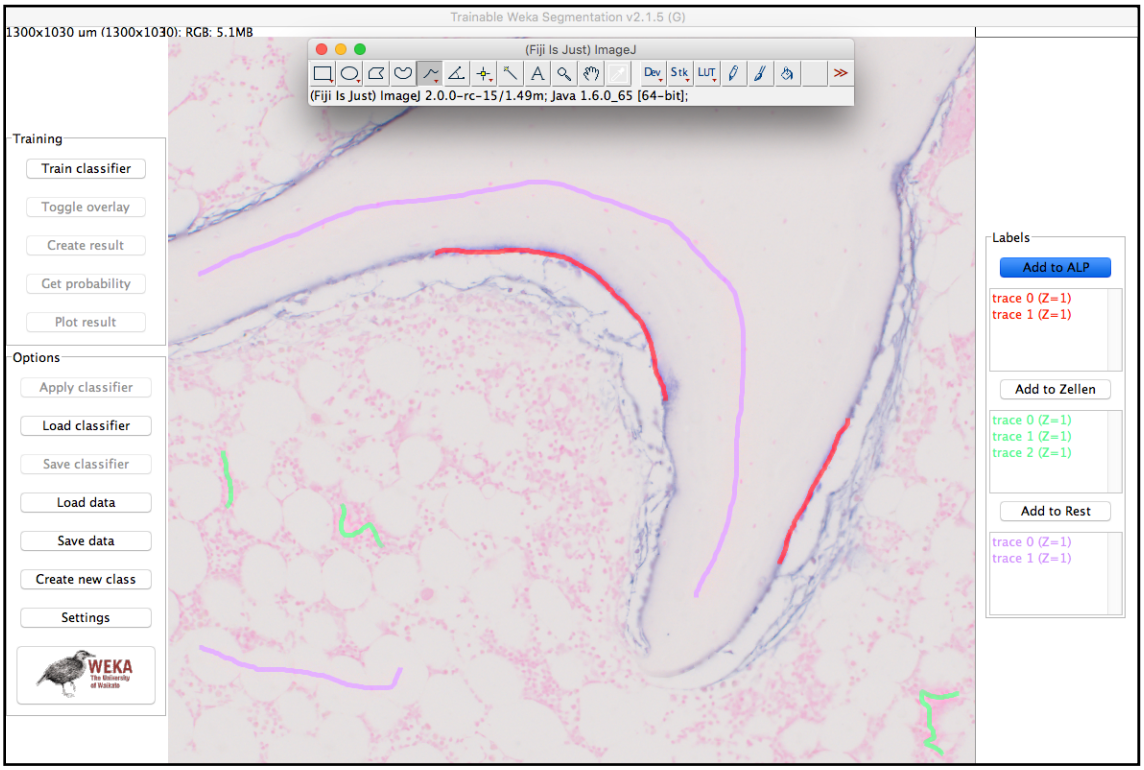

Abb. 24: Programmierung des „Classifiers“.
Damit das Tool „Trainable Weka Segmentation“ die Bildfarben in Klassen sortieren konnte, musste zunächst ein „Classifier“ erstellt werden. Dazu wurden bis zu 15 Freihandlinien an verschiedenen Stellen des Bildes für die jeweiligen Klassen gezeichnet. rot = ALP+ Fläche, grün = Knochenmarkzellen, violett = Rest.

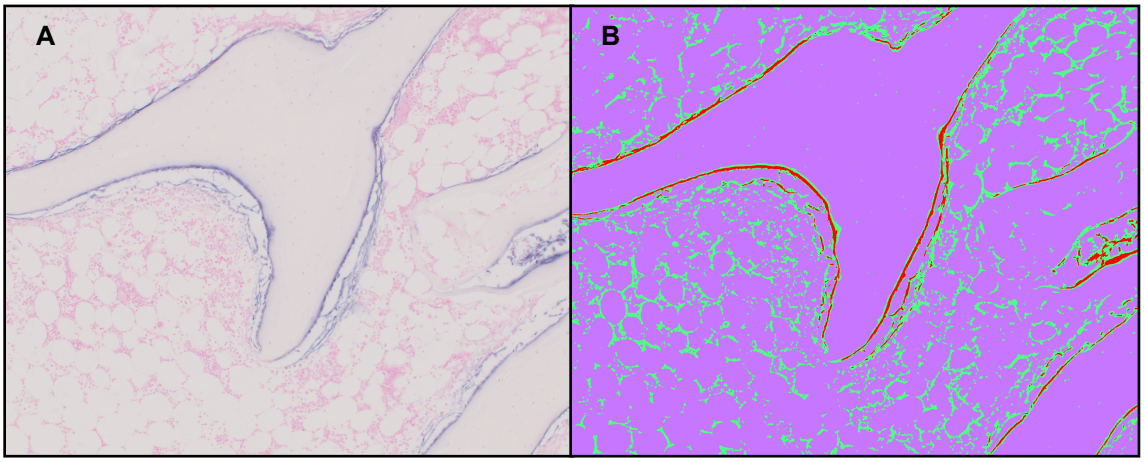

Abb. 25: Klassifizieren des Originalbildes.
Im Originalbild (A) ist die ALP+ Fläche deutlich violett zu erkennen. Im klassifizierten Bild (B) ist diese Fläche rot, Knochenmarkzellen grün und Knochen sowie Hintergrund sind violett (Vergrößerung 10x).

Um zusätzlich eine Aussage über die Aktivität der Osteoblasten treffen zu können, wurden Länge und Dicke der ALP+ Fläche am Knochen bestimmt. Dazu wurden alle Bilder eines Präparates in ImageJ geöffnet und die korrekte Skalierung eingestellt. Dann wurde eine freihändige Linie entlang der am Knochen anliegenden ALP+ Fläche gezogen und deren Länge gemessen (Abb. 26, S. 51). Alle gemessenen Einzellängen addiert, ergaben die Gesamtlänge des jeweiligen Präparates.

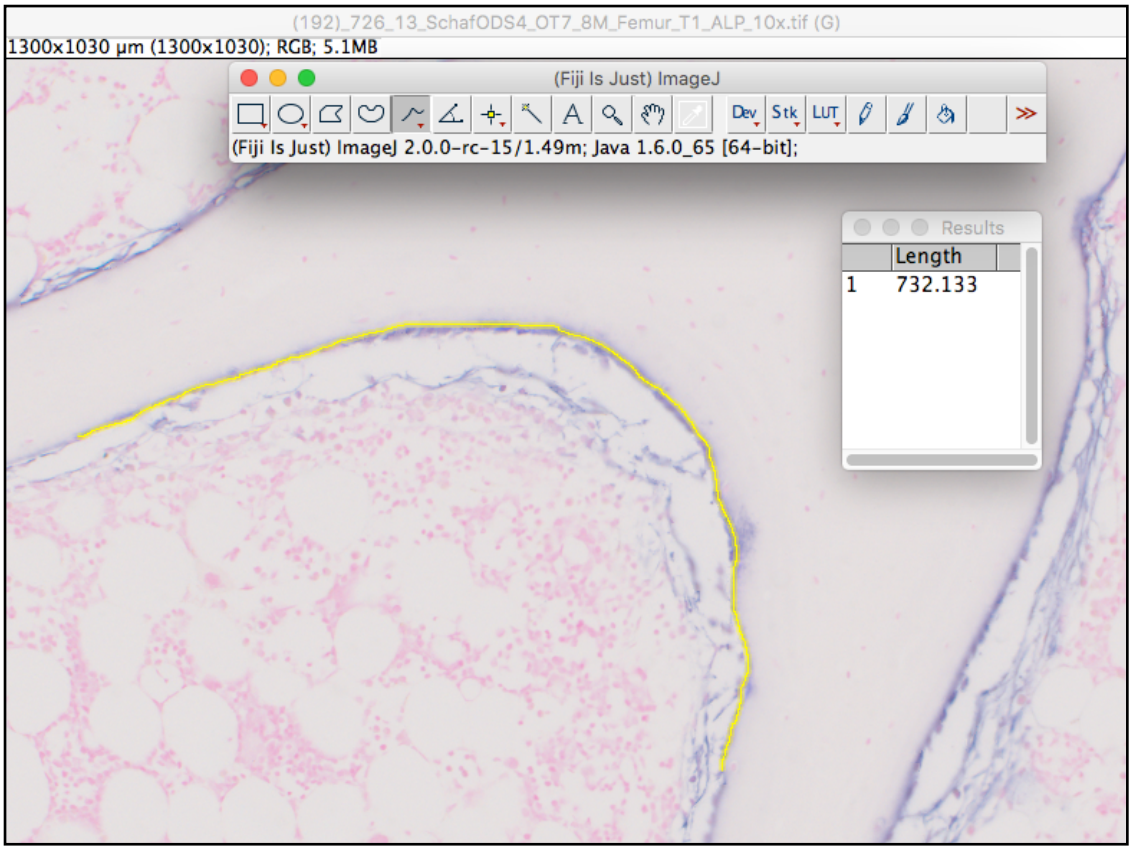

Abb. 26: Ermittlung der Länge der ALP+ Fläche in ImageJ.
An jeder Kontaktstelle, wo die ALP+ Fläche den Knochen berührt, wurde eine Linie (gelb) gezogen. Die Länge dieser Linie wurde von ImageJ in µm angezeigt.

Danach musste noch die zuerst ermittelte absolute ALP+ Fläche (in µm²) durch die gemessene Gesamtlänge (in µm) dividiert werden, um die mittlere Dicke (in µm) der ALP+ Fläche zu erhalten.

Um die Vergleichbarkeit untereinander zu gewährleisten wurde die absolute ALP+ Fläche mit der Trabekelfläche des jeweiligen Präparates normalisiert und das Verhältnis von Gesamtlänge der ALP+ Fläche zur Gesamtlänge der Trabekel berechnet.

3.14.2. Manuelle Auswertung der TRAP Färbung

Die mit TRAP gefärbten Schnitte von Femur und Wirbelkörper wurden mit kleiner Vergrößerung (5x) systematisch und vollständig untersucht, wobei jede deutlich TRAP-positive (TRAP+) Stelle mit 40x genauer analysiert wurde. Die Zellen wurden jedoch nur dann fotografiert und als Osteoklasten gewertet, wenn folgende drei Merkmale zutrafen: 1) deutlich TRAP positiv, 2) mehrkernig und 3) am Knochen anliegend.

Um eine Aussage über die Menge und Aktivität der Osteoklasten machen zu können, wurden alle Bilder eines Präparates in ImageJ geladen. Nachdem die richtige Skalierung eingestellt wurde, konnte eine freihändige Linie entlang der Kontaktfläche von Osteoklast und Knochen gezogen werden, welche dann gemessen wurde. Dies wurde für jeden Osteoklasten des Präparates einzeln gemacht, sodass man letzt-

endlich die Anzahl der Osteoklasten, deren gesamte und deren durchschnittliche Länge ermitteln konnte (Abb. 27).

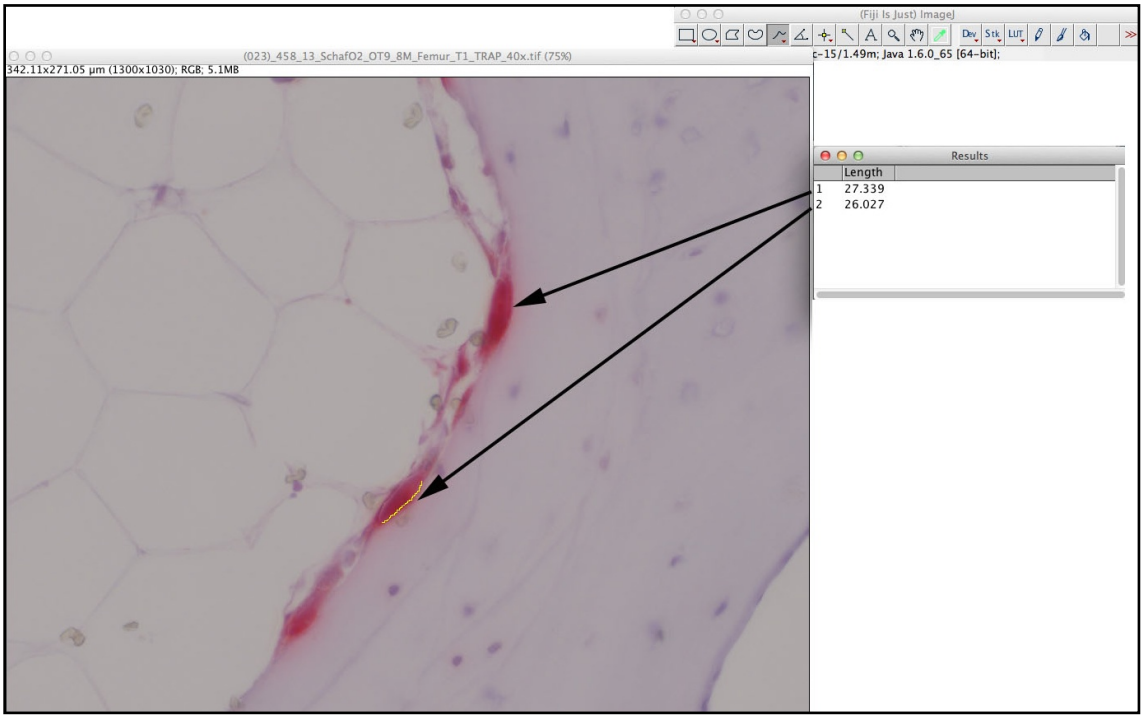

Abb. 27: Ermittlung der Osteoklastenanzahl und -länge in ImageJ.
Durch Ziehen einer Linie entlang der Kontaktfläche von Osteoklast und Knochen konnte die Länge eines Osteoklasten bestimmt werden. Im Bild sind zwei Osteoklasten zu erkennen, welche alle drei Kriterien (TRAP+, mehrkernig, am Knochen anliegend) erfüllten; eine dritte TRAP+ gefärbte Zelle erfüllte diese nicht und ging somit nicht in die Auswertung ein.

Damit auch hier Unterschiede in der Präparatgröße keinen Einfluss auf die Vergleichbarkeit hatten, wurde die Osteoklastenanzahl mit der Trabekelfläche normalisiert und das Verhältnis der Gesamtlänge der Osteoklasten zur Trabekellänge bestimmt.

3.14.3. Halbautomatisierte Auswertung der immunhistochemischen Färbungen

Von jedem Tier wurde sowohl vom Femurkopf als auch vom Lendenwirbel ein Paraffinschnitt jeweils mit RANK-L und OPG immunhistochemisch angefärbt. Alle Präparate wurden dann vollständig und systematisch mit zehnfacher Vergrößerung untersucht. Von den Gebieten, wo eine deutlich positive Farbreaktion zu erkennen war, wurde ein Foto erstellt. Die RANK-L- bzw. OPG-positiven (RANK-L+/OPG+) Stellen der Fotografien wurden anschließend in Photoshop nach ihrer Erscheinungsform sortiert. Es wurden drei Gruppen unterschieden: 1) Osteozyten, 2) Erosionstunnel und 3) Erosionslakunen. Im nächsten Schritt wurde, wie schon bei ALP, mit dem ImageJ Plugin „Trainable Weka Segmentation“ erst ein „Classifier“ erstellt und dann in allen Bildern — sortiert nach den jeweiligen Gruppen — die RANK-L+ bzw. die OPG+ Fläche ermittelt.
Um auch hier wieder die Vergleichbarkeit zwischen den Versuchsgruppen zu gewährleisten, wurde die erhaltene absolute RANK-L+ bzw. OPG+ Fläche sowie alle

Einzelflächen mit der Trabekelfläche des jeweiligen Präparates normalisiert. Zudem wurde das RANK-L/OPG-Verhältnis für die Gesamtflächen sowie für die Osteozyten berechnet.

3.15. Halbautomatisierte Bestimmung der Trabekelparameter

Um den spongiösen Knochen objektiv beurteilen und um die schon bestimmten Parameter der enzym- und immunhistochemischen Färbungen normalisieren zu können, wurden die Trabekelfläche, -länge und -dicke ermittelt.

Hierzu wurden die Übersichtsfotografien (Vergrößerung 2,5x) der TRAP-Färbung (Gegenfärbung HE) zunächst in Photoshop bearbeitet. Als erstes wurde der spongiöse mit dem angrenzenden intrakortikalen Knochen ausgeschnitten, um den Hintergrund um das Präparat, sowie eventuelle Muskel- und Knorpelanteile zu schwärzen. Danach wurde mittels Zauberstab-Tool nur das Knochengewebe ausgewählt, um den Knochenmarkraum mit Zellen und Bindegewebe entfernen zu können (Abb. 28-A+B).

Diese Bilder, welche jetzt nur noch spongiösen und (intra-)kortikalen Knochen enthielten, wurden mit Hilfe des ImageJ Tools „Trainable Weka Segmentation“ weiter verarbeitet. Wie schon bei der ALP-Auswertung wurde zunächst ein „Classifier“ erstellt, der 1) den rot gefärbten Knochen, 2) den weißen Präparathintergrund und 3) den schwarzen Hintergrund um das Präparat erkannte. Dieses Tool wandelte die in Photoshop bearbeiteten Bilder wieder in dreifarbige Bilder um (Abb. 28-C), bei denen der prozentuale Anteil der einzelnen Farben ermittelt werden konnte. Da die Größe der Übersichtsfotografie bekannt war, konnten nun auch die absoluten Werte für Trabekel- und Präparatfläche berechnet werden.

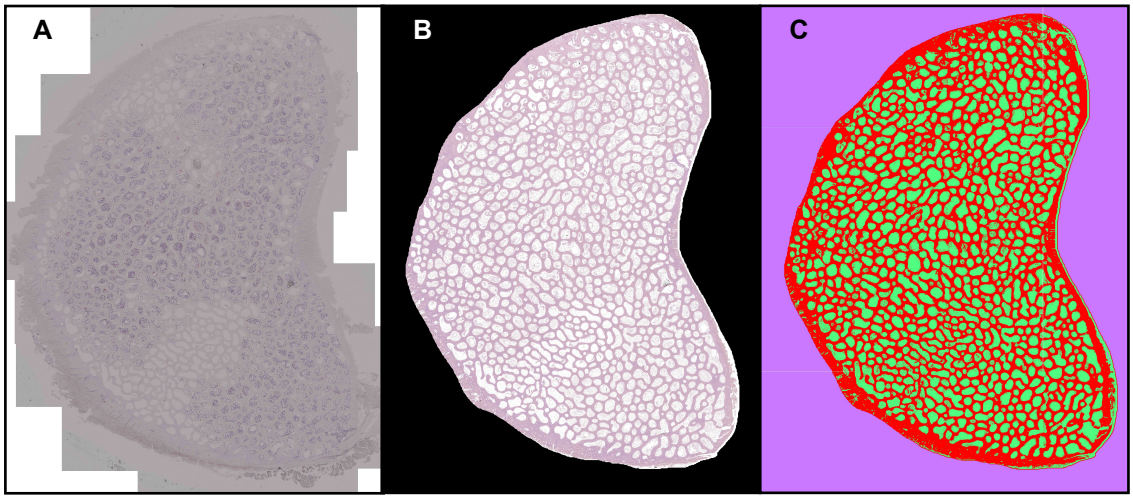

Abb. 28: Bearbeitungsschritte zur Bestimmung der Trabekelfläche.
A) Unbearbeitetes Originalbild. B) Der Hintergrund um das Präparat, Muskel und Bindegewebe sind geschwärzt, der Markraum ist weiß. C) Von ImageJ klassifiziertes Bild. Die Knochenfläche stellt sich rot und die Fläche des Markraums grün dar. Rote und grüne Fläche addiert, ergeben die gesamte Präparatfläche (Vergrößerung 2,5x).

Als Nächstes wurde die durchschnittliche Trabekeldicke der einzelnen Präparate bestimmt. Dazu wurden vier Spongiosabereiche in den klassifizierten Bildern randomisiert ausgewählt und korrekt skaliert. Diese Ausschnitte wurden dann in ein binäres schwarzweiß Bild umgewandelt, damit das ImageJ Tool „BoneJ - Thickness“ die Trabekeldicke bestimmen konnte (Abb. 29). Der Mittelwert dieser vier Ausschnitte wurde als durchschnittliche Trabekeldicke des jeweiligen Präparates angenommen.
Um als Letztes noch die Gesamtlänge der Trabekel (in mm) zu bestimmen, wurde die Trabekelfläche (in mm²) durch die mittlere Dicke (in mm) dividiert.



Abb. 29: Bearbeitungsschritte zur Bestimmung der Trabekeldicke.
A) Ein randomisiert ausgewählter Bereich im spongiösen Knochen. Man erkennt winzige Ungenauigkeiten im klassifizierten Bild, bei dem bindegewebige Septen als Knochen erkannt wurden. Diese beeinflussten die Bestimmung der Trabekelfläche nicht, jedoch die der Trabekeldicke. B) Das klassifizierte Bild wurde mit ImageJ in ein binäres Bild umgewandelt und prozessiert, sodass die Ungenauigkeiten verschwanden. C) Ergebnis des Plugins „BoneJ - Thickness“. Das Programm legt an jeder Stelle des Trabekels einen Kreis mit dem maximal möglichen Durchmesser. Größere Kreise werden hellgelb, mittlere orange und kleinere violett dargestellt. Der Mittelwert der Durchmesser aller Kreise ergibt die durchschnittliche Trabekeldicke.

3.16. Auswertung der Fluoreszenz-Markierungen

Für die Fluoreszenz-Markierungen wurden aus jeder Gruppe drei Tiere randomisiert ausgewählt, welchen zwei verschiedene Fluorochrome zu drei unterschiedlichen Zeitpunkten injiziert wurden: 15 Tage vor Euthanasie wurde das rot fluoreszierende Alizarin, 14 und 7 Tage vorher das grün fluoreszierende Calcein gespritzt.
In jedem Präparat wurden dann mit 40-facher Vergrößerung fünf Stellen randomisiert ausgewählt, an denen die verschiedenen Fluorochrom-Banden deutlich zu erkennen waren. Von jeder Stelle wurden jeweils zwei mal zwei Bilder in den drei Kanälen Hellfeld, grün und rot gemacht. Diese vier Bilder wiederum wurden zu einem Bild zusammengesetzt („Merge“), welches dann ausgewertet wurde.
Um die Mineralisierungsrate innerhalb von 7 Tagen (zwischen Tag 14 und Tag 7 vor Euthanasie) zu bestimmen, wurde die mittlere Entfernung der beiden grünen Banden voneinander bestimmt. Dazu wurden alle Bilder eines Präparates in ImageJ geladen

und der grüne Kanal eingestellt. Nach richtiger Skalierung der Fotografien wurde das Plugin „Distance between Polylines“ aufgerufen. Dieses Programm konnte die durchschnittliche Entfernung zweier Linien voneinander messen. Als Erstes musste hierfür eine gerade „Direction Line“ parallel zu den beiden grünen Banden gezogen werden. Danach wurde jeweils in der Mitte der beiden grünen Banden eine segmentierte Linie gezeichnet. Die Software zog dann viele gerade Striche von der einen segmentierten Linie zur anderen, welche alle senkrecht auf der „Direction Line“ standen. Die mittlere Länge aller dieser vom Programm eingezeichneten Striche ergab den durchschnittlichen Abstand der beiden grünen Banden voneinander (Abb. 30).

Da das Plugin nur mit senkrecht auf der „Direction Line“ stehenden Linien arbeitete, mussten alle Rundungen der beiden fluoreszierenden Banden in mehrere Abschnitte unterteilt werden, um den Messfehler möglichst gering zu halten. Weil diese Abschnitte alle unterschiedlich lang waren, konnte nicht einfach der Mittelwert aller gebildet werden, denn dann wären kürzere Abschnitte stärker in die letztendliche Entfernung eingegangen als längere. Deswegen wurde jeder Abschnitt vermessen und entsprechend der Länge gewichtet. Alle gewichteten Entfernungen eines Bildes ergaben den durchschnittlichen Abstand der beiden Banden in diesem Bild. Dieser Abstand di-

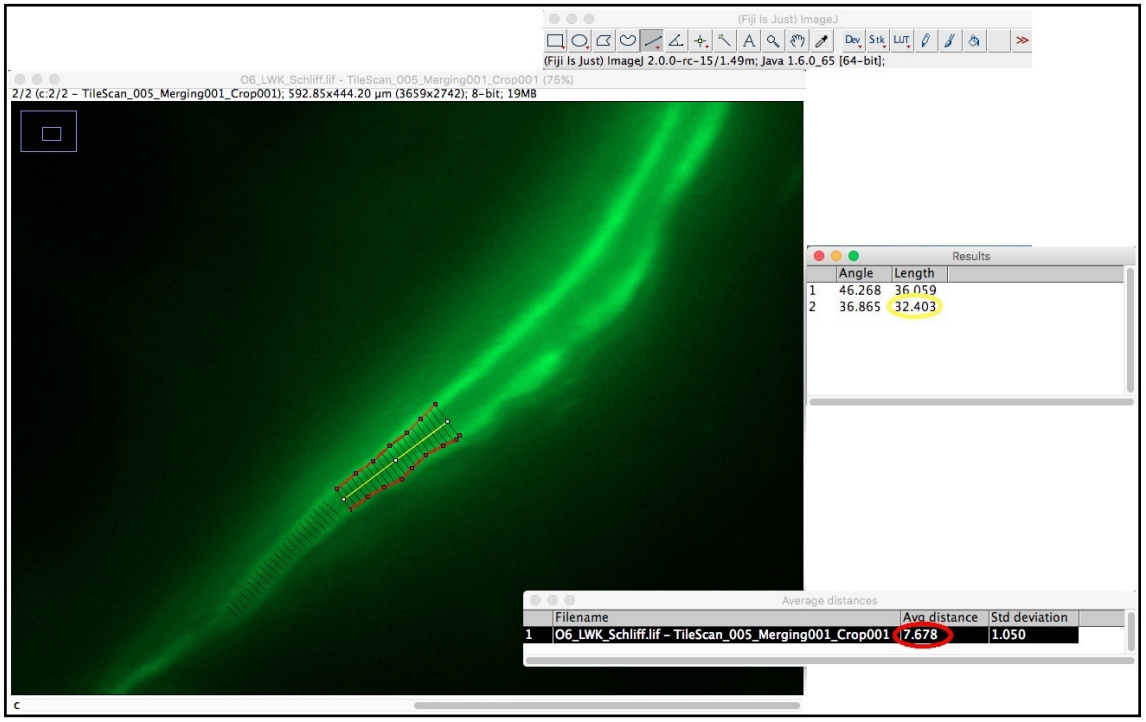

Abb. 30: Ermittlung des Abstandes der beiden grün fluoreszierenden Banden. Um die Entfernung zweier Linien mit dem ImageJ Plugin „Distance between Polylines“ zu ermitteln, musste zuerst eine gerade „Direction Line“ (gelbe Linie) parallel zu den beiden grünen Banden gezogen werden. Danach wurde in der Mitte beider Banden jeweils eine segmentierte Linie (rot) gezeichnet. Das Plugin legte dann zwischen diesen beiden segmentierten Linien schwarze Striche, welche alle senkrecht auf der „Direction Line“ standen. Die mittlere Länge der Striche dieses Abschnittes und damit auch die durchschnittliche Entfernung beider grüner Linien wurde in µm angezeigt (rot umkreist). Als letztes wurde die Länge dieses Abschnittes gemessen (gelbe Linie, gelb umkreist).

vidiert durch die Anzahl der Tage, ergab die Mineralisierungsrate pro Tag. Fehlte die erste grüne Calcein-Bande, wurde die rote Alizarin-Bande genutzt und die Entfernung sowie die Mineralisierungsrate pro Tag auf gleiche Weise bestimmt.

3.17. Statistische Auswertung

Zur statistischen Auswertung aller gewonnen Daten wurde das Programm SPSS (IBM SPSS Statistics 20, Fa. IBM, Deutschland) verwendet. Zur Analyse des spongiösen Knochens wurde die Trabekelfläche pro Präparatfläche, sowie die absolute Trabekeldicke genutzt. Um Menge und Aktivität der Osteoblasten zu ermitteln, wurden die absolute ALP+ Fläche pro Trabekelfläche, das Verhältnis von ALP+ Länge zur Trabekellänge (Formationsfront) und die absolute ALP+ Dicke ermittelt. Ebenso wurde die Anzahl der Osteoklasten pro Trabekelfläche, das Verhältnis der gesamten Osteoklastenlänge zur Trabekellänge (Resorptionsfront) und die mittlere Osteoklastenlänge bestimmt, damit man eine Aussage über Menge und Aktivität der Osteoklasten machen konnte. Die durch Zellen der osteoblastären Reihe induzierte Osteoklastogenese sollte durch Evaluierung des RANK-L/OPG-Systems untersucht werden. Hierfür wurde die absolute RANK-L+ Fläche pro Trabekelfläche, die absolute OPG+ Fläche pro Trabekelfläche sowie das Verhältnis von RANK-L zu OPG bestimmt. Zudem wurde die Verteilung von RANK-L, OPG und deren Verhältnis zueinander auf Osteozyten, Erosionstunnel und Erosionslakunen analysiert. Um einen Eindruck von der Geschwindigkeit der Mineralisierung zu erhalten, wurde die Mineralisierungsrate pro Tag mithilfe von Fluoreszenz-Markierungen in den nicht-entkalkten PMMA-Schliffen der Wirbelkörper ermittelt.

Sowohl in Femur als auch im Wirbelkörper wurden die oben genannten Parameter unter den vier Behandlungsgruppen verglichen. Eine explorative Datenanalyse zeigte, dass es sich nicht um eine Normalverteilung handelte. Daher wurde zur statistischen Auswertung der nichtparametrische Mann-Whitney-U-Test verwendet. Als Signifikanzniveau wurde $p = 0,05$ festgelegt. Das osteozytäre RANK-L/OPG-Verhältnis der einzelnen Versuchsgruppen wurde aus der Relation der Gruppenmediane für RANK-L und OPG bestimmt. Die Ergebnisse wurden mithilfe einer linearen bzw. exponentiellen Regression und dem F-Test statistisch ausgewertet und in einem Punktdiagramm dargestellt. Zur Veranschaulichung aller anderen Ergebnisse wurden in SPSS Balkendiagramme erstellt, welche die Mittelwerte der Gruppen und den Standardfehler (Fehlerbalken = ± 1 Standardfehler) zeigen.

4. Ergebnisse

4.1. Toluidinblau Färbung: Deskriptive Analyse

Die Standardfärbemethode Toluidinblau diente dazu einen Überblick über die kortikale und trabekuläre Knochenstruktur sowie über die Verteilung und Zusammensetzung des Knochenmarks der unterschiedlichen Gruppen zu bekommen. Gefärbt wurden die Paraffinschnitte von Femurkopf und Wirbelkörper L4.

Femur

Bei kleinen Vergrößerungen waren in den Schnitten des Femurkopfes (mit teilweise Anschnitten des Schenkelhalses) drei Zonen zu erkennen, in denen sich das trabekuläre Netzwerk, die Trabekeldicke und die Knochenmarkverteilung unterschieden. Abbildung 31-A (S. 58) zeigt schematisch die Einteilung dieser Zonen. Bei den Kontrolltieren waren die Trabekel in Zone I stark bis sehr stark und gut vernetzt, sodass ein gitter- oder wabenförmiges Erscheinungsbild entstand. Zudem ließen sich keine Abbrüche der Trabekel und auch kein Knochenmark oder Fett zwischen diesen finden. In Zone II wurde dieses Gitter weiter, bis die Trabekel in Zone III letztendlich eine säulenartige Konfiguration annahmen. Diese Säulen verliefen parallel zum Schenkelhals. Die Trabekeldicke war auch hier noch stark und man sah vermehrt zellreiches Knochenmark. Der intrakortikale Knochen (der Bereich, in dem trabekulärer Knochen in kortikalen übergeht) war in der Kontrollgruppe mäßig bis stark ausgeprägt. Hier fanden sich auch gelegentlich Erosionstunnel. Der kortikale Knochen war nur dünn unter der Knorpelkappe.

Die OVX Präparate unterschieden sich in den oben genannten Merkmalen nicht wesentlich von der Kontrolle. Jedoch waren deutlich mehr Erosionstunnel im intrakortikalen Bereich zu finden.

In OVX+D gab es zwei sehr unterschiedliche Erscheinungsformen der histologischen Beschaffenheit des Femurkopfes: a) Hier war der kortikale Knochen teilweise kaum zu erkennen, es gab nur wenige Erosionstunnel und der sehr dünne intrakortikale Knochen ging direkt in trabekulären Knochen mit einer weiten Gitterstruktur über, sodass Zone I entfiel. Sowohl in Zone II als auch III waren die Trabekel dünn aber noch gut vernetzt, wobei es teilweise Abbrüche gab. Knochenmark bzw. Fettvakuolen fanden sich kaum. b) War gekennzeichnet durch einen sehr starken intrakortikalen Bereich mit vielen Erosionstunneln. Außerdem erinnerte das trabekuläre Netzwerk in Zone I eher an ein Lochgitter, da die Trabekel sehr dick und gut vernetzt waren. In Zone II fand man das typische weite Gitter, in Zone III die Säulen, beides teilweise mit Abbrüchen. Die Stärke der Trabekel war hier dünn bis normal. Knochenmark oder Fettvakuolen gab es nur selten. Da nicht alle Präparate strikt einer Gruppe zugeordnet werden konnten, weil sie Merkmale von beiden aufwiesen, ergab sich insgesamt in OVX+D ein sehr heterogenes Bild.

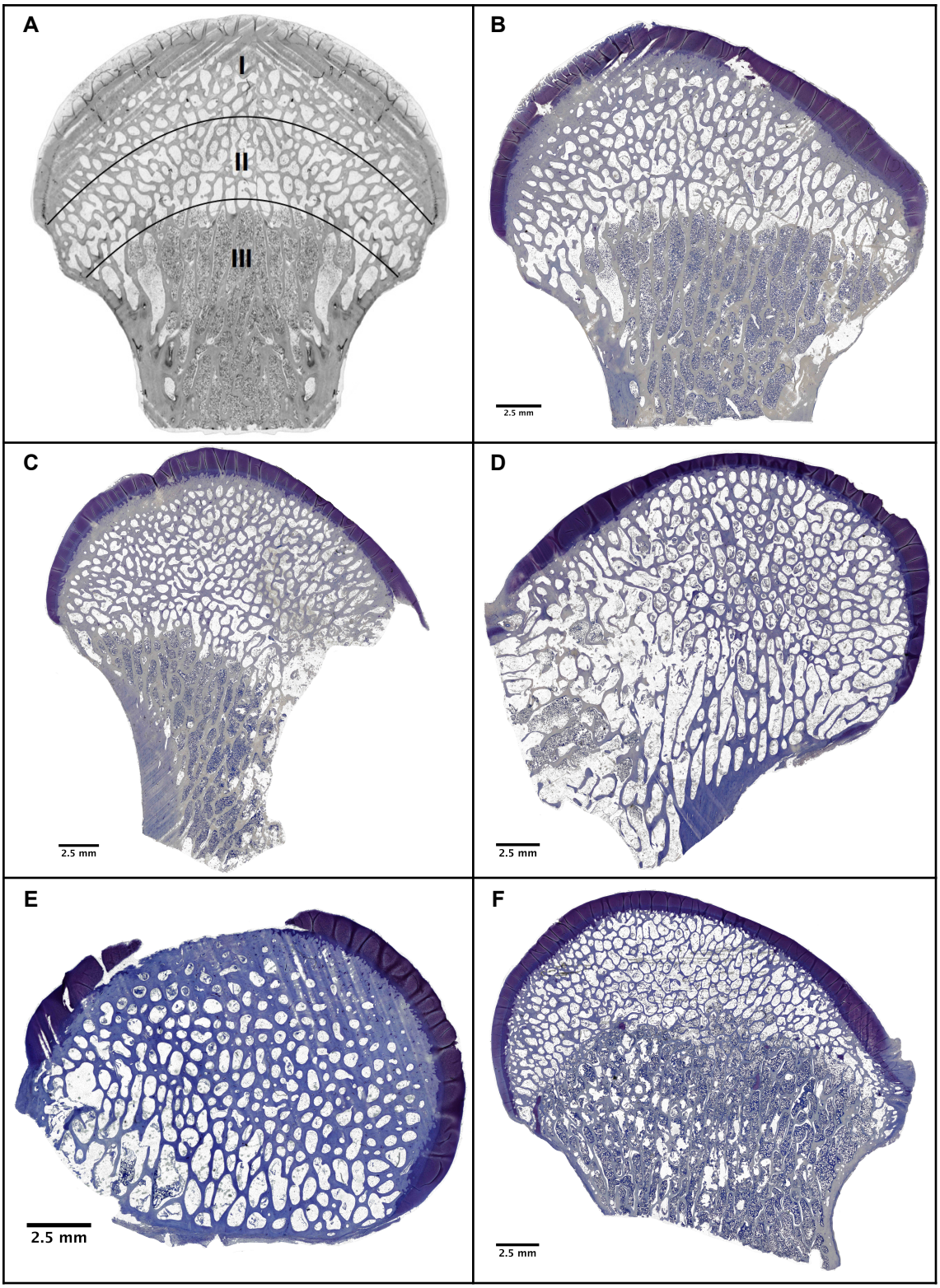

Abb. 31: Schema und histologische Schnitte des Femurkopfes aller Gruppen. A) Schnitt eines Femurkopfes im Schema. Es gab drei Zonen, in denen das trabekuläre Netzwerk eingeteilt werden konnte: I) enge Gitterstruktur aus starken Trabekeln, II) weitläufigere Gitterstruktur, teilweise dünnere Trabekel, III) parallel zum Schenkelhals ausgerichtete Säulen aus schmaleren Trabekeln. B) bis F) In Toluidinblau gefärbte histologische Schnitte der einzelnen Gruppen. Die drei Zonen sowie die gut vernetzten und starken Trabekel waren besonders in Kontrolle (B) und OVX (C) zu erkennen. Die deutlichsten Unterschiede zeigte OVX+D+S (F). Hier waren die Trabekel sehr dünn, schlecht vernetzt und es gab viele Abbrüche. OVX+D zeigte sich in zwei Erscheinungsformen: a) dargestellt in (D) und b) dargestellt in (E).

Sowohl Kortikalis als auch der intrakortikale Knochen waren in OVX+D+S sehr dünn, fehlten teilweise sogar ganz. Auch hier gab es keine Zone I. Die anderen beiden Zonen wiesen sehr dünne, weit auseinander stehende und schlecht vernetzte Trabekel mit vielen Abbrüchen auf. Das Knochenmark — am häufigsten in Zone III — war eher zellarm und enthielt dafür viele Fettvakuolen. Auffallend waren zudem die stärker violett gefärbten Bereiche im der Spongiosa, bei denen es sich um nicht-mineralisierten Knochen handelte.

Wirbelkörper

Die Schnitte der Wirbelkörper der Kontrollgruppe zeigten ein sehr gut ausgeprägtes trabekuläres Netzwerk, welches gitter- oder wabenförmig erschien und keine Trabekelabbrüche hatte. Die Trabekel waren sehr stark und in den Zwischenräumen befand, sich gleichmäßig über das gesamte Präparat verteilt, reichlich zellreiches Knochenmark. Sowohl die Kortikalis als auch der intrakortikale Bereich waren teilweise schwach, teilweise mäßig stark ausgeprägt (Abb. 32).

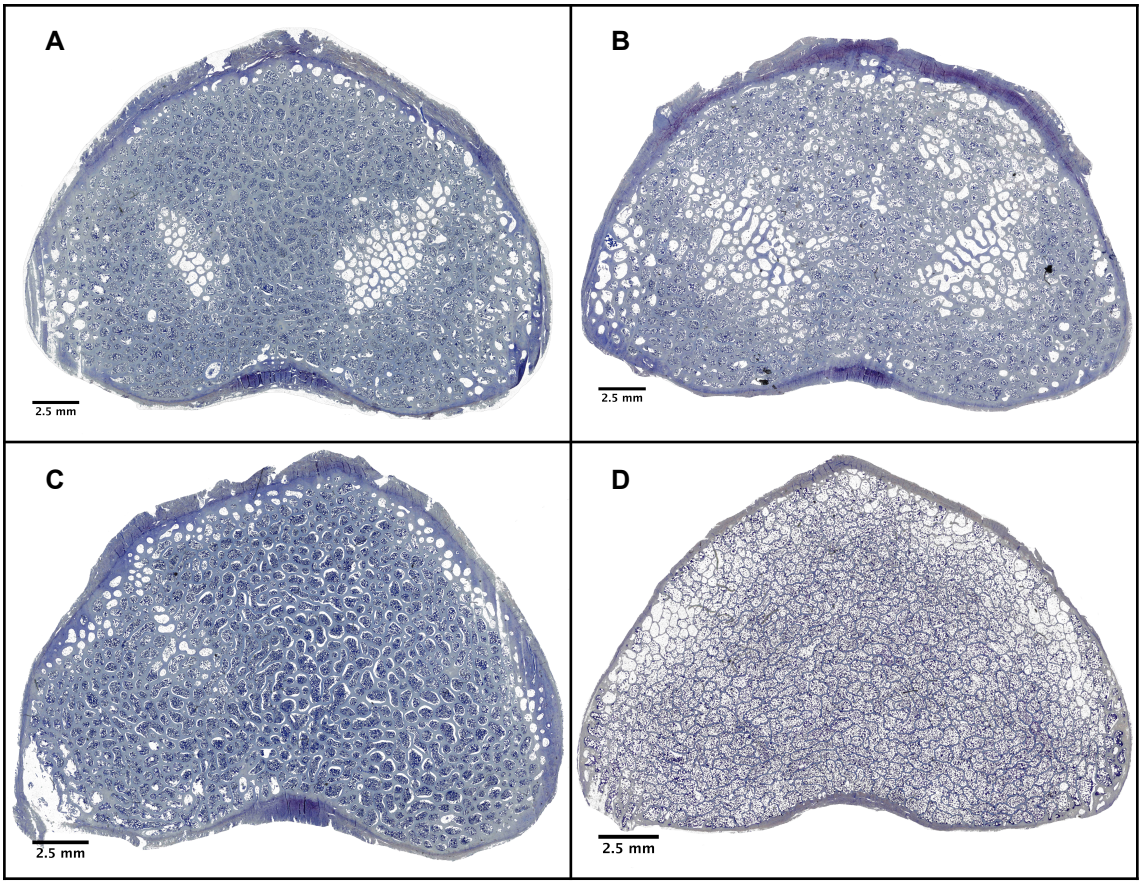

Abb. 32: Histologische Schnitte der Wirbelkörper gefärbt mit Toluidinblau.
Sowohl OVX (B) als auch OVX+D (C) unterschieden sich nicht wesentlich von der Kontrollgruppe (A) im Hinblick auf den spongiösen Knochen. Die Trabekel waren stark und gut vernetzt, sodass ein gitterförmiges Erscheinungsbild entstand. Die Trabekel von OVX+D+S (D) hingegen waren deutlich schmaler, verglichen mit denen der anderen Gruppen.

Nahezu das gleiche Bild zeigte sich auch in der OVX-Gruppe, einzig die Menge des Knochenmarks war etwas geringer als bei den Kontrolltieren.
Es ließen sich ebenfalls keine Unterschiede in der histologischen Beschaffenheit der Wirbelkörper der OVX+D-Gruppe verglichen mit denen der Kontrollgruppe finden.
Auch in OVX+D+S war das trabekuläre Netzwerk noch relativ gut; es fanden sich nur wenige Abbrüche. Jedoch waren die Trabekel sehr schmal, weswegen der Eindruck entstand, dass diese sehr weit auseinander standen. Der Markraum enthielt meist wesentlich mehr Fett als Zellen des Knochenmarks. Der kortikale und der intrakortikale Knochen war mäßig bis schwach ausgeprägt. Auch hier waren vermehrt stark violett gefärbte Anteile im spongiösen Knochen zu finden, die auf nicht-mineralisierte Matrix hinwiesen.

4.2. Ergebnisse der Trabekelparameterbestimmung

Um die in der deskriptiven Analyse erkannten Veränderungen in der Knochenbeschaffenheit zu objektivieren, wurden die Trabekelfläche und -dicke sowie die gesamte Präparatfläche bestimmt. Zur Auswertung wurde die Trabekel- mit der Präparatfläche normalisiert, um den prozentualen Anteil des trabekulären Knochens am gesamten Präparat zu erhalten.

Femur

Der Anteil der Trabekelfläche in den Schnitten des Femurkopfes betrug in der Kontrolle 54,5%, in OVX 55,3% und in OVX+D 55,5%, sodass sich keine signifikanten Unterschiede zwischen diesen Gruppen ergaben. OVX+D+S hingegen hatte einen trabekulären Anteil von 42,2% — was einem Verlust an trabekulärer Knochenfläche von etwa 25% entsprach — und war damit signifikant niedriger als alle drei anderen Gruppen ($p \leq 0{,}021$, Abb. 33-A).

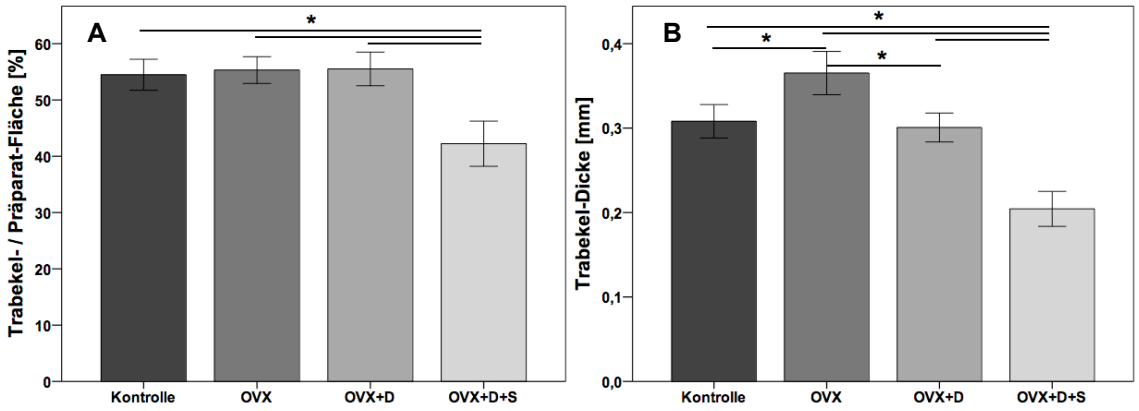

Abb. 33: Femur: A) Trabekel-/Präparat-Fläche [%] und B) Trabekel-Dicke [mm]. Signifikant geringerer Anteil der Trabekel- an der Präparatfläche ($p \leq 0{,}021$) und signifikant dünnere Trabekel ($p \leq 0{,}004$) in der OVX+D+S-Gruppe. (Mann-Whitney-U, *$p \leq 0{,}05$, n = 8 bei Kontrolle, OVX, OVX+D, n = 6 bei OVX+D+S).

Ähnliches zeigte auch die Auswertung der Trabekeldicke. Diese lag im Mittel sowohl bei der Kontrolle als auch bei OVX+D bei 0,3 mm. Die Trabekel von OVX waren im Schnitt 0,36 mm dick und somit signifikant stärker als die der Kontroll- ($p = 0,041$) und OVX+D-Gruppe ($p = 0,019$). Jedoch war die mittlere Dicke der Trabekel in OVX+D+S mit 0,2 mm etwa ein Drittel niedriger, womit sie signifikant dünner waren als die aller anderen Gruppen ($p \leq 0,004$, Abb. 33-B, S. 60).

Wirbelkörper

Auch die Wirbelkörper zeigten ein ähnliches Bild. Der Anteil an Trabekel- zu Präparatfläche lag in der Kontrolle bei 54%, in OVX bei 53% und in OVX+D bei 51,5%, weswegen sich auch hier keine signifikanten Unterschiede zwischen diesen Gruppen ergaben. Einzig OVX+D+S hatte mit 40,6% einen um etwa 25% und somit signifikant geringeren Anteil an Trabekelfläche verglichen mit allen anderen Gruppen ($p = 0,001$, Abb. 34-A).

Ebenso verhielt es sich auch mit der Trabekeldicke. Diese war im Schnitt sowohl bei der Kontrolle, als auch bei OVX und OVX+D bei 0,2 mm. Die Trabekel von OVX+D+S im Gegensatz waren mit durchschnittlich 0,13 mm etwa ein Drittel und damit signifikant dünner als alle anderen Gruppen ($p = 0,001$, 34-B).

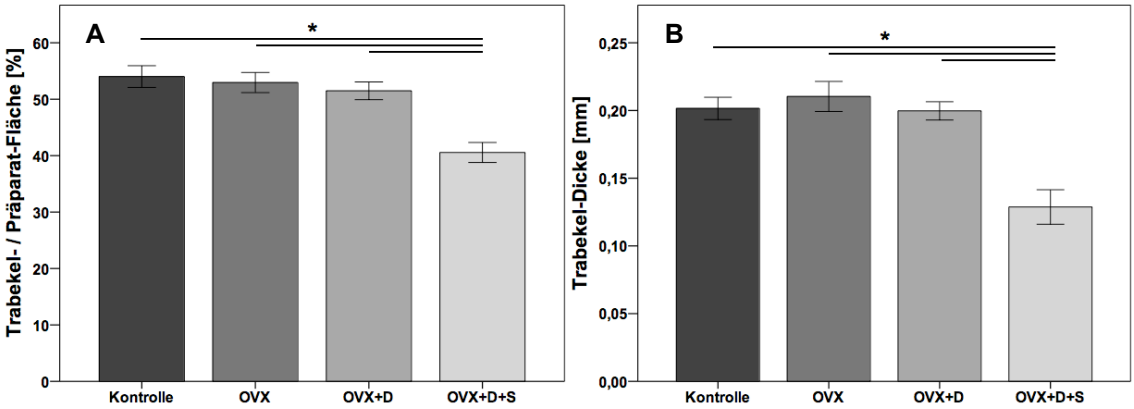

Abb. 34: LWK: A) Trabekel-/Präparat-Fläche [%] und B) Trabekel-Dicke [mm].
Signifikant geringerer Anteil der Trabekel- an der Präparatfläche ($p = 0,001$) und signifikant dünnere Trabekel ($p = 0,001$) in der OVX+D+S-Gruppe. (Mann-Whitney-U, * $p \leq 0,05$, n = 8 bei Kontrolle, OVX+D, n = 7 bei OVX, OVX+D+S).

Um diese Veränderungen genauer zu beschreiben, wurden enzym- und immunhistochemische Färbungen durchgeführt. Diese detektieren Zellen des Knochenanabolismus (Osteoblasten) und Zellen des Knochenkatabolismus (Osteoklasten), sowie deren gegenseitige Beeinflussung der Differenzierung und Aktivität (RANK-L/OPG).

4.3. Ergebnisse der enzym- und immunhistochemischen Färbungen

4.3.1. ALP Färbung: Erhöhte Osteoblastenaktivität durch Dreifachbehandlung

Zur Evaluierung der Menge und Aktivität der Osteoblasten wurde eine ALP Färbung durchgeführt. Bestimmt wurden für jedes Präparat die gesamte ALP+ Fläche, sowie deren Länge an der Knochenoberfläche. Die ALP+ Fläche wurde normalisiert mit der jeweiligen Trabekelfläche, um den prozentualen Anteil an ALP+ Fläche am gesamten Knochen zu erhalten. Die Gesamtlänge der ALP+ Fläche wurde ins Verhältnis zur Trabekellänge (Formationsfront) gesetzt. Außerdem wurde aus ALP+ Fläche und Länge die durchschnittliche Dicke der ALP+ Fläche berechnet.

Es wurden zwei hauptsächliche Erscheinungsformen der Osteoblasten gefunden. Im intrakortikalen Knochen waren die ALP+ Flächen meist kleine (fast) vollständig geschlossene Kreise. Dies waren die osteoblastären Verschlusszonen der Erosionstunnel des osteonalen Remodelings. Im spongiösen Knochen fand man meist große halbmondförmige ALP+ Flächen an der Oberfläche der Trabekel. Dies waren die osteoblastären Verschlusszonen der Erosionslakunen des hemi-osteonalen Remodelings (Abb. 35).

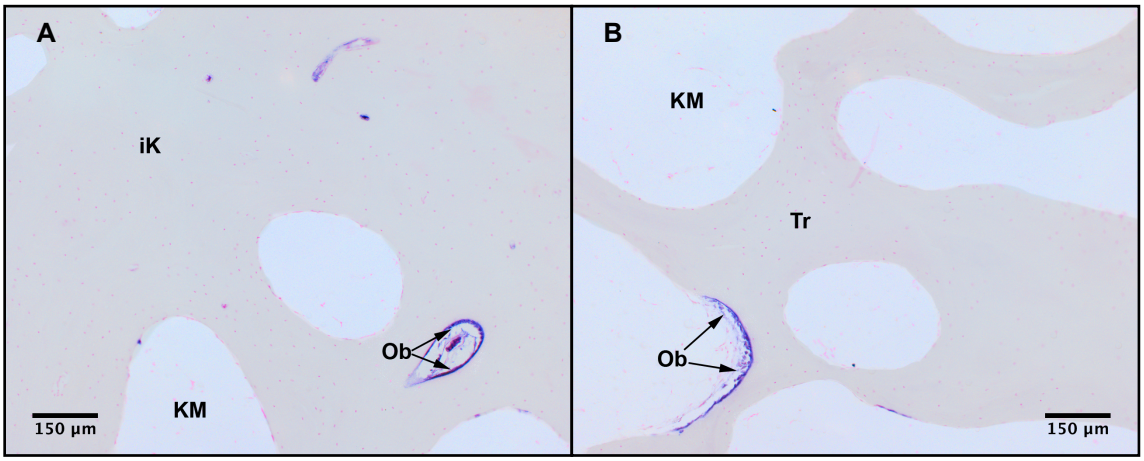

Abb. 35: Organisation der Osteoblasten.
A) Kreisförmige Anlagerung von ALP+ Osteoblasten in der Verschlusszone eines Erosionstunnels im intrakortikalen Knochen. B) Halbmondförmige Anlagerung von Osteoblasten in der Verschlusszone einer Erosionslakune im spongiösen Knochen. (Ob = Osteoblasten, iK = intrakortikaler Knochen, Tr = Trabekel, KM = Knochenmarkraum).

Femur

In der Kontrollgruppe des Femurs waren die ALP+ Flächen meist als Erosionstunnel im intrakortikalen Knochen zu finden, wobei hier das Verhältnis der ALP+ Fläche zur Trabekelfläche bei 0,20% lag. In OVX war dies bei 0,26% und in OVX+D bei 0,27%, womit sich keine dieser Gruppen signifikant voneinander unterschied. Jedoch waren in diesen beiden Gruppen die ALP+ Flächen sowohl im intrakortikalen als auch im spongiösen Knochen zu finden. OVX+D+S hingegen wies ein Verhältnis ALP+ zu Trabekelfläche

von 2,5% auf, welches in etwa das Zehnfache der anderen Gruppen und somit signifikant höher war (p = 0,001, Abb. 36-A).

Ähnliches zeigte sich auch beim Verhältnis der ALP+ Länge zur Trabekellänge. Hier lag die Kontrolle im Schnitt bei 5,1%, OVX bei 7,6% und OVX+D bei 9,8%, sodass sich auch hier keine signifikanten Unterschiede zwischen diesen Gruppen ergaben. Ein Verhältnis der ALP+ Länge zur Trabekellänge von 70,5% wies OVX+D+S auf, womit diese signifikant länger war als die anderen Gruppen (p ≤ 0,015, Abb. 36-B). Bei der deskriptiven Auswertung schien in einigen Präparaten ein Großteil der Trabekel nahezu vollständig mit ALP+ Flächen überzogen zu sein.

Die ALP+ Fläche war bei der Kontrolle im Mittel 12 µm, bei OVX 13 µm und bei OVX+D 10 µm dick. Ein signifikanter Unterschied ergab sich hier nur zwischen OVX und OVX+D (p = 0,019). OVX+D+S war mit 21 µm fast doppelt so dick, wie die anderen Gruppen (Abb. 36-C). Hier gab es in einigen Präparaten Stellen an denen die ALP+ Flächen sehr stark waren, gleich neben Stellen, wo diese nur hauchdünn waren. Diese Heterogenität war auch innerhalb der Gruppe zu erkennen. In einigen Präparaten waren die ALP+ Flächen im Schnitt sehr dünn, in anderen durchgehend sehr dick, woraus die große Standardabweichung in OVX+D+S resultierte. Eine Signifikanz gab es zu OVX+D (p = 0,002) und zur Kontrolle (p = 0,030).

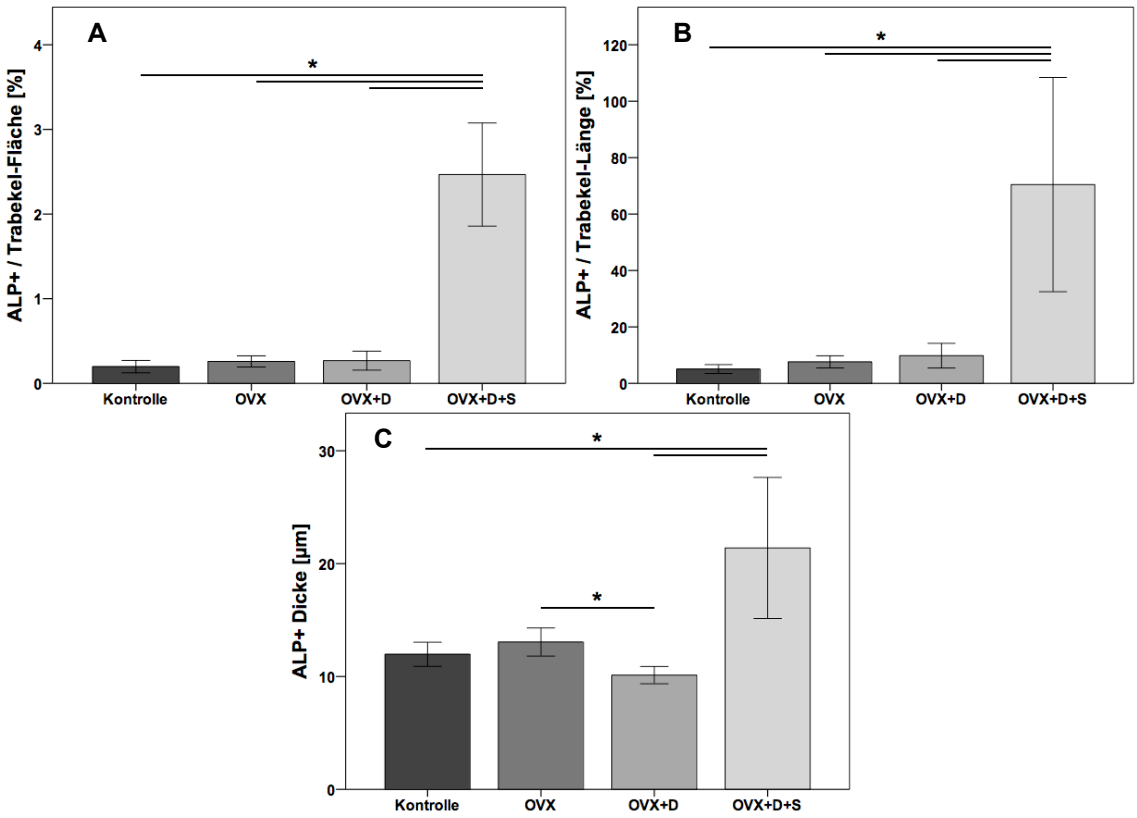

Abb. 36: Quantitative Auswertung der ALP Färbung der Femora.
A) ALP+ Fläche pro Trabekelfläche [%] und B) ALP+ Länge pro Trabekellänge [%] waren in OVX+D+S signifikant höher als in allen anderen Gruppen (p = 0,001). C) Die Dicke der ALP+ Fläche [µm] war in OVX+D+S größer als in den anderen Gruppen. (Mann-Whitney-U,*p ≤ 0,05, n = 8 bei Kontrolle, OVX, OVX+D, n = 6 bei OVX+D+S).

Wirbelkörper

Das Verhältnis von ALP+ Fläche zu Trabekelfläche im Wirbelkörper lag in der Kontrollgruppe bei 0,02%, wobei die meisten ALP+ Stellen im intrakortikalen Bereich zu finden waren. In OVX war das Flächenverhältnis bei 0,04% und in OVX+D bei 0,13%, jedoch waren hier häufiger ALP+ Flächen auch in der Spongiosa zu finden. OVX+D+S hatte ein Flächenverhältnis von 0,33% und damit mehr als das 16-fache der Kontrolle. Auch wenn aus diesen Werten der Trend zu erkennen war, dass von der Kontrolle bis hin zu OVX+D+S die ALP+ Fläche stetig größer wurde, gab es keine Signifikanzen zwischen den Gruppen. Zudem zeigte sich, dass die Heterogenität und somit auch die Standardabweichung mit jeder Gruppe zunahm, was die mangelnde Signifikanz erklärte (Abb. 37-A).

Das gleiche zeigte sich auch beim Verhältnis von ALP+ Länge zur Trabekellänge. Die Kontrolle hatte ein Verhältnis von 0,4%, OVX 0,9%, OVX+D 3,6% und OVX+D+S 4,4%. Auch hier erkannte man einen Trend einer größeren ALP+ Länge mit steigender Gruppe aber es gab keine signifikanten Unterschiede zwischen diesen. Ebenso wurde Heterogenität und Standardabweichung mit jeder Gruppe größer (Abb. 37-B).

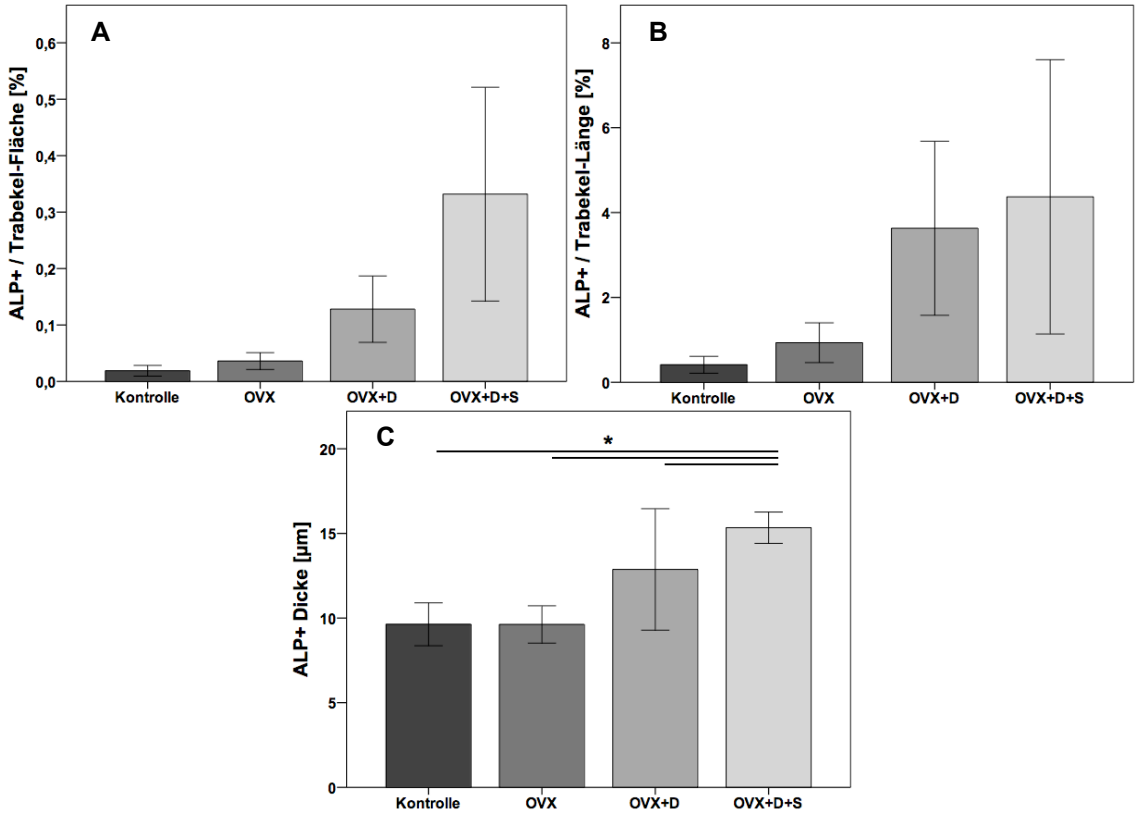

Abb. 37: Quantitative Auswertung der ALP-Färbung der LWKs.
A) ALP+ Fläche pro Trabekelfläche [%] und B) ALP+ Länge pro Trabekellänge [%] nahmen von der Kontrolle bis zu OVX+D+S stetig zu, jedoch ohne Signifikanz. C) Die Dicke der ALP+ Fläche [µm] war in OVX+D+S signifikant größer als in den anderen Gruppen ($p \leq 0{,}010$). (Mann-Whitney-U, $*p \leq 0{,}05$, n = 8 bei OVX+D, n = 7 bei OVX, n = 6 bei Kontrolle, OVX+D+S).

Die mittlere Dicke der ALP+ Fläche betrug sowohl in der Kontrollgruppe als auch in OVX 9,6 µm, sowie in OVX+D 12,9 µm. Zwischen keiner dieser Gruppen gab es signifikante Unterschiede. Einzig OVX+D+S war mit 15,3 µm signifikant dicker als alle anderen Gruppen ($p \leq 0{,}010$, Abb. 37-C, S. 64).

4.3.2. TRAP Färbung: Unveränderte oder geringere Osteoklastenaktivität durch Dreifachbehandlung

Um den zellulären Knochenkatabolismus zu bestimmen, wurde eine TRAP Färbung durchgeführt, welche Osteoklasten und deren Vorläuferzellen anfärbt. Nur wenn die TRAP+ Zellen mehrkernig und am Knochen anliegend waren, wurden sie deshalb als Osteoklasten deklariert und gingen in die Auswertung ein. Für jedes Präparat wurde die absolute Anzahl an Osteoklasten, deren mittlere Länge, sowie die Gesamtlänge aller Osteoklasten bestimmt. Die Anzahl wurde mit der Trabekelfläche normalisiert, um die Menge der Osteoklasten pro mm² Spongiosa zu erhalten. Die Gesamtlänge aller Osteoklasten eines Schnittes wurde ins Verhältnis mit der jeweiligen Trabekellänge gesetzt (Resorptionsfront).

So wie die Osteoblasten waren auch die Osteoklasten hauptsächlich in zwei Formen organisiert. Im intrakortikalen Bereich waren häufig ein bis drei Osteoklasten in kleinen Löchern im Knochen zu finden, welche den Erosionstunneln des osteonalen Remodelings entsprachen. In der Spongiosa lagen die Osteoklasten am Trabekel in den sogenannten Erosionslakunen des hemi-osteonalen Remodelings (Abb. 38).

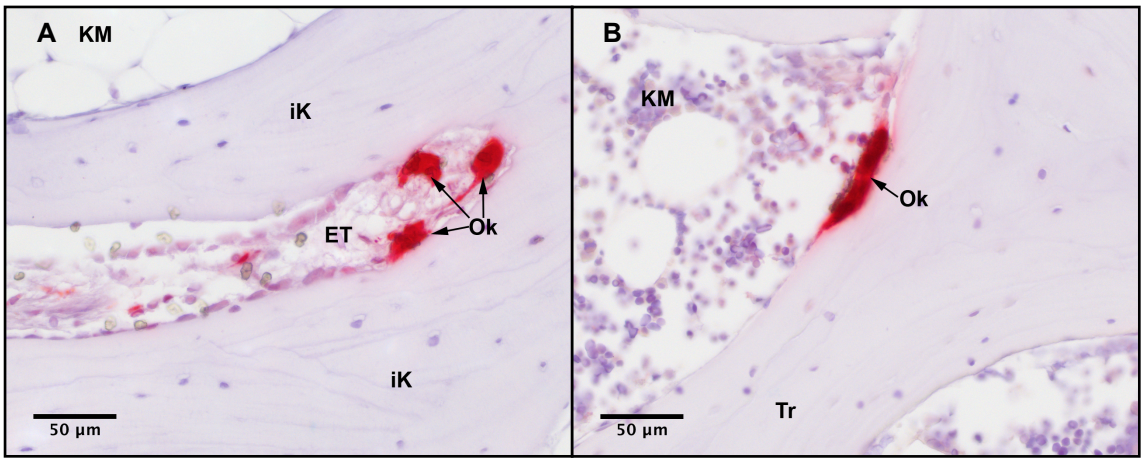

Abb. 38: Organisation der Osteoklasten.
A) Drei Osteoklasten im „cutting cone“ eines Erosionstunnels im intrakortikalen Knochen. B) Ein großer Osteoklast in seiner Erosionslakune im spongiösen Knochen. (Ok = Osteoklast, ET = Erosionstunnel, iK = intrakortikaler Knochen, Tr = Trabekel, KM = Knochenmarkraum).

Femur

Im Schnitt gab es in der Kontrollgruppe des Femurs 0,14 Osteoklasten pro mm² Trabekelfläche. Diese waren hauptsächlich in Erosionstunneln im intrakortikalen Knochen oder in starken Trabekeln der Spongiosa zu finden. In OVX+D gab es 0,21 und in

OVX+D+S 0,17 Osteoklasten pro mm². Diese waren jedoch häufiger in aktiven Zonen des spongiösen Knochens zu sehen, in denen bis zu fünf Osteoklasten nebeneinander Erosionslakunen am Trabekel bildeten. Es ergaben sich aber keine signifikanten Unterschiede in der Zahl der Osteoklasten zwischen diesen drei Gruppen. OVX hingegen hatte 0,29 Osteoklasten pro mm² Trabekelfläche, womit die Anzahl signifikant höher war, verglichen mit den anderen drei Gruppen (p ≤ 0,032, Abb. 39-A).
Das Verhältnis der gesamten Osteoklastenlänge zur Trabekellänge lag in der Kontrolle bei 0,14%, in OVX+D bei 0,22% und in OVX+D+S bei 0,11%. Hier ergab sich ein signifikanter Unterschied nur zwischen OVX+D und OVX+D+S (p = 0,030). Die Osteoklastenlänge zur Trabekellänge in OVX jedoch war mit 0,37% signifikant größer als alle anderen Gruppen (p ≤ 0,025, Abb. 39-B).
Die Osteoklasten der Kontrolle waren durchschnittlich 32,0 µm lang und damit signifikant kürzer als die der OVX-Gruppe (33,9 µm, p = 0,010) und der OVX+D-Gruppe (36,2 µm, p = 0,019). Nur OVX+D+S wies mit 33,8 µm keinen signifikanten Unterschied zur Kontrolle oder den andern beiden Gruppen auf (Abb. 39-C). Zudem fiel auf, dass ein großer Teil der sehr vielen TRAP+ Zellen in den Präparaten nicht alle drei Merkmale eines Osteoklastens aufwies und somit auch nicht in die Auswertung einging.

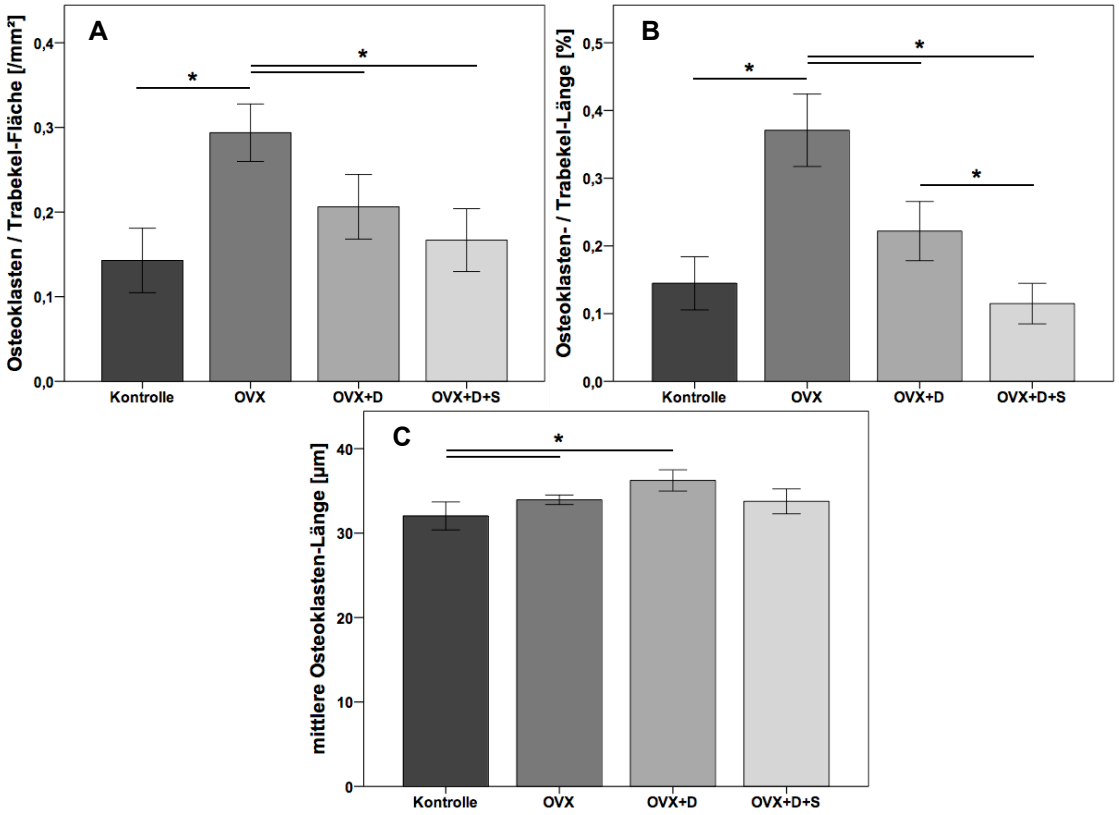

Abb. 39: Quantitative Auswertung der TRAP Färbung der Femora.
A) Osteoklasten pro Trabekelfläche [/mm²] (p ≤ 0,032) und B) Osteoklasten- pro Trabekellänge [%] (p ≤ 0,025) waren bei OVX signifikant größer. C) Die mittlere Osteoklastenlänge [µm] war in OVX (p = 0,010) und OVX+D (p = 0,019) signifikant größer als in der Kontrolle. (Mann-Whitney-U, *p ≤ 0,05, n = 8 bei Kontrolle, OVX, OVX+D, n = 6 bei OVX+D+S).

Wirbelkörper

Die Osteoklastenanzahl pro mm² Trabekel des Wirbelkörpers lag in der Kontrollgruppe bei 0,39 und in OVX bei 0,32. Zudem waren sie in beiden Gruppen recht gleichmäßig sowohl in Erosionstunneln als auch -lakunen über die gesamten Präparate verteilt. OVX+D hatte 0,50 Osteoklasten pro mm² Trabekelfläche, welche jedoch häufiger in der Spongiosa zu finden waren. Es ergaben sich aber keine signifikanten Unterschiede in der Osteoklastenzahl zwischen diesen Gruppen. OVX+D+S hatte nur etwa halb soviel Osteoklasten pro mm² Trabekel (0,18), damit gab es eine Signifikanz zur Kontrolle ($p = 0,036$) und zu OVX+D ($p = 0,007$, Abb. 40-A). Auffällig war, dass die Präparate mit sehr dünnen Trabekeln nahezu keine Osteoklasten enthielten.

Das Verhältnis von Osteoklastenlänge zur Trabekellänge lag in der Kontrolle bei 0,29%, in OVX bei 0,25% und in OVX+D bei 0,38%, woraus sich keine signifikanten Unterschiede ergaben. OVX+D+S hingegen hatte ein Verhältnis von 0,08% und war somit signifikant kürzer als alle anderen Gruppen ($p \leq 0,011$, Abb. 40-B).

Ein Osteoklast war sowohl in der Kontrolle als auch in OVX+D im Durchschnitt 38 µm, sowie in OVX 36 µm lang. Hieraus ergaben sich keine signifikanten Unterschiede. Die durchschnittliche Osteoklastenlänge in OVX+D+S betrug 32 µm und war damit signifikant kürzer als die der anderen Gruppen ($p \leq 0,010$, Abb. 40-C).

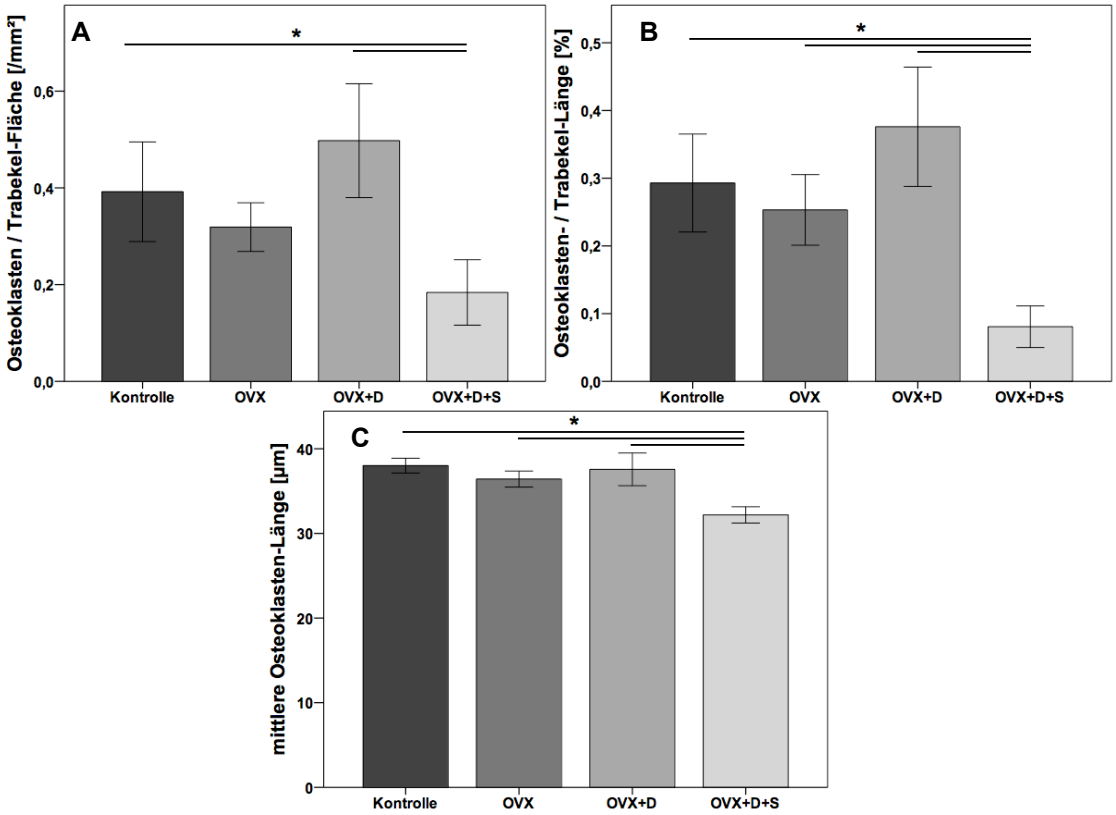

Abb. 40: Quantitative Auswertung der TRAP Färbung der LWKs.
A) Osteoklasten pro Trabekelfläche [/mm²] und B) Osteoklasten- pro Trabekellänge [%] waren bei OVX+D+S (signifikant) kleiner. C) Die mittlere Osteoklastenlänge [µm] war in OVX+D+S signifikant geringer als in allen anderen Gruppen ($p \leq 0,010$). (Mann-Whitney-U, *$p \leq 0,05$, n = 8 bei Kontrolle, OVX+D, n = 7 bei OVX+D+S, n = 6 bei OVX).

4.3.3. Immunhistochemische Färbungen: Verminderte RANK-L und OPG-Menge durch Dreifachbehandlung

Sowohl RANK-L als auch OPG wurden in den Präparaten von Femur und Wirbelkörper immunhistochemisch angefärbt, um das Zusammenspiel von Osteoblasten und Osteoklasten genauer untersuchen zu können. Gemessen wurde die gesamte RANK-L+ und OPG+ Fläche; zudem wurde die Verteilung von RANK-L und OPG auf Osteozyten (Abb. 41), Erosionstunnel und Erosionslakunen bestimmt. Alle gemessenen Absolutwerte — sowohl die Gesamtflächen als auch die Einzelflächen für die jeweilige Verteilung — wurden mit der Trabekeloberfläche des jeweiligen Präparates normalisiert, um die Vergleichbarkeit untereinander zu gewährleisten. Desweiteren wurde die gesamte RANK-L+ Fläche mit der gesamten OPG+ Fläche ins Verhältnis gesetzt. Um das Verhältnis des osteozytären RANK-L zu OPG zu bestimmen, wurde der Median der RANK-L+ und der OPG+ Flächen einer Gruppe berechnet. Das Verhältnis beider Mediane wurde dann als Punktdiagramm dargestellt und mithilfe einer Regressionsanalyse sowie dem F-Test statistisch ausgewertet.

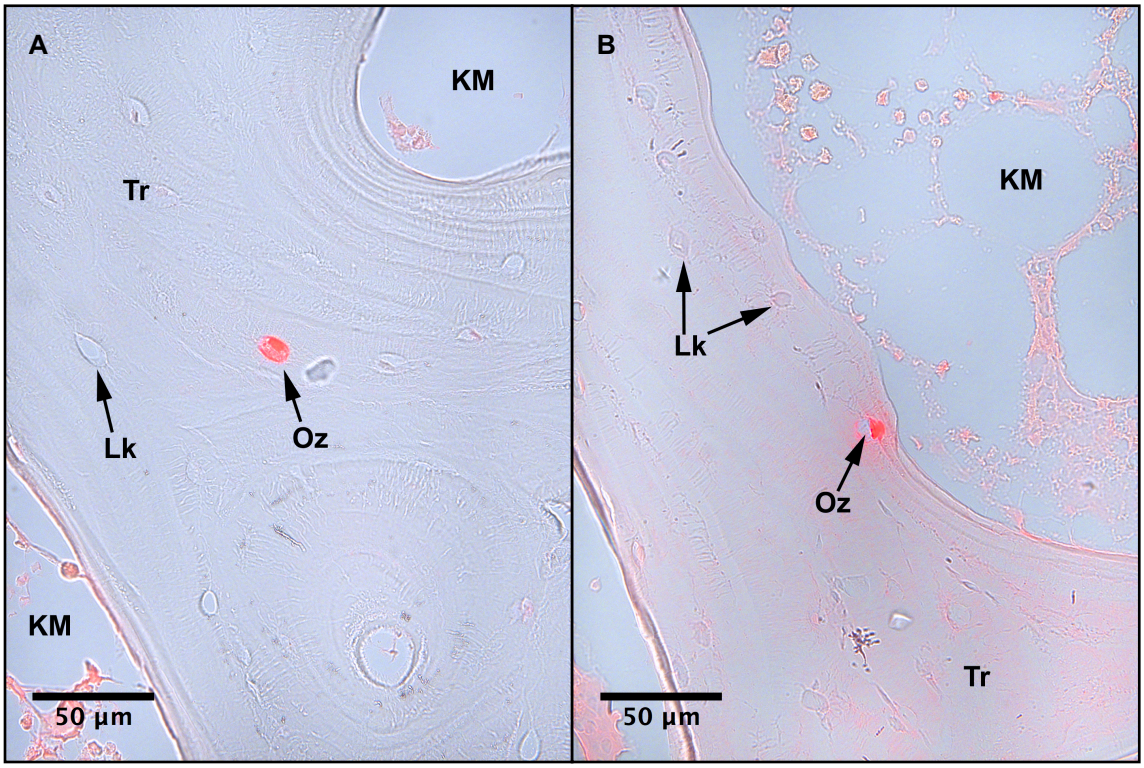

Abb. 41: RANK-L+ und OPG+ Osteozyten im trabekulären Knochen.
Da der mit dem Magenta-Rot-Komplex angefärbte Sekundärantikörper beider immunhistochemischen Färbungen ebenfalls ein Fluoreszenzfarbstoff war, wurde in den Kanälen Hellfeld und Fluoreszenz mikroskopiert. Die überlagerten Bilder beider Kanäle sind in dieser Abbildung dargestellt. A) Osteozyt, dessen Zellkern sowie Zellmembran deutlich RANK-L+ ist. B) Osteozyt in seiner Lakune, welcher einen OPG+ Zellkern aufweist. (Oz = Osteozyt, Lk = Lakune, Tr = Trabekel, KM = Knochenmarkraum).

Femur

Das Verhältnis der gesamten RANK-L+ Fläche zur Trabekelfläche (RANK-L-Flächenverhältnis) lag im Femur in der Kontrolle bei 0,091%, in OVX bei 0,117% und in OVX+D bei 0,083%, womit sich keine signifikanten Unterschiede zwischen diesen Gruppen ergaben. In OVX+D+S betrug das RANK-L-Flächenverhältnis hingegen nur 0,032% und war damit signifikant niedriger verglichen mit der Kontrolle (p = 0,010, Abb. 42-A).

Für Osteozyten betrug das RANK-L-Flächenverhältnis der Kontrolle 0,032% und für Erosionstunnel 0,050%. Damit entfielen etwa 35% der Gesamtfläche auf Osteozyten und 55% auf Erosionstunnel. Das RANK-L-Flächenverhältnis der Erosionslakunen war mit 0,009% (10% der Gesamtfläche) signifikant geringer im Vergleich zu den anderen Verteilungen (p ≤ 0,008). In OVX waren diese Verteilungsunterschiede noch deutlicher. Hier lag das RANK-L-Flächenverhältnis für Erosionslakunen bei 0,001% (1% der Gesamtfläche) und war damit signifikant niedriger als das für Osteozyten (0,013%, 11% der Gesamtfläche, p = 0,044). Auf Erosionstunnel entfielen in OVX jedoch 88% der gesamten RANK-L+ Fläche (0,0103%), signifikant mehr als in den beiden anderen Verteilungen (p ≤ 0,011). OVX+D zeigte ein ähnliches Verteilungsmuster wie schon Kontrolle und OVX. Hier betrug das RANK-L-Flächenverhältnis für Osteozyten 0,016%, für Erosionstunnel 0,059% und für Erosionslakunen 0,008%. Anteilig an der Gesamtfläche entsprach dies 20%, 71% und 9%. Aufgrund einer großen Standardabweichung bei den Erosionstunneln gab es eine Signifikanz nur zwischen Osteozyten und Erosionslakunen (p = 0,037). In OVX+D+S hingegen war das Verteilungsmuster der RANK-L+ Flächen divergent. Mit einem RANK-L-Flächenverhältnis von 0,018% und damit einem Anteil von 56% an der Gesamtfläche entfiel signifikant mehr RANK-L auf Osteozyten als auf Erosionstunnel (0,001%, 3% der Gesamtfläche, p = 0,001). Erosionslakunen hatten ein RANK-L-Flächenverhältnis von 0,013% und somit einen Anteil von fast 41% an der Gesamtfläche (Abb. 42-B).

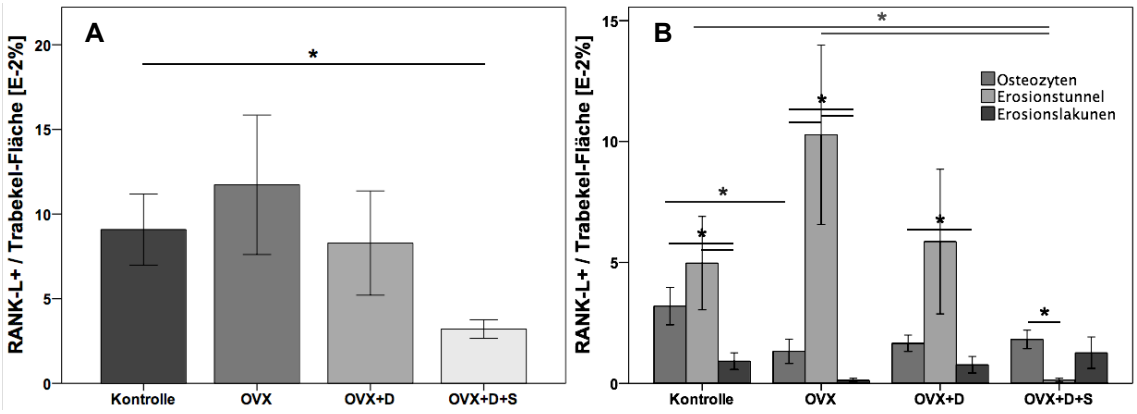

Abb. 42: Quantitative Auswertung der RANK-L Färbung der Femora.
A) Die gesamte RANK-L+ Fläche pro Trabekelfläche war in der Kontrolle signifikant höher als in OVX+D+S (p = 0,010). B) Die Verteilung der RANK-L+ Fläche war in Kontrolle, OVX und OVX+D ähnlich: RANK-L war am meisten auf Erosionstunnel verteilt, gefolgt von Osteozyten und Erosionslakunen. In OVX+D+S war RANK-L am wenigsten in Erosionstunneln vorhanden. (Mann-Whitney-U, *p ≤ 0,05, n = 8 bei Kontrolle, OVX, OVX+D, n = 6 bei OVX+D+S).

Im Vergleich zwischen den Gruppen fiel auf, dass in der Kontrolle mehr RANK-L auf Osteozyten verteilt war als in den anderen Gruppen (Signifikanz nur zu OVX, p = 0,010), der Anteil des osteozytären RANK-L an der Gesamtfläche jedoch in OVX+D+S am größten war. Desweiteren war in Kontrolle, OVX und OVX+D sowohl absolut als auch anteilig am meisten RANK-L in Erosionstunneln zu finden. Ein deutlich geringeres RANK-L-Flächenverhältnis für Erosionstunnel lag jedoch in OVX+D+S vor (Signifikanz zu Kontrolle und OVX, p ≤ 0,003).

In der Kontrollgruppe des Femurs betrug das Verhältnis der gesamten OPG+ Fläche zur Trabekelfläche (OPG-Flächenverhältnis) 0,310% und in OVX 0,355%. Im Vergleich war in OVX+D das OPG-Flächenverhältnis mit 0,487% zwar etwas jedoch nicht signifikant höher. OVX+D+S hatte mit 0,121% ein deutlich niedrigeres OPG-Flächenverhältnis verglichen mit allen anderen Gruppen, aber auch hier gab es keine Signifikanzen (Abb. 43-A, S. 71).
Das OPG-Flächenverhältnis lag in der Kontrolle für Osteozyten bei 0,017% und für Erosionslakunen bei 0,028%, was einem Anteil von 5% sowie 9% an der Gesamtfläche entsprach. 86% entfielen auf Erosionstunnel (OPG-Flächenverhältnis von 0,265%), welche damit signifikant mehr OPG enthielten als Osteozyten und Erosionslakunen (p ≤ 0,025). Das gleiche Verteilungsmuster zeigte auch OVX. Hier betrug das OPG-Flächenverhältnis für Osteozyten 0,005%, für Erosionslakunen 0,022% und für Erosionstunnel 0,328%. Das entsprach einem Anteil von 2%, 6% sowie 92%, womit wiederum signifikant mehr OPG auf Erosionstunnel verteilt war als auf Osteozyten und Erosionslakunen (p = 0,001). Selbiges zeigte sich auch in OVX+D, denn hier betrug das OPG-Flächenverhältnis von Osteozyten 0,009% und von Erosionslakunen 0,034%, welche somit einen Anteil von 2% und 7% hatten. Im Vergleich dazu war der Anteil der Erosionstunnel an der gesamten OPG+ Fläche mit 91% (OPG-Flächenverhältnis von 0,444%) signifikant größer (p = 0,010). In OVX+D+S hingegen machten die Erosionstunnel mit einem OPG-Flächenverhältnis von 0,057% nur noch einen Anteil von 47% aus. Für Osteozyten und für Erosionslakunen betrug das OPG-Flächenverhältnis 0,021% bzw. 0,043%, was anteilig an der Gesamtfläche 17% sowie 36% ausmachte. Einen signifikanten Unterschied gab es hier nur zwischen Osteozyten und Erosionslakunen (p = 0,032, Abb. 43-B, S. 71).
Im Vergleich zwischen den Gruppen gab es bei der OPG-Verteilung im Femur sowohl bei den Osteozyten als auch bei den Erosionslakunen keine nennenswerten Unterschiede, außer dass der prozentuale Anteil an der Gesamtfläche in OVX+D+S wesentlich höher war als in den anderen Gruppen. In der Kontrolle sowie in OVX und OVX+D war sowohl das OPG-Flächenverhältnis als auch der OPG-Anteil der Erosionstunnel deutlich größer als in OVX+D+S (Signifikanz zu OVX und OVX+D, p ≤ 0,039).

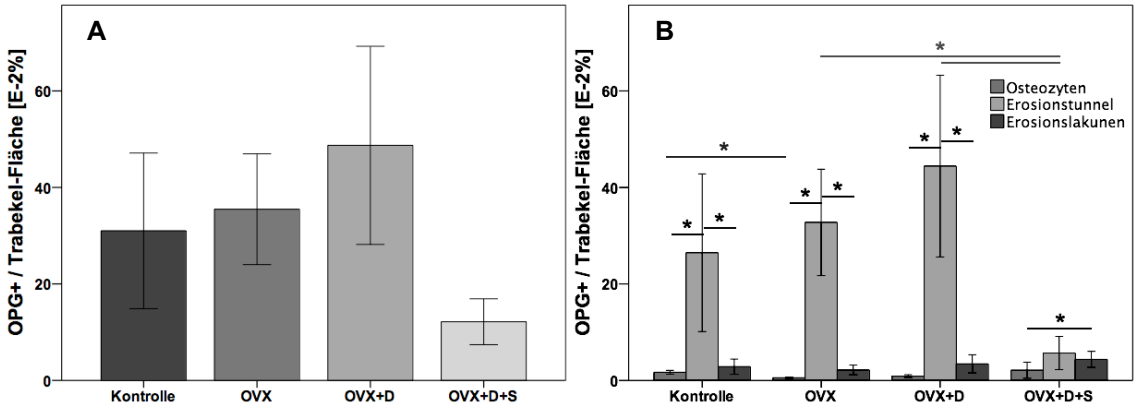

Abb. 43: Quantitative Auswertung der OPG Färbung der Femora.
A) Die gesamte OPG+ Fläche pro Trabekelfläche war in OVX+D+S deutlich kleiner als in den anderen Gruppen. B) Die Verteilung der OPG+ Fläche war in Kontrolle, OVX und OVX+D ähnlich: OPG war am meisten auf Erosionstunnel verteilt, gefolgt von Erosionslakunen und Osteozyten. In OVX+D+S war das OPG-Flächenverhältnis für Erosionstunnel deutlich kleiner als in den anderen Gruppen. (Mann-Whitney-U, *p ≤ 0,05, n = 8 bei Kontrolle, OVX, OVX+D, n = 6 bei OVX+D+S).

Das Verhältnis von RANK-L+ Fläche zu OPG+ Fläche der Femora betrug in der Kontrollgruppe im Schnitt 1,4 und war damit zwar etwas, aber nicht signifikant größer als in OVX+D mit 0,5 und in OVX+D+S mit 0,6. Das durchschnittliche RANK-L/OPG-Verhältnis in OVX war mit 2,4 wesentlich höher als in den anderen Gruppen, jedoch gab es aufgrund der großen Standardabweichung auch hier keine Signifikanzen (Abb. 44-A).
Das osteozytäre RANK-L/OPG-Verhältnis zeigte im Femur von der Kontrolle bis hin zu OVX+D+S einen nahezu linearen ($R^2 = 0,744$) aber nicht signifikanten Anstieg mit jeder zusätzlichen Behandlung (Abb. 44-B).

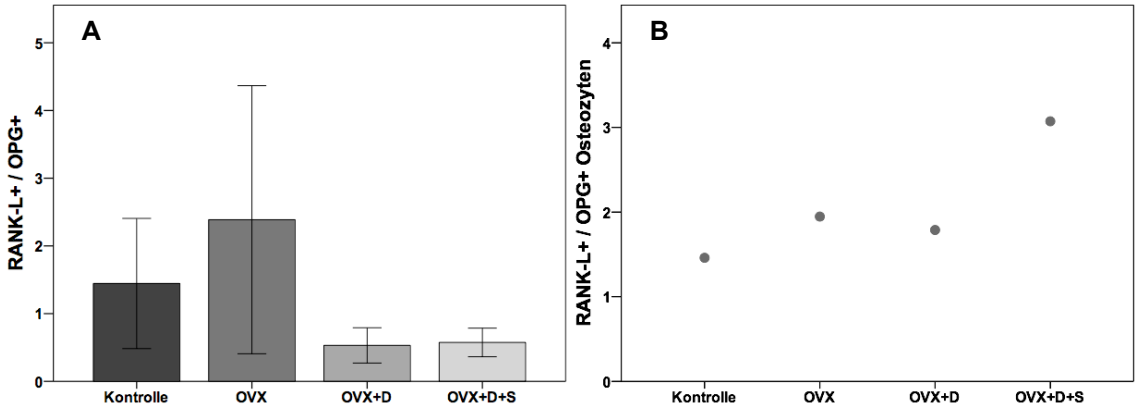

Abb. 44: Gesamtes und osteozytäres RANK-L/OPG-Verhältnis der Femora.
A) Verhältnis der RANK-L+ Fläche zur OPG+ Fläche war in der Kontrolle etwas und in OVX deutlich höher als in OVX+D und OVX+D+S. (Mann-Whitney-U, *p ≤ 0,05, n = 8 bei Kontrolle, OVX+D, n = 7 bei OVX, OVX+D+S). B) Das osteozytäre RANK-L-OPG-Verhältnis erhöhte sich von der Kontrolle bis zu OVX+D+S nahezu linear. (Lineare Regression, $R^2 = 0,744$, F-Test, p = 0,138).

Wirbelkörper

Im Wirbelkörper betrug das Verhältnis der gesamten RANK-L+ Fläche zur Trabekelfläche (RANK-L-Flächenverhältnis) in der Kontrolle 0,119%, in OVX 0,092% und in OVX+D 0,140%, woraus sich keine signifikanten Unterschiede zwischen diesen Gruppen ergaben. In OVX+D+S war das RANK-L-Flächenverhältnis mit 0,058% hingegen nur etwa halb so groß wie in den anderen Gruppen und damit signifikant kleiner im Vergleich zu diesen ($p \leq 0{,}036$, Abb. 45-A).

In der Kontrollgruppe lag das RANK-L-Flächenverhältnis für Erosionstunnel bei 0,021% und für Erosionslakunen bei 0,017%, womit diese einen Anteil von 18% sowie 14% an der gesamten RANK-L+ Fläche ausmachten. Im Vergleich dazu war das RANK-L-Flächenverhältnis für Osteozyten mit 0,081% und einem Anteil von 68% signifikant größer ($p \leq 0{,}05$). Ähnliches zeigte sich auch in OVX. Hier lag der Anteil von Erosionstunneln und -lakunen mit einem RANK-L-Flächenverhältnis von 0,005% bzw. 0,011% bei 5% und 12%. Im Gegensatz dazu hatten Osteozyten einen Anteil von 83% an der Gesamtfläche (RANK-L-Flächenverhältnis von 0,076%) und exprimierten damit signifikant mehr RANK-L verglichen mit den anderen Gruppen ($p = 0{,}001$). In OVX+D betrug das RANK-L-Flächenverhältnis für Erosionslakunen 0,015%, welches damit anteilig an der Gesamtfläche 11% ausmachte. Für Erosionstunnel lag das RANK-L-Flächenverhältnis im Durchschnitt bei 0,059% (Anteil an Gesamtfläche von 42%). Dieser hohe Wert war durch zwei Präparate bedingt, welche sowohl sehr viel RANK-L als auch OPG in Erosionstunneln exprimierten, wodurch sich ebenfalls die große Standardabweichung (0,104%) und die damit einhergehende fehlende Signifikanz erklären lies. Das RANK-L-Flächenverhältnis für Osteozyten betrug in OVX+D 0,066% und machte einen Anteil von 47% an der Gesamtfläche aus. Somit war signifikant mehr RANK-L auf Osteozyten verteilt als auf Erosionslakunen ($p = 0{,}001$). Das RANK-L-Flächenverhältnis in OVX+D+S hingegen betrug 0,036% für Osteozyten und 0,019%

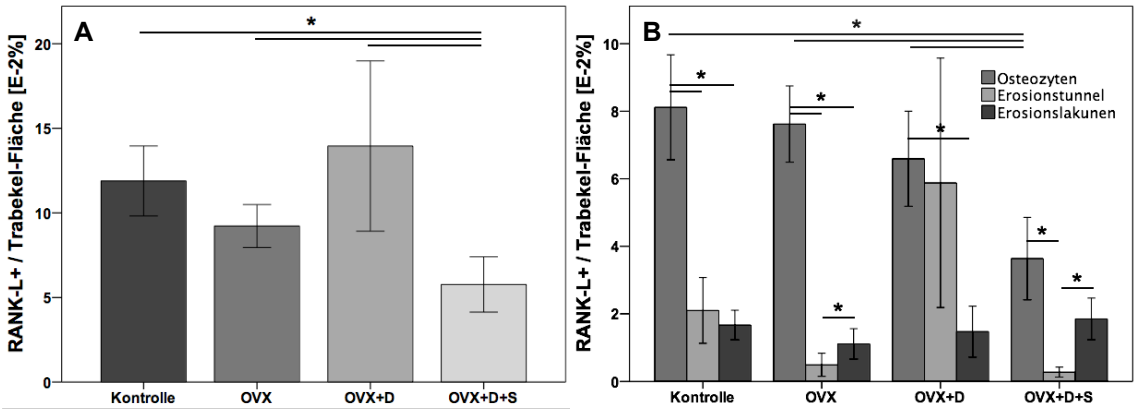

Abb. 45: Quantitative Auswertung der RANK-L Färbung der LWKs.
A) Die gesamte RANK-L+ Fläche pro Trabekelfläche war in allen Gruppen signifikant höher als in OVX+D+S ($p \leq 0{,}036$). B) RANK-L war in allen Gruppen am meisten auf Osteozyten verteilt. In OVX+D war der Anteil an RANK-L in Erosionstunneln aufgrund zweier Ausreißer sehr hoch. (Mann-Whitney-U, *$p \leq 0{,}05$, $n = 8$ bei Kontrolle, OVX+D, $n = 7$ bei OVX, OVX+D+S).

für Erosionslakunen, was einem Anteil von 62% sowie 33% entsprach. Beide waren damit signifikant größer als das RANK-L-Flächenverhältnis für Erosionstunnel (0,003%) mit einem Anteil von 5% an der Gesamtfläche ($p \leq 0,05$, Abb. 45-B, S. 72).
Im Vergleich zwischen den Gruppen wurde deutlich, dass die Menge an RANK-L, die von Osteozyten exprimiert wurde, von der Kontrolle bis zu OVX+D+S kontinuierlich geringer wurde (Signifikanz aller Gruppen zu OVX+D+S, $p \leq 0,047$), der Anteil an der Gesamtfläche jedoch in etwa gleich blieb. Nur OVX+D bildete wegen der beiden Ausreißer in den Erosionstunneln eine Ausnahme.

Das Verhältnis der gesamten OPG+ Fläche zur Trabekelfläche (OPG-Flächenverhältnis) der Wirbelkörper betrug in der Kontrolle 0,209% und war damit etwa doppelt so groß wie selbiges von OVX mit 0,100% und OVX+D mit 0,106% (Signifikanz zu OVX, $p = 0,020$). Im Vergleich dazu war das OPG-Flächenverhältnis von OVX+D+S nochmals deutlich geringer mit 0,023% (Signifikanz zur Kontrolle, $p = 0,001$, Abb. 46-A, S. 74).
In der Kontrolle war die OPG+ Fläche größtenteils auf Erosionslakunen (0,094%) und auf Erosionstunnel (0,076%) verteilt, was einem Anteil an der Gesamtfläche von 45% sowie 36% ausmachte. Das OPG-Flächenverhältnis für Osteozyten betrug lediglich 0,039% (Anteil an Gesamtfläche von 19%) und war damit signifikant geringer verglichen mit den Erosionslakunen ($p = 0,007$). OVX zeigte ein verändertes Verteilungsmuster. Auf Erosionslakunen entfielen hier 78% sowie auf Osteozyten 19% der Gesamtfläche, was einem OPG-Flächenverhältnis von 0,078% und 0,019% entsprach. Im Gegensatz dazu verteilten sich nur 3% der OPG+ Fläche auf Erosionstunnel (OPG-Flächenverhältnis von 0,003%), welche somit eine signifikant geringer Menge an OPG aufwiesen als die anderen beiden Verteilungen ($p \leq 0,010$). In OVX+D betrug das OPG-Flächenverhältnis für Erosionstunnel hingegen 0,088%, was anteilig an der Gesamtfläche 83% ausmachte. Dieser hohe Wert wurde hauptsächlich durch zwei Präparate hervorgerufen, die sowohl OPG als auch RANK-L in großem Maße in Erosionstunneln exprimierten, wodurch sich die große Standardabweichung (0,133%) sowie die mangelnde Signifikanz erklärten. Erosionslakunen und Osteozyten hatten ein OPG-Flächenverhältnis von 0,013% bzw. 0,005%, was einem Anteil von 12% sowie 5% an der Gesamtfläche entsprach. In OVX+D+S betrug das OPG-Flächenverhältnis für Erosionstunnel, Erosionslakunen und Osteozyten 0,012%, 0,008% sowie 0,003%, was anteilig an der Gesamtfläche 52%, 35% und 13% ausmachte. Hier ergaben sich keine Signifikanzen zwischen den Verteilungen (Abb. 46-B, S. 74).
Im Vergleich zwischen den Gruppen war auffallend, dass das OPG-Flächenverhältnis für Osteozyten von der Kontrolle bis zu OVX+D+S kontinuierlich niedriger wurde (Signifikanzen zwischen Kontrolle und allen anderen Gruppen, $p \leq 0,027$), der Anteil an der gesamten OPG+ Fläche jedoch in allen Gruppen annähernd gleich war. Desweiteren fiel auch die Menge an OPG, die auf Erosionslakunen verteilt war, von Kontrolle bis hin

zu OVX+D+S stetig ab (Signifikanzen zwischen Kontrolle und allen anderen Gruppen, $p \leq 0{,}047$).

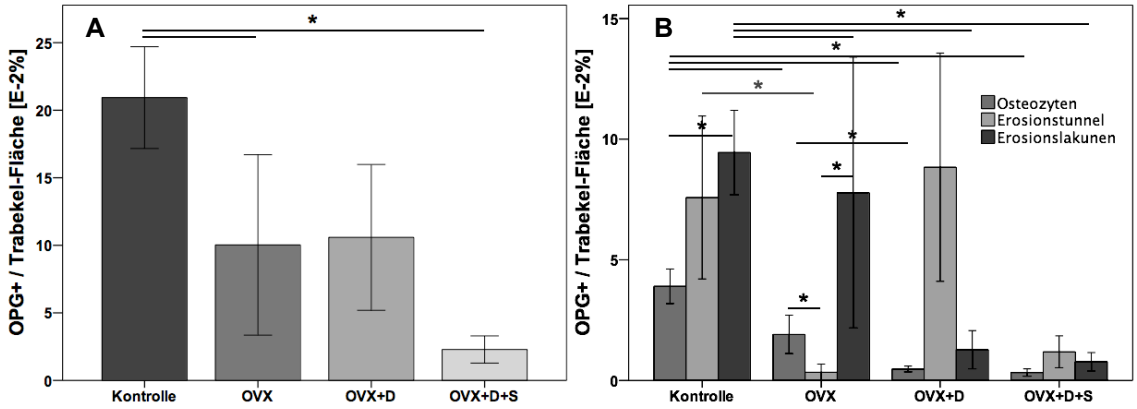

Abb. 46: Quantitative Auswertung der OPG Färbung der LWKs.
A) Die gesamte OPG+ Fläche pro Trabekelfläche war in der Kontrolle deutlich größer als in den anderen Gruppen. B) Ein klares Verteilungsmuster der OPG+ Fläche konnte nicht erkannt werden, jedoch war der Anteil an Osteozyten an der jeweiligen Gesamtfläche immer ähnlich, mit Ausnahme von OVX+D. (Mann-Whitney-U, *p ≤ 0,05, n = 8 bei Kontrolle, OVX+D, n = 7 bei OVX, OVX+D+S).

Das Verhältnis der gesamten RANK-L+ Fläche zur gesamten OPG+ Fläche der LWKs betrug in der Kontrolle im Durchschnitt 0,7 und war damit signifikant kleiner als das von OVX mit 11,1 ($p = 0{,}027$) und OVX+D mit 6,9 ($p = 0{,}032$). Nur geringfügig größer als in der Kontrolle war das RANK-L/OPG-Verhältnis in OVX+D+S mit 2,7 (Abb. 47-A).
Das osteozytäre RANK-L/OPG-Verhältnis stieg im LWK mit jeder zusätzlichen Behandlung exponentiell ($R^2 = 0{,}999$) und signifikant ($p = 0{,}001$) von der Kontrolle bis hin zu OVX+D+S an (Abb. 47-B).

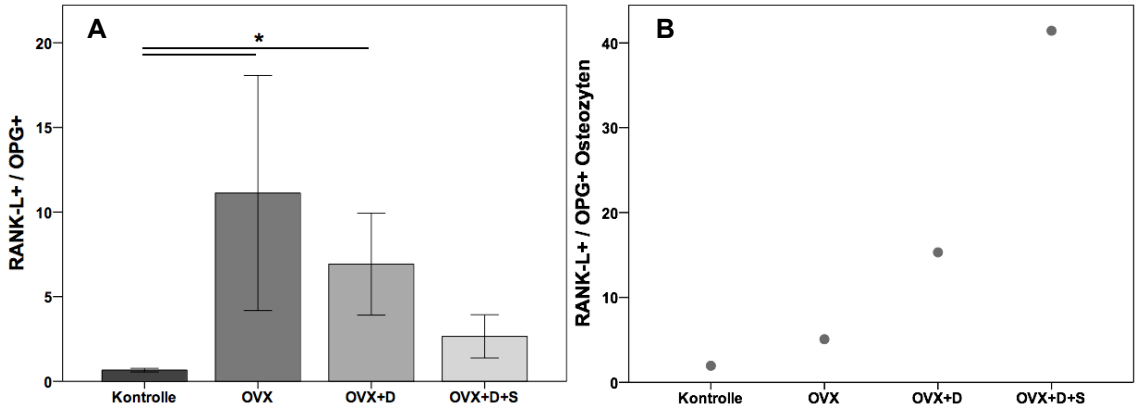

Abb. 47: Gesamtes und osteozytäres RANK-L/OPG-Verhältnis der LWKs.
A) Verhältnis der RANK-L+ Fläche zur OPG+ Fläche war in der Kontrolle signifikant geringer als in OVX und OVX+D ($p \leq 0{,}032$). (Mann-Whitney-U, *p ≤ 0,05, n = 8 bei Kontrolle, OVX+D, n = 7 bei OVX, OVX+D+S). B) Das osteozytäre RANK-L/OPG-Verhältnis erhöhte sich von der Kontrolle bis zu OVX+D+S nahezu exponentiell. (Exponentielle Regression, $R^2 = 0{,}999$, F-Test, $p = 0{,}001$).

4.4. Ergebnisse der Fluoreszenz-Markierungen

Um die Geschwindigkeit der Mineralisierung zu analysieren, wurden den Tieren mit sieben bzw. acht Tagen Abstand zwei Fluoreszenz-Marker kurz vor der Euthanasie injiziert. Die Knochenproben des Wirbelkörpers wurden in PMMA eingebettet und konnten mit dem Fluoreszenz-Mikroskop untersucht werden. Der Abstand der beiden fluoreszierenden Banden wurde gemessen und durch die Anzahl der Tage (sieben bzw. acht) dividiert, um die Mineralisierungsrate pro Tag zu erhalten.

Die rote und die erste grüne, näher am Knochen liegende Bande waren in allen Präparaten nicht voneinander zu differenzieren. Im überlagerten Bild ergab sich deshalb eine orangefarbene Bande (Abb. 48-C). Die Entfernung wurde von der ersten zur zweiten grünen und in manchen Präparaten von der roten zur zweiten grünen Bande bestimmt.

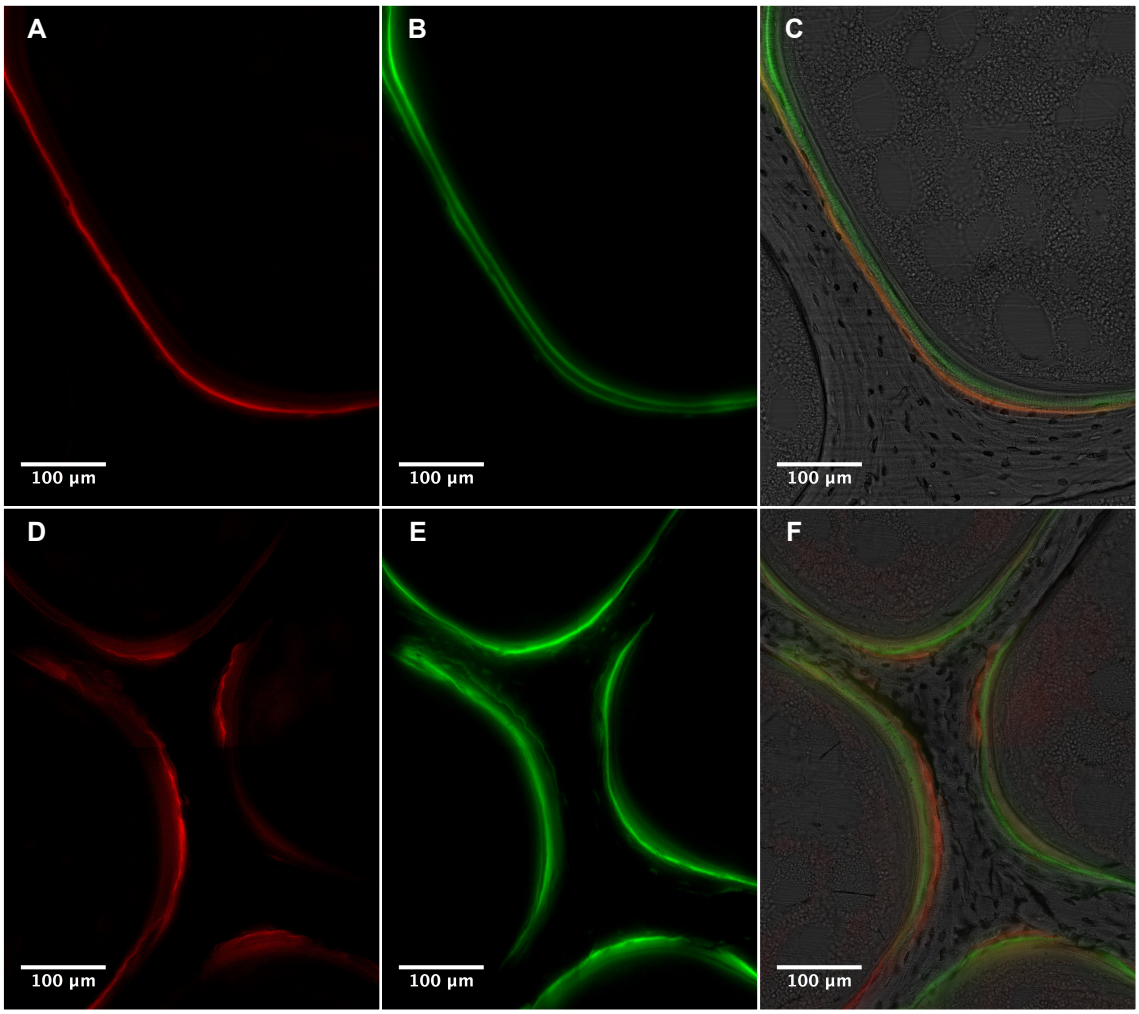

Abb. 48: Fluoreszenz-Markierungen in den LWKs.
A) Rote Alizarin Markierung, B) grüne Calcein Markierungen und C) beide Fluoreszenzkanäle sowie der Hellfeldkanal in einem überlagerten Bild eines OVX-Präparates. Es war deutlich zu erkennen, dass sich die rote und die erste grüne Bande nicht voneinander unterschieden. D) bis F) Selbiges in einem OVX+D+S-Präparat. Es fiel auf, dass die erste grüne Bande meist nicht mehr zu sehen war, aber große Teile des Trabekels von der zweiten grünen Bande bedeckt waren.

Die Mineralisierungsrate lag in der Kontrollgruppe bei 1,7 µm/d und war damit signifikant größer als in allen anderen Gruppen ($p \leq 0{,}013$). Zwischen diesen ergaben sich keine signifikanten Unterschiede. OVX hatte eine Mineralisierungsrate von 1,4 µm/d, OVX+D und OVX+D+S von 1,3 µm/d (Abb. 49). In der Gruppe mit der Dreifachbehandlung fiel jedoch auf, dass sehr große Teile der Trabekel mit nur einer grünen Bande bedeckt waren. Dabei handelte es sich um die zweite, durch die spätere Injektion entstandene Markierung; die erste grüne Bande hingegen fehlte fast überall, selbst dort, wo eine rote Bande zu sehen war (Abb. 48-E, S. 75).

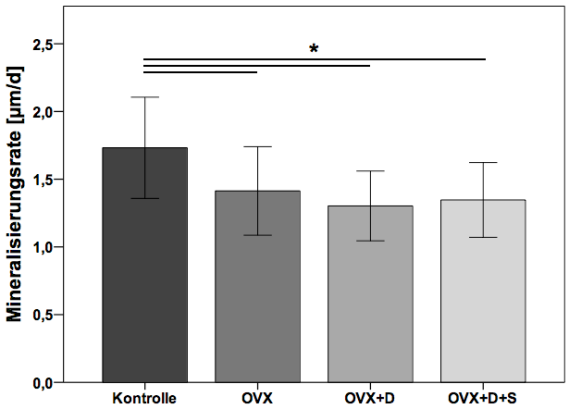

Abb. 49: Mineralisierungsrate [µm/d] der LWKs.
Die Mineralisierungsrate der Kontrolle war signifikant höher als in allen anderen Gruppen ($p \leq 0{,}013$), zwischen welchen sich keine Unterschiede ergaben. (Mann-Whitney-U, *$p \leq 0{,}05$, $n = 10$ bei Kontrolle, $n = 14$ bei OVX+D, OVX+D+S, $n = 15$ bei OVX).

4.5. Zusammenfassung der Ergebnisse

Systemische Einflüsse auf das Skelettsystem durch den Versuchsaufbau wurden dadurch verdeutlicht, dass sowohl Femur als auch Wirbelkörper über den Zeitraum von acht Monaten auf die unterschiedlichen Behandlungen ansprachen. Die Gruppe, die Ovariektomie, Diät und Steroide (OVX+D+S) erhielt, zeigte verglichen mit der Kontrolle eine deutliche Rarefizierung des trabekulären Netzwerkes, einen erhöhten Anteil an Fett im Knochenmark und wies interessanterweise vermehrt nicht-mineralisierte Bereiche auf. Wesentliche Einflüsse auf den kortikalen Knochen ließen sich deskriptiv nicht ermitteln. Im Gegensatz zum Wirbelkörper zeigte das Femur schon in OVX+D Veränderungen im Knochenaufbau. Jedoch veränderten sich die histomorphometrisch bestimmten Parameter Trabekelfläche und -dicke in beiden Regionen innerhalb der ersten beiden Behandlungsgruppen (OVX und OVX+D) nicht wesentlich im Vergleich zur Kontrolle. Nach acht Monaten der dreifachen Behandlung hingegen war der Anteil an Trabekelfläche und die Trabekeldicke signifikant geringer verglichen mit allen anderen Gruppen.

Sowohl Menge als auch Aktivität der Osteoblasten einiger Tiere in OVX+D+S des Femurs sowie des Wirbelkörpers waren entgegen aller Erwartungen deutlich erhöht ver-

glichen mit den anderen drei Gruppen, zwischen welchen sich fast keine (signifikanten) Unterschiede feststellen ließen. Der Vergleich beider Regionen miteinander zeigte, dass die Reaktion der Osteoblasten auf die unterschiedlichen Behandlungen sehr ähnlich war. Die Absolutwerte hingegen waren sehr divergent. So waren sowohl ALP+ Fläche als auch ALP+ Länge im Femur bis zu zehnfach höher als in der selben Gruppe im LWK. Nur die durchschnittliche Dicke der ALP+ Fläche unterschied sich in beiden Regionen nicht wesentlich. Im Femur reichte die Ovariektomie aus, um nach acht Monaten einen Anstieg der Osteoklastenanzahl und -aktivität zu erzeugen. Die zusätzliche Behandlung mit Steroiden und/oder Diät erbrachte nach diesem Zeitraum jedoch kaum Veränderungen im Vergleich zur Kontrolle. Im Gegensatz dazu waren im Wirbelkörper die Einflüsse der Dreifachbehandlung am deutlichsten zu erkennen. Hervorzuheben ist jedoch, dass die Osteoklastenparameter nicht wie erwartet höher, sondern signifikant niedriger waren.

Die RANK-L+ Fläche nach acht Monaten der Dreifachbehandlung war in beiden Knochenregionen (signifikant) niedriger verglichen mit allen anderen Gruppen. Das Femur wies außerdem ein leicht erhöhtes RANK-L-Flächenverhältnis in OVX auf im Vergleich zu den anderen Gruppen. Auch die Verteilung der RANK-L+ Flächen unterschied sich zwischen den beiden Regionen. Im Femur wurde RANK-L hauptsächlich von Erosionstunneln exprimiert, im Wirbelkörper hingegen waren es vor allem Osteozyten. Beide Skelettregionen zeigten deutliche Veränderungen im Verteilungsmuster in OVX+D+S verglichen mit den anderen Gruppen. Sowohl im Femur als auch im Wirbelkörper war die OPG+ Fläche in der dreifach behandelten Gruppe wesentlich niedriger als in den anderen Gruppe, jedoch ergaben sich auch hier Unterschiede. So wies OVX+D das größte OPG-Flächenverhältnis im Femur auf, wohingegen es im LWK die Kontrolle war. Desweiteren wurde im Femur am meisten OPG in Erosionstunneln exprimiert; im Wirbelkörper konnte man kein klares Verteilungsmuster erkennen. Das Verhältnis von RANK-L zu OPG ähnelte sich in beiden Regionen jedoch sehr, denn dieses war in OVX deutlich erhöht im Vergleich zu allen anderen Gruppen. Zwischen der Kontrolle und OVX+D+S gab es interessanterweise keine großen Unterschiede. Im Gegensatz dazu stieg das RANK-L/OPG-Verhältnis der Osteozyten im Femur linear und im LWK exponentiell mit jeder weiteren Behandlung an.

Außerdem zeigten die Fluoreszenz-Markierungen, dass die Mineralisierungsrate pro Tag des LWKs nach acht monatiger Dreifachbehandlung signifikant geringer im Vergleich zur Kontrolle war. Eine verschlechterte Mineralisierung in OVX+D+S verglichen mit allen Gruppen war deskriptiv ebenfalls zu erkennen.

5. Diskussion

Die systemische Skeletterkrankung Osteoporose ist multifaktoriell bedingt und lässt sich nach der zugrunde liegenden Ätiologie in verschiedene Formen einteilen. Die Typ I oder auch postmenopausale primäre Osteoporose betrifft nur Frauen ab den Wechseljahren und ist durch einen schnellen Knochenmasseverlust innerhalb der ersten zehn Jahre der Erkrankung gekennzeichnet. Dabei steht der Verlust von trabekulärem Knochen im Vordergrund, hervorgerufen durch einen gesteigerten Knochenumsatz, dem sogenannten „high turnover“ mit überwiegen der Knochenresorption [73, 112]. Die Typ II oder senile primäre Osteoporose ist charakterisiert durch einen langsamen Knochenmasseverlust sowohl von kortikalem als auch von spongiösem Knochen mit verminderter Knochenformation bei einem „low turnover“. Betroffen davon sind Frauen und Männer im höheren Lebensalter [73, 112]. Eine Langzeittherapie mit hohen Dosen an Glucocorticoiden hingegen führt zu einem Ungleichgewicht im Knochenmetabolismus mit verstärkter Knochenresorption und verminderter Knochenformation. Diese sogenannte Glucocorticoid-induzierte Osteoporose (GIO) ist die häufigste Form der sekundären Osteoporose und beeinflusst diffus sowohl kortikalen als auch spongiösen Knochen [151]. Trotz dieser verschiedenen pathophysiologischen Mechanismen liegt allen Formen ein unausgeglichener Knochenmetabolismus zugrunde, welcher zu einer Abnahme der Knochenmasse sowie zu einer gesteigerten Frakturanfälligkeit führt [112].
Um die operative Versorgung osteoporotischer Frakturen in Zukunft verbessern zu können, müssen neue Implantate entwickelt und im osteoporotischen Knochen getestet werden. Die FDA sieht dafür Großtiermodelle vor, bei denen sowohl der histologische Knochenaufbau als auch die Biomechanik dem Menschen sehr ähnlich sind [147]. Die Etablierung eines solchen Großtiermodells ist Ziel dieser Studie, bei der die Induktion eines osteoporotischen Knochenstatus entsprechend der postmenopausalen Osteoporose durch OVX hervorgerufen und durch zusätzliche Maßnahmen wie kalzium- und Vitamin-D-armer Diät sowie durch Steroidapplikation noch verstärkt werden sollte.

5.1. Unveränderte Trabekelparameter trotz gesteigertem Knochenkatabolismus bei Östrogenmangel durch OVX

Wegen des Östrogenmangels während der Menopause der Frau stellt sich ein hoher Knochenumsatz mit schnellem Verlust an trabekulärem Knochen ein, welcher für fünf bis zehn Jahre anhält [151]. Dabei wird durch den Mangel an Sexualhormonen zwar sowohl die Osteoblastogenese als auch die Osteoklastogenese gesteigert, jedoch verringert sich die Lebensspanne der Osteoblasten, wohingegen die Lebensspanne der Osteoklasten verlängert wird [110]. Dadurch ist die Resorption um etwa 90%, die Knochenbildung jedoch nur durchschnittlich um 45% gesteigert [57], woraus sich ein verstärkter Knochenabbau ergibt [151].

Um einen postmenopausalen Östrogenmangel im Tiermodell zu simulieren, wird bei Versuchstieren am häufigsten eine bilaterale Ovariektomie durchgeführt. Sowohl Mäuse als auch Ratten sprechen sehr schnell auf diese Behandlung mit einer Abnahme des spongiösen Knochens an. So konnte in Ratten ein signifikanter Knochenmasseverlust im Schenkelhals 30 Tage und im LWK 60 Tage nach OVX gezeigt werden [94].
Eine solche Abnahme der Knochenmasse durch alleinige OVX konnte im vorliegenden Schafmodell nicht nachgewiesen werden. Sowohl im Femur als auch im LWK konnten weder deskriptiv noch histomorphometrisch eine Abnahme der Trabekelfläche oder Trabekeldicke (Abb. 33 & 34, S. 60 f.) bzw. eine Verschlechterung im spongiösen Netzwerk aufgezeigt werden (Abb. 31 & 32, S. 58 f.). Diese Ergebnisse sind im völligen Einklang mit der bisherigen Literatur. So konnten Augat et al. sechs Monate nach OVX eine leichte, nicht signifikant geringere BMD in Knochenbiopsien der Tibia von Schafen verglichen zu einer Kontrolle feststellen. Nach zwölf Monaten der Behandlung gab es jedoch keine Unterschiede zwischen den BMD-Werten der OVX-Gruppe und der Kontrolle [8]. Auch diverse andere Gruppen konnten diese Ergebnisse bestätigen und zeigten, dass sich beim Schaf ein signifikanter und schneller Knochenmasseverlust innerhalb der ersten drei bis vier Monate nach OVX einstellt, welcher jedoch sechs bis zwölf Monate danach wieder vollständig aufgehoben ist [124]. Kennedy et al. stellten ein Jahr nach OVX ebenfalls keine wesentlichen Veränderungen in der BMD oder den Trabekelparametern fest, jedoch zeigten Fluoreszenz-Markierungen einen signifikant gesteigerten Knochenumbau während dieser Zeit an [85]. Diese Beobachtungen konnten im hier vorgestellten Schafmodell vor allem für das Femur — und hier hauptsächlich für den intrakortikalen Knochen — bestätigt werden. Die Anzahl und Aktivität der Osteoklasten sowie die Resorptionsfront waren in der OVX-Gruppe signifikant erhöht verglichen mit der Kontrolle (Abb. 39, S. 66). Sowohl im Femur als auch im Wirbelkörper wies das erhöhte RANK-L/OPG-Verhältnis deutlich auf einen gesteigerten Knochenumsatz hin (Abb. 44 & 47, S. 71 & 74). Im Femur wurde dies durch eine gesteigerte Exprimierung von RANK-L und im LWK durch eine verminderte OPG-Produktion hervorgerufen. Gegensätzlich zum erwarteten „high turnover“ zeigten die im Femur unveränderten und im Wirbelkörper nur leicht erhöhten Osteoblastenparameter keine signifikant gesteigerte Knochenformation an (Abb. 36 & 37, S. 63 f.). Zu beachten ist jedoch die geringere Mineralisierungsrate im LWK (Abb. 49, S 76). Insgesamt lässt sich daher festhalten, dass acht Monate nach der OVX nur ein gesteigerter Knochenkatabolismus mit einer verlangsamten Mineralisierung resultierte.
Als ein möglicher Kompensationsmechanismus, mit dem sich das Schaf dem Östrogenmangel nach OVX entziehen kann, wird die endogene Produktion von Östrogenen im Fettgewebe angesehen. Dieses ist in der Lage aus Androstendion Estron zu produzieren [8], eines der wichtigsten bioaktiven Östrogene, wodurch sich die fehlenden

Einflüsse der OVX auf Trabekelparameter sowie Osteoblasten und die nur geringen Effekte auf die Osteoklasten erklären ließen.

5.2. Belastungsunterschiede zwischen verschiedenen Skelettregionen beeinflussen Knochenmetabolismus und Therapieansprechen

Die in dieser Studie untersuchten Skelettregionen sprachen zwar beide auf die systemischen Behandlungen an, jedoch in unterschiedlichem Maße. Dies zeigte sich auch in den Arbeiten von Zhang et al. sowie von Kreipke et al. [95, 204]. Beide Gruppen konnten teilweise erhebliche Diskrepanzen zwischen Femur und LWK von Schafen im Ansprechen auf eine OVX nach zwölf Monaten beweisen. Zurückzuführen sind diese Differenzen auf die unterschiedlichen Belastungen, die beide Knochen aufgrund der Anatomie des Schafes erfahren. Das Femur trägt dabei große Teile des Körpergewichtes vor allem beim Laufen, während der Lendenwirbelkörper ständigen Kompressionskräften ausgesetzt ist [204]. Dieser dient dabei eher als Feder oder Stoßdämpfer, wohingegen der Femurknochen als ein Hebel fungiert, welcher die Muskelarbeit in Bewegung umsetzt. Deswegen kann sich dieser lange Röhrenknochen auch nur wenig verformen (etwa 1% bis 2% seiner Originallänge); das Verformungsausmaß eines Wirbelkörpers hingegen ist um ein Vielfaches größer, damit dieser mehr Energie absorbieren kann. Die Hauptaufgabe eines Femurs besteht also darin eine maximale Last pro Knochenfläche zu tragen, während beim Wirbelkörper eine größere Längenänderung pro Originallänge im Vordergrund steht [167]. Nach dem Wolffschen Gesetz bzw. dem von H. M. Frost entwickeltem „Mechanostat-Modell“ passt der Knochen seine Masse und Struktur der auf ihn einwirkenden mechanischen Belastung an [55]. Als Sensoren für mechanische Stimuli dienen die im mineralisierten Knochengewebe eingebauten Osteozyten. Ihre Zellkörper sowie -fortsätze liegen jedoch nicht direkt dem Knochen an, sondern sind von einer Extrazellularmatrix, bestehend aus interstitieller Flüssigkeit sowie verschiedenen Proteoglykanen und kleineren Proteinen, umgeben [89]. Die interstitielle Flüssigkeit, die alle Osteozyten umgibt ist in ständiger Bewegung („interstitial fluid flow“, IFF), was dem Nährstoff- und Hormonaustausch zwischen Knochenzellen und Gefäßen dient [148]. Für die Verbindung zwischen Osteozytenfortsätzen und der Knochenmatrix sorgen spezielle transmembranäre Proteinkomplexe, sogenannte Integrine (z.B. Integrin αvβ3). Sie verbinden die Actinfilamente des Zytoskeletts mit in der Knochenmatrix vorkommenden Verankerungsproteinen, wie beispielsweise Osteopontin oder Bone-Sialoprotein [89]. Eine mechanische Belastung des Knochens führt dazu, dass die Kollagenfibrillen der Knochenmatrix über die Verankerungsproteine sowie die Integrine einen Stimulus auf das Zytoskelett des Osteozyten ausüben. Zusätzlich verändert sich bei Belastung der IFF, welcher an den Integrinen „zieht“ und somit eine Signalverstärkung bewirkt [148]. Desweiteren öffnen sich durch den veränderten IFF sogenannte „stretch-activated ion channels“, durch die

Kalziumionen in die Zelle gelangen. Integrine des Zellkörpers häufen sich meist zu fokalen Zell-Substrat-Kontakten zusammen, die bei mechanischer Belastung bestimmte intrazelluläre Tyrosinkinasen aktivieren. Außerdem besitzen die Osteozyten ein primäres Zilium, welches ebenfalls in der Lage ist Bewegungen zu registrieren. Sowohl die Stimuli auf das Zytoskelett, die geöffneten Ionenkanäle als auch die Aktivierung der Tyrosinkinasen setzen diverse Signalkaskaden in Gang, welche alle zu einer geänderten Proteinsynthese des Osteozyten führen [89]. Auf diese Weise wird die Adaptation des Knochens an seine mechanische Belastung erreicht, indem über eine veränderte Produktion von Zytokinen wie beispielsweise BMPs, WNTs oder Stickstoffmonooxid die Rekrutierung, Differenzierung und Aktivität von Osteoblasten und Osteoklasten moduliert wird [90].

Da Östrogene die Mechanosensitivität der Osteozyten beeinflussen und ein Östrogenmangel zu einer herabgesetzten osteogenen Antwort auf mechanische Belastung führt [90], kann geschlussfolgert werden, dass zwei Skelettregionen mit unterschiedlicher Beanspruchung verschieden auf einen Östrogenmangel nach Ovariektomie reagieren.

In der vorliegenden experimentellen Studie waren kleinere Unterschiede im Ansprechen auf die OVX zu erkennen, größere Differenzen zwischen beiden Regionen entstanden jedoch durch die zusätzliche kalzium- und Vitamin-D-arme Diät (OVX+D). Wilkens et al. zeigten, dass Schafe auf eine kalziumfreie Diät durch gesteigerte endogene Produktion von PTH sowie von Vitamin D mit einer erhöhten Mobilisierung von Kalziumionen aus dem Knochengewebe reagierten. Desweiteren führten verschiedene Konzentrationen von aktivem Vitamin D zu signifikanten Änderungen im Knochenkatabolismus bei mangelernährten Tieren [196]. Die OVX+D-Gruppe des gegenwärtigen Schafmodells reagierte im Femur mit einer signifikanten Abnahme der Osteoblastenaktivität im Vergleich zur mit OVX behandelten Gruppe (Abb. 36, S. 63). Eine Abnahme des Knochenkatabolismus wurde zum einen dadruch verdeutlicht, dass sowohl die Osteoklastogenese verringert war, erkennbar am niedrigeren RANK-L/OPG-Verhältnis (Abb. 44, S. 71), hervorgerufen durch eine geringere Expression von RANK-L und eine gesteigerte Produktion von OPG (Abb. 42 & 43, S. 69 ff.) Zum anderen zeigte sich die Abnahme des Knochenkatabolismus durch eine signifikant niedrigere Osteoklastenanzahl sowie einer verringerten Resorptionsfront verglichen mit OVX (Abb. 39, S. 66). Im Vergleich zur Kontrollgruppe änderte sich weder die Menge noch die Aktivität der Osteoblasten in OVX+D (Abb. 36, S. 63), die Osteoklastenparameter waren leicht erhöht (Abb. 39, S. 66), die Osteoklastogenese hingegen leicht vermindert (Abb. 44, S 71). Im Gegensatz dazu waren im Wirbelkörper sowohl Menge als auch Aktivität von Osteoblasten und Osteoklasten erhöht verglichen mit der Kontrolle und mit OVX (Abb. 37 & 40, S. 64 & 67). Auch die Osteoklastogenese war in OVX+D der LWKs deutlich größer als in der Kontrollgruppe (Abb. 47, S. 74). Diese Ergebnisse weisen eindeutig auf einen erhöhten Knochenumsatz im Sinne eines „high turnover“ im LWK bei OVX+D

hin. Selbiges konnten auch Govindarajan et al. im Kleintiermodell nachweisen. Dabei wurden Ratten ovariektomiert und für 14 Monate mit einer kalzium- und Vitamin-D-armen Diät gefüttert, wobei Osteoblasten- und Osteoklastenmarker signifikant erhöht waren und auf eine erhebliche Beeinträchtigung des normalen Remodelings sowie einen „high turnover“ hindeuteten [61]. Ein besseres Ansprechen auf die Osteoporoseinduktion des Wirbelkörpers im Vergleich zum Femur im Schaf konnte bereits von mehreren Gruppen ermittelt werden [95, 204], was die Ergebnisse dieser Studie weiter untermauert.

Konträr zum eben erwähnten Rattenmodel, bei dem sich ein signifikanter Knochenmasseverlust einstellte, konnte dies im aktuellen Schafmodell nicht nachgewiesen werden. Mit Ausnahme weniger Präparate des Femurs wurden für beide Regionen weder deskriptiv noch histomorphometrisch bedeutende Unterschiede im spongiösen Netzwerk (Abb. 31 & 32, S. 58 f.) bzw. der Trabekelfläche oder -dicke festgestellt (Abb. 33 & 34, S. 60 f.). Dies steht im völligen Einklang mit den Ergebnissen von Lill et al., bei denen sechs Monate nach OVX und Mangeldiät weder im Femurkopf noch im Wirbelkörper L4 per µCT relevante Unterschiede in der Trabekeldicke oder dem Knochenvolumen im Vergleich zu einer Kontrollgruppe gefunden werden konnten [106].

Auch wenn die Diskrepanzen zwischen den beiden Skelettregionen wie oben beschrieben durch die unterschiedliche Belastung plausibel erklärt werden können, so müssen doch ebenfalls Fehler und Ungenauigkeiten bei den verschiedenen histomorphometrischen Analyseverfahren bedacht werden. So ging der Bestimmung der Trabekelfläche und -dicke eine manuelle Bildbearbeitung voraus, um weiches Bindegewebe sowie Knochenmarkzellen zu entfernen, was jedoch zu Fehlern geführt haben könnte (Abb. 28, S. 53). Ebenfalls war die dafür gewählte HE-Färbung nicht optimal, da dabei keine sichere Unterscheidung zwischen mineralisiertem und nicht-mineralisiertem Gewebe vorgenommen werden konnte. Färbungen mit einer höheren Differenzierung zwischen den verschiedenen Gewebetypen, wie beispielsweise Movat´s Pentachrom oder die Färbung nach von Kossa/van Gieson, würden die Genauigkeit der Histomorphometrie noch erhöhen [125]. Die gering aber dennoch signifikant erhöhte Trabekeldicke in OVX des Femurs ist daher vermutlich artifiziell bedingt.

Um durch den Menschen verursachte Fehler so gering wie möglich zu halten, wurden die Flächenbestimmungen automatisiert und jederzeit vollständig reproduzierbar durch das kostenlose ImageJ Plugin „Trainable Weka Segmentation“ vorgenommen. Dafür wurde anfangs ein „Classifier“ erstellt, welcher dann auf alle Bilder der jeweiligen Färbung angewandt wurde. Außerdem wurde die Trabekeldicke durch das ImageJ Plungin „BoneJ Thickness“ vollautomatisch bestimmt. Die Ermittlung der Osteoklastenlänge, der Formierungsfront sowie der Entfernung der beiden Fluoreszenzbanden für die Mineralisierungsrate mussten jedoch von Hand durchgeführt werden. Trotzdem bleibt die

Histomorphometrie die einzige Möglichkeit die Mineralisierungsrate zu bestimmen und eine Analyse des Knochenumbaus auf Zell- und Gewebeebene durchzuführen [39].

5.3. Sekundäre Osteoporose vs. Osteomalazie durch Dreifachbehandlung

Die häufigste Form der sekundären Osteoporose ist die Glucocorticoid-induzierte Osteoporose (GIO), welche beim Menschen einen zweiphasigen Verlauf hat. Die erste, frühe Phase ist dabei von einem schnellen Knochenmasserverlust von 6% bis 12% innerhalb eines Jahres gekennzeichnet, aufgrund einer massiv gesteigerten Knochenresorption. Bei der zweiten, progressiven Phase der GIO stellt sich ein langsamer jährlicher Knochenmasseverlust von etwa 3% ein, bedingt durch eine verschlechterte Knochenformation [118, 151].

Osteoporotischer Knochenstatus in OVX+D+S

Im Rattenmodell zeigte die tägliche Injektion von Glucocorticoiden (GCs) über 90 Tage eine Abnahme des kortikalen Knochens für niedrige Konzentrationen an Methylprednisolon und eine Abnahme des spongiösen Knochens für hohe Konzentrationen sowie eine geringere Knochenformation in beiden Regionen [128]. Diverse andere Gruppen konnten jedoch keinen sicheren trabekulären Knochenmasseverlust in der mit GCs behandelten Ratte feststellen, dieser ist jedoch essentieller Bestandteil der GIO des Menschen [94]. Mit einer Kombination von OVX und dreimonatiger Behandlung mit Dexamethason wurde jedoch im Wirbelkörper der Ratte ein signifikanter Knochenmasseverlust sowie eine Verschlechterung des trabekulären Netzwerkes erreicht [18]. Im Schafmodell reichte eine Hochdosistherapie mit einer täglichen Dosis von 30 mg bzw. 15 mg Methylprednisolon über einen Zeitraum von drei Monaten nicht aus, um die Trabekelparameter von Beckenkammbiopsien signifikant zu verändern [31]. Eine Pilotstudie von Lill et al. zeigte, dass sich ein signifikanter Knochenmasseverlust beim Schaf sowohl im Wirbelkörper als auch im Femurkopf erst mit einer Kombination aus OVX, kalzium- und Vitamin-D-armer Diät sowie täglicher GC-Injektionen einstellt [106].
In der vorliegenden Studie zeigte sich in OVX+D+S im Femur eine Abnahme der Dicke sowohl der Kortikalis, des intrakortikalen Knochens als auch der Spongiosatrabekel. Außerdem nahm die Konnektivität des trabekulären Netzwerkes ab und die einzelnen Knochenbälkchen wiesen häufiger Abbrüche auf. Die verschmälerten Trabekel waren meist in der Längsachse des Oberschenkelhalses orientiert und hatten kaum Verbindungen untereinander, wodurch sie eine säulenartige Konfiguration aufwiesen (Abb. 31, S. 58). Ciarelli et al. untersuchten Femurkopfbiopsien von osteoporotischen Patientinnen, die eine Hüftfraktur erlitten hatten und von gesunden Frauen. Dabei zeigte sich, dass die mit der jeweiligen Knochenmasse normalisierten Trabekelparameter zwischen den beiden Gruppen keine signifikanten Unterschiede aufwiesen. Jedoch wurde bei den osteoporotischen Patientinnen eine säulenartige Konfiguration des Trabekelnetz-

werkes mit signifikant weniger querverlaufenden Trabekelstrukturen gefunden [35]. Aufgrund der fehlenden Querverbindungen wird die ungestützte Länge der einzelnen Trabekel größer, was wiederum zu einer verminderten Belastbarkeit dieser führt. Da die kritische Knickbelastung indirekt proportional zum Quadrat der ungestützten Länge ist, erhöht sich das Frakturrisiko durch diese säulenartige Konfiguration des trabekulären Netzwerkes wesentlich mehr, als es der reine Knochenmasseverlust vermuten lassen würde [112]. Dies bewahrheitete sich auf eindrucksvolle Weise im aktuellen Versuch, bei dem sich ein Schaf der OVX+D+S-Gruppe eine Spontanfraktur des rechten Oberschenkelhalses zugezogen hatte, was bisher noch nie in der Literatur beschrieben wurde.

Die deskriptive Histologie der Wirbelkörper zeigte ebenfalls wesentlich dünnere Trabekel im Vergleich zu allen anderen Gruppen, jedoch unterschied sich das trabekuläre Netzwerk nicht sonderlich (Abb. 32, S. 59). Diese Beobachtung ist ein typisches Merkmal der GIO [151]. So ist beim Menschen eine Ausdünnung des gesamten trabekulären Netzwerkes eher mit einer GIO assoziiert, wohingegen die primäre Osteoporose durch frühzeitige Perforationen der Trabekel charakterisiert ist [39].

In beiden Skelettregionen nahm die Trabekelfläche um 25% und die Trabekeldicke um etwa 33% verglichen mit den anderen Gruppen ab (Abb. 33 & 34, S. 60 f.). Eschler et al. bestimmten mittels µCT nach nur 5,5 Monaten Standzeit der Tiere und einem ähnlichen Therapieregime eine Reduktion des Knochenvolumens um 18% und der Trabekeldicke um 23% für den Wirbelkörper L2. Die BMD des distalen Radius nahm im Vergleich zu einer Kontrolle um etwa 30% ab [50]. Lill et al. zeigten ebenfalls mit einer Dreifachbehandlung aus OVX, Diät und Steroiden über sieben Monate eine signifikante Abnahme der Trabekelparameter im µCT. Das Knochenvolumen nahm dabei im Wirbelkörper L4 um 30% und im Femurkopf um 25% ab. Auch die Trabekeldicke war in beiden Regionen deutlich reduziert im Vergleich zur Kontrollgruppe (L4: -66%, Femurkopf: -25%). Im peripheren Skelett wurde ebenfalls eine deutliche Reduktion der BMD um 36% im Radius und um 39% in der Tibia ermittelt [107]. In der aktuellen Studie war die BMD von OVX+D+S im Femur um 29% und im LWK um 32% reduziert im Vergleich mit der Kontrolle zu Beginn des Versuches (0M) [unveröffentlichte Daten]. Da eine BMD-Reduktion von mehr als 2,5 SD verglichen zu jungen, gesunden Menschen in etwa einem BMD-Verlust von 25% entspricht [107], zeigen diese Ergebnisse, dass im vorliegenden Schafmodell mit Hilfe der Dreifachbehandlung erfolgreich eine Osteoporose induziert werden konnte. Ding et al. beobachteten bei Schafen nach siebenmonatiger Therapie mit Mangeldiät und GC-Injektionen ähnliche Veränderungen in der Mikroarchitektur und der Knochenmasse, welche jedoch interessanterweise drei Monate nach Beendigung der Behandlung wieder soweit zurückgingen, dass nahezu alle Trabekelparameter denen der Kontrolle entsprachen [44].

Knochenkatabolismus in OVX+D+S vergleichbar mit GIO?

Charakteristisch für eine GIO ist die initiale Erhöhung der Osteoklastenanzahl und -aktivität, was zu einem schnellen, transienten Knochenmasseverlust innerhalb der ersten drei Monate nach Behandlungsbeginn führt [71]. Hervorgerufen wird dies durch eine Verlängerung der Osteoklastenlebensspanne durch direkte Einwirkungen der GCs auf die knochenabbauenden Zellen [80] sowie durch eine verminderte Apoptoserate dieser [26]. Die GCs sorgen zudem für eine größere Resorptionstiefe der Osteoklasten und für eine gesteigerte Osteoklastogenese, indem sie in Zellen der osteoblastären Reihe eine vermehrte Exprimierung von M-CSF und RANK-L sowie eine verminderte Produktion von OPG induzieren [26, 71]. Böcker et al. zeigten im Rattenmodel nach dreimonatiger Behandlung mit OVX und GCs einen signifikant gesteigerten Knochenkatabolismus mit erhöhter Osteoklastenanzahl und gesteigerten Serumwerten an ucOCN („undercarboxylated Osteocalcin“) [18]. Da jedoch gleichzeitig die Osteoklastogenese durch die GCs inhibiert wird, nimmt die Knochenresorption nach einer längeren Behandlungszeit mit Steroiden drastisch ab [39, 110]. In dieser zweiten Phase der GIO reduziert sich die Osteoklastenanzahl, weil GCs die Proliferation von Vorläuferzellen zu reifen Osteoklasten einschränken. Außerdem nimmt die Osteoklastenaktivität ab, da GCs Veränderungen des Zytoskeletts, welche für die Bildung des Resorptionskompartiments nötig sind, direkt inhibieren [71].

Die Analyse des Knochenkatabolismus beider Skelettregionen der aktuellen Studie zeigte eindrücklich, dass sich die Tiere nach acht Monaten der Dreifachbehandlung in der zweiten, progressiven Phase einer GIO befanden. Im Femur nahmen durch die zusätzlichen Steroidinjektionen die Osteoklastenanzahl und -aktivität von OVX+D zu OVX+D+S hin wieder ab, sodass letztlich Werte erreicht wurden, die der Kontrolle entsprachen (Abb. 4.9, S. 66). Auch die Osteoklastogenese war eingeschränkt, denn sowohl die Expression von RANK-L als auch von OPG war wesentlich geringer, verglichen mit Kontrolle und OVX+D (Abb. 42 & 43, S. 69 ff.), woraus sich ein niedrigeres bzw. unverändertes RANK-L/OPG-Verhältnis ergab (Abb. 44, S. 71). Wie schon im Kapitel zuvor erläutert, zeigte sich auch in OVX+D+S ein stärkeres Ansprechen des Wirbelkörpers auf die Therapie im Vergleich zum Femur. Im LWK waren alle Osteoklastenparameter in der dreifach behandelten Gruppe signifikant niedriger verglichen mit der Kontrolle und auch mit OVX+D. Dabei nahm die Osteoklastenanzahl um die Hälfte ab und die Resorptionsfront verkürzte sich auf etwa ein Drittel (Abb. 40, S. 67). Obwohl signifikant weniger RANK-L in OVX+D+S exprimiert wurde (Abb. 45, S. 72), unterschied sich das Verhältnis von RANK-L zu OPG im Vergleich zur Kontrolle kaum, da auch OPG deutlich weniger exprimiert wurde (10% der Kontrolle; Abb. 46 & 47, S. 74). Eine solch erheblich geringere Produktion an OPG lässt sich zumindest teilweise dadurch erklären, dass die GCs zu einer gesteigerten Insulinsekretion führen, was wiederum im Osteoblasten die OPG Expression verringert [18]. Schafe, die für drei

Monate mit einer täglichen Dosis von 16 mg Methylprednisolon behandelt wurden, zeigten ebenfalls eine signifikante Abnahme der Osteoklastenanzahl, die erodierte Oberfläche hingegen war nahezu doppelt so groß wie in der Kontrolle [30]. Unter dem Begriff der erodierten Oberfläche versteht man die Oberfläche eines Trabekels, die während eines Remodelingzyklus schon von Osteoklasten abgebaut wurde aber noch nicht von reifen, aktiven Osteoblasten besetzt ist. Sie beinhaltet sowohl die Resorptionsfront als auch die Oberfläche der Umkehrzone einer BMU [42]. Andreasen et al. haben bei alten Schafen mittels OVX und siebenmonatiger Behandlung mit Prednisolon einen osteoporotischen Knochenstatus erzeugt und konnten in Beckenkammbiopsien ebenfalls keine Änderung der Resorptionsfront nach dieser Zeit feststellen. Eine initiale Steigerung der Knochenresorption wurde durch erhöhte Serumwerte des Katabolismusmarkers CTX innerhalb der ersten drei Monate ermittelt. Diese fielen jedoch nach sieben Monaten wieder bis auf die Ausgangswerte zurück ab. Aber auch hier nahm die erodierte Oberfläche in der Versuchsgruppe signifikant zu, was demzufolge bedeutet, dass sich die Oberfläche der Umkehrzone vergrößert haben musste. Dies konnte eindrucksvoll bewiesen werden, wobei zusätzlich festgestellt wurde, dass in der mit Steroiden behandelten Gruppe die „reversal cells“ der Umkehrzone in einer inaktiven Form arretiert waren [4]. Selbiges konnte von Jensen et al. auch für den Menschen bestätigt werden. Untersucht wurden in dieser Studie Beckenkammbiopsien von postmenopausalen Patientinnen, die aus diversen Gründen eine Langzeittherapie mit GCs erhielten. Von dieser Arbeitsgruppe wurde ein Modell entwickelt, welches die Kopplung innerhalb einer BMU des hemi-osteonalen Remodelings in der Spongiosa skizziert. Dabei wird eine BMU bestehend aus der erodierten Oberfläche mit Osteoklasten, der Umkehrzone mit den „reversal cells“ sowie den Osteoid-produzierenden Osteoblasten vollständig von einer Lage aus „lining cells“ überdeckt. Diese formen über der BMU ein sogenanntes „canopy“, welches den Remodelingprozess vom Knochenmark abschirmt. Zudem liefern die „lining cells“ ständig neue Osteoblastenvorläufer in die BMU als Nachschub für die Knochenformation. GCs verursachen einen Verlust dieses „canopys“, worauf es zum Arrest der „reversal cells“ kommt, sodass sich diese nicht weiter zu Osteoblasten differenzieren können [79]. Aus diesen Daten ergibt sich eine Entkopplung bei GC-Therapie in der Umkehrphase des Remodelings mit vorhandener Knochenresorption aber ohne adäquate Knochenformation [4, 30, 79].

Knochenanabolismus in OVX+D+S vergleichbar mit Osteomalazie?

GCs beeinflussen die Replikation der Osteoblastenvorläufer negativ und führen durch eine reduzierte WNT/β-Catenin Signalübertragung zu einer verminderten Differenzierung und einer langsameren Reifung zu matrixproduzierenden Osteoblasten [26]. Aber auch durch direkte Einwirkungen auf reife Osteoblasten wird deren Aktivität und die Kollagen-I-Synthese vermindert, was zu dünneren Osteoidsäumen, einer kleineren

Formationsfront sowie einer niedrigeren Mineralisierungsrate führt [26, 39, 193]. Desweiteren wirken GCs proapoptotisch auf Osteoblasten durch die Aktivierung der Caspase 3, welche eine wichtige Endstrecke vieler Apoptosemechanismen ist. Dadurch sind bei einer GIO verglichen mit gesunden Individuen die Apoptoseraten der Osteoblasten bis zu dreifach erhöht [26, 193]. Folglich kommt es zu einer verringerten Anzahl an Osteoblasten, welche zudem weniger und für eine kürzere Zeit Osteoid produzieren [26, 39]. Da aber wie oben beschrieben die Knochenresorption anfangs erhöht und später nicht oder nur leicht vermindert ist, können die von den Osteoklasten geschaffenen erodierten Oberflächen nicht vollständig mit neuer Knochenmatrix aufgefüllt werden, wodurch sich die Ausdünnung der Trabekel bei einer GIO erklären lässt. Die verringerte Formation und der trabekuläre Knochenmasseverlust korrelieren dabei miteinander [193].

Bei Böcker et al. führte eine dreimonatige Behandlung mit OVX und Steroiden im Rattenmodell zu einem signifikant geringeren Knochenanabolismus, was durch verminderte ALP+ sowie Biglycan+ Flächen gezeigt wurde. Zudem wiesen erhöhte Werte an Osteopontin die Präsenz funktionsgestörter Osteoblasten auf [18]. Die Ergebnisse des vorliegenden Schafmodells sind jedoch völlig konträr zu den oben genannten Beobachtungen, denn sowohl Menge als auch Aktivität der Osteoblasten sind in der dreifach behandelten Gruppe im Vergleich zu allen anderen Gruppen enorm erhöht gewesen. Vor allem im Femur ist sowohl die ALP+ Fläche als auch die Formationsfront bis zu zehnfach größer gewesen verglichen mit der Kontrollgruppe (Abb. 36, S. 63). Aber auch im Wirbelkörper zeigten sich wesentlich erhöhte Osteoblastenparameter (Abb. 37, S. 64). Diese Ergebnisse wurden zudem noch von den vermehrt beobachteten nicht-mineralisierten Bereichen in der Spongiosa der OVX+D+S Präparate untermauert. Ähnliche Beobachtungen konnten auch El Khassawna et al. bei Ratten machen, welche mit OVX und einer kalziumarmen sowie Vitamin-D-freien Diät behandelt wurden. Es zeigten sich nach 16 bzw. 18 Monaten signifikant gestiegene Werte für die ALP+ Fläche und die Osteoidfläche im Vergleich zur Sham-Gruppe [48]. In einem vorherigen Rattenmodell konnte dieselbe Arbeitsgruppe schon nach dreimonatiger Behandlung mit OVX und Diät histomorphometrisch zeigen, dass bis zu fünf mal so viel Osteoid die Trabekeloberfläche überzog als in der Sham-Gruppe. Die ebenfalls stark erhöhten Osteopontin-Serumwerte deuteten auf eine größere Anzahl an unreifen Osteoblasten hin [49]. Der gesteigerte Knochenanabolismus zusammen mit erhöhten PTH-Spiegeln im Serum sowie der Kalzium- und Vitamin-D-Mangeldiät legten die Schlussfolgerung nahe, dass in diesen Rattenmodellen eher eine Osteomalazie als eine Osteoporose induziert wurde [48, 49]. Bauer et al. ermittelte dauerhaft gesteigerte PTH-Werte sowohl 3, 12 als auch 14 Monate nach Therapiebeginn mit OVX+D und schlussfolgerte daraus, dass PTH ein Marker für Kalzium- sowie Vitamin-D-Insuffizienz und damit ein wichtiger Risikofaktor für Osteoporose und Osteomalazie ist [12].

Doch wann führt ein Mangel an Vitamin D zu einer Osteomalazie und wann wird dadurch eine Osteoporose verstärkt, so wie es beispielsweise bei der senilen Form dieser systemischen Skeletterkrankung ist? Schon seit dem frühen 20. Jahrhundert ist bekannt, dass ein Vitamin-D-Mangel bei Kindern zu Rachitis und bei Erwachsenen zu einer Osteomalazie führt [158]. Diese ist definiert als die ungenügende Mineralisierung neugebildeter Knochenmatrix (Osteoid) mit einer verminderten Einlagerung von Kalzium und Phosphat [73]. Dabei führt der Mangel an Vitamin D zu einer verminderten intestinalen Kalziumaufnahme, wodurch das Serumkalzium sinkt. Dies hat eine verstärkte Ausschüttung von PTH aus den Nebenschilddrüsen zur Folge. Bleibt dieser Zustand für längere Zeit bestehen spricht man von einem sekundären Hyperparathyreoidismus (sHPT), welcher immer gleichzeitig bei einer Osteomalazie vorliegt, falls deren Ursache ein Vitamin-D-Mangel ist [34, 45]. Die erhöhten PTH-Werte führen zu einer Kalziumfreisetzung aus dem Knochen und steigern die Produktion von Calcitriol in der Niere, wodurch temporär der Kalziumspiegel stabilisiert werden kann. Bleibt der Mangel an Vitamin D jedoch langfristig bestehen, erschöpft sich das Angebot an Calcediol, wodurch wiederum die Produktion an Calcitriol trotz erhöhter PTH-Werte abnimmt. Auf diese Weise entsteht eine Abwärtsspirale, weswegen die Vitamin-D-Spiegel bei Osteomalazie enorm erniedrigt sein können [117]. Auch wenn Vitamin D bei normalen Kalzium- und Phosphatspiegeln scheinbar nicht essentiell für die Mineralisierung des Osteoids ist [45], so resultiert ein absolutes, langanhaltendes Fehlen des Vitamins in einer Inhibierung der Osteoidmineralisation [117, 158]. Dies führt zu einer Störung des Knochenremodelings und zu vermehrten Bereichen an nicht-mineralisierter Matrix im Knochengewebe [34]. Diese von Osteoid bedeckten Knochenoberflächen sind jedoch dem physiologischen Abbau durch die Osteoklasten während des Remodelings nicht mehr zugänglich, wodurch es zur kontinuierlichen, sekundären Mineralisierung des unter dem Osteoid liegenden Knochens kommt. Auf diese Weise entstehen hypermineralisierte Bereiche direkt neben nicht-mineralisierten, weswegen die Bruchfestigkeit des Knochens um bis zu 25% abnimmt [11, 34]. Bei einem weniger stark ausgeprägten Vitamin-D-Mangel („Vitamin-D-Insuffizienz“), wie beispielsweise bei Malnutrition oder verminderter Sonnenlichtexposition im Alter, sinken zwar ebenfalls die Kalziumspiegel im Blut und es stellt sich ein sHPT ein, jedoch kommt es nicht zu einer Inhibition der Mineralisierung. Der sHPT hingegen führt zu einer gesteigerten Knochenresorption hauptsächlich in der Kortikalis und ist somit ein wichtiger Risikofaktor für die Entwicklung einer senilen Osteoporose, bei welcher zusätzlich zum trabekulären auch der kortikale Knochen betroffen ist [34, 117, 158].

Es stellt sich jetzt die Frage, warum erst in der zusätzlich mit Steroiden behandelten Gruppe ein osteomalatischer Knochenstatus aufkam und nicht schon in der Mangeldiätgruppe. Extraskelettale Einflüsse der GCs verstärken die Mangeldiät, indem die Kalziumaufnahme aus dem Darm durch eine Inhibierung der Vitamin-D-Wirkung sowie

durch eine geringere Exprimierung bestimmter Kalziumkanäle in der Darmwand reduziert ist. Zusätzlich wird die renale Elimination von Kalzium durch eine verminderte Reabsorption gesteigert [26, 118]. Die verminderte Aufnahme sowie die erhöhte Ausscheidung von Kalzium verstärken somit die Mangeldiät und den daraus resultierenden sHPT. Desweiteren stimulieren GCs direkt die PTH-Sekretion in den Nebenschilddrüsen und erhöhen die Sensitivität der Osteoblasten für die PTH-Wirkungen. Zudem gibt es Hinweise darauf, dass eine langfristige Behandlung mit GCs die Calcitriolspiegel im Blut senkt [134]. Aber auch die Einflüsse der OVX werden durch die GCs noch verstärkt, denn sie inhibieren direkt die osteoanabolen Effekte der Sexualhormone und vermindern durch eine verringerte Gonadotropinausschüttung die extragonadale Sexualhormonproduktion [118, 134]. Diese Verstärkung der Mangeldiät durch die Wirkungen der GCs bestätigte sich in der vorliegenden Studie, da die Serumwerte sowohl von Kalzium als auch von 25-OH-Vitamin-D (signifikant) niedriger in OVX+D+S waren als in OVX+D [99].

Die Diagnosekriterien für eine mögliche Osteomalazie fordern neben einer Hypokalzämie (oder Hypophosphatämie) auch erhöhte Werte an ALP im Knochen sowie eine verringerte BMD in der DXA-Messung. Röntgenologische Zeichen (Pseudofrakturen, Looser-Umbauzonen) sowie klinische Symptome (Muskelschwäche, Knochenschmerzen) für eine definitive Osteomalazie-Diagnose [56] konnten in der aktuellen Studie beim Schaf nicht ermittelt werden. Parfitt unterteilt die Hypovitaminose D Osteopathie (HVO) in drei Schweregrade: HVO-1) Vorliegen eines sHPT mit vermehrten Osteoidflächen bei einem gesteigerten Knochenumbau („Präosteomalazie“). HVO-2) Verzögerte Mineralisierung des Osteoids, bei der nur die zu erst geformte Matrix verkalkt wird. HVO-3) Keine Mineralisierung des Osteoids [34, 117]. Eine Mineralisierungsverzögerung in OVX+D+S wurde mit Hilfe der *in vivo* Fluoreszenz-Markierungen durch eine signifikant geringere Mineralisierungsrate aufgezeigt (Abb. 49, S. 76). Deskriptiv wurde zudem häufig das Fehlen der ersten grünen Calcein-Bande beobachtet, selbst wenn an den gleichen Stellen eine rote Alizarin-Bande zu sehen war. Dies bedeutet, dass die Osteoblasten nach einem Tag noch vom roten Fluoreszenz-Marker gesättigt waren und den neu angebotenen grünen Fluoreszenz-Marker noch nicht verarbeiten konnten (Abb. 48, S. 75). Dieses Fehlen der Doppelbanden ist ein weiteres histologisches Merkmal einer ausgeprägten Osteomalazie [151]. Insgesamt deuten die erhöhte Menge und Aktivität an Osteoblasten, die vergrößerte Osteoidfläche und die Mineralisierungsverzögerung auf das Vorliegen einer Osteomalazie mit dem Schweregrad HVO-2 hin.

Sowohl Osteoblasten als auch Adipozyten entspringen im Knochenmark einer gemeinsamen Vorläuferzellreihe — den mesenchymalen Stammzellen. Beim Menschen konnte beobachtet werden, dass eine Hochdosistherapie mit Prednisolon zur Akkumulation von Adipozyten im Knochenmark führt, welche proportional zur GC-Dosis war [188]. *In*

vitro sowie *in vivo* wurde ein durch GCs induzierter Shift der mesenchymalen Stammzellen von Osteoblastogenese hin zur Adipozytogenese bewiesen, unter anderem durch die Blockierung des WNT/β-Catenin-Signalweges in den Osteoblasten [103]. In der vorliegenden Studie wurde deskriptiv für beide Skelettregionen eine Anhäufung von Fettzellen im Knochenmark in OVX+D+S festgestellt (Abb. 31 & 32, S. 58 f.). Da jedoch interessanterweise ebenfalls die Osteoblastogenese in dieser Gruppe massiv gesteigert war, muss eher von zwei parallel zueinander ablaufenden Prozessen ausgegangen werden: *Eine durch GCs erhöhte Adipozytogenese und gleichzeitig eine durch die Osteomalazie bedingte Steigerung der Osteoblastogenese.*

5.4. Osteozyten — die wichtigsten Knochenmetabolismus-Regulatoren

In den letzten Jahren wurden über die diversen und unterschiedlichen Funktionen der Osteozyten viele Erkenntnisse gewonnen, welche erheblich zu einem größeren Verständnis der Regulation von Knochenmasse und Remodeling beitrugen. Osteozyten dienen unter anderem der Integration mechanischer (Kap. 5.2, S.80 ff.) und chemischer Signale und sind in der Lage über die Produktion von Botenstoffen (z.B. Sclerostin, RANK-L) sowie über direkte Zell-Zell-Kontakte mit anderen Osteozyten und Zellen der osteoblastären und osteoklastären Reihe sowohl Beginn als auch Ende von Knochenresorption und -formation zu kontrollieren [32].

Regulation der Osteoklastogenese und des Knochenkatabolismus durch Osteozyten

Zarrinkalam et al. induzierten mithilfe von OVX, kalziumarmer Diät und Dexamethason-Injektionen über sechs Monate bei jungen Schafen einen osteoporotischen Knochenstatus und konnten einen Zusammenhang zwischen der Osteozytendichte und der spongiösen Knochenmasse aufzeigen. So korrelierte im LWK die Anzahl lebender Osteozyten negativ und die Anzahl leerer Lakunen mit der erodierten Knochenoberfläche positiv [203]. In der aktuellen Studie war in OVX+D+S für Femur und Wirbelkörper die absolute Anzahl spindelförmiger Osteozyten (signifikant) geringer, wohingegen die Häufigkeit leerer Lakunen (signifikant) zunahm im Vergleich mit der Kontrolle [unveröffentlichte Daten]. Daraus ergibt sich die Schlussfolgerung einer gesteigerten Anzahl apoptotischer Osteozyten — eine typische Erscheinung unter GC-Therapie. Die größere Apoptoserate der Osteozyten wird unter anderem für die erhöhte Frakturwahrscheinlichkeit bei nur gering erniedrigter BMD verantwortlich gemacht [151].

Ein Mechanismus über den Osteozyten das Remodeling regulieren können, ist das RANK-L/OPG-System. Dabei ist die osteozytäre RANK-L-Expression im Gesunden niedriger als in anderen Zellen der osteoblastären Reihe. Bei Bedarf — beispielsweise zur Reparatur von Mikroschäden — kann diese jedoch stark gesteigert werden, um das Remodeling zu initiieren [116]. Für den Knochenumbau in der Spongiosa ist das von Osteozyten exprimierte RANK-L essenziell, denn bei dessen vollständigem Verlust

(durch Gen-Knockout) reduziert sich die Anzahl aktiver Osteoklasten um etwa 70% im trabekulären Knochen; in der Kortikalis nur um etwa 30%. Wenn aber die PTH-Level bei einem sHPT erhöht sind, dann spielt die RANK-L-Produktion durch Osteozyten auch für den kortikalen Knochenabbau eine entscheidende Rolle [199]. In der aktuellen experimentellen Arbeit zeigte sich, dass die Absolutwerte für das osteozytäre RANK-L und OPG in OVX+D+S durch die Einwirkungen der GCs (Kap. 5.3, S. 83 ff.) im LWK signifikant niedriger und im Femur unverändert im Vergleich zur Kontrolle waren. Jedoch stieg das RANK-L/OPG-Verhältnis für die Osteozyten im Femur leicht und im LWK erheblich in der dreifach behandelten Gruppe an (Abb. 44 & 47, S. 71 & 74). Zusammen mit der größeren Anzahl leerer Lakunen ergibt sich die Frage, ob apoptotische Osteozyten über ein erhöhtes RANK-L/OPG-Verhältnis im Stande sind das Remodeling zu steuern. Kennedy et al. induzierten mittels kritischer Belastung Mikroschäden in Rattenknochen und untersuchten die osteozytäre RANK-L- und OPG-Expression im räumlichen Zusammenhang zu sterbenden Osteozyten. Sie konnten zeigen, dass die osteozytäre RANK-L-Expression in einem Umkreis zwischen 100 bis 300 µm um apoptotische Osteozyten signifikant erhöht war, wohingegen die OPG-Expression im direkten Umfeld des Mikroschadens signifikant niedriger im Vergleich zu einer Kontrollgruppe war [86]. Apoptotische Osteozyten senden demzufolge Signale an benachbarte nicht-apoptotische Osteozyten und regen diese an verstärkt RANK-L zu produzieren. Zusätzlich fällt die basale OPG-Expression der gestorbenen Osteozyten weg, weswegen sich insgesamt das RANK-L/OPG-Verhältnis drastisch erhöht [32, 86].
Doch wie kann das membrangebundene RANK-L der vollständig von Knochenmatrix umgebenen Osteozyten überhaupt die Osteoklastenvorläufer erreichen? Denn lösliches RANK-L wird hauptsächlich von T-Zellen gebildet, trägt aber vermutlich nicht zur physiologischen Osteoklastogenese bei [116]. Mithilfe konfokaler Fluoreszenzmikroskopie gelang es Solberg et al. RANK-L+ sowie OPG+ Vesikel sowohl in Osteozytenkörpern als auch -fortsätzen zu identifizieren. Bei diesen Vesikeln handelte es sich nach Analyse im Transmissionselektronenmikroskop wahrscheinlich um sekretorische Lysosomen. Aus diesen Daten erstellten sie die Vermutung, dass es einen gerichteten Transport von Vesikeln entlang der Aktinfilamente innerhalb der Osteozytenfortsätze gibt, ähnlich dem vesikulären Transport in Axonen und Dendriten von Nervenzellen [178]. Honma et al. konnten beweisen, dass membrangebundenes RANK-L auf den Fortsätzen der Osteozyten exprimiert wird und dort Zell-Zell-Kontakte mit Osteoklastenvorläufern eingegangen werden. Dabei waren diese direkten Kontakte zwischen den unterschiedlichen Zellreihen wesentlich entscheidender für die Osteoklastogenese als lösliches RANK-L. Sie zeigten ebenfalls, dass RANK-L im Golgi-Apparat des Osteozyten gebildet und anschließend an OPG gebunden in einen lysosomalen Speicher transportiert wird. Bei Stimulation der Zelle werden diese Speicherlysosomen in die Plasmamembran der Osteozytenfortsätze eingebaut und RANK-L kann membrange-

bunden den RANK+ Osteoklastenvorläufern präsentiert werden, woraufhin die Osteoklastenreifung in Gang gesetzt wird. OPG hat dabei nicht nur eine Transportfunktion, sondern es limitiert auch die Menge an RANK-L, die in die Plasmamembran eingebaut wird, wodurch es schon intrazellulär die Osteoklastogenese regulieren kann [76]. Dabei wird jene stärker durch das intrazelluläre OPG gehemmt, als über die Funktion des extrazellulären Täuschungsrezeptors [76, 178]. Aus diesen Erkenntnissen und der Tatsache, dass die OPG-Produktion durch GCs vermindert wird [18], ergibt sich eine weitere Erklärung für die Ergebnisse der vorliegenden Studie: *Durch das intrazellulär verminderte OPG wird mehr RANK-L freigesetzt, womit wiederum das osteozytäre RANK-L/OPG-Verhältnis gesteigert ist (Abb. 44 & 47, S. 71 & 74).*
Eine dritte Erklärungsmöglichkeit für das erhöhte osteozytäre RANK-L/OPG-Verhältnis in der aktuellen Arbeit bietet das von Osteozyten selbst sezernierte Sclerostin, welches parakrin auf osteozytäre Osteoblasten und Osteozyten wirkt. So konnte *in vitro* nach exogener Sclerostin-Gabe eine gesteigerte RANK-L- sowie eine verminderte OPG-Expression gezeigt werden, was zwar nur eine gering erhöhte Anzahl aber dafür eine stark gestiegene Aktivität der Osteoklasten zur Folge hatte. Diese Ergebnisse waren unabhängig von der Apoptoserate der Osteozyten und legen damit eine direkte Steigerung der Osteoklastenaktivität durch lebende Osteozyten nahe [195].

Regulation der Osteoblastogenese und des Knochenanabolismus durch Osteozyten
Sclerostin ist ein Glykoprotein und wird unter physiologischen Bedingungen nur von reifen Osteozyten sezerniert. Es wird als einer der wichtigsten negativen Regulatoren der Knochenmasse angesehen (Kap. 2.2.2., S. 12 ff.). Sclerostin bindet an den Korezeptor LRP 5/6 und blockiert damit die Anlagerung von WNT-Liganden an den „Frizzeld"-Rezeptor. Dadurch wird der WNT-/β-Catenin-Signalweg inhibiert, was wiederum die Osteoblastendifferenzierung beeinträchtigt. Desweiteren ist Sclerostin ebenfalls in der Lage die durch BMPs induzierte Differenzierung zu blockieren. Das *Sost*-Gen kodiert für das Sclerostin-Protein und führt bei Verlust im Menschen zu einer gesteigerten Knochenmasse. Die Produktion und Sezernierung von Sclerostin wird hauptsächlich durch Belastungsänderung reguliert. So führt eine mechanische Belastung zu einer geringeren und Immobilisierung zu einer verstärkten Ausschüttung. Aber auch diverse systemische Hormone spielen eine Rolle bei der Regulierung der Sclerostin-Expression [38, 170]. Bellido et al. beispielsweise konnten zeigen, dass eine kontinuierliche Gabe von PTH über vier Tage in Mäusen zu einer Reduzierung der *Sost*-Expression um 80% bis 90% führt, was wiederum eine Verminderung von Sclerostin zur Folge hatte. Dadurch fallen die hemmenden Einflüsse von Sclerostin auf die WNT- und BMP-Wirkungen weg und die Differenzierung von mesenchymalen Progenitorzellen zu Osteoblasten wird gesteigert. Sie konnten damit beweisen, dass Osteozyten ein direktes Ziel von PTH sind und dass die reaktive Steigerung der Knochen-

formation durch einen Sclerostin-Mangel ein wichtiger Kompensationsmechanismus des hohen Knochenumsatzes bei einem HPT ist [13]. Diese beschleunigte Knochenformation bei einem Sclerostin-Defizit hat jedoch eine verschlechterte Mineralisierung mit nicht ausreichender HA-Kristallreifung zur Folge, wodurch die Brüchigkeit des Knochens zunehmen kann [69].
Auch wenn, wie in Kapitel 5.3. (S. 83 ff.) erläutert, davon ausgegangen werden kann, dass in der OVX+D+S-Gruppe der aktuellen Studie ein sHPT und ebenfalls eine Mineralisierungsstörung vorliegen, so zeigt die Analyse des Knochenkatabolismus eindeutig keinen „high turnover". Interessanterweise konnten Khassawna et al. ein gleichzeitiges Vorliegen von signifikant erhöhten PTH-Werten und gestiegener *Sost*-Expression nach 18 monatiger Behandlung von Ratten mit OVX sowie Kalzium- und Vitamin-D-armer Diät ermitteln. Außerdem war auch in diesem Modell der Knochenmetabolismus vermindert und zeigte Merkmale einer Osteomalazie auf [48]. Junge Frauen mit einem ausgeprägten Vitamin-D-Mangel (25(OH)D < 10 ng/ml), bei denen laborchemisch eine Osteomalazie wahrscheinlich war, hatten nach einem Monat der Kalzium- und Vitamin-D-Substitution signifikant niedrigere Serumwerte an PTH und Sclresotin [36]. Diese Ergebnisse verdeutlichen die Möglichkeit eines gleichzeitigen Auftretens von gesteigerten Sclerostin- und PTH-Werten bei Vitamin-D-Mangel und einer damit einhergehenden Hypokalzämie. Yao et al. konnten zudem eine gesteigerte *Sost*-Expression nach GC-Gabe zeigen [200], womit alles in allem erhöhte Sclerostin-Werte in OVX+D+S des gegenwärtigen Schafmodells wahrscheinlich sind.

Regulation der Mineralfreisetzung durch osteozytäre Osteolyse
Schon 1910 beschrieb von Recklinghausen vergrößerte Osteozytenlakunen bei Patienten mit Osteomalazie und vermutete, dass Osteozyten in der Lage sind aktiv die perilakunäre Knochenmatrix abzubauen [141]. Dieses Konzept der „osteozytären Osteolyse" wurde lange Zeit kontrovers diskutiert und seit den 1970er Jahren vorerst verworfen. Erst im letzten Jahrzehnt wurde diese Theorie wieder aufgegriffen und in Zusammenhang mit der Mineralhomöostase gestellt. Denn die Zelloberfläche aller Osteozyten mit ihren Fortsätzen ist 400-fach größer als alle Havers- und Volkmannkanäle zusammen und 100-fach größer als die endostale Oberfläche des trabekulären Knochens [184]. Wegen dieser riesigen Oberfläche und dem direkten bzw. indirekten (über den IFF) Kontakt zu Blutgefäßen, besitzen Osteozyten ein großes Potential den Kalzium- und Phosphathaushalt des Körpers zu beeinflussen [197]. Denn wenn jeder einzelne Osteozyt auch nur wenige Ångström des ihn umgebenden Knochengewebes abbaut, so hätte dies einen signifikanten Effekt auf die Serumwerte von Kalzium und Phosphat [141]. Teti und Zallone erstellten ein theoretisches Modell, in dem Osteozyten unter physiologischen Bedingungen fähig sind die periosteozytäre Knochenmatrix zu de- oder remineralisieren, um auf diese Weise schnell auf veränderte Kalzium- und Phos-

phatwerte zu reagieren. Dabei verändert sich die Morphologie des Knochens nicht, weswegen auch die mechanische Belastbarkeit unverändert ist. Unter pathologischen Bedingungen, bei denen der Kalziumbedarf gesteigert ist, wie beispielsweise bei Hypokalzämie oder Laktation (Milchabgabe), werden jedoch die Lakunen durch osteozytäre Osteolyse vergrößert, um so mehr Kalzium oder Phosphat für den Körper bereitzustellen [184].
Qing et al. konnten beweisen, dass Mäuse während der Laktation signifikant größere Osteozytenlakunen und eine niedrigere BMD aufwiesen im Vergleich zu nicht säugenden Mäusen und dass diese Veränderungen nach dem Absetzen wieder vollständig rückläufig waren. In den Osteozyten der Versuchsgruppe wurden dabei osteoklastenspezifische Marker wie TRAP, Cathepsin K, MMP13, gewisse Protonenpumpen und die Carboanhydrase 2 (CAH2) stärker exprimiert, bei gleichzeitiger Expression von osteozytenspezifischen Genen wie beispielsweise *Sost* oder *DMP1*. Es konnte zudem eine Reduzierung des periosteozytären pHs gezeigt werden, welche die Auflösung von HA-Kristallen zur Folge hatte. Insgesamt deuten diese Ergebnisse auf eine Imitation des osteoklastären Knochenabbaus durch die Osteozyten hin. Wie Fluoreszenz-Marker in dieser Studie zeigten, waren Osteozyten jedoch ebenfalls in der Lage Knochenmatrix zu sezernieren und auch zu mineralisieren [140]. Vermutlich wird das periosteozytäre Remodeling hauptsächlich durch direkte PTH-Wirkungen an den Osteozyten vermittelt [197]. So führt eine kontinuierliche PTH-Gabe über vier Wochen in Ratten zu einer signifikanten Zunahme der Lakunengröße [182] und die Ablation des PTH1R in Knockout-Mäusen schützte diese vor der osteozytären Osteolyse während der Laktation [140].
Kogawa et al. zeigten, dass auch Sclerostin zu einer Stimulierung der Expression osteoklastenspezifischer Gene in Osteozyten führt und dass durch die Induktion der CA2 sowohl der periosteozytäre pH abnimmt, als auch Kalziumfreisetzung und Größe der Lakunen zunimmt [93]. Da, wie bereits erläutert, in der aktuellen Studie durch die spezielle Diät PTH und Sclerostin aller Wahrscheinlichkeit nach erhöht sind, ist eine gesteigerte osteozytäre Osteolyse ein möglicher Mechanismus, der die starke Abnahme der trabekulären Knochenmasse in OVX+D+S (Abb. 33 & 34, S. 60 f.) bei niedriger osteoklastärer Resorption (Abb. 39 & 40, S. 66 f.) erklären kann. Denn aufgrund der größtenteils mit Osteoid bedeckten und deswegen nicht für Osteoklasten zugänglichen Trabekeloberfläche, sind voraussichtlich nur noch Osteozyten in der Lage Kalzium für die Mineralhomöostase bereitzustellen.

Regulation der Mineralisierung durch Osteozyten

Das sowohl bei der osteozytären Osteolyse als auch bei der osteoklastären Knochenresorption freigesetzte P_i erhöht lokal im Mikrokompartiment einer BMU die Phosphatkonzentration. Diese kann von benachbarten Osteozyten gemessen werden, welche daraufhin durch veränderte Genexpression entweder die Mineralisierung initi-

ieren oder das überschüssige P_i in die Zirkulation abgeben [164]. Sclerostin ist dabei für späte Osteoblasten bzw. frühe Osteozyten einer der wichtigsten Regulatoren der Mineralisierung des neugebildeten Osteoids. Denn diese wird nicht nur von der Kalziumkonzentration oder dem Verhältnis von PP_i zu P_i beeinflusst (Kap. 2.2.3., S 17 ff.), sondern auch von kleinen extrazellulären Proteinen, den sogenannten SIBLINGs („small integrin-binding ligand N-linked glycoproteins"). Dazu zählen unter anderem: „matrix extracellular phosphoglycoprotein" (MEPE), „dentin matrix protein 1" (DMP1) und Osteopontin (OPN). Diese drei Proteine enthalten alle ein Peptid das sogenannte „acidic serine aspartate-rich MEPE-associated" (ASARM-) Motiv [7, 154]. Dieses ASARM-Motiv der SIBLINGs hat im phosphorylierten Zustand sowohl auf die Mineralisierung als auch auf die Phosphataufnahme einen negativen Einfluss. Die Inhibierung der Mineralisierung kann jedoch von der Endopeptidase „phosphate-regulating gene with homologies to endopeptidases on the X-chromosome" (PHEX) durch Blockierung bzw. Abbau der ASARM-Motive aufgehoben werden [7, 21]. Wie Atkins et al. zeigten, hatte Sclerostin in osteozytären Osteoblasten die Herunterregulierung von PHEX und die verstärkte Expression von MEPE zur Folge. Dies wiederum führte zu einer gesteigerten Menge an MEPE-ASARM-Peptiden und zu einem schwächeren Abbau jener durch die verringerte PHEX-Expression, was insgesamt die Inhibierung der Mineralisation nach sich zog. Außerdem blockierte Sclerostin in den osteozytären Osteoblasten die weitere Differenzierung zu reifen Osteozyten [7]. Dies ist ein entscheidender Punkt, denn der Differenzierungsgrad der Osteozyten und die Mineralisierung des sie umgebenden Gewebes sind untrennbar miteinander verbunden, weswegen reife Osteozyten nur in vollständig mineralisiertem Knochen vorkommen [6].

Sowohl die größere Menge an ASARM-Peptiden als auch das Absinken der PHEX-Expression erhöhen die Produktion des Hormons „fibroblast growth factor 23" (FGF23) in reifen Osteozyten [154, 164]. Weitere lokale Faktoren für die Ausschüttung von FGF23 sind zum einen die erhöhte P_i-Konzentration innerhalb eines Remodelingkomplexes während des Resorptionsvorganges [163] und zum anderen eine gesteigerte Sclerostin-Expression. Dies ist darauf zurückzuführen, dass FGF23 von PHEX abgebaut wird, welches aber wegen der gesteigerten Sclerostinmenge vermindert produziert wird [160]. FGF23 inhibiert lokal die Mineralisierung durch Verschiebung von P_i in die Zirkulation sowie durch Aktivitätssteigerung der NPP1, die vermehrt PP_i produziert — den größten Inhibitor der Mineralisierung [163, 164].

Verschiedene hereditäre Erkrankungen des Menschen mit Mutationen im *PHEX*-Gen (X-chromosomale hypophosphatämische Rachitis), im *FGF23*-Gen (Autosomal dominante hypophosphatämische Rachitis) oder im *DMP1*-Gen (Autosomal rezessive hypophosphatämische Rachitis) sowie *DMP1*-Null Mäuse gehen alle mit erhöhten Serumwerten an FGF23 einher und weisen gleichzeitig in der Histologie eine Osteomalazie/Rachitis auf [11, 52, 53]. Wenn demzufolge die Behandlung der Schafe mit OVX,

Diät und Steroiden im vorliegenden Tiermodell, wie oben beschrieben, zu einem FGF23-Anstieg, einer Veränderung der PHEX/MEPE-Achse sowie einer gesteigerten Sclerostin-Expression geführt hat, so können dadurch die langsamere und verschlechterte Mineralisierung (Abb. 48 & 49, S. 75 f.) sowie der osteomalatische Knochenstatus (Abb. 36 & 37, S. 63 f.) in der Versuchsgruppe mit Dreifachbehandlung erklärt werden.

Regulation der Phosphathomöostase und des Energiemetabolismus

Insgesamt gibt es 22 FGFs im menschlichen Körper, welche diverse Funktionen in Entwicklung, Wundheilung, Angiogenese und dem Metabolismus ausüben. Die meisten FGFs wirken intrazellulär oder auto- bzw. parakrin und gelangen nicht in die Zirkulation. Nur FGF23 gehört zu den drei ebenfalls endokrin wirkenden FGFs und kann deswegen auch systemische Effekte hervorrufen, wenn es von Osteozyten sezerniert wird und über den IFF in den Blutkreislauf gelangt [54]. Die Serumwerte von FGF23 werden aber nicht nur von den bereits erläuterten Mechanismen bestimmt, sondern auch systemisch gesteuert. So sorgen Vitamin-D-Metabolite für eine verstärkte Sekretion von FGF23, welches wiederum die endogene Vitamin-D-Produktion vermindert, sodass sich eine negative Rückkopplungsschleife ergibt [163]. Auch PTH führt zu einer gesteigerten FGF23-Sekretion, so konnten Rhee et al. zeigen, dass sowohl die exogene Gabe von PTH als auch ein konstitutiv aktivierter PTH1R eine gesteigerte FGF23-Expression in Osteozyten und im Serum sowie vergrößerte Osteoidflächen in der Knochenhistologie zur Folge hat [149]. Physiologischer Weise gibt es auch hier wieder einen negativen Feedbackmechanismus, bei dem die PTH-Produktion durch erhöhte FGF23-Werte vermindert wird [163]. Jedoch können unter pathologischen Bedingungen diese inhibitorischen Effekte des FGF23 auf die PTH-Sekretion von stimulierenden Einflüssen wie beispielsweise einer Hypokalzämie oder einem Vitamin-D-Mangel überdeckt werden [9]. Für den Menschen wurde zusätzlich nachgewiesen, dass auch eine veränderte Phosphatzufuhr mit der Nahrung die FGF23-Serumspiegel signifikant verändert [25].

FGF23 bewirkt in der Niere über einen FGF-Rezeptor zusammen mit α-Klotho als Kofaktor eine Hemmung renaler Phosphattransporter (NaP_i-2a), wodurch die Reabsorption von Phosphat verringert und die Ausscheidung über den Urin verstärkt wird [54, 145]. Zusätzlich hat FGF23 verschiedene Einflüsse auf sogenannte „Phosphatonins“; dies sind Peptide, die an der Regulierung des Phosphathaushaltes beteiligt sind, wie beispielsweise „secreted frizzled-related protein" (sFRP-4), MEPE oder FGF7 [169]. Auf diese Weise kann FGF23 die Serumwerte an Phosphat effektiv senken [145].

Aufgrund der verstärkten Resorption sind die Phosphatlevel sowohl in OVX+D als auch in OVX+D+S der aktuellen Studie verglichen mit der Kontrolle (signifikant) erhöht, jedoch ist auch die Phosphatausscheidung über den Urin in beiden Gruppen deutlich größer [99]. Diese erhöhte Exkretion kann zum einen durch die vermutlich erhöhten

PTH-Spiegel, zum anderen aber auch durch eine gesteigerte osteozytäre FGF23-Sekretion bedingt sein, wie oben beschrieben.
Interessanterweise spielen PHEX, DMP1, MEPE, FGF23 und die ASARM-Peptide nicht nur bei der Mineralisierung und der Regulation des Phosphathaushaltes eine entscheidende Rolle, sie können auch den Energiemetabolismus des Körpers beeinflussen. So kann die Überexpression von MEPE oder den ASARM-Peptiden in einer wesentlichen Veränderung des Körperfettanteils sowie des Energiestoffwechsels resultieren, hervorgerufen durch Phosphat- und Vitamin-D-abhängige Beeinflussungen des Glukose- und Insulinmetabolismus [154]. Rowe postuliert zudem eine Verbindung zwischen der Regulierung der Phosphatkonzentration mithilfe von FGF23 und dem Energiemetabolismus [155]. Denn damit Zellen die durch Glukose bereitgestellte Energie auch verwerten können, muss genügend Phosphat vorhanden sein, um daraus ATP zu generieren [137].
Neuere Studien zeigen jedoch in der Tat, dass Knochen als ein endokrines Organ eine entscheidende Rolle für die globale Regulierung des Energiestoffwechsels spielt. So hat Insulin über einen von Osteoblasten exprimierten Insulinrezeptor anabole Wirkungen auf den Knochenstoffwechsel [37, 146] und es induziert in späten Osteoblasten die Produktion von Osteocalcin (OCN), ein nicht-kollagenes, Vitamin-K-abhängiges Protein der Extrazellularmatrix [123]. OCN wird posttranslational an drei Stellen carboxyliert, wodurch es eine hohe Affinität zu Kalzium und damit auch zu HA-Kristallen besitzt [37, 146], weswegen es mit in die verkalkte Knochenmatrix eingebaut und als ein Regulator der Mineralisierung angesehen wird [123]. Die Aktivierung des Insulinrezeptors der Osteoblasten führt jedoch auch zu einer verminderten Produktion von OPG, wodurch das RANK-L/OPG-Verhältnis steigt und Osteoklastogenese sowie Osteoklastenaktivität erhöht wird. Bei der dadurch vermehrten Knochenresorption werden die HA-Kristalle durch von Osteoklasten sezernierte Salzsäure aufgelöst, wobei auch das in die Matrix eingebaute OCN wieder frei wird. Durch den niedrigen pH wird OCN dabei decarboxyliert („undercarboxylated OCN“, ucOCN) und gelangt daraufhin in die Zirkulation [37, 152]. Auf diese Weise erreicht das ucOCN diverse Zielorgane, in welchen es über einen G-Protein-gekoppelten Rezeptor, dem GPRC6A, verschiedenste Wirkungen hervorruft [137]. So erhöht es sowohl Proliferation und Insulinsekretion der β-Zellen des Pankreas als auch die Insulinsensitivität in Muskel- und Fettzellen [37, 137, 152]. All diese Effekte konnten bislang jedoch nur in Mausmodellen sicher nachgewiesen werden; klinische Studien am Menschen zeigten bislang nur Korrelationen zwischen OCN-Serumwerten und Faktoren des Energiemetabolismus [123]. Die wachsende Anzahl an Berichten aus der Humanmedizin, die eine Verbindung zwischen ucOCN und Glukosetoleranz festellen, verdeutlicht jedoch die Existenz einer Verbindung zwischen Knochen- und Energiemetabolismus auch im Menschen [37].

Nicht zu Letzt beeinflussen Erkrankungen des Glukosestoffwechsels ebenfalls die Entstehung osteoporotischer Frakturen. So ist zum Beispiel die „Peak Bone Mass“ bei Patienten mit Diabetes mellitus Typ I durch eine verminderte Knochenformation verringert. Patienten mit Diabetes mellitus Typ II hingegen haben eine erhöhte BMD, jedoch ist die Knochenqualität herabgesetzt, weswegen es häufiger zu osteoporotischen Knochenbrüchen bei noch normaler Knochenmasse kommt [67].

Integrative Funktionen der Osteozyten

Zusammenfassend dienen Osteozyten demnach der Integration mechanischer Stimuli (Be-/Entlastung, Mikroschäden) [89], lokaler Faktoren (P_i-Konzentration, Sclerostin, FGF23) [6, 154, 164] sowie systemisch wirkender Hormone (Östrogene, PTH, Vitamin D, GCs) [6, 36] und regulieren entweder direkt oder indirekt über die Sezernierung von Sclerostin bzw. FGF23: 1) die Osteoklastogenese und Knochenresorption (RANK-L/OPG-System) [6], 2) die Osteoblastogenese und Knochenformation (WNT-Signalwege) [102], 3) die Mineralisierung des Osteoids (PHEX, MEPE, DMP1) [7] und 4) den Kalzium- und Phosphathaushalt (osteozytäre Osteolyse, FGF23) [6]. Zusätzlich beeinflussen sie zusammen mit Osteoblasten den Energiestoffwechsel des gesamten Körpers (ASARM-Peptide, ucOCN) [154].

Da es nicht möglich war alle Färbemethoden oder ELISA-Techniken, die für Kleintiere oder Menschen entwickelt wurden, auch für das Schaf zu etablieren, konnten im vorliegenden Großtiermodell leider zu den meisten dieser Signalwege und Botenstoffen nur Vermutungen angestellt werden. Es bedarf somit noch weiterer Arbeit, um wichtige Hormone wie PTH und FGF23 im Serum bestimmen sowie entscheidende lokale Regulatoren wie Sclerostin und PHEX/MEPE auch im Knochenschnitt anfärben zu können. Einige der oben erwähnten Effekte wurden zum Teil als transient [93] oder selbstlimitierend [6] beschrieben, weswegen die Evaluation mehrerer Zeitpunkte wünschenswert wäre.

5.5. Das Schaf als geeignetes Osteoporosemodell

Die Food and Drug Administration (FDA) sieht in ihren „Richtlinien für die präklinische und klinische Untersuchung von Wirkstoffen zur Behandlung oder Prävention der postmenopausalen Osteoporose“ vor, für die experimentelle Analyse der Osteoporose zwei unterschiedliche Tierarten zu nutzen. Diese sollten sowohl ein OVX-Rattenmodell als auch ein Großtiermodell aus nicht-Nagetieren beinhalten [5, 47]. Die Experimentelle Unfallchirurgie in Gießen entwickelte mehrere OVX-Rattenmodelle [12, 18, 48], welche dem vorliegenden Schafmodell als Grundlage dienten.

Schafe eignen sich besonders gut als Osteoporosemodell, da sie preiswert und leicht erhältlich sowie einfach zu halten sind [47]. Zudem entsprechen Körpergröße sowie Gewicht in etwa dem Menschen und der initial plexiforme Knochen wird innerhalb von

drei bis vier Jahren in Lamellenknochen mit Osteonen umgebaut, sodass sowohl biomechanische Tests am Schafknochen durchgeführt als auch neue Knochenersatzmaterialien sowie Implantate eingebracht werden können [47, 135]. Unterschiede ergeben sich hier hauptsächlich in der Wirbelsäule, weil diese horizontal gelegen ist und somit eine wesentlich größere Muskelspannung notwendig ist, damit es nicht zu einer Hyperextension kommt. Aber auch wegen der unterschiedlichen Gelenkstellung (gebeugte Extremitäten), wirken größere Spannungen auf die großen Knochen der Extremitäten im Vergleich zum Menschen [2]. Aufgrund dieser Unterschiede in der biomechanischen Belastung und wegen eines Zyklus ohne Menopause erfahren Schafe selten auf natürliche Weise eine Osteoporose [47]. Die bilaterale Ovariektomie ist demzufolge notwendig, um einen postmenopausalen Knochenstatus hervorzurufen. Da die Tiere aber in der Lage sind extragonadal (z.B. im Fett- oder Hautgewebe) Östrogene zu produzieren [174] und ein im Vergleich zum Menschen wesentlich geringerer Östrogenspiegel ausreichend ist die trabekuläre Knochenmasse aufrechtzuerhalten, wird eine zusätzliche Therapie beispielsweise durch Diät oder Steroidgabe [124] empfohlen, um definitiv einen osteoporotischen Knochenstatus hervorzurufen [47].

Es gibt jedoch auch Einschränkungen bei diesem Tiermodell. Da Schafe Wiederkäuer sind und in ihren Mägen eine mikrobielle Fermentation der Nahrung stattfindet, können die meisten Medikamente nicht per os appliziert werden, sodass vor allem die subkutane Injektion in Frage kommt [47]. Häufige s.c. Injektionen von GCs bedeuten jedoch einen erheblichen Stress für die Tiere und führen zu Nebenwirkungen wie Wollausfall, Hautinfektionen und cushingoides Erscheinungsbild. Um solche Nebenwirkungen zu minimieren wurde die Gesamtmenge an Methylprednisolon in der vorliegenden Studie auf wenige Hochdosis-Injektionen verteilt. Denn es konnte gezeigt werden, dass das Reduzieren einer gleichen kumulativen GC-Dosis auf wenige Administrationen das Auftreten von Nebenwirkungen signifikant verringert, ohne dabei die Effekte auf den Knochenstatus zu beeinflussen [92].

Desweiteren zeigen Studien eine saisonale Beeinflussung der Knochendichte von Schafen auf. Demnach ist die BMD in Wintermonaten bis etwa 5% niedriger als in Frühlings- und Sommermonaten [5]. Um diese Effekte möglichst gering zu halten wurden alle Ergebnisse mit der Kontrollgruppe des selben Zeitpunktes verglichen und zusätzlich Merinolandschafe für die aktuelle Studie genutzt, bei welchen ein circannualer Rhythmus der BMD durch die Jahreszeiten nicht beschrieben sind.

Um Rassenunterschiede auszuschließen und die Vergleichbarkeit zwischen den Gruppen zu gewährleisten, wurden nur Schafe der selben Rasse genutzt. Zudem erfolgte die Aufteilung auf die einzelnen Gruppen randomisiert und kontrolliert, sodass der Altersmedian in jeder Gruppe in etwa gleich war. Trotzdem ist ein standardisierter Vergleich nicht vollständig möglich gewesen, da Kontrolle und OVX im Sommer auf der Weide gehalten wurden und die Futtermenge pro Tier nicht überprüft werden konnte.

Insgesamt zeigt die hier vorliegende experimentelle Arbeit, dass eine bloße Ovariektomie bei Schafen nach acht Monaten nicht zu einem osteoporotischen Knochenstatus führt und dass auch der Knochenmetabolismus nur geringfügig beeinträchtigt ist. Eine zusätzliche kalzium- und Vitamin-D-arme Diät vergrößerte die Heterogenität innerhalb der Gruppe, signifikante Veränderungen des Knochenstatus oder -metabolismus waren jedoch ebenfalls nicht zu erkennen. Nur die Dreifachbehandlung aus OVX, Diät und Steroiden reduzierte den Knochenstatus signifikant. Dabei zeigte der verminderte Knochenkatabolismus, dass sich die Versuchstiere in der zweiten Phase einer Glucocorticoid-induzierten Osteoporose befanden [151]. Die Analyse des Knochenanabolismus hingegen ergab das Vorliegen eines osteomalatischen Knochenstatus [117].
Erhöhte PTH-Werte bedingt durch Hypokalzämie und Osteomalazie könnten eine verminderte Sekretion von Sclerostin durch die Osteozyten zur Folge haben. Dies würde die erhöhten Osteoblasten- sowie die verringerten Osteoklastenparameter in OVX+D+S erklären und auf eine Mineralisierungsstörung aufgrund der niedrigen Vitamin-D-Serumwerte schließen lassen. Jedoch sind die niedrigen Kalzium- und Vitamin-D-Level sowie die erhöhte Phosphatausscheidung im Urin nicht mit einem Sclerostinmangel kompatibel [159].
Die primäre Funktion des Vitamin D ist die Aufrechterhaltung der Kalziumhomöostase hauptsächlich durch die Regulierung der Kalziumaufnahme über den Darm. Bei normalem Serumkalzium hat Vitamin D deswegen keinen Einfluss auf die Mineralisierung oder die Knochenresorption. Doch bei negativer Kalziumbilanz, welche in der aktuellen Studie in OVX+D+S vorlag, führt Vitamin D zu einer RANK-L-abhängigen Steigerung der Knochenresorption sowie zu einer Mineralisierungsinhibierung, um Kalzium in die Zirkulation zu verschieben, denn die Aufrechterhaltung der Kalziumkonzentration im Serum hat eine höhere Priorität als die Skelettgesundheit [15, 104]. Die selektive Ablation des Vitamin-D-Rezeptors in Osteoblasten und Osteozyten schützt den Knochen vor dieser Mineralisierungshemmung [105] und führt zu einer erhöhten Osteoblastenanzahl und gesteigerten ALP-Aktivität [179] *in vitro* und *in vivo* [15]. Diese Daten liefern eine Erklärung für die erhöhten Osteoblastenparameter in OVX+D+S, denn die vorherrschende starke Hypovitaminose D (Werte gegen Null) kommt einer Ablation des Vitamin-D-Rezeptors nahe. Zusammen mit der im vorherigen Kapitel erläuterten Inhibierung der Mineralisierung durch Sclerostin lassen sich die Ergebnisse des Knochenanabolismus im vorliegenden Versuch auf diese Weise plausibel erklären.
Auch wenn es in der aktuellen Studie nicht gelungen ist die Pathophysiologie einer postmenopausalen bzw. Glucocorticoid-induzierten Osteoporose exakt zu imitieren, da der Knochenmetabolismus sowohl Merkmale einer Osteoporose als auch einer Osteomalazie aufweist, wird die klinische Relevanz dieses Schafmodells durch jüngste epidemiologische Studien unterstrichen. So zeigte eine dieser Studien, dass gerade einmal 28% von über 9000 Patientinnen über 65 Jahren mit Hüftfraktur eine BMD

kleiner 2,5 SD hatten und damit die Diagnose Osteoporose erfüllten [181]. Jedoch wird der Einfluss einer Hypovitaminose D und der daraus entstehenden Osteomalazie noch immer unterschätzt. So weisen im allgemeinen unfallchirurgisch-orthopädischen Krankengut in Deutschland etwa 60% der Patienten einen starken (< 20 µg/l) und 86% einen leichten Vitamin-D-Mangel (20-30 µg/l) auf [109, 144]. In einer weiteren deutschen Studie konnte anhand von 675 Beckenkammbiopsien ein signifikanter Anstieg der Osteoidmenge bei 25-OH-Vitamin-D-Serumwerten von unter 30 µg/l aufgezeigt werden. Mehr als ein Viertel aller untersuchten Patienten hatte ein Osteoid-pro Knochenvolumen von über 2% und erfüllte damit selbst die restriktivsten Diagnosekriterien der Osteomalazie [138]. Seitz et al. untersuchten Serumparameter und Femurkopfbiopsien bei 103 Patienten mit Schenkelhalsfraktur und konnten dabei signifikant erniedrigte Werte für 25-OH-Vitamin-D und Kalzium sowie signifikant erhöhte Werte für PTH und ALP feststellen. Außerdem zeigten die Knochenproben eine Abnahme von Knochenvolumen und Trabekeldicke sowie eine Steigerung der Osteoidfläche. Dies erhöhte die Heterogenität der Mineralisierung und spielt damit eine erhebliche Rolle bei der Entstehung von Schenkelhalsfrakturen [168]. Aus diesen Daten ist ersichtlich, dass das Auftreten einer Osteomalazie und die dadurch erhöhte Frakturanfälligkeit in der Klinik häufig unterschätzt wird.

Insgesamt ist es also möglich über einen Zeitraum von acht Monaten mit der Kombination aus Ovariektomie, kalzium- und Vitamin-D-armer Diät und Steroidinjektionen einen reduzierten Knochenstatus im Schaf hervorzurufen, welcher mit einem osteoporotischen Knochenstatus des Menschen vergleichbar ist. In Zukunft kann dieses Modell demnach genutzt werden, um biomechanische Belastungsproben am osteoporotischen Knochen durchzuführen sowie neuentwickelte Implantate und Prothesen zu testen.

Zusammenfassung

Osteoporose ist eine systemische Skeletterkrankung mit erhöhter Frakturanfälligkeit aufgrund eines Knochenmasseverlustes sowie einer Verschlechterung der Mikroarchitektur des Knochens. Die Prävalenz der Osteoporose bei über 50-Jährigen liegt für Frauen in etwa bei 24% und für Männer bei 6%, steigt jedoch mit zunehmendem Alter weiter an. Das Lebenszeitrisiko eine mit Osteoporose assoziierte Fraktur zu erleiden beträgt für Frauen bis 50% und für Männer bis 22%. Diese Frakturen stellen nicht nur eine enorme Belastung für das Gesundheitswesen dar, sondern gehen häufig mit Komplikationen in der operativen Versorgung sowie der Knochenheilung einher und haben weitreichende Folgen für die Patienten. Ätiologisch resultieren alle Formen der Osteoporose aus einer Entkopplung von Knochenaufbau und -abbau während des Remodelingprozesses und führen so zu einer verminderten Knochenstärke.

Diese experimentelle Studie diente der Etablierung eines osteoporotischen Großtiermodells, um nachfolgend neue Materialien und Implantate im erkrankten Knochen unter menschenähnlichen Bedingungen testen zu können. Dazu wurden 31 weibliche Merinolandschafe in vier Gruppen aufgeteilt und erfuhren folgende Behandlungen: 1) unbehandelte Kontrolle, 2) bilaterale Ovariektomie (OVX), 3) OVX und kalzium- sowie Vitamin-D-arme Diät (OVX+D) und 4) OVX, Diät und Steroidinjektionen (OVX+D+S). Nach acht Monaten wurden die Tiere euthanasiert und Femur sowie LWK4 entnommen. Die deskriptive sowie histomorphometrische Analyse des trabekulären Knochens erfolgte mithilfe der Toluidinblau sowie der Hämatoxylin-Eosin (HE) Färbung. Die alkalische Phosphatase (ALP) Färbung diente zur Bestimmung von Menge und Aktivität der Osteoblasten. Mithilfe der Tartrat-resistenten sauren Phosphatase (TRAP) Färbung wurde Menge und Aktivität der Osteoklasten ermittelt. Zur Evaluierung der Osteoklastogenese wurde RANK-L und OPG immunhistochemisch angefärbt. Die Mineralisierungsrate konnte durch *in vivo* injizierte Fluoreszenz-Marker bestimmt werden.

OVX zeigte keine Veränderungen der Trabekelparameter aber eine leichte Erhöhung des Knochenkatabolismus. In OVX+D war die Heterogenität sehr groß, jedoch konnten keine wesentlichen Einflüsse auf Knochen oder Metabolismus ausgemacht werden. Erst die zusätzliche Steroidgabe führte zu einem Knochenmasseverlust, wobei der reduzierte Knochenkatabolismus auf die Entstehung einer Glucocorticoid-induzierten Osteoporose (GIO) hindeutete. Der erhöhte Knochenanabolismus sowie eine ebenfalls vorliegende Mineralisierungsstörung verdeutlichten, dass sich gleichzeitig eine Osteomalazie entwickelte. Zusammen mit neuen Studien, die eine wesentlich größere Häufigkeit der Osteomalazie beweisen als bislang angenommen, zeigt die vorliegende Arbeit, dass die Dreifachbehandlung (OVX+D+S) von Schafen ein geeignetes Osteoporosemodell darstellt und somit auch für zukünftige Versuche am erkrankten Knochen relevant ist. Diese Arbeit demonstriert zudem die außerordentliche Rolle, welche Osteozyten bei der Regulierung des Knochenmetabolismus spielen.

Summary

Osteoporosis is a systemic skeletal disorder with increased fracture risk due to loss of bone mass and microarchitectural deterioration of bone tissue. The prevalence of osteoporosis in people prior to 50 years of age is about 24% for women and 6% for men and continues to raise with increasing age. The lifetime risk to sustain an osteoporosis-associated fracture is up to 50% for women and 22% for men. These fractures constitute not only an enormous burden for the health care system, but also involve complications in the surgical treatment as well as bone healing defects and thus have extensive consequences for patients. All forms of osteoporosis causally result from an uncoupling of bone resorption and bone formation during the remodeling process, which leads to a lower bone strength with higher fracture risk.

The aim of this study was to establish a large animal model for osteoporosis to subsequently test new bone graft materials and implants in diseased bone under human-like conditions. Therefor 31 female merino sheep were divided in four groups and treated with: 1) untreated control, 2) bilateral ovariectomy (OVX), 3) OVX plus calcium and vitamin D deficient diet (OVX+D) and 4) OVX, diet plus steroid injections (OVX+D+S). After eight months of treatment the animals were euthanized and femur and spine samples were collected. A descriptive as well as a histomorphometric analysis was performed in Toluidine blue and in Hematoxylin-Eosin (HE) staining. The alkaline phosphatase (ALP) staining was used to determine the amount and activity of osteoblasts. Whereas the determination of the amount and activity of osteoclasts was done by the Tartrat-resistent acid phosphatase (TRAP) staining. To evaluate the osteoclastogenesis an immunhistochemical staining of RANK-L and OPG was performed. The mineral apposition rate was calculated by use of *in vivo* fluorescent labeling.

OVX showed a light increase in bone catabolism but no changes in trabecular parameters. OVX+D was very heterogeneous but there were no crucial influences on the bone metabolism. Only the additional steroid administration resulted in a significant loss of bone mass and microarchitectural changes. The reduced bone catabolism indicates, that steroids cause a glucocorticoid-induced osteoporosis (GIO). Whereas the bone anabolism was enhanced and the mineralization was impaired, which together illustrates the simultaneous development of osteomalacia. New surveys show, that osteomalacia is more common than thought. Together with the results from the present study this indicates, that the tripple treatment (OVX+D+S) of sheep is an appropriate model for osteoporosis and is therefor relevant for future experiments on diseased bone. This work also demonstrates the outstanding role of osteocytes in regulation of bone metabolism.

Anhang

Toluidinblau-Färbung

Färbelösung

Toluidinblau O-Pyronin G:

1) 8 g Natrium-Tetraborat (1.06306.0250, Fa. Merck, Darmstadt, Deutschland)
2) 8 g Toluidinblau O (1B 481, Fa. Chroma, VT, USA)
3) 2 g Pyroin G (7518, Fa. Merck, Darmstadt, Deutschland)
4) 1000 ml Aqua dest.

Färbeprotokoll

Entparaffinieren der Schnitte in Xylol	2 x 5 min
Absteigende Alkoholreihe (100%, 96%, 80%, 70%)	je 5 min
Spülen mit Aqua dest.	5 min
Färben mit Toluidinblau O-Pyronin G 1+1 in Aqua dest.	1 min
Spülen mit Aqua dest.	3 x
Entwässern in aufsteigender Alkoholreihe (70%, 80%, 96%, 100%)	je 2 min
Entwässern in Xylol	2 x 5 min
Eindecken mit DePex (Fa. VWR, PA, USA)	

Alkalische Phosphatase (ALP) Färbung

Färbelösungen

Tris-Puffer: 121,1 g Tris (Trizma Base, Sigma T6066, Fa. Sigma-Aldrich, MO, USA) auf 1 l Aqua dest. = 1 M

BCIP/NBT Phosphatase Substrat: fertiges Substrat (508108, Fa. KPL, MD, USA)

Kernechtrot-Aluminiumsulfat: Fertiglösung (N069.1, Fa. Carl Roth GmbH+Co. KG, Karlsruhe, Deutschland)

Färbeprotokoll

Entparaffinieren der Schnitte in Xylol	2 x 5 min
Absteigende Alkoholreihe (100%, 96%, 70%)	je 5 min
Spülen mit Aqua dest.	2 x 5 min
Spülen mit 0,1 M Tris-Puffer, pH 9,4	10 min
Schnitte mit Pap-Pen einkreisen	
Färben mit BCIP/NBT Phosphatase-Substrat in Feuchtkammer bei 37°C	90 min
Spülen mit Aqua dest.	3 x
Gegenfärben mit Kernechtrot-Aluminiumsulfat	15 min
Spülen mit Aqua dest.	3 x

Entwässern in aufsteigender Alkoholreihe (70%, 96%, 100%)	je 2 min
Entwässern in Xylol	2 x 5 min
Eindecken mit Vitro-Clud (Fa. R. Langenbrinck, Emmendingen, Deutschland)	

Tartrat-resistente saure Phosphatase (TRAP) Färbung

Färbelösungen

Natriumacetatpuffer: 0,1 M = 8,203 g/l (Fa. Merck, Darmstadt, Deutschland)

TRAP-Färbelösung:

1) 35 mg Naphtol-AS-TR-Phosphat (N6125, Fa. Sigma-Aldrich, MO, USA)
2) 125 µl N-N-Dimethylformamid (DMF) (D-4551, Sigma-Aldrich, MO, USA)
3) 57,5 mg Na-Tartrat (1.06663.0250, Fa. Merck, Darmstadt, Deutschland)
4) 35 mg Echtrotsalz (Fast Red TR Salt) (89453-69-0, Fa. Sigma-Aldrich, MO, USA)
5) 25 ml 0,1 M Natriumacetatpuffer, pH 5,2

Instant Hämatoxylin (Fa. Shandon Inc, PA, USA) 1+3 in Bidest

Färbeprotokoll

Entparaffinieren der Schnitte in Xylol	2 x 5 min
Absteigende Alkoholreihe (100%, 96%, 70%)	je 5 min
Spülen mit Aqua dest.	2 x 5 min
Spülen mit 0,1 M Natriumacetatpuffer, pH 5,2	10 min
Schnitte mit Pap-Pen einkreisen	
Färben mit TRAP-Färbelösung in Feuchtkammer bei 37°C	50 min
Spülen mit Aqua dest.	3 x
Gegenfärben mit Instant Hämatoxylin	1 min
Spülen mit Aqua dest.	
Spülen mit Leitungswasser	10 min
Spülen mit Aqua dest.	
Eindecken mit Kaisers Glyceringelantine (Fa. Merck, Darmstadt, Deutschland)	

Immunhistochemische Färbungen

Färbelösungen

Tris-Waschpuffer:

1) Stammlösung: 121,14 g Tris Base (Tris-Pufferan, Fa. Carl Roth GmbH & Co. KG, Karlsruhe, Deutschland) + 175,32 g NaCl in 1000 ml Aqua dest.; mit 25% Salzsäure auf pH 7,4 einstellen
2) TBS-Puffer: Stammlösung 1:20 mit Aqua dest. verdünnen

3) Tris-Waschpuffer: TBS-Puffer + 0,025% Triton-X-100 (Fa. Merck, Darmstadt, Deutschland)

Citratpuffer:

1) 41 ml 0,1 M Natriumcitrat in 400 ml Aqua dest.
2) mit 0,1 M Zitronensäure auf pH 6,0 einstellen
3) mit Aqua dest. auf 500 ml auffüllen

BLOXALL™-Lösung (SP-6000, Fa. Vector, CA, USA)

Serumblockade:

1 Tropfen Universalserum (S-2000, Vector, CA, USA) + 5 ml TBS-Puffer

ABC-AP Komplex (AK-5000, Fa. Vector, CA, USA):

5 µl Reagenz A + 5 µl Reagenz B + 500 µl TBS-Puffer

Magenta Rot Komplex (SK-5100, Fa. Vector, CA, USA):

5 ml 150 mM Tris-HCl Puffer pH 8,3 + je zwei Tropfen Reagenz 1, 2 und 3

Verdünnungspuffer (S0809, Fa. Dako, CA, USA)

Färbeprotokoll

Entparaffinieren der Schnitte in Xylol	2 x 5 min
technisches Aceton	10 min
technisches Aceton + Tris-Waschpuffer (1:1)	2 x 5 min
Spülen mit Tris-Waschpuffer	2 x 10 min
Vorverdau mit Citratpuffer pH 6,0	1 h
Spülen mit Tris-Waschpuffer	2 x 5 min
Blockierung der endogenen Peroxidase und ALP mit BLOXALL™-Lösung	10 min
Spülen mit Tris-Waschpuffer	5 min
Serumblockade mit Universalserum	20 min
Inkubation mit Primärantikörper (RANK-L / OPG) bei 4°C	über Nacht
Spülen mit Tris-Waschpuffer	3 x
Inkubation mit Sekundärantikörper	30 min
Spülen mit Tris-Waschpuffer	2 x 5 min
ABC-AP Komplex	30 min
Spülen mit Tris-Waschpuffer	2 x 5 min
Spülen mit Aqua dest.	5 min
Magenta Rot Komplex	27 min
Spülen mit Leitungswasser	
Eintauchen in 70% Alkohol	
Entwässern in 100% Alkohol	10 min
Eindecken mit Vitro-Clud (Fa. R. Langenbrinck, Emmendingen, Deutschland)	

Herstellung der Injektionslösungen für die Fluoreszenz-Marker

Injektionslösungen

Alizarin Complexone (A3882, Fa. Sigma-Aldrich, MO, USA):

1) 3% in Aqua inj. mischen mit
2) 2% $NaHCO_3$ (Cellpure HN01.1, Fa. Carl Roth GmbH+Co. KG, Karlsruhe, Deutschland), ergibt pH 7,4
3) sterile Filtrierung: Faltenfilter und 0,22 µm Filter

Calcein (C0875, Fa. Sigma-Aldrich, MO, USA):

1) 3% in Aqua inj. mischen mit
2) 4% $NaHCO_3$ (Cellpure HN01.1, Fa. Carl Roth GmbH+Co. KG, Karlsruhe, Deutschland), ergibt pH 7,4
3) sterile Filtrierung: 0,45 µm Filter und 0,22 µm Filter

Abkürzungsverzeichnis

Abb.	Abbildung
ACE	Angiotensin converting enzyme
ALP	alkalische Phosphatase
ANX	Anexine
AR	Androgenrezptor
ASARM	Acidic serine aspartate-rich MEPE-associated motive
ATP	Adenosintriphosphat
BMD	Bone mineral density
BMI	Body mass index
BMPs	Bone morphogenetic proteins
BMU	Basic multicellular unit
CAH2	Carboanhydrase 2
CBFA1	Core-binding factor alpha 1
CEDs	chronisch entzündliche Darmerkrankungen
DBPs	Vitamin D binding proteins
DHT	Dihydrotestosteron
DKK1	Dickkopf 1
DMP1	Dentin matrix protein 1
DNA	Desoxyribonukleinsäure
DVO	Dachverband Osteologie
DXA	Duale-Röntgen-Absorptiometrie
ECM	Extrazellularmatrix
ER α/β	Östrogenrezeptor α/β
EU	Europäische Union
EZR	Extrazellularraum
f.	Folgende
ff.	Folgenden
FGF (23)	Fibroblast growth factor (23)
GC	Glucocorticoide
GIO	Glucocorticoid-induzierte Osteoporose
GPRC6A	G protein-coupled receptor family C group 6 member A
GR	Glucocorticoid-Rezeptor
HA	Hydroxylapatit
HE	Hämatoxylin-Eosin
HPT, sHPT	Hyperparathyreoidismus, sekundärer HPT
HVO	Hypovitaminose D Osteopathie
IFF	Interstitial fluid flow
IGF-1	Insulin-linke growth factor-1

LRP	Lipoprotein receptor-related protein
LWK	Lendenwirbelkörper
M	Monate
M-CSF/CSF-1	Macrophage-colony stimulating factor
MEPE	Matrix extracellular phosphoglycoprotein
MMPs	Matrix-Metalloproteasen
MPS	monozytäres Phagozytosesystem
MV	Matrixvesikel
NF-κB	Nuclear factor κB
NPP1	Nukleotid-Diphosphatase 1
NSD	Nebenschilddrüsen
OCN	Osteocalcin
OPG	Osteoprotegerin
OPN	Osteopontin
OVX	Ovariektomie
PDGF	Platelet-derived growth factor
PHEX	Phosphate-regulating gene with homologies to endopeptidases on the X-chromosome
PHOSPHO1	Phosphoethanolamine/Phosphocholine phosphatase
PTH	Parathormon
PTH1R	Parathormonrezeptor 1
PTHrP	Parathyroid hormone-related protein
RANK	Receptor activator of nuclear factor κB
RANK-L	Receptor activator of nuclear factor κB Ligand
RAS	Renin-Angiotensin-System
RT	Raumtemperatur
qCT	quantitative Computertomographie
RER	raues endoplasmatisches Retikulum
ROS	reaktive Sauerstoffspezies
S.	Seite
S1P	Sphingosin-1-Phosphat
S1PR	Sphingosin-1-Phosphat Rezeptor
SERM	selektiver Östrogenrezeptor-Modulator
SHBG	Sexualhormon-bindende Globuline
SIBLINGs	Small integrin-binding ligand N-linked glycoproteins
SPHK1	Sphingosin-Kinase 1
Tab.	Tabelle
TGF-β	Transforming growth factor β
TNAP	Tissue non-specific alkaline phosphatase

TNF	Tumornekrosefaktor
TRAP	Tartrat-resistente sauere Phosphatase
TRPV5	Transient receptor potential cationchannel subfamily V member 5
ucOCN	Undercarboxylated Osteocalcin
VDR	Vitamin D receptor
VDRE	Vitamin D response element
WHO	World Health Organization
Wnt	Wingless integration

Abbildungsverzeichnis

Abb. 1: Makroskopischer Aufbau eines Röhrenknochens (Schema). 3
Abb. 2: Mikrostruktur des Knochens (Schema). 5
Abb. 3: Schemazeichnung eines Osteoblasten. 7
Abb. 4: Osteoblastäre Zellreihe (Schema). 8
Abb. 5: Schemazeichnung eines Osteoklasten. 9
Abb. 6: Schema eines Erosionstunnels der Kortikalis. 11
Abb. 7: Schema einer Erosionslakune der Spongiosa. 12
Abb. 8: Differenzierung von Osteoklasten. 13
Abb. 9: Gegenseitige Beeinflussung der Differenzierung von Osteoblasten und Osteoklasten. 15
Abb. 10: Parakrine Wirkungen des PTHrP beim Knochenumbau. 16
Abb. 11: WNT-Signalwege im Knochen. 17
Abb. 12: Aktivität verschiedener Phosphatasen bei der Mineralisierung. 18
Abb. 13: Abbau der Knochenmatrix durch einen Osteoklasten. 20
Abb. 14: Knochenmassebilanz im Lauf des Lebens einer Frau. 21
Abb. 15: Regulierung des Kalziumhaushaltes. 24
Abb. 16: Regulation des Knochenumbaus durch Östrogene. 26
Abb. 17: Frakturrisiko pro Jahr in Abhängigkeit vom BMD-Wert. 28
Abb. 18: Knochenstärke. 29
Abb. 19: Pathophysiologie der Typ I Osteoporose. 31
Abb. 20: Pathophysiologie der Typ II Osteoporose. 32
Abb. 21: Prävalenz der Osteoporose in Deutschland 2009. 36
Abb. 22: Versuchsanordnung des Schafmodels. 39
Abb. 23: Intraoperatives Bild während der Ovariektomie. 42
Abb. 24: Programmierung des „Classifiers“. 50
Abb. 25: Klassifizieren des Originalbildes. 50
Abb. 26: Ermittlung der Länge der ALP+ Fläche in ImageJ. 51
Abb. 27: Ermittlung der Osteoklastenanzahl und -länge in ImageJ. 52
Abb. 28: Bearbeitungsschritte zur Bestimmung der Trabekelfläche. 53
Abb. 29: Bearbeitungsschritte zur Bestimmung der Trabekeldicke. 54
Abb. 30: Ermittlung des Abstandes der beiden grün fluoreszierenden Banden. 55
Abb. 31: Schema und histologische Schnitte des Femurkopfes aller Gruppen. 58
Abb. 32: Histologische Schnitte der Wirbelkörper gefärbt mit Toluidinblau. 59
Abb. 33: Femur: A) Trabekel-/Präparat-Fläche [%] und B) Trabekel-Dicke [mm]. 60
Abb. 34: LWK: A) Trabekel-/Präparat-Fläche [%] und B) Trabekel-Dicke [mm]. 61
Abb. 35: Organisation der Osteoblasten. 62
Abb. 36: Quantitative Auswertung der ALP Färbung der Femora. 63
Abb. 37: Quantitative Auswertung der ALP-Färbung der LWKs. 64

Abb. 38: Organisation der Osteoklasten. 65
Abb. 39: Quantitative Auswertung der TRAP Färbung der Femora. 66
Abb. 40: Quantitative Auswertung der TRAP Färbung der LWKs. 67
Abb. 41: RANK-L+ und OPG+ Osteozyten im trabekulären Knochen. 68
Abb. 42: Quantitative Auswertung der RANK-L Färbung der Femora. 69
Abb. 43: Quantitative Auswertung der OPG Färbung der Femora. 71
Abb. 44: Gesamtes und osteozytäres RANK-L/OPG-Verhältnis der Femora. 71
Abb. 45: Quantitative Auswertung der RANK-L Färbung der LWKs. 72
Abb. 46: Quantitative Auswertung der OPG Färbung der LWKs. 74
Abb. 47: Gesamtes und osteozytäres RANK-L/OPG-Verhältnis der LWKs. 74
Abb. 48: Fluoreszenz-Markierungen in den LWKs. 75
Abb. 49: Mineralisierungsrate [µm/d] der LWKs. 76

Tabellenverzeichnis

Tab. 1: Osteoporosetherapie. 35
Tab. 2: Entwässerungsschema der Paraffinschnitte. 43
Tab. 3: Entwässerungs- und Infiltrationsshema der Technovit® -Einbettung. 44
Tab. 4: Primärantikörper der Immunhistochemie. 48

Literaturverzeichnis

[1] Abboskhujaeva, L.S., S.I. Ismailov, and N.M. Alikhanova, Efficacy of strontium ranelate in combination with a D-hormone analog for the treatment of postmenopausal osteoporosis. Drugs R D, 2014. 14(4): p. 315-24.

[2] Alexander, C., Idiopathic osteoporosis: an evolutionary dys-adaptation? Ann Rheum Dis, 2001. 60(6): p. 554-8.

[3] Anderson, H.C., J.B. Sipe, L. Hessle, R. Dhanyamraju, E. Atti, N.P. Camacho, and J.L. Millan, Impaired calcification around matrix vesicles of growth plate and bone in alkaline phosphatase-deficient mice. Am J Pathol, 2004. 164(3): p. 841-7.

[4] Andreasen, C.M., M. Ding, S. Overgaard, P. Bollen, and T.L. Andersen, A reversal phase arrest uncoupling the bone formation and resorption contributes to the bone loss in glucocorticoid treated ovariectomised aged sheep. Bone, 2015. 75: p. 32-9.

[5] Arens, D., I. Sigrist, M. Alini, P. Schawalder, E. Schneider, and M. Egermann, Seasonal changes in bone metabolism in sheep. Vet J, 2007. 174(3): p. 585-91.

[6] Atkins, G.J. and D.M. Findlay, Osteocyte regulation of bone mineral: a little give and take. Osteoporos Int, 2012. 23(8): p. 2067-79.

[7] Atkins, G.J., P.S. Rowe, H.P. Lim, K.J. Welldon, R. Ormsby, A.R. Wijenayaka, L. Zelenchuk, A. Evdokiou, and D.M. Findlay, Sclerostin is a locally acting regulator of late-osteoblast/preosteocyte differentiation and regulates mineralization through a MEPE-ASARM-dependent mechanism. J Bone Miner Res, 2011. 26(7): p. 1425-36.

[8] Augat, P., S. Schorlemmer, C. Gohl, S. Iwabu, A. Ignatius, and L. Claes, Glucocorticoid-treated sheep as a model for osteopenic trabecular bone in biomaterials research. J Biomed Mater Res A, 2003. 66(3): p. 457-62.

[9] Bai, X., Q. Dinghong, D. Miao, D. Goltzman, and A.C. Karaplis, Klotho ablation converts the biochemical and skeletal alterations in FGF23 (R176Q) transgenic mice to a Klotho-deficient phenotype. Am J Physiol Endocrinol Metab, 2009. 296(1): p. E79-88.

[10] Baldock, P.A., G.P. Thomas, J.M. Hodge, S.U. Baker, U. Dressel, P.D. O'Loughlin, G.C. Nicholson, K.H. Briffa, J.A. Eisman, and E.M. Gardiner, Vitamin D action and regulation of bone remodeling: suppression of osteoclastogenesis by the mature osteoblast. J Bone Miner Res, 2006. 21(10): p. 1618-26.

[11] Barvencik, F. and M. Amling, [Vitamin D metabolism of the bone]. Orthopade, 2015. 44(9): p. 686-94.

[12] Bauer, N.B., T.E. Khassawna, F. Goldmann, M. Stirn, D. Ledieu, G. Schlewitz, P. Govindarajan, D. Zahner, D. Weisweiler, N. Schliefke, W. Bocker, R. Schnettler, C. Heiss, and A. Moritz, Characterization of bone turnover and energy metabolism in a rat model of primary and secondary osteoporosis. Exp Toxicol Pathol, 2015. 67(4): p. 287-96.

[13] Bellido, T., A.A. Ali, I. Gubrij, L.I. Plotkin, Q. Fu, C.A. O'Brien, S.C. Manolagas, and R.L. Jilka, Chronic elevation of parathyroid hormone in mice reduces expression of sclerostin by osteocytes: a novel mechanism for hormonal control of osteoblastogenesis. Endocrinology, 2005. 146(11): p. 4577-83.

[14] Benninghoff, A. and D. Drenckhahn, Anatomie makroskopische Anatomie, Embryologie und Histologie des Menschen. Vol. 17. 2008, München u.a.: Urban & Fischer.

[15] Bikle, D.D., Vitamin D and bone. Curr Osteoporos Rep, 2012. 10(2): p. 151-9.

[16] Bjornsdottir, S., M. Saaf, S. Bensing, O. Kampe, K. Michaelsson, and J.F. Ludvigsson, Risk of hip fracture in Addison's disease: a population-based cohort study. J Intern Med, 2011. 270(2): p. 187-95.

[17] Bleibler, F., P. Benzinger, T. Lehnert, C. Becker, and H.H. Konig, [Cost of fractures in German hospitals--what role does osteoporosis play?]. Gesundheitswesen, 2014. 76(3): p. 163-8.

[18] Bocker, W., T. El Khassawna, N. Bauer, K. Brodsky, D. Weisweiler, P. Govindarajan, G. Schlewitz, M. Kampschulte, L. Durselen, U. Thormann, G. Szalay, R. Schnettler, A.C. Langheinrich, and C. Heiss, Short-term glucocorticoid treatment causes spinal osteoporosis in ovariectomized rats. Eur Spine J, 2014. 23(11): p. 2437-48.

[19] Bono, C.M. and T.A. Einhorn, Overview of osteoporosis: pathophysiology and determinants of bone strength. Eur Spine J, 2003. 12 Suppl 2: p. S90-6.

[20] Borel, P., D. Caillaud, and N.J. Cano, Vitamin D bioavailability: state of the art. Crit Rev Food Sci Nutr, 2015. 55(9): p. 1193-205.

[21] Boskey, A.L., P. Chiang, A. Fermanis, J. Brown, H. Taleb, V. David, and P.S. Rowe, MEPE's diverse effects on mineralization. Calcif Tissue Int, 2010. 86(1): p. 42-6.

[22] Buehring, B., R. Viswanathan, N. Binkley, and W. Busse, Glucocorticoid-induced osteoporosis: an update on effects and management. J Allergy Clin Immunol, 2013. 132(5): p. 1019-30.

[23] Bull, H., P.G. Murray, D. Thomas, A.M. Fraser, and P.N. Nelson, Acid phosphatases. Mol Pathol, 2002. 55(2): p. 65-72.

[24] Burgess, T.L., Y. Qian, S. Kaufman, B.D. Ring, G. Van, C. Capparelli, M. Kelley, H. Hsu, W.J. Boyle, C.R. Dunstan, S. Hu, and D.L. Lacey, The ligand for osteoprotegerin (OPGL) directly activates mature osteoclasts. J Cell Biol, 1999. 145(3): p. 527-38.

[25] Burnett, S.M., S.C. Gunawardene, F.R. Bringhurst, H. Juppner, H. Lee, and J.S. Finkelstein, Regulation of C-terminal and intact FGF-23 by dietary phosphate in men and women. J Bone Miner Res, 2006. 21(8): p. 1187-96.

[26] Canalis, E., G. Mazziotti, A. Giustina, and J.P. Bilezikian, Glucocorticoid-induced osteoporosis: pathophysiology and therapy. Osteoporos Int, 2007. 18(10): p. 1319-28.

[27] Carano, A., P.H. Schlesinger, N.A. Athanasou, S.L. Teitelbaum, and H.C. Blair, Acid and base effects on avian osteoclast activity. Am J Physiol, 1993. 264(3 Pt 1): p. C694-701.

[28] Cauley, J.A., Estrogen and bone health in men and women. Steroids, 2015. 99(Pt A): p. 11-5.

[29] Chambers, T.J. and K. Fuller, Bone cells predispose bone surfaces to resorption by exposure of mineral to osteoclastic contact. J Cell Sci, 1985. 76: p. 155-65.

[30] Chavassieux, P., A. Buffet, P. Vergnaud, P. Garnero, and P.J. Meunier, Short-term effects of corticosteroids on trabecular bone remodeling in old ewes. Bone, 1997. 20(5): p. 451-5.

[31] Chavassieux, P., P. Pastoureau, M.C. Chapuy, P.D. Delmas, and P.J. Meunier, Glucocorticoid-induced inhibition of osteoblastic bone formation in ewes: a biochemical and histomorphometric study. Osteoporos Int, 1993. 3(2): p. 97-102.

[32] Chen, H., T. Senda, and K.Y. Kubo, The osteocyte plays multiple roles in bone remodeling and mineral homeostasis. Med Mol Morphol, 2015. 48(2): p. 61-8.

[33] Chiusaroli, R., A. Maier, M.C. Knight, M. Byrne, L.M. Calvi, R. Baron, S.M. Krane, and E. Schipani, Collagenase cleavage of type I collagen is essential for both basal and parathyroid hormone (PTH)/PTH-related peptide receptor-induced osteoclast activation and has differential effects on discrete bone compartments. Endocrinology, 2003. 144(9): p. 4106-16.

[34] Christodoulou, S., T. Goula, A. Ververidis, and G. Drosos, Vitamin D and bone disease. Biomed Res Int, 2013. 2013: p. 396541.

[35] Ciarelli, T.E., D.P. Fyhrie, M.B. Schaffler, and S.A. Goldstein, Variations in three-dimensional cancellous bone architecture of the proximal femur in female hip fractures and in controls. J Bone Miner Res, 2000. 15(1): p. 32-40.

[36] Cidem, M., I. Karacan, N.B. Arat, O. Zengi, M. Ozkaya, S.P. Guzel, C. Ozkan, and O. Beytemur, Serum sclerostin is decreased following vitamin D treatment in young vitamin D-deficient female adults. Rheumatol Int, 2015. 35(10): p. 1739-42.

[37] Clemens, T.L. and G. Karsenty, The osteoblast: an insulin target cell controlling glucose homeostasis. J Bone Miner Res, 2011. 26(4): p. 677-80.

[38] Compton, J.T. and F.Y. Lee, A review of osteocyte function and the emerging importance of sclerostin. J Bone Joint Surg Am, 2014. 96(19): p. 1659-68.

[39] Dalle Carbonare, L., F. Bertoldo, M.T. Valenti, S. Zenari, M. Zanatta, S. Sella, S. Giannini, and V.L. Cascio, Histomorphometric analysis of glucocorticoid-induced osteoporosis. Micron, 2005. 36(7-8): p. 645-52.

[40] de Paula, F.J. and C.J. Rosen, Back to the future: revisiting parathyroid hormone and calcitonin control of bone remodeling. Horm Metab Res, 2010. 42(5): p. 299-306.

[41] Demay, M.B., Mechanism of vitamin D receptor action. Ann N Y Acad Sci, 2006. 1068: p. 204-13.

[42] Dempster, D.W., J.E. Compston, M.K. Drezner, F.H. Glorieux, J.A. Kanis, H. Malluche, P.J. Meunier, S.M. Ott, R.R. Recker, and A.M. Parfitt, Standardized nomenclature, symbols, and units for bone histomorphometry: a 2012 update of the report of the

ASBMR Histomorphometry Nomenclature Committee. J Bone Miner Res, 2013. 28(1): p. 2-17.

[43] Diab, D.L. and N.B. Watts, Postmenopausal osteoporosis. Curr Opin Endocrinol Diabetes Obes, 2013. 20(6): p. 501-9.

[44] Ding, M., L. Cheng, P. Bollen, P. Schwarz, and S. Overgaard, Glucocorticoid induced osteopenia in cancellous bone of sheep: validation of large animal model for spine fusion and biomaterial research. Spine (Phila Pa 1976), 2010. 35(4): p. 363-70.

[45] Dittmer, K.E. and K.G. Thompson, Vitamin D metabolism and rickets in domestic animals: a review. Vet Pathol, 2011. 48(2): p. 389-407.

[46] Dovio, A., L. Perazzolo, G. Osella, M. Ventura, A. Termine, E. Milano, A. Bertolotto, and A. Angeli, Immediate fall of bone formation and transient increase of bone resorption in the course of high-dose, short-term glucocorticoid therapy in young patients with multiple sclerosis. J Clin Endocrinol Metab, 2004. 89(10): p. 4923-8.

[47] Duque, G. and K. Watanabe, Osteoporosis research : animal models. 2011, London: Springer. xix, 196 p.

[48] El Khassawna, T., W. Bocker, K. Brodsky, D. Weisweiler, P. Govindarajan, M. Kampschulte, U. Thormann, A. Henss, M. Rohnke, N. Bauer, R. Muller, A. Deutsch, A. Ignatius, L. Durselen, A. Langheinrich, K.S. Lips, R. Schnettler, and C. Heiss, Impaired extracellular matrix structure resulting from malnutrition in ovariectomized mature rats. Histochem Cell Biol, 2015. 144(5): p. 491-507.

[49] El Khassawna, T., W. Bocker, P. Govindarajan, N. Schliefke, B. Hurter, M. Kampschulte, G. Schlewitz, V. Alt, K.S. Lips, M. Faulenbach, H. Mollmann, D. Zahner, L. Durselen, A. Ignatius, N. Bauer, S. Wenisch, A.C. Langheinrich, R. Schnettler, and C. Heiss, Effects of multi-deficiencies-diet on bone parameters of peripheral bone in ovariectomized mature rat. PLoS One, 2013. 8(8): p. e71665.

[50] Eschler, A., P. Ropenack, P.K. Herlyn, J. Roesner, K. Pille, K. Busing, B. Vollmar, T. Mittlmeier, and G. Gradl, The standardized creation of a lumbar spine vertebral compression fracture in a sheep osteoporosis model induced by ovariectomy, corticosteroid therapy and calcium/phosphorus/vitamin D-deficient diet. Injury, 2015. 46 Suppl 4: p. S17-23.

[51] Farach-Carson, M.C. and Y. Xu, Microarray detection of gene expression changes induced by 1,25(OH)(2)D(3) and a Ca(2+) influx-activating analog in osteoblastic ROS 17/2.8 cells. Steroids, 2002. 67(6): p. 467-70.

[52] Feng, J.Q., E.L. Clinkenbeard, B. Yuan, K.E. White, and M.K. Drezner, Osteocyte regulation of phosphate homeostasis and bone mineralization underlies the pathophysiology of the heritable disorders of rickets and osteomalacia. Bone, 2013. 54(2): p. 213-21.

[53] Feng, J.Q., L.M. Ward, S. Liu, Y. Lu, Y. Xie, B. Yuan, X. Yu, F. Rauch, S.I. Davis, S. Zhang, H. Rios, M.K. Drezner, L.D. Quarles, L.F. Bonewald, and K.E. White, Loss of DMP1 causes rickets and osteomalacia and identifies a role for osteocytes in mineral metabolism. Nat Genet, 2006. 38(11): p. 1310-5.

[54] Fernandes-Freitas, I. and B.M. Owen, Metabolic roles of endocrine fibroblast growth factors. Curr Opin Pharmacol, 2015. 25: p. 30-5.

[55] Frost, H.M., Bone's mechanostat: a 2003 update. Anat Rec A Discov Mol Cell Evol Biol, 2003. 275(2): p. 1081-101.

[56] Fukumoto, S., K. Ozono, T. Michigami, M. Minagawa, R. Okazaki, T. Sugimoto, Y. Takeuchi, and T. Matsumoto, Pathogenesis and diagnostic criteria for rickets and osteomalacia--proposal by an expert panel supported by the Ministry of Health, Labour and Welfare, Japan, the Japanese Society for Bone and Mineral Research, and the Japan Endocrine Society. J Bone Miner Metab, 2015. 33(5): p. 467-73.

[57] Garnero, P., E. Sornay-Rendu, M.C. Chapuy, and P.D. Delmas, Increased bone turnover in late postmenopausal women is a major determinant of osteoporosis. J Bone Miner Res, 1996. 11(3): p. 337-49.

[58] Gauthier, A., J.A. Kanis, Y. Jiang, K. Dreinhofer, M. Martin, J. Compston, F. Borgstrom, C. Cooper, and E. McCloskey, Burden of postmenopausal osteoporosis in Germany: estimations from a disease model. Arch Osteoporos, 2012. 7: p. 209-18.

[59] Girotra, M., M.R. Rubin, and J.P. Bilezikian, The use of parathyroid hormone in the treatment of osteoporosis. Rev Endocr Metab Disord, 2006. 7(1-2): p. 113-21.

[60] Golub, E.E., Role of matrix vesicles in biomineralization. Biochim Biophys Acta, 2009. 1790(12): p. 1592-8.

[61] Govindarajan, P., W. Bocker, T. El Khassawna, M. Kampschulte, G. Schlewitz, B. Huerter, U. Sommer, L. Durselen, A. Ignatius, N. Bauer, G. Szalay, S. Wenisch, K.S. Lips, R. Schnettler, A. Langheinrich, and C. Heiss, Bone matrix, cellularity, and structural changes in a rat model with high-turnover osteoporosis induced by combined ovariectomy and a multiple-deficient diet. Am J Pathol, 2014. 184(3): p. 765-77.

[62] Gray, C., A. Boyde, and S.J. Jones, Topographically induced bone formation in vitro: implications for bone implants and bone grafts. Bone, 1996. 18(2): p. 115-23.

[63] Grody, W.W., W.T. Schrader, and B.W. O'Malley, Activation, transformation, and subunit structure of steroid hormone receptors. Endocr Rev, 1982. 3(2): p. 141-63.

[64] Gross, T.S., J.L. Edwards, K.J. McLeod, and C.T. Rubin, Strain gradients correlate with sites of periosteal bone formation. J Bone Miner Res, 1997. 12(6): p. 982-8.

[65] Hadji, P., S. Klein, H. Gothe, B. Haussler, T. Kless, T. Schmidt, T. Steinle, F. Verheyen, and R. Linder, The epidemiology of osteoporosis--Bone Evaluation Study (BEST): an analysis of routine health insurance data. Dtsch Arztebl Int, 2013. 110(4): p. 52-7.

[66] Halleen, J.M., S.R. Raisanen, S.L. Alatalo, and H.K. Vaananen, Potential function for the ROS-generating activity of TRACP. J Bone Miner Res, 2003. 18(10): p. 1908-11.

[67] Hamann, C., S. Kirschner, K.P. Gunther, and L.C. Hofbauer, Bone, sweet bone--osteoporotic fractures in diabetes mellitus. Nat Rev Endocrinol, 2012. 8(5): p. 297-305.

[68] Hartmann, K., M. Koenen, S. Schauer, S. Wittig-Blaich, M. Ahmad, U. Baschant, and J.P. Tuckermann, Molecular Actions of Glucocorticoids in Cartilage and Bone During Health, Disease, and Steroid Therapy. Physiol Rev, 2016. 96(2): p. 409-47.

[69] Hassler, N., A. Roschger, S. Gamsjaeger, I. Kramer, S. Lueger, A. van Lierop, P. Roschger, K. Klaushofer, E.P. Paschalis, M. Kneissel, and S. Papapoulos, Sclerostin deficiency is linked to altered bone composition. J Bone Miner Res, 2014. 29(10): p. 2144-51.

[70] Heath, J.K., S.J. Atkinson, M.C. Meikle, and J.J. Reynolds, Mouse osteoblasts synthesize collagenase in response to bone resorbing agents. Biochim Biophys Acta, 1984. 802(1): p. 151-4.

[71] Henneicke, H., S.J. Gasparini, T.C. Brennan-Speranza, H. Zhou, and M.J. Seibel, Glucocorticoids and bone: local effects and systemic implications. Trends Endocrinol Metab, 2014. 25(4): p. 197-211.

[72] Hernlund, E., A. Svedbom, M. Ivergard, J. Compston, C. Cooper, J. Stenmark, E.V. McCloskey, B. Jonsson, and J.A. Kanis, Osteoporosis in the European Union: medical management, epidemiology and economic burden. A report prepared in collaboration with the International Osteoporosis Foundation (IOF) and the European Federation of Pharmaceutical Industry Associations (EFPIA). Arch Osteoporos, 2013. 8: p. 136.

[73] Herold, G., Innere Medizin eine vorlesungsorientierte Darstellung ; unter Berücksichtigung des Gegenstandskataloges für die ärztliche Prüfung ; mit ICD 10-Schlüssel im Text und Stichwortverzeichnis. 2011, Köln: Herold. 957 S.

[74] Hessle, L., K.A. Johnson, H.C. Anderson, S. Narisawa, A. Sali, J.W. Goding, R. Terkeltaub, and J.L. Millan, Tissue-nonspecific alkaline phosphatase and plasma cell membrane glycoprotein-1 are central antagonistic regulators of bone mineralization. Proc Natl Acad Sci U S A, 2002. 99(14): p. 9445-9.

[75] Hofbauer, L.C., F. Gori, B.L. Riggs, D.L. Lacey, C.R. Dunstan, T.C. Spelsberg, and S. Khosla, Stimulation of osteoprotegerin ligand and inhibition of osteoprotegerin production by glucocorticoids in human osteoblastic lineage cells: potential paracrine mechanisms of glucocorticoid-induced osteoporosis. Endocrinology, 1999. 140(10): p. 4382-9.

[76] Honma, M., Y. Ikebuchi, Y. Kariya, M. Hayashi, N. Hayashi, S. Aoki, and H. Suzuki, RANKL subcellular trafficking and regulatory mechanisms in osteocytes. J Bone Miner Res, 2013. 28(9): p. 1936-49.

[77] Horwood, N.J., J. Elliott, T.J. Martin, and M.T. Gillespie, Osteotropic agents regulate the expression of osteoclast differentiation factor and osteoprotegerin in osteoblastic stromal cells. Endocrinology, 1998. 139(11): p. 4743-6.

[78] Huang, J.C., T. Sakata, L.L. Pfleger, M. Bencsik, B.P. Halloran, D.D. Bikle, and R.A. Nissenson, PTH differentially regulates expression of RANKL and OPG. J Bone Miner Res, 2004. 19(2): p. 235-44.

[79] Jensen, P.R., T.L. Andersen, E.M. Hauge, J. Bollerslev, and J.M. Delaisse, A joined role of canopy and reversal cells in bone remodeling--lessons from glucocorticoid-induced osteoporosis. Bone, 2015. 73: p. 16-23.

[80] Jia, D., C.A. O'Brien, S.A. Stewart, S.C. Manolagas, and R.S. Weinstein, Glucocorticoids act directly on osteoclasts to increase their life span and reduce bone density. Endocrinology, 2006. 147(12): p. 5592-9.

[81] Jilka, R.L., B. Noble, and R.S. Weinstein, Osteocyte apoptosis. Bone, 2013. 54(2): p. 264-71.

[82] Johnell, O. and J. Kanis, Epidemiology of osteoporotic fractures. Osteoporos Int, 2005. 16 Suppl 2: p. S3-7.

[83] Karow, T. and R. Lang-Roth, Allgemeine und spezielle Pharmakologie und Toxikologie vorlesungsorientierte Darstellung und klinischer Leitfaden für Studium und Praxis 2016. 24. Aufl. ed. 2015, Pulheim: Karow. 1313 S.

[84] Keller, J., P. Catala-Lehnen, A.K. Huebner, A. Jeschke, T. Heckt, A. Lueth, M. Krause, T. Koehne, J. Albers, J. Schulze, S. Schilling, M. Haberland, H. Denninger, M. Neven, I. Hermans-Borgmeyer, T. Streichert, S. Breer, F. Barvencik, B. Levkau, B. Rathkolb, E. Wolf, J. Calzada-Wack, F. Neff, V. Gailus-Durner, H. Fuchs, M.H. de Angelis, S. Klutmann, E. Tsourdi, L.C. Hofbauer, B. Kleuser, J. Chun, T. Schinke, and M. Amling, Calcitonin controls bone formation by inhibiting the release of sphingosine 1-phosphate from osteoclasts. Nat Commun, 2014. 5: p. 5215.

[85] Kennedy, O.D., O. Brennan, N.J. Mahony, S.M. Rackard, F.J. O'Brien, D. Taylor, and C.T. Lee, Effects of high bone turnover on the biomechanical properties of the L3 vertebra in an ovine model of early stage osteoporosis. Spine (Phila Pa 1976), 2008. 33(23): p. 2518-23.

[86] Kennedy, O.D., B.C. Herman, D.M. Laudier, R.J. Majeska, H.B. Sun, and M.B. Schaffler, Activation of resorption in fatigue-loaded bone involves both apoptosis and active pro-osteoclastogenic signaling by distinct osteocyte populations. Bone, 2012. 50(5): p. 1115-22.

[87] Khosla, S., L.J. Melton, 3rd, and B.L. Riggs, The unitary model for estrogen deficiency and the pathogenesis of osteoporosis: is a revision needed? J Bone Miner Res, 2011. 26(3): p. 441-51.

[88] Khosla, S., M.J. Oursler, and D.G. Monroe, Estrogen and the skeleton. Trends Endocrinol Metab, 2012. 23(11): p. 576-81.

[89] Klein-Nulend, J., R.G. Bacabac, and A.D. Bakker, Mechanical loading and how it affects bone cells: the role of the osteocyte cytoskeleton in maintaining our skeleton. Eur Cell Mater, 2012. 24: p. 278-91.

[90] Klein-Nulend, J., R.F. van Oers, A.D. Bakker, and R.G. Bacabac, Bone cell mechanosensitivity, estrogen deficiency, and osteoporosis. J Biomech, 2015. 48(5): p. 855-65.

[91] Klinke, R., H.-C. Pape, S. Silbernagl, and C. Bauer, Physiologie [ideal für die neue AO] ; zahlreiche Tabellen. 5., komplett überarb. Aufl. ed., Stuttgart u.a.: Thieme. XIII, 930 S.

[92] Klopfenstein Bregger, M.D., P. Schawalder, B. Rahn, C. Eckhardt, E. Schneider, and C. Lill, Optimization of corticosteroid induced osteoporosis in ovariectomized sheep. A bone histomorphometric study. Vet Comp Orthop Traumatol, 2007. 20(1): p. 18-23.

[93] Kogawa, M., A.R. Wijenayaka, R.T. Ormsby, G.P. Thomas, P.H. Anderson, L.F. Bonewald, D.M. Findlay, and G.J. Atkins, Sclerostin regulates release of bone mineral by osteocytes by induction of carbonic anhydrase 2. J Bone Miner Res, 2013. 28(12): p. 2436-48.

[94] Komori, T., Animal models for osteoporosis. Eur J Pharmacol, 2015. 759: p. 287-94.

[95] Kreipke, T.C., N.C. Rivera, J.G. Garrison, J.T. Easley, A.S. Turner, and G.L. Niebur, Alterations in trabecular bone microarchitecture in the ovine spine and distal femur following ovariectomy. J Biomech, 2014. 47(8): p. 1918-21.

[96] Kwon, B.S., S. Wang, N. Udagawa, V. Haridas, Z.H. Lee, K.K. Kim, K.O. Oh, J. Greene, Y. Li, J. Su, R. Gentz, B.B. Aggarwal, and J. Ni, TR1, a new member of the tumor necrosis factor receptor superfamily, induces fibroblast proliferation and inhibits osteoclastogenesis and bone resorption. FASEB J, 1998. 12(10): p. 845-54.

[97] Lacey, D.L., H.L. Tan, J. Lu, S. Kaufman, G. Van, W. Qiu, A. Rattan, S. Scully, F. Fletcher, T. Juan, M. Kelley, T.L. Burgess, W.J. Boyle, and A.J. Polverino, Osteoprotegerin ligand modulates murine osteoclast survival in vitro and in vivo. Am J Pathol, 2000. 157(2): p. 435-48.

[98] Lang, G., Histotechnik Praxislehrbuch für die biomedizinische Analytik ; [für MTA und biomedizinische Analytikerinnen]. 2006, Wien u.a.: Springer. IX, 427 S.

[99] Langenstein, J.E., Untersuchungen zu biochemischen Markern des Knochen- und Energiestoffwechsels am Osteoporose-induzierten Schafmodell. 2016, Universitätsbibliothek: Gießen.

[100] Laurent, M., L. Antonio, M. Sinnesael, V. Dubois, E. Gielen, F. Classens, and D. Vanderschueren, Androgens and estrogens in skeletal sexual dimorphism. Asian J Androl, 2014. 16(2): p. 213-22.

[101] Lee, S.K. and J.A. Lorenzo, Parathyroid hormone stimulates TRANCE and inhibits osteoprotegerin messenger ribonucleic acid expression in murine bone marrow cultures: correlation with osteoclast-like cell formation. Endocrinology, 1999. 140(8): p. 3552-61.

[102] Lerner, U.H. and C. Ohlsson, The WNT system: background and its role in bone. J Intern Med, 2015. 277(6): p. 630-49.

[103] Li, J., N. Zhang, X. Huang, J. Xu, J.C. Fernandes, K. Dai, and X. Zhang, Dexamethasone shifts bone marrow stromal cells from osteoblasts to adipocytes by C/EBPalpha promoter methylation. Cell Death Dis, 2013. 4: p. e832.

[104] Lieben, L. and G. Carmeliet, Vitamin D signaling in osteocytes: effects on bone and mineral homeostasis. Bone, 2013. 54(2): p. 237-43.

[105] Lieben, L., R. Masuyama, S. Torrekens, R. Van Looveren, J. Schrooten, P. Baatsen, M.H. Lafage-Proust, T. Dresselaers, J.Q. Feng, L.F. Bonewald, M.B. Meyer, J.W. Pike, R. Bouillon, and G. Carmeliet, Normocalcemia is maintained in mice under conditions of calcium malabsorption by vitamin D-induced inhibition of bone mineralization. J Clin Invest, 2012. 122(5): p. 1803-15.

[106] Lill, C.A., A.K. Fluegel, and E. Schneider, Effect of ovariectomy, malnutrition and glucocorticoid application on bone properties in sheep: a pilot study. Osteoporos Int, 2002. 13(6): p. 480-6.

[107] Lill, C.A., U.V. Gerlach, C. Eckhardt, J. Goldhahn, and E. Schneider, Bone changes due to glucocorticoid application in an ovariectomized animal model for fracture treatment in osteoporosis. Osteoporos Int, 2002. 13(5): p. 407-14.

[108] Ljusberg, J., B. Ek-Rylander, and G. Andersson, Tartrate-resistant purple acid phosphatase is synthesized as a latent proenzyme and activated by cysteine proteinases. Biochem J, 1999. 343 Pt 1: p. 63-9.

[109] Maier, G.S., P. Jakob, K. Horas, K.E. Roth, A.A. Kurth, and U. Maus, Vitamin D deficiency in orthopaedic patients: a single center analysis. Acta Orthop Belg, 2013. 79(5): p. 587-91.

[110] Manolagas, S.C., Birth and death of bone cells: basic regulatory mechanisms and implications for the pathogenesis and treatment of osteoporosis. Endocr Rev, 2000. 21(2): p. 115-37.

[111] Manolagas, S.C., Steroids and osteoporosis: the quest for mechanisms. J Clin Invest, 2013. 123(5): p. 1919-21.

[112] Marcus, R., D. Feldman, D. Nelson, and C.J. Rosen, Fundamentals of Osteoporosis. 2009: Elsevier Science.

[113] Martin, R.B., Fatigue microdamage as an essential element of bone mechanics and biology. Calcif Tissue Int, 2003. 73(2): p. 101-7.

[114] Martin, T.J., Parathyroid Hormone-Related Protein, Its Regulation of Cartilage and Bone Development, and Role in Treating Bone Diseases. Physiol Rev, 2016. 96(3): p. 831-71.

[115] Martin, T.J. and N.A. Sims, Osteoclast-derived activity in the coupling of bone formation to resorption. Trends Mol Med, 2005. 11(2): p. 76-81.

[116] Martin, T.J. and N.A. Sims, RANKL/OPG; Critical role in bone physiology. Rev Endocr Metab Disord, 2015. 16(2): p. 131-9.

[117] Mawer, E.B. and M. Davies, Vitamin D nutrition and bone disease in adults. Rev Endocr Metab Disord, 2001. 2(2): p. 153-64.

[118] Mazziotti, G., A. Angeli, J.P. Bilezikian, E. Canalis, and A. Giustina, Glucocorticoid-induced osteoporosis: an update. Trends Endocrinol Metab, 2006. 17(4): p. 144-9.

[119] Miao, D., B. He, Y. Jiang, T. Kobayashi, M.A. Soroceanu, J. Zhao, H. Su, X. Tong, N. Amizuka, A. Gupta, H.K. Genant, H.M. Kronenberg, D. Goltzman, and A.C. Karaplis, Osteoblast-derived PTHrP is a potent endogenous bone anabolic agent that modifies the therapeutic efficacy of administered PTH 1-34. J Clin Invest, 2005. 115(9): p. 2402-11.

[120] Millan, J.L., The role of phosphatases in the initiation of skeletal mineralization. Calcif Tissue Int, 2013. 93(4): p. 299-306.

[121] Mori, S. and D.B. Burr, Increased intracortical remodeling following fatigue damage. Bone, 1992. 14(2): p. 103-109.

[122] Mori, S., R. Harruff, W. Ambrosius, and D.B. Burr, Trabecular bone volume and microdamage accumulation in the femoral heads of women with and without femoral neck fractures. Bone, 1997. 21(6): p. 521-6.

[123] Neve, A., A. Corrado, and F.P. Cantatore, Osteocalcin: skeletal and extra-skeletal effects. J Cell Physiol, 2013. 228(6): p. 1149-53.

[124] Oheim, R., M. Amling, A. Ignatius, and P. Pogoda, Large animal model for osteoporosis in humans: the ewe. Eur Cell Mater, 2012. 24: p. 372-85.

[125] Olah, A.J., A. Simon, M. Gaudy, W. Herrmann, and R.K. Schenk, Differential staining of calcified tissues in plastic embedded microtome sections by a modification of Movat's pentachrome stain. Stain Technol, 1977. 52(6): p. 331-7.

[126] Oreffo, R.O., G.R. Mundy, S.M. Seyedin, and L.F. Bonewald, Activation of the bone-derived latent TGF beta complex by isolated osteoclasts. Biochem Biophys Res Commun, 1989. 158(3): p. 817-23.

[127] Orimo, H., The mechanism of mineralization and the role of alkaline phosphatase in health and disease. J Nippon Med Sch, 2010. 77(1): p. 4-12.

[128] Ortoft, G., T.T. Andreassen, and H. Oxlund, Growth hormone increases cortical and cancellous bone mass in young growing rats with glucocorticoid-induced osteopenia. J Bone Miner Res, 1999. 14(5): p. 710-21.

[129] Pan, G., J. Cao, N. Yang, K. Ding, C. Fan, W.C. Xiong, M. Hamrick, C.M. Isales, and X.M. Shi, Role of glucocorticoid-induced leucine zipper (GILZ) in bone acquisition. J Biol Chem, 2014. 289(28): p. 19373-82.

[130] Parfitt, A.M., The bone remodeling compartment: a circulatory function for bone lining cells. J Bone Miner Res, 2001. 16(9): p. 1583-5.

[131] Parfitt, A.M., The mechanism of coupling: a role for the vasculature. Bone, 2000. 26(4): p. 319-23.

[132] Parfitt, A.M., Osteonal and hemi-osteonal remodeling: the spatial and temporal framework for signal traffic in adult human bone. J Cell Biochem, 1994. 55(3): p. 273-86.

[133] Parfitt, A.M., Targeted and nontargeted bone remodeling: relationship to basic multicellular unit origination and progression. Bone, 2002. 30(1): p. 5-7.

[134] Patschan, D., K. Loddenkemper, and F. Buttgereit, Molecular mechanisms of glucocorticoid-induced osteoporosis. Bone, 2001. 29(6): p. 498-505.

[135] Pearce, A.I., R.G. Richards, S. Milz, E. Schneider, and S.G. Pearce, Animal models for implant biomaterial research in bone: a review. Eur Cell Mater, 2007. 13: p. 1-10.

[136] Pederson, L., M. Ruan, J.J. Westendorf, S. Khosla, and M.J. Oursler, Regulation of bone formation by osteoclasts involves Wnt/BMP signaling and the chemokine sphingosine-1-phosphate. Proc Natl Acad Sci U S A, 2008. 105(52): p. 20764-9.

[137] Pi, M. and L.D. Quarles, Novel bone endocrine networks integrating mineral and energy metabolism. Curr Osteoporos Rep, 2013. 11(4): p. 391-9.

[138] Priemel, M., C. von Domarus, T.O. Klatte, S. Kessler, J. Schlie, S. Meier, N. Proksch, F. Pastor, C. Netter, T. Streichert, K. Puschel, and M. Amling, Bone mineralization defects and vitamin D deficiency: histomorphometric analysis of iliac crest bone biopsies and circulating 25-hydroxyvitamin D in 675 patients. J Bone Miner Res, 2010. 25(2): p. 305-12.

[139] Prince, R.L., Counterpoint: estrogen effects on calcitropic hormones and calcium homeostasis. Endocr Rev, 1994. 15(3): p. 301-9.

[140] Qing, H., L. Ardeshirpour, P.D. Pajevic, V. Dusevich, K. Jahn, S. Kato, J. Wysolmerski, and L.F. Bonewald, Demonstration of osteocytic perilacunar/canalicular remodeling in mice during lactation. J Bone Miner Res, 2012. 27(5): p. 1018-29.

[141] Qing, H. and L.F. Bonewald, Osteocyte remodeling of the perilacunar and pericanalicular matrix. Int J Oral Sci, 2009. 1(2): p. 59-65.

[142] Qiu, S., D.S. Rao, S. Palnitkar, and A.M. Parfitt, Age and distance from the surface but not menopause reduce osteocyte density in human cancellous bone. Bone, 2002. 31(2): p. 313-8.

[143] Rachez, C. and L.P. Freedman, Mechanisms of gene regulation by vitamin D(3) receptor: a network of coactivator interactions. Gene, 2000. 246(1-2): p. 9-21.

[144] Rader, C.P., N. Corsten, and O. Rolf, [Osteomalacia and vitamin D deficiency]. Orthopade, 2015. 44(9): p. 695-702.

[145] Razzaque, M.S., Bone-kidney axis in systemic phosphate turnover. Arch Biochem Biophys, 2014. 561: p. 154-8.

[146] Razzaque, M.S., Osteocalcin: a pivotal mediator or an innocent bystander in energy metabolism? Nephrol Dial Transplant, 2011. 26(1): p. 42-5.

[147] Reinwald, S. and D. Burr, Review of nonprimate, large animal models for osteoporosis research. J Bone Miner Res, 2008. 23(9): p. 1353-68.

[148] Ren, L., P. Yang, Z. Wang, J. Zhang, C. Ding, and P. Shang, Biomechanical and biophysical environment of bone from the macroscopic to the pericellular and molecular level. J Mech Behav Biomed Mater, 2015. 50: p. 104-22.

[149] Rhee, Y., N. Bivi, E. Farrow, V. Lezcano, L.I. Plotkin, K.E. White, and T. Bellido, Parathyroid hormone receptor signaling in osteocytes increases the expression of fibroblast growth factor-23 in vitro and in vivo. Bone, 2011. 49(4): p. 636-43.

[150] Riggs, B.L., S. Khosla, and L.J. Melton, 3rd, A unitary model for involutional osteoporosis: estrogen deficiency causes both type I and type II osteoporosis in postmenopausal women and contributes to bone loss in aging men. J Bone Miner Res, 1998. 13(5): p. 763-73.

[151] Rosen, C.J. and American Society for Bone and Mineral Research., Primer on the metabolic bone diseases and disorders of mineral metabolism. 8th ed. 2013, Ames, Iowa: Wiley-Blackwell. xxvi, 1078 p.

[152] Rosen, C.J. and K.J. Motyl, No bones about it: insulin modulates skeletal remodeling. Cell, 2010. 142(2): p. 198-200.

[153] Rothberg, D.L. and M.A. Lee, Internal fixation of osteoporotic fractures. Curr Osteoporos Rep, 2015. 13(1): p. 16-21.

[154] Rowe, P.S., Regulation of bone-renal mineral and energy metabolism: the PHEX, FGF23, DMP1, MEPE ASARM pathway. Crit Rev Eukaryot Gene Expr, 2012. 22(1): p. 61-86.

[155] Rowe, P.S., A unified model for bone-renal mineral and energy metabolism. Curr Opin Pharmacol, 2015. 22: p. 64-71.

[156] Rubin, C.T. and L.E. Lanyon, Kappa Delta Award paper. Osteoregulatory nature of mechanical stimuli: function as a determinant for adaptive remodeling in bone. J Orthop Res, 1987. 5(2): p. 300-10.

[157] Russell, R.G., Bisphosphonates: from bench to bedside. Ann N Y Acad Sci, 2006. 1068: p. 367-401.

[158] Ryan, J.W., P.H. Anderson, A.G. Turner, and H.A. Morris, Vitamin D activities and metabolic bone disease. Clin Chim Acta, 2013. 425: p. 148-52.

[159] Ryan, Z.C., T.A. Craig, M. McGee-Lawrence, J.J. Westendorf, and R. Kumar, Alterations in vitamin D metabolite, parathyroid hormone and fibroblast growth factor-23 concentrations in sclerostin-deficient mice permit the maintenance of a high bone mass. J Steroid Biochem Mol Biol, 2015. 148: p. 225-31.

[160] Ryan, Z.C., H. Ketha, M.S. McNulty, M. McGee-Lawrence, T.A. Craig, J.P. Grande, J.J. Westendorf, R.J. Singh, and R. Kumar, Sclerostin alters serum vitamin D

metabolite and fibroblast growth factor 23 concentrations and the urinary excretion of calcium. Proc Natl Acad Sci U S A, 2013. 110(15): p. 6199-204.

[161] Ryu, J., H.J. Kim, E.J. Chang, H. Huang, Y. Banno, and H.H. Kim, Sphingosine 1-phosphate as a regulator of osteoclast differentiation and osteoclast-osteoblast coupling. EMBO J, 2006. 25(24): p. 5840-51.

[162] Salo, J., P. Lehenkari, M. Mulari, K. Metsikko, and H.K. Vaananen, Removal of osteoclast bone resorption products by transcytosis. Science, 1997. 276(5310): p. 270-3.

[163] Sapir-Koren, R. and G. Livshits, Bone mineralization is regulated by signaling cross talk between molecular factors of local and systemic origin: the role of fibroblast growth factor 23. Biofactors, 2014. 40(6): p. 555-68.

[164] Sapir-Koren, R. and G. Livshits, Osteocyte control of bone remodeling: is sclerostin a key molecular coordinator of the balanced bone resorption-formation cycles? Osteoporos Int, 2014. 25(12): p. 2685-700.

[165] Schaffler, M.B., K. Choi, and C. Milgrom, Aging and matrix microdamage accumulation in human compact bone. Bone, 1995. 17(6): p. 521-25.

[166] Schiebler, T.H. and H.-W. Korf, Anatomie Histologie, Entwicklungsgeschichte, makroskopische und mikroskopische Anatomie, Topographie ; unter Berücksichtigung des Gegenstandskatalogs ; mit 111 Tabellen. 10., vollst. überarb. Aufl. ed. 2007, Heidelberg: Steinkopff. XVII, 916 S.

[167] Seeman, E., Bone quality: the material and structural basis of bone strength. J Bone Miner Metab, 2008. 26(1): p. 1-8.

[168] Seitz, S., T. Koehne, C. Ries, A. De Novo Oliveira, F. Barvencik, B. Busse, C. Eulenburg, T. Schinke, K. Puschel, J.M. Rueger, M. Amling, and P. Pogoda, Impaired bone mineralization accompanied by low vitamin D and secondary hyperparathyroidism in patients with femoral neck fracture. Osteoporos Int, 2013. 24(2): p. 641-9.

[169] Shaikh, A., T. Berndt, and R. Kumar, Regulation of phosphate homeostasis by the phosphatonins and other novel mediators. Pediatr Nephrol, 2008. 23(8): p. 1203-10.

[170] Sharifi, M., L. Ereifej, and E.M. Lewiecki, Sclerostin and skeletal health. Rev Endocr Metab Disord, 2015. 16(2): p. 149-56.

[171] Sher, L.B., J.R. Harrison, D.J. Adams, and B.E. Kream, Impaired cortical bone acquisition and osteoblast differentiation in mice with osteoblast-targeted disruption of glucocorticoid signaling. Calcif Tissue Int, 2006. 79(2): p. 118-25.

[172] Sidlauskas, K.M., E.E. Sutton, and M.A. Biddle, Osteoporosis in men: epidemiology and treatment with denosumab. Clin Interv Aging, 2014. 9: p. 593-601.

[173] Siegenthaler, W. and B.R. Amann-Vesti, Klinische Pathophysiologie 239 Tabellen. 9., völlig neu bearb. Aufl. ed. 2006, Stuttgart u.a.: Thieme. XLI, 1178 S.

[174] Sigrist, I.M., C. Gerhardt, M. Alini, E. Schneider, and M. Egermann, The long-term effects of ovariectomy on bone metabolism in sheep. J Bone Miner Metab, 2007. 25(1): p. 28-35.

[175] Silva, B.C. and J.P. Bilezikian, Parathyroid hormone: anabolic and catabolic actions on the skeleton. Curr Opin Pharmacol, 2015. 22: p. 41-50.

[176] Silve, C.M., G.T. Hradek, A.L. Jones, and C.D. Arnaud, Parathyroid hormone receptor in intact embryonic chicken bone: characterization and cellular localization. J Cell Biol, 1982. 94(2): p. 379-86.

[177] Simonet, W.S., D.L. Lacey, C.R. Dunstan, M. Kelley, M.S. Chang, R. Luthy, H.Q. Nguyen, S. Wooden, L. Bennett, T. Boone, G. Shimamoto, M. DeRose, R. Elliott, A. Colombero, H.L. Tan, G. Trail, J. Sullivan, E. Davy, N. Bucay, L. Renshaw-Gegg, T.M. Hughes, D. Hill, W. Pattison, P. Campbell, S. Sander, G. Van, J. Tarpley, P. Derby, R. Lee, and W.J. Boyle, Osteoprotegerin: a novel secreted protein involved in the regulation of bone density. Cell, 1997. 89(2): p. 309-19.

[178] Solberg, L.B., E. Stang, S.H. Brorson, G. Andersson, and F.P. Reinholt, Tartrate-resistant acid phosphatase (TRAP) co-localizes with receptor activator of NF-KB ligand (RANKL) and osteoprotegerin (OPG) in lysosomal-associated membrane protein 1 (LAMP1)-positive vesicles in rat osteoblasts and osteocytes. Histochem Cell Biol, 2015. 143(2): p. 195-207.

[179] Sooy, K., Y. Sabbagh, and M.B. Demay, Osteoblasts lacking the vitamin D receptor display enhanced osteogenic potential in vitro. J Cell Biochem, 2005. 94(1): p. 81-7.

[180] Stepan, J.J., Strontium ranelate: in search for the mechanism of action. J Bone Miner Metab, 2013. 31(6): p. 606-12.

[181] Stone, K.L., D.G. Seeley, L.Y. Lui, J.A. Cauley, K. Ensrud, W.S. Browner, M.C. Nevitt, S.R. Cummings, and G. Osteoporotic Fractures Research, BMD at multiple sites and risk of fracture of multiple types: long-term results from the Study of Osteoporotic Fractures. J Bone Miner Res, 2003. 18(11): p. 1947-54.

[182] Tazawa, K., K. Hoshi, S. Kawamoto, M. Tanaka, S. Ejiri, and H. Ozawa, Osteocytic osteolysis observed in rats to which parathyroid hormone was continuously administered. J Bone Miner Metab, 2004. 22(6): p. 524-9.

[183] Tella, S.H. and J.C. Gallagher, Prevention and treatment of postmenopausal osteoporosis. J Steroid Biochem Mol Biol, 2014. 142: p. 155-70.

[184] Teti, A. and A. Zallone, Do osteocytes contribute to bone mineral homeostasis? Osteocytic osteolysis revisited. Bone, 2009. 44(1): p. 11-6.

[185] Vaananen, H.K., H. Zhao, M. Mulari, and J.M. Halleen, The cell biology of osteoclast function. J Cell Sci, 2000. 113 (Pt 3): p. 377-81.

[186] van der Eerden, B.C., J.G. Hoenderop, T.J. de Vries, T. Schoenmaker, C.J. Buurman, A.G. Uitterlinden, H.A. Pols, R.J. Bindels, and J.P. van Leeuwen, The epithelial Ca2+ channel TRPV5 is essential for proper osteoclastic bone resorption. Proc Natl Acad Sci U S A, 2005. 102(48): p. 17507-12.

[187] Van Lieshout, E.M. and V. Alt, Bone graft substitutes and bone morphogenetic proteins for osteoporotic fractures: what is the evidence? Injury, 2016. 47 Suppl 1: p. S43-6.

[188] Vande Berg, B.C., J. Malghem, F.E. Lecouvet, J.P. Devogelaer, B. Maldague, and F.A. Houssiau, Fat conversion of femoral marrow in glucocorticoid-treated patients: a cross-sectional and longitudinal study with magnetic resonance imaging. Arthritis Rheum, 1999. 42(7): p. 1405-11.

[189] Wada, T., T. Nakashima, N. Hiroshi, and J.M. Penninger, RANKL-RANK signaling in osteoclastogenesis and bone disease. Trends Mol Med, 2006. 12(1): p. 17-25.

[190] Walsh, M.C. and Y. Choi, Biology of the RANKL-RANK-OPG System in Immunity, Bone, and Beyond. Front Immunol, 2014. 5: p. 511.

[191] Warriner, A.H. and K.G. Saag, Glucocorticoid-related bone changes from endogenous or exogenous glucocorticoids. Curr Opin Endocrinol Diabetes Obes, 2013. 20(6): p. 510-6.

[192] Weinstein, R.S., J.R. Chen, C.C. Powers, S.A. Stewart, R.D. Landes, T. Bellido, R.L. Jilka, A.M. Parfitt, and S.C. Manolagas, Promotion of osteoclast survival and antagonism of bisphosphonate-induced osteoclast apoptosis by glucocorticoids. J Clin Invest, 2002. 109(8): p. 1041-8.

[193] Weinstein, R.S., R.L. Jilka, A.M. Parfitt, and S.C. Manolagas, Inhibition of osteoblastogenesis and promotion of apoptosis of osteoblasts and osteocytes by glucocorticoids. Potential mechanisms of their deleterious effects on bone. J Clin Invest, 1998. 102(2): p. 274-82.

[194] Welsch, U. and J. Sobotta, Lehrbuch Histologie Zytologie, Histologie, mikroskopische Anatomie ; mit 21 Tabellen ; [online Zugang + interaktive Extras]. 2., völlig überarb. Aufl., 1. Nachdr. ed. Student consult. 2006, München u.a.: Elsevier. XI, 676 S.

[195] Wijenayaka, A.R., M. Kogawa, H.P. Lim, L.F. Bonewald, D.M. Findlay, and G.J. Atkins, Sclerostin stimulates osteocyte support of osteoclast activity by a RANKL-dependent pathway. PLoS One, 2011. 6(10): p. e25900.

[196] Wilkens, M.R., N. Mrochen, G. Breves, and B. Schroder, Effects of 1,25-dihydroxyvitamin D3 on calcium and phosphorus homeostasis in sheep fed diets either adequate or restricted in calcium content. Domest Anim Endocrinol, 2010. 38(3): p. 190-9.

[197] Wysolmerski, J.J., Osteocytic osteolysis: time for a second look? Bonekey Rep, 2012. 1: p. 229.

[198] Xiong, J., M. Piemontese, M. Onal, J. Campbell, J.J. Goellner, V. Dusevich, L. Bonewald, S.C. Manolagas, and C.A. O'Brien, Osteocytes, not Osteoblasts or Lining Cells, are the Main Source of the RANKL Required for Osteoclast Formation in Remodeling Bone. PLoS One, 2015. 10(9): p. e0138189.

[199] Xiong, J., M. Piemontese, J.D. Thostenson, R.S. Weinstein, S.C. Manolagas, and C.A. O'Brien, Osteocyte-derived RANKL is a critical mediator of the increased bone resorption caused by dietary calcium deficiency. Bone, 2014. 66: p. 146-54.

[200] Yao, W., Z. Cheng, C. Busse, A. Pham, M.C. Nakamura, and N.E. Lane, Glucocorticoid excess in mice results in early activation of osteoclastogenesis and adipogenesis and prolonged suppression of osteogenesis: a longitudinal study of gene expression in bone tissue from glucocorticoid-treated mice. Arthritis Rheum, 2008. 58(6): p. 1674-86.

[201] Yongtao, Z., W. Kunzheng, Z. Jingjing, S. Hu, K. Jianqiang, L. Ruiyu, and W. Chunsheng, Glucocorticoids activate the local renin-angiotensin system in bone: possible mechanism for glucocorticoid-induced osteoporosis. Endocrine, 2014. 47(2): p. 598-608.

[202] Zaidi, M., H.C. Blair, B.S. Moonga, E. Abe, and C.L. Huang, Osteoclastogenesis, bone resorption, and osteoclast-based therapeutics. J Bone Miner Res, 2003. 18(4): p. 599-609.

[203] Zarrinkalam, M.R., A. Mulaibrahimovic, G.J. Atkins, and R.J. Moore, Changes in osteocyte density correspond with changes in osteoblast and osteoclast activity in an osteoporotic sheep model. Osteoporos Int, 2012. 23(4): p. 1329-36.

[204] Zhang, Y., Y. Li, Q. Gao, B. Shao, J. Xiao, H. Zhou, Q. Niu, M. Shen, B. Liu, K. Hu, and L. Kong, The variation of cancellous bones at lumbar vertebra, femoral neck, mandibular angle and rib in ovariectomized sheep. Arch Oral Biol, 2014. 59(7): p. 663-9.

Ehrenwörtliche Erklärung

Erklärung zur Dissertation

„Hiermit erkläre ich, dass ich die vorliegende Arbeit selbständig und ohne unzulässige Hilfe oder Benutzung anderer als der angegebenen Hilfsmittel angefertigt habe. Alle Textstellen, die wörtlich oder sinngemäß aus veröffentlichten oder nichtveröffentlichten Schriften entnommen sind, und alle Angaben, die auf mündlichen Auskünften beruhen, sind als solche kenntlich gemacht. Bei den von mir durchgeführten und in der Dissertation erwähnten Untersuchungen habe ich die Grundsätze guter wissenschaftlicher Praxis, wie sie in der „Satzung der Justus-Liebig-Universität Gießen zur Sicherung guter wissenschaftlicher Praxis“ niedergelegt sind, eingehalten sowie ethische, datenschutzrechtliche und tierschutzrechtliche Grundsätze befolgt. Ich versichere, dass Dritte von mir weder unmittelbar noch mittelbar geldwerte Leistungen für Arbeiten erhalten haben, die im Zusammenhang mit dem Inhalt der vorgelegten Dissertation stehen, und dass die vorgelegte Arbeit weder im Inland noch im Ausland in gleicher oder ähnlicher Form einer anderen Prüfungsbehörde zum Zweck einer Promotion oder eines anderen Prüfungsverfahrens vorgelegt wurde. Alles aus anderen Quellen und von anderen Personen übernommene Material, das in der Arbeit verwendet wurde oder auf das direkt Bezug genommen wird, wurde als solches kenntlich gemacht. Insbesondere wurden alle Personen genannt, die direkt und indirekt an der Entstehung der vorliegenden Arbeit beteiligt waren. Mit der Überprüfung meiner Arbeit durch eine Plagiatserkennungssoftware bzw. ein internetbasiertes Softwareprogramm erkläre ich mich einverstanden.“

_____ _____

Ort, Datum Unterschrift

Präsentationen und Veröffentlichungen

Posterpräsentationen:

1) von-Behring-Röntgen-Symposium Gießen 10/2015, F. Merboth, Titel: *„Enzyme-histochemical analysis of cellular bone metabolism in a sheep model of osteoporosis“*
2) DGRh-Kongress Frankfurt 08/2016, F. Merboth, Titel: *„Enzymhistochemische Analyse des zellulären Knochenmetabolismus eines osteoporotischen Schafmodells“*

Veröffentlichungen:

1) El Khassawna, T., F. Merboth, D. Malhan, W. Bocker, D. E. S. Daghma, S. Stoetzel, S. Kern, F. Hassan, D. Rosenbaum, J. Langenstein, N. Bauer, A. Schlagenhauf, A. Rosen-Wolff, F. Schulze, M. Rupp, D. Hose, A. Secklinger, A. Ignatius, H. J. Wilke, K. S. Lips and C. Heiss (2017). *"Osteocyte Regulation of Receptor Activator of NF-kappaB Ligand/Osteoprotegerin in a Sheep Model of Osteoporosis."* Am J Pathol 187(8): 1686-1699.
2) Rupp, M., F. Merboth, D. E. Daghma, C. Biehl, T. El Khassawna and C. Heiss (2018). "*[Osteocytes - Osteocytes in Bone Remodeling - Conductors and Active Players]*." Z Orthop Unfall.
3) Malhan, D., M. Muelke, S. Rosch, A. B. Schaefer, F. Merboth, D. Weisweiler, C. Heiss, I. Arganda-Carreras and T. El Khassawna (2018). "*An Optimized Approach to Perform Bone Histomorphometry.*" Front Endocrinol (Lausanne) 9: 666.

Danksagung

Hiermit möchte ich meinem Doktorvater Univ.-Prof. Christian Heiß für die Möglichkeit der Promotion, der Mitarbeit im Sonderforschungsbereich des Transregio 79 und dem Einblick in das wissenschaftliche Arbeiten danken.

Mein besonderer Dank gilt Prof. Dr. Thaqif El Khassawna für die hervorragende Betreuung, für Hilfe und gute Ratschläge zu jeder Tages- und Nachtzeit sowie dafür, dass er mein Interesse an der Forschung geweckt hat.

Desweiteren möchte ich mich bei allen Mitarbeitern des Instituts für Experimentelle Unfallchirurgie in Gießen für die tatkräftige Unterstützung bedanken. Hier ist besonders Annette Stengel hervorzuheben, sie hat mir mit viel Geduld alle Färbetechniken beigebracht und auch bei Problemen jederzeit geholfen. Vielen Dank!

Ebenfalls möchte ich mich bei den anderen Doktoranden aus unserem Team bedanken, vor allem bei Sebastian Rosch und Matthias Mülke. Ohne die gegenseitige Hilfe und Motivation wäre es für jeden von uns sicherlich wesentlich schwieriger gewesen.

Zu guter Letzt möchte ich mich auch bei meiner Familie und meinen Freunden für den Rückhalt bedanken sowie bei meiner Schwester für die Hilfe bei der Erstellung zweier Grafiken.