Die Ophthalmologie
vormals Der Ophthalmologe



Ophthalmologie 2023 · 120:1049–1052
https://doi.org/10.1007/s00347-023-01807-7
Eingegangen: 25. September 2022
Überarbeitet: 24. November 2022
Angenommen: 2. Januar 2023
Online publiziert: 1. Februar 2023
© Der/die Autor(en) 2023

# Rehabilitative Chirurgie bei einer Okulomotoriusparese

Michael Gräf[1,2] · Daniela A. Starosta[1] · Anja Hausmann[1]

[1] Klinik und Poliklinik für Augenheilkunde, Universitätsklinikum Gießen und Marburg GmbH, Standort Gießen, Gießen, Deutschland

[2] Fachbereich Humanmedizin, Justus-Liebig-Universität Gießen, Gießen, Deutschland

Augenmuskeloperationen bei Okulomotoriusparese dienen zur Wiederherstellung der normalen Physiognomie und sollen die Voraussetzung für normales Binokularsehen schaffen. Hierzu sind Muskeltranspositionen geeignet [1–4]. Zur Ptosisbehandlung lassen sich eventuell bestehende Fehlinnervationen nutzen. Wir berichten über eine torsionsfreie nasal superiore Lateralistransposition mit späterer Ptosisreduktion.

## Anamnese

Die 15-jährige Patientin mit bis dahin unauffälliger Anamnese erlitt im Alter von 8 Jahren ein Schädel-Hirn-Trauma mit links mesenzephalen und beidseits subarachnoidalen Blutungen. Das Trauma hinterließ psychovegetative, sensorische und motorische Störungen, u. a. eine rechtsseitige Hemiparese und Okulomotoriusparese. Die Mydriasis fiel schon dem Notarzt auf. Weitere Symptome zeigten sich nach Erwachen aus dem Koma. Es erfolgten umfangreiche Rehabilitationsmaßnahmen. In dieser Zeit besserte sich die anfangs komplette Ptosis. Wegen störender Diplopie trug die Patientin eine Okklusionskontaktlinse. Sie wurde zur operativen Behandlung der Schielstellung vorgestellt.

## Untersuchungsbefunde

Der Visus betrug RA 0,5, LA 1,25, die Refraktion −1,75 cyl/173° bzw. −0,25 cyl/11°. Das Gesichtsfeld war am RA temporal ausgefallen, am LA normal ausgedehnt. Die Pupille war am RA 5,5 mm weit und unbeweglich, am LA 3–6 mm weit mit normalem direkten und schwächerem konsensuellen Lichtreflex. Beide Papillen erschienen etwas blass. Der übrige Organbefund war unauffällig. Die optische Kohärenztomographie (OCT) zeigte am RA einen parafovealen Ganglienzellverlust und einen Nervenfaserschwund der dem Gesichtsfeldbefund entsprach. Am LA waren diese Parameter subnormal. Die foveopapilläre Achse (FPA) lag am RA horizontal, am LA 11° nach außen (exzyklo) gekippt.

Die Lidspaltenhöhe betrug im Geradeausblick rechts 3 mm, links 11 mm. Sie nahm am RA im Rechtsblick auf 1–2 mm ab, im Abblick auf 5 mm und im Links- und im Aufblick auf 10 mm zu.

Die Hebung des RA war bis 5° unter die Horizontale, die Senkung mehr als 40°, die Adduktion 20° über die Sagittale hinaus möglich. Adduktion führte zur Hebung des Auges und Oberlids. Das LA war frei beweglich (**Abb. 1**). Der alternierende Abdecktest (APCT) ergab Werte von −31°, −VD 22° bei Fern- und −39°, −VD 24° bei Nahfixation. An der Tangentenskala gab die Patientin −27°, −VD 28° ohne Zyklotropie an (**Abb. 2a**). Die Exotropie nahm im Rechts- und im Aufblick ab, im Linksblick zu. Bei Schielwinkelausgleich am Synoptometer verschwand das Doppelbild zeitweise.

## Diagnosen

- RA inkomplette Okulomotoriusparese mit Exohypotropie, Ptosis und Fehlregenerationen
- RA > LA partielle Optikusatrophie

## Therapie und Verlauf

Zur Stellungskorrektur wurde eine Lateralistransposition nach nasal oben mit einer Obliquus-superior-Vorlagerung kombiniert. Im Traktionstest in Narkose waren

QR-Code scannen & Beitrag online lesen

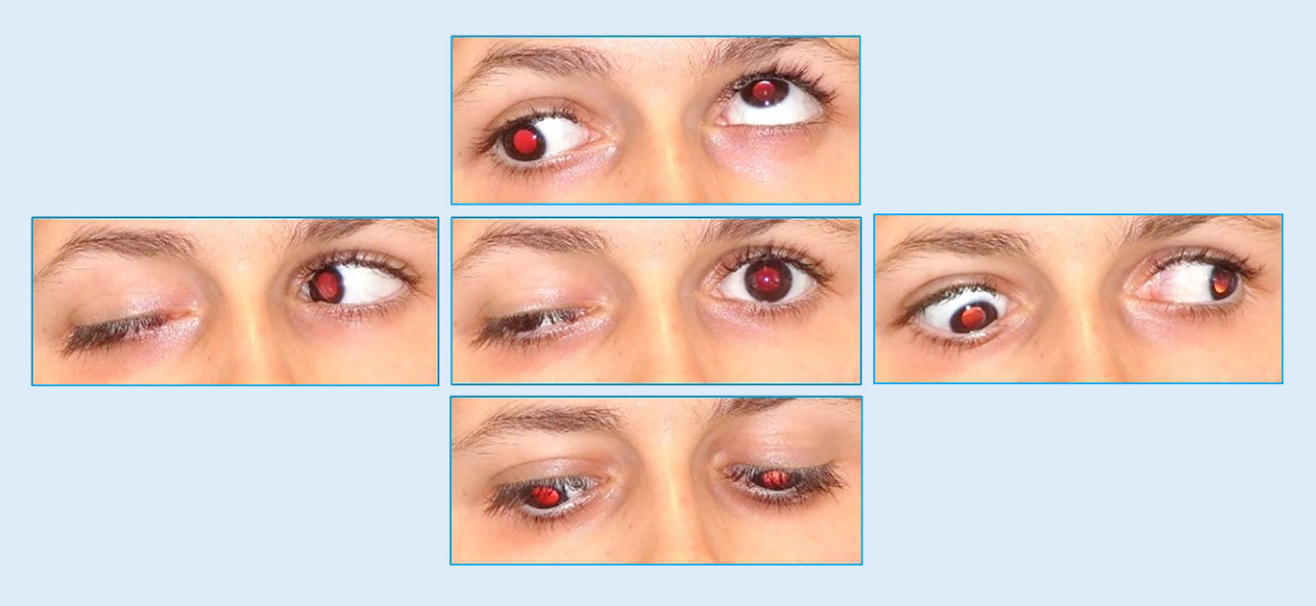

**Abb. 1** ▲ Traumatische Okulomotoriusparese rechts mit Fehlregeneration. Blick nach oben, geradeaus, rechts, links, unten. RA freie Abduktion und Senkung, massives Hebungs- und Adduktionsdefizit mit Lidhebung im Links-, Auf- und Abblick

Präoperativ

| Linksblick | | | | | | Rechtsblick |
|---|---|---|---|---|---|---|
| -23 | -42 | -21 | -28 | -24 | -31 | |
| Ex 1 | | In 1 | | In 1 | | |
| -42 | -30 | -27 | -28 | -23 | -22 | |
| Ex 2 | | 0 | | 0 | | |
| -35 | -15 | -28 | -8 | -19 | -5 | |
| Ex 3 | | Ex 1 | | 0 | | |

a

Postoperativ

| Linksblick | | | | | | Rechtsblick |
|---|---|---|---|---|---|---|
| -19 | -22 | -1 | -18 | +18 | -13 | |
| Ex 6 | | 0 | | In 3 | | |
| -21 | -6 | 0 | +1 | +18 | +7 | |
| Ex 3 | | In 1 | | In 1 | | |
| -18 | +15 | 0 | +22 | +22 | +27 | |
| Ex 2 | | In 1 | | In 1 | | |

b

**Abb. 2** ▲ Primäre Schielwinkel prä- und postoperativ, lokalisiert unter Dunkelrotglas an der Tangentenskala nach Harms, **a** vor, **b** nach Operation. In jeder Blickrichtung von 25° sind die Seiten-, Höhen- und darunter die Verrollungsschielwinkel in Grad angegeben. Präoperativ 27° Exotropie mit 28° Tieferstand rechts, postoperativ gute Augenstellung bei Geradeausblick mit weiterhin Hebungs- und nun auch Senkungsdefizit

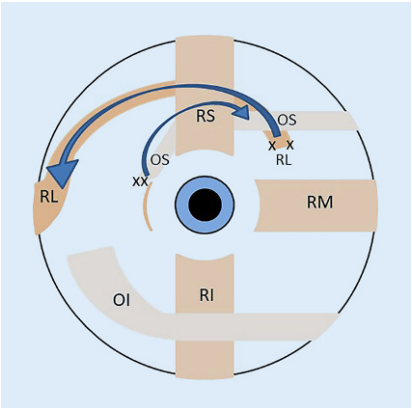


**Abb. 3** ▲ Schema der Transposition. In der Darstellung erscheint der Rectus lateralis stark verlängert, was tatsächlich nicht der Fall ist. Er zieht von der Tenonpforte unter dem Rectus superior hindurch nach nasal oben und bewirkt Adduktion, Hebung und Exzykloduktion (*großer Pfeil*). Die nach lateral verlagerte Obliquussehne neutralisiert die Zykloduktion (*kleiner Pfeil*) und verstärkt die Adduktion. *RM* Rectus medialis, *RL* Rectus lateralis, *RI* Rectus inferior, *RS* Rectus superior, *OI* Obliquus inferior, *OS* Obliquus-superior-Sehne

Adduktion, Hebung und Exzykloduktion eingeschränkt. Nach Markieren der 6-Uhr-Position mit 9-0-Polyglaktin wurde über einen Zugang temporal oben der Lateralis über 20 mm präpariert, mit 6-0-Polyglaktin angeschlungen und desinseriert. Die Obliquus-superior-Sehne wurde desinseriert und stirnwärts geparkt. Anschließend wurde der Lateralis unter dem Rectus superior nach nasal gezogen und 11–13 mm vom Limbus zwischen Rectus superior und medialis fixiert (◘ **Abb. 3**). Die Hypotropie war damit behoben. Das Auge stand 15° exzyklo und noch gering abduziert. Darauf wurde die Obliquussehne am Oberrand der Lateralisinsertionsleiste fixiert, was weitere Adduktion und die gewünschte Torsion brachte. Der Bindehautverschluss erfolgte mit 9-0-Polyglaktin.

## Postoperative Befunde

Der Visus betrug RA 0,4, LA 1,6. Das Fundus-OCT zeigte keine subretinale Flüssigkeit. Die FPA war am RA 1°, am LA 11° auswärts geneigt. Die ◘ **Abb. 4** zeigt die Augenstellung. Die Motilität des RA war auf 3° Abduktion bis 15° Adduktion limitiert, vertikal nahezu aufgehoben (◘ **Abb. 4**). Der APCT ergab +VD 4° bei Fern- und –2°, +VD4° bei Nahfixation. Subjektiv lokalisierte die Patientin +VD 1° und 1° Inzyklotropie, ohne die Seheindrücke beider Augen fusionieren zu können (◘ **Abb. 2b**). Sie wurde am 2. postoperativen Tag entlassen, trug weiterhin ihre Okklusionslinse und gelegentlich eine Brille mit Ptosisbügel. Nach 3 Monaten kam sie zur Ptosisoperation.

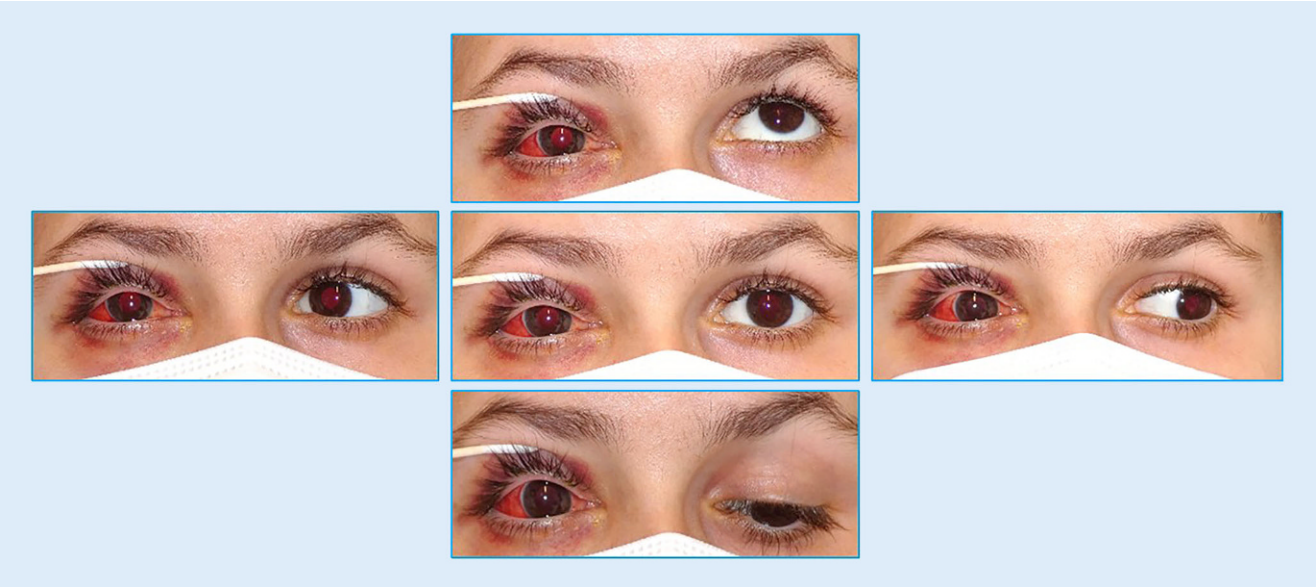

**Abb. 4** ▲ Befund 1 Tag nach Operation. Blick nach oben, geradeaus, rechts, links, unten. Geringe Restmotilität des RA

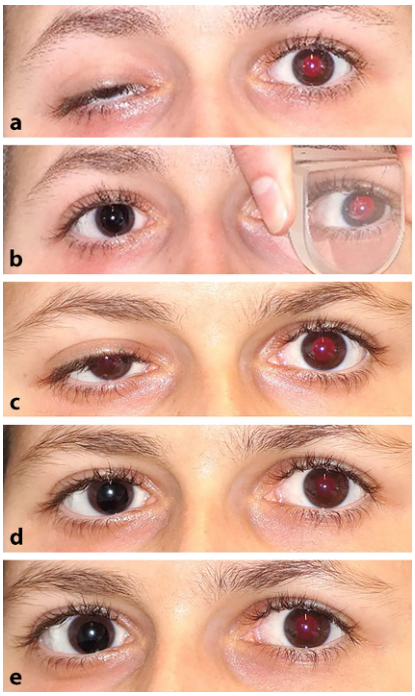


**Abb. 5** ▲ Paretische Ptosis mit Levatorfehlinnervation durch Neurone für die Mm. recti medialis, superior und inferior. **a** und **b** Befunde 3 Monate nach der ersten Operation (RA Lateralistransposition nach nasal oben mit Obliquus-superior-Vorlagerung). **a** Geradeausblick. **b** Lidhebung bei simuliertem Linksblick. **c–e** Befunde 7 Monate nach der zweiten Operation (LA Divergenzoperation). **c** Geradeausblick. **d** dezenter Linksblick. **e** weiterer Linksblick

## Untersuchungsbefunde

Mit dem RA waren aus der Primärposition 5° Hebung, keine Senkung, 3° Abduktion und 15° Adduktion möglich bei freier Motilität des LA. Der APCT ergab −3°, +VD 5° bei Fern- und −3° bei Nahfixation. Die Lidspaltenhöhe betrug am RA 2–3 mm, in 25° Linksblick 9 mm, am LA 10 mm (◘ **Abb. 5**, vgl. ◘ **Abb. 1**).

## Behandlung der Ptosis

Nach Prismensimulation von 25° Linksblick, wobei sich die rechte Lidspalte erweiterte (◘ **Abb. 5**), wurde eine Lateralisrücklagerung um 9 mm und eine Medialisfaltung von 7 mm am LA indiziert. Das Adduktionsdefizit des RA schützte vor einer auffälligen Esotropie. Der Eingriff induzierte ein unauffälliges Innenschielen, die Ptosis war auf 5 mm Seitendifferenz verbessert. Nach 3 Monaten betrug die Lidspaltenhöhe auf Fotos rechts 6 mm, links 10 mm, mit abnehmender Seitendifferenz im Links- und im Aufblick. Unsere Kontrolle 7 Monate später ergab stabile Befunde. Die Patientin trug weiterhin eine Okklusionslinse.

## Diskussion

Das Operationsziel bei paretischem Schielen ist die Herstellung binokularen Einfachsehens in einem größtmöglichen Areal im Gebrauchsblickfeld. Dieses Areal ist prinzipiell kleiner als das Blickfeld des paretischen Auges. Bei einer N.-III-Paralyse ist es sehr klein. Seine Lage hängt von der Stellung des paretischen Auges ab. Wegen der fast fehlenden Bulbusmotilität bewegt sich das vom paretischen Auge kommende Bild gegenüber dem Bild des anderen Auges in die jeweilige Blickrichtung. Postoperativ liegen die Bilder dicht beisammen und überkreuzen sich bei Blickbewegungen. Oft ist daher weiterhin eine Okklusion erforderlich. Prozentuale Daten dazu liefert auch die weltweite Studie zu nasalen Lateralistranspositionen noch nicht [1, 3, 4]. Die junge Patientin wünschte primär die Wiederherstellung ihres normalen Aussehens. Patienten im höheren Alter sind gegenüber einer Operation und postoperativen Okklusion oft weniger aufgeschlossen. Der funktionelle Nutzen solcher Transpositionsoperationen ist durch die Verlagerung der Gesichtslinie in den Gebrauchsbereich enorm, wenn die Parese das einzig sehtüchtige Auge betrifft. Eine Okklusion kann dann erforderlich sein, um nach außen hin die auffälligen Schielwinkelschwankungen des nichtparetischen Auges und für den Patienten eventuell das unscharfe Doppelbild zu verbergen.

Der Fall zeigt, dass sich die Exzyklotropie, die durch nasal superiore Transposition des M. rectus lateralis induziert wird, über

den M. obliquus superior ausgleichen lässt. Damit waren ideale Voraussetzungen für binokulares Einfachsehen geschaffen. Die durch den Gesichtsfelddefekt oder auch zentral bedingte Fusionsstörung ließ das nicht zu. Die Lidstellung ist verbessert. Eine Levatorresektion hätte eine Oberlidretraktion im Linksblick und bei vertikalen Blickbewegungen bewirkt und die Hornhaut gefährdet. Eine Frontalissuspension wäre ästhetisch weniger spurlos als die Operation am linken Auge, die sich hier anbot. Bei geringer Kopfwendung nach rechts fällt die Ptosis nicht auf (**Abb. 5**). Erfahrungen mit Lateralistranspositionen lassen eine langfristig stabile Augenstellung erwarten [2]. Studien zur Wirkungsdauer derartiger innervationsändernder Eingriffe bei fehlregenerativer Ptosis liegen uns nicht vor. Der bisher unveränderte Befund lässt auf ein stabiles Ergebnis hoffen.

### Fazit für die Praxis

**Eine Exohypotropie bei Okulomotoriusparalyse ist durch nasale Lateralistransposition mit simultaner Obliquus-superior-Vorlagerung torsionsfrei korrigierbar. Wie nach anderen Transpositionsoperationen bei N.-III-Paralyse ist binokulares Einfachsehen nur in einem sehr kleinen Bereich wiederherstellbar, sofern die sensorischen Voraussetzungen gegeben sind. Präoperativ ist genauestens über die zu erwartende Diplopie aufzuklären. Der wesentliche Gewinn besteht in der Normalisierung der Physiognomie, bei funktioneller Einäugigkeit in der Korrektur der oft gravierenden Kopfzwangshaltung.**


### Korrespondenzadresse

**Prof. Dr. med. Michael Gräf**
Klinik und Poliklinik für Augenheilkunde, Universitätsklinikum Gießen und Marburg GmbH, Standort Gießen
Friedrichstr. 18, 35385 Gießen, Deutschland
michael.h.graef@augen.med.uni-giessen.de



**Funding.** Open Access funding enabled and organized by Projekt DEAL.


## Einhaltung ethischer Richtlinien

**Interessenkonflikt.** M. Gräf, D.A. Starosta und A. Hausmann geben an, dass kein Interessenkonflikt besteht.

Für diesen Beitrag wurden von den Autor/-innen keine Studien an Menschen oder Tieren durchgeführt. Für die aufgeführten Studien gelten die jeweils dort angegebenen ethischen Richtlinien. Für Bildmaterial oder anderweitige Angaben innerhalb des Manuskripts, über die Patient/-innen zu identifizieren sind, liegt von ihnen und/oder ihren gesetzlichen Vertretern/Vertreterinnen eine schriftliche Einwilligung vor.


**Open Access.** Dieser Artikel wird unter der Creative Commons Namensnennung 4.0 International Lizenz veröffentlicht, welche die Nutzung, Vervielfältigung, Bearbeitung, Verbreitung und Wiedergabe in jeglichem Medium und Format erlaubt, sofern Sie den/die ursprünglichen Autor(en) und die Quelle ordnungsgemäß nennen, einen Link zur Creative Commons Lizenz beifügen und angeben, ob Änderungen vorgenommen wurden.

Die in diesem Artikel enthaltenen Bilder und sonstiges Drittmaterial unterliegen ebenfalls der genannten Creative Commons Lizenz, sofern sich aus der Abbildungslegende nichts anderes ergibt. Sofern das betreffende Material nicht unter der genannten Creative Commons Lizenz steht und die betreffende Handlung nicht nach gesetzlichen Vorschriften erlaubt ist, ist für die oben aufgeführten Weiterverwendungen des Materials die Einwilligung des jeweiligen Rechteinhabers einzuholen.

Weitere Details zur Lizenz entnehmen Sie bitte der Lizenzinformation auf http://creativecommons.org/licenses/by/4.0/deed.de.


## Literatur


1. Shah AS, Dodd MU, Gokyigit B, NTSLR3NP Study Group (2021) Worldwide outcomes of nasal transposition of the split lateral rectus muscle for strabismus associated with 3rd-nerve palsy. Br J Ophthalmol. https://doi.org/10.1136/bjophthalmol-2021-319667 (Online im Druck)
2. Gräf M (2021) Die Zügeloperation bei inkompletter Okulomotoriusparalyse. Ophthalmologie 118:1113–1118
3. Oke I, Lorenz B, Basiakos S, NTSLR3NP Study Group (2022) Nasal transposition of the split lateral rectus muscle for strabismus associated with bilateral 3rd-nerve palsy. Am J Ophthalmol 242:165–172
4. Oke I, Lorenz B, Basiakos S, NTSLR3NP Study Group (2022) Extraocular muscle ductions following nasal transposition of the split lateral rectus muscle. Can J Ophthalmol. https://doi.org/10.1016/j.jcjo.2022.10.019


## Fachnachrichten

### DOG-Kongress 2023 - Abstracts online unter www.DieOphthalmologie.de

Vom 28.09. - 01.10.2023 fand der DOG-Kongress 2023 in Berlin statt.

**Abstracts online**

Die Abstracts zum Kongress sind auch dieses Jahr als Online-Supplement der Zeitschrift *Die Ophthalmologie* erschienen. Das Supplement informiert detailliert über die Inhalte des Kongresses und stellt gleichzeitig für alle Autorinnen und Autoren die Zitierfähigkeit ihrer Abstracts sicher.

Unter folgendem Link können Sie die Abstracts nachlesen:
https://link.springer.com/article/10.1007/s00347-023-01901-w

Oder scannen Sie diesen QR-Code ein:

Ebenfalls finden Sie den Abstractband auf der Zeitschriftenhomepage www.DieOphthalmologie.de über den Link „Alle Ausgaben“. Wählen Sie dort „Ausgabe: Sonderheft 2/2023“, um zu den Abstracts zu gelangen.