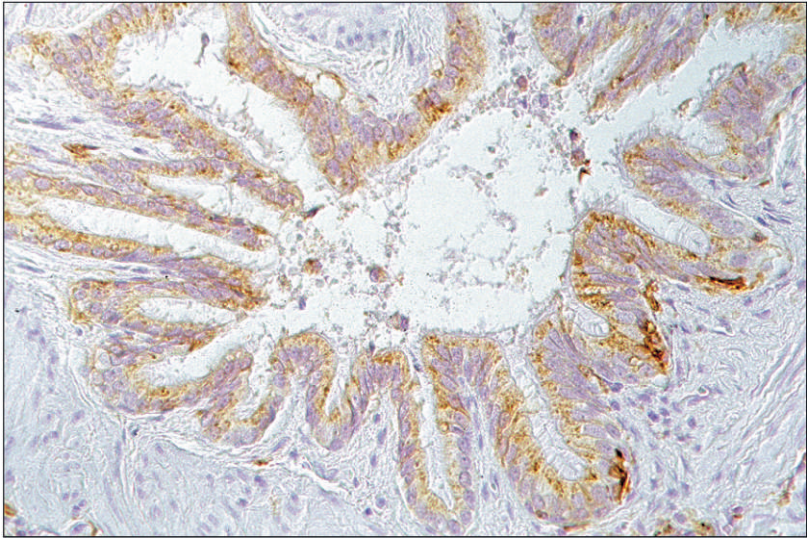


# **Herstellung eines monoklonalen Antikörpers gegen felines MHC II und dessen immunhistologische Anwendung**



INAUGURAL-DISSERTATION  
zur Erlangung des Doktorgrades beim  
Fachbereich Veterinärmedizin  
der Justus-Liebig-Universität Gießen

ISABEL GRÄFIN VON BOTHMER





## **Bibliografische Informationen der Deutschen Bibliothek**

Die Deutsche Bibliothek verzeichnet diese Publikation in der Deutschen Nationalbibliografie;  
Detaillierte bibliografische Daten sind im Internet über <http://dnb.ddb.de> abrufbar.

1. Auflage 2008

© 2008 by Verlag: **Deutsche Veterinärmedizinische Gesellschaft Service GmbH**, Gießen  
Printed in Germany

ISBN 978-3-939902-72-0

Verlag: DVG Service GmbH  
Friedrichstraße 17  
35392 Gießen  
0641/24466  
[geschaeftsstelle@dvg.net](mailto:geschaeftsstelle@dvg.net)  
[www.dvg.net](http://www.dvg.net)

Aus dem Institut für Veterinär-Pathologie  
der Justus-Liebig-Universität Gießen

Betreuer: Prof. Dr. M. Reinacher

# **Herstellung eines monoklonalen Antikörpers gegen felines MHC II und dessen immunhistologische Anwendung**

INAUGURAL-DISSERTATION  
zur Erlangung des Doktorgrades beim  
Fachbereich Veterinärmedizin  
der Justus-Liebig-Universität Gießen

Eingereicht von  
ISABEL GRÄFIN VON BOTHMER  
Tierärztin aus Hamburg

Gießen 2007

Mit Genehmigung des Fachbereichs Veterinärmedizin  
der Justus-Liebig-Universität Gießen

Dekan: Prof. Dr. Dr. habil. G. Baljer

---

1. Berichterstatter: Prof. Dr. M. Reinacher

2. Berichterstatter: Prof. Dr. Dr. S. Arnhold

Tag der mündlichen Prüfung: 21.11.2007

Die Anfertigung dieser Arbeit wurde von der Deutschen Forschungsgemeinschaft (DFG)  
unterstützt.

Es lassen sich die Dinge dieser Welt nun einmal nicht alle restlos mit dem Gehirn erledigen.

Kurt Tucholsky

Meinen Eltern





<b>1</b>	<b><u>EINLEITUNG</u></b>	<b>1</b>
<b>2</b>	<b><u>LITERATURÜBERSICHT</u></b>	<b>2</b>
<b>2.1</b>	<b>DER HAUPTHISTOKOMPATIBILITÄTSKOMPLEX (MHC)</b>	<b>2</b>
2.1.1	EINFÜHRUNG ZUM HAUPTHISTOKOMPATIBILITÄTSKOMPLEX	2
2.1.2	GENOM DES MHC	4
2.1.2.1	Anordnung und Bezeichnung der MHC-Gene	4
2.1.2.2	Polymorphismus der MHC-Gene	5
2.1.3	STRUKTUR DER MHC-ANTIGENE	6
2.1.3.1	MHC Klasse I-Antigene	6
2.1.3.2	MHC Klasse II-Antigene	7
2.1.4	EXPRESSION DER MHC KLASSE II-ANTIGENE IN HUMANEN GEWEBEN	8
2.1.4.1	Lymphatische Gewebe und periphere Leukozyten, Knochenmark	8
2.1.4.1.1	Milz, Lymphknoten, periphere Leukozyten	8
2.1.4.1.2	Thymus	9
2.1.4.1.3	Knochenmark	9
2.1.4.2	Nicht-lymphatische Gewebe	10
2.1.4.2.1	Endothelzellen, interstitielle dendritische Zellen und lymphatische Zellen	10
2.1.4.2.2	Zentrales und peripheres Nervengewebe, Rückenmark	10
2.1.4.2.3	Gastrointestinaltrakt	11
2.1.4.2.4	Leber	12
2.1.4.2.5	Pankreas	12
2.1.4.2.6	Niere	13
2.1.4.2.7	Lunge	14
2.1.4.2.8	Weitere Gewebeproben	14
2.1.5	REGULIERUNGSMECHANISMEN DER EXPRESSION DER MHC KLASSE II-ANTIGENE	14
<b>2.2</b>	<b>DER MHC DER KATZE</b>	<b>16</b>
2.2.1	GENOM UND POLYMORPHISMUS	16
2.2.2	STRUKTUR DER MHC KLASSE II-ANTIGENE	17
2.2.3	EXPRESSION DER MHC KLASSE II-ANTIGENE BEI DOMESTIZIERTEN KATZEN ( <i>FELIS SYLVESTRIS F. CATUS</i> )	17
2.2.3.1	Feline Leukozyten und Zelllinien	17
2.2.3.2	Expression der MHC Klasse II-Antigene in feline Geweben	18
2.2.3.2.1	Lymphatische Gewebe	18
2.2.3.2.2	Nicht-lymphatische Gewebe	19

---

<b>2.3</b>	<b>EXPRESSION VON MHC KLASSE II-ANTIGENEN IM ZUSAMMENHANG MIT VERSCHIEDENEN VIRUSERKRANKUNGEN DER KATZE</b>	<b>20</b>
<b>3</b>	<b>MATERIAL UND METHODEN</b>	<b>24</b>
<b>3.1</b>	<b>VERSUCHSTIERE</b>	<b>24</b>
3.1.1	IMMUNISIERUNG	24
<b>3.2</b>	<b>HERSTELLUNG MONOKLONALER ANTIKÖRPER</b>	<b>24</b>
3.2.1	MYELOMZELLINIE UND KULTURBEDINGUNGEN	24
3.2.2	FUSION	26
3.2.3	KLONIERUNG DER HYBRIDOMZELLEN	27
3.2.4	EINFRIEREN UND AUFTAUEN DER HYBRIDOMZELLEN	28
<b>3.3</b>	<b>UNTERSUCHUNGSMATERIAL</b>	<b>28</b>
3.3.1	ZELLINIEN	28
3.3.2	BLUTPROBEN	30
3.3.3	ORGANPROBEN	31
<b>3.4</b>	<b>IMMUNHISTOLOGISCHE UNTERSUCHUNGEN</b>	<b>33</b>
3.4.1	SEREN UND ANTIKÖRPER	33
3.4.1.1	Ratten-, Schweine- und Pferdeserum	33
3.4.1.2	Primärantikörper und Vergleichssysteme	33
3.4.1.3	Sekundärantikörper	34
3.4.2	ANGEWANDTE IMMUNHISTOLOGISCHE METHODEN	35
3.4.2.1	Antigen-Retrieval	35
3.4.2.2	Indirekte Peroxidase-Methode	36
3.4.2.3	Peroxidase anti-Peroxidase- (PAP-) Methode	37
3.4.2.4	Avidin-Biotin-Peroxidase-Komplex- (ABC-) Methode	38
3.4.2.5	Entfernung des Formalinpigments	39
3.4.3	DURCHFÜHRUNG DES ANTIGENNACHWEISES	39
3.4.3.1	Zelllinien	40
3.4.3.2	Blutzellen	40
3.4.3.2.1	Blutausstrich	40
3.4.3.2.2	Zytozentrifugenpräparate isolierter Blutleukozyten	41
3.4.3.3	Organproben	41
3.4.4	AUSWERTUNG DER IMMUNREAKTIONEN	42
<b>3.5</b>	<b>CHARAKTERISIERUNG DES MONOKLONALEN ANTIKÖRPERS F7 1 D4 F6 H4</b>	<b>42</b>
3.5.1	BESTIMMUNG DES MOLEKULARGEWICHTS DES DURCH DEN MONOKLONALEN ANTIKÖRPER F7 1 D4 F6 H4 NACHGEWIESENEN ANTIGENS	42
3.5.1.1	SDS-Polyacrylamid-Gel-Elektrophorese (SDS-Page)	42
3.5.1.2	Western Blot	43
3.5.1.3	Immunfärbung	44

3.5.2	BESTIMMUNG DER IMMUNGLOBULINKLASSE UND -SUBKLASSE SOWIE DES LEICHTKETTENTYP DES MONOKLONALEN ANTIKÖRPERS F7 1 D4 F6 H4	45
3.5.3	UNTERSUCHUNG IM DURCHFLUSSZYTOMETER	46
<b>3.6</b>	<b>PRODUKTION GROBER MENGEN DES MONOKLONALEN ANTIKÖRPERS F7 1 D4 F6 H4</b>	<b>48</b>
<b>3.7</b>	<b>NACHWEIS DER STABILITÄT DES MONOKLONALEN ANTIKÖRPERS F7 1 D4 F6 H4 UND DER HYBRIDOMZELLEN</b>	<b>50</b>
<b>4</b>	<b><u>ERGEBNISSE</u></b>	<b><u>51</u></b>
<b>4.1</b>	<b>IMMUNHISTOLOGISCHER VERGLEICH DES MONOKLONALEN ANTIKÖRPERS F7 1 D4 F6 H4 MIT DEN ANTIKÖRPERN GEGEN MHC II/HLA-DR, CD 3 UND CD 45R</b>	<b>51</b>
<b>4.2</b>	<b>CHARAKTERISIERUNG DES MONOKLONALEN ANTIKÖRPERS F7 1 D4 F6 H4</b>	<b>54</b>
4.2.1	MOLEKULARGEWICHT DES DURCH DEN MONOKLONALEN ANTIKÖRPER F7 1 D4 F6 H4 NACHGEWIESENEN ANTIGENS	54
4.2.2	IMMUNGLOBULINKLASSE, -SUBKLASSE UND LEICHTKETTENTYP	55
4.2.3	DURCHFLUSSZYTOMETER	55
<b>4.3</b>	<b>IMMUNHISTOLOGIE</b>	<b>55</b>
4.3.1	METHODENVERGLEICH	55
4.3.2	UNTERSUCHUNGEN VON ZELLINIEN UND PERIPHEREN BLUTZELLEN	56
4.3.2.1	Zelllinien	56
4.3.2.2	Blutproben	57
4.3.3	ORGANE	58
4.3.3.1	Domestizierte Katzen ( <i>Felis sylvestris f. catus</i> )	58
4.3.3.1.1	SPF-Katzen	58
4.3.3.1.2	FeLV-negative und -positive Katzen	61
4.3.3.1.2.1	FeLV-negative Katzen ohne neurologische Symptome	61
4.3.3.1.2.2	FeLV-positive Katzen ohne neurologische Symptome	63
4.3.3.1.2.3	FeLV-negative Katzen mit neurologischen Symptomen	64
4.3.3.1.2.4	FeLV-positive Katzen mit neurologischen Symptomen	66
4.3.3.1.3	FIP-Katzen	67
4.3.3.1.4	FIV-positive Katzen	70
4.3.3.1.5	Formalin-fixierte, Paraffin-eingebettete Hautproben sowie Methanol-fixierte, Paraffin-eingebettete Organe je einer Katze	71
4.3.3.2	Wildfeliden	71
4.3.3.3	Andere Haustiere und Labornager	73
4.3.3.4	Mensch	74

<b>4.4</b>	<b>STABILITÄT DER HYBRIDOMZELLEN SOWIE DES MONOKLONALEN ANTIKÖRPERS F7 1 D4 F6 H4</b>	<b>74</b>
<b>5</b>	<b><u>DISKUSSION</u></b>	<b>76</b>
<b>5.1</b>	<b>HERSTELLUNG DES MONOKLONALEN ANTIKÖRPERS GEGEN FELINES MHC KLASSE II-ANTIGEN</b>	<b>76</b>
<b>5.2</b>	<b>EIGENSCHAFTEN DES HERGESTELLTEN MONOKLONALEN ANTIKÖRPERS</b>	<b>77</b>
<b>5.3</b>	<b>REAKTIONSMUSTER DES MONOKLONALEN ANTIKÖRPERS F7 1 D4 F6 H4 SOWIE ANDERER MONOKLONALER ANTIKÖRPER GEGEN MHC KLASSE II-ANTIGENE DER KATZE</b>	<b>81</b>
5.3.1	FELINE LEUKOZYTEN UND ZELLINIEN	81
5.3.2	ORGANE	83
5.3.2.1	Reaktionsmuster des monoklonalen Antikörpers F7 1 D4 F6 H4	83
5.3.2.2	Reaktionsmuster anderer monoklonaler Antikörper im Vergleich	87
<b>6</b>	<b><u>ZUSAMMENFASSUNG</u></b>	<b>91</b>
	<b><u>SUMMARY</u></b>	<b>93</b>
<b>7</b>	<b><u>LITERATURVERZEICHNIS</u></b>	<b>95</b>
<b>8</b>	<b><u>ANHANG</u></b>	<b>118</b>
<b>8.1</b>	<b>TABELLEN</b>	<b>118</b>
<b>8.2</b>	<b>ABBILDUNGEN</b>	<b>161</b>
<b>8.3</b>	<b>BEZUGSQUELLEN</b>	<b>196</b>
8.3.1	BEZUGSQUELLEN FÜR CHEMIKALIEN UND ANTIKÖRPER	196
8.3.2	BEZUGSQUELLEN FÜR GERÄTE UND EINMALARTIKEL	200
<b>8.4</b>	<b>LÖSUNGEN UND PUFFER</b>	<b>203</b>
8.4.1	SDS-POLYACRYLAMID-GEL-ELEKTROPHORESE	203
8.4.2	WESTERN BLOT	205
8.4.3	IMMUNFÄRBUNG	205
8.4.4	DURCHFLUSSZYTOMETER	206
8.4.5	IMMUNHISTOLOGIE	206
8.4.6	WEITERE LÖSUNGEN	208
<b>8.5</b>	<b>ABKÜRZUNGSVERZEICHNIS</b>	<b>209</b>

## 1 Einleitung

Bei der Immunisierung mit komplettem Felinem Leukämievirus (FeLV) zur Herstellung eines monoklonalen Antikörpers entstand ein Antikörper gegen die  $\beta$ -Kette des MHC II. Auch Rideout et al. (1990) sowie Hunt et al. (1995) erhielten Antikörper gegen MHC II-Antigene nach Immunisierung mit gereinigtem Retrovirus, in ihrem Fall dem Felinen Immundefizienzvirus (FIV), die auf Gefriermaterial anwendbar sind.

Bisher wurde die konstitutive Expression von felinem MHC II lediglich auf einem begrenzten Organspektrum sowie die Aufregulierung nur in Gehirnen mit Borna-ähnlichen Veränderungen sowie von FIP-positiven und FIV-infizierten Katzen untersucht (Rideout et al., 1990; Hunt et al., 1995; Lundgren et al., 1995; Kipar et al., 1999; Hein et al., 2005).

Ziel dieser Arbeit war es, den selbst hergestellten, paraffingängigen, monoklonalen Antikörper gegen felines MHC II zur immunhistologischen Untersuchung eines erweiterten Organspektrums gesunder und neurologisch erkrankter sowie Virus-infizierter (FeLV, FIPV, FIV) Katzen einzusetzen. Damit sollte sowohl die konstitutive als auch die aufregulierte Expression von MHC II in verschiedenen Organen der Katze, insbesondere des Gehirns, untersucht werden.

## **2 Literaturübersicht**

### **2.1 Der Haupthistokompatibilitätskomplex (MHC)**

#### **2.1.1 Einführung zum Haupthistokompatibilitätskomplex**

Als Haupthistokompatibilitätskomplex (MHC) wird eine Gruppe von polymorphen Genen bezeichnet, die hauptsächlich für membrangebundene Glykoprotein-Rezeptoren, die sogenannten MHC-Antigene, auf der Zelloberfläche bestimmter Blut- und Körperzellen kodiert. Gene dieser Art sowie die dazu gehörenden Proteinprodukte finden sich bei allen untersuchten Säugetieren (Klein und Figueroa, 1986).

Im Rahmen der Untersuchungen von Abstoßungsreaktionen bei der Maus entdeckte Gorer (1938) die für die Abstoßung verantwortlichen antigenen Strukturen auf Zellen und Geweben, während Snell (1948, 1953) als erster den MHC als dafür verantwortlichen Genkomplex beschrieb. Darüber hinaus spielen die MHC-Antigene eine Hauptrolle bei jeder Immunantwort (Benacerraf und McDevitt, 1972). Dabei besteht ihre Aufgabe in erster Linie darin, fragmentierte Peptide von Fremdagigenen zu binden und den T-Lymphozyten zu präsentieren (Schwartz, 1985; Rothbard und Gefter, 1991). Dieser Vorgang ist für jede Immunantwort deshalb so entscheidend, weil die T-Lymphozyten frei vorkommende und lösliche Antigene nicht erkennen können, sondern nur in Form eines MHC-Antigen-Komplexes. Dieses Phänomen wird als MHC-Restriktion bezeichnet (Zinkernagel und Doherty, 1974). Eine weitere wichtige Rolle besteht in der Selektion der immunkompetenten T-Lymphozyten im Thymus, bevor sie die lymphatischen Organe besiedeln (Rothenberg, 1994).

Im Hinblick auf die Antigenvermittlung an T-Lymphozyten unterscheidet man aufgrund von Verteilung, Struktur und Funktion zwei Klassen von Genen (Klein, 1977): MHC Klasse I- und MHC Klasse II-Gene, die für die entsprechenden MHC Klasse I- und MHC Klasse II-Antigene kodieren (Cullen und Schwartz, 1976; Ploegh et al., 1981; Kaufman et al., 1984). Die MHC Klasse I-Antigene werden von fast allen kernhaltigen Zellen exprimiert und sie sowie die von ihnen präsentierten, fragmentierten Peptide werden von zytotoxischen T-Lymphozyten ( $CD4^- CD8^+$  T-Lymphozyten; Littman, 1987) erkannt (Bach und van Rood, 1976; Forman, 1987). Die MHC Klasse II-Antigene kommen hauptsächlich auf Antigen-präsentierenden Zellen, d. h. auf B-Lymphozyten, Makrophagen (Nunez et al., 1984) und auf interstitiellen dendritischen Zellen (Daar et al., 1983) vor. Darüber hinaus werden sie bei

einigen Spezies ebenfalls normalerweise auf T-Lymphozyten (Crepaldi et al., 1986; Doveren et al., 1985) oder nach Induktion auf T-Lymphozyten (Ko et al., 1979) sowie auf Endothelzellen, epithelialen Zellen und auf Zellen mesodermal-mesenchymaler Herkunft exprimiert (Hirschberg et al., 1979; Natali et al., 1981; Daar et al., 1984). Die MHC Klasse II-Antigene und die von ihnen präsentierten, fragmentierten Peptide werden von T-Helferzellen (CD4<sup>+</sup> CD8<sup>-</sup> T-Lymphozyten; Littman, 1987) erkannt (Shimonkevitz et al., 1983). Zytokine, insbesondere Interferon- $\gamma$  (IFN- $\gamma$ ), können die Expression von MHC Klasse I- und Klasse II-Antigenen regulieren (Halloran et al., 1986; siehe auch Kap. 2.1.5).

Die Präsentation endogener Peptide von MHC Klasse I-Antigenen führt zur Zerstörung von Virus-infizierten Zellen (Zinkernagel und Doherty, 1974, 1975) und Tumorzellen (Doherty et al., 1984), während die Präsentation exogener Peptide von MHC Klasse II-Antigenen zur Aktivierung von T-Helferzellen und Induktion zahlreicher Zytokine führt (Klein und Sato, 2000; Taniguchi, 1988). Aktivierte T-Lymphozyten bewirken wiederum, dass Plasmazellen spezifische humorale Antikörper produzieren (Benacerraf, 1981).

Als Klein (1977) die Einteilung der MHC-Gene in Klassen einführte, beschrieb er neben den MHC-Klassen I und II die MHC-Klasse III als eine weitere, sehr heterogene Gruppe von Genen, die bisher beim Mensch und einigen anderen Spezies entdeckt wurde. Die MHC Klasse III-Gene kodieren für Proteine mit sehr unterschiedlichen Funktionen, die nicht mit der Antigen-Präsentation in Verbindung stehen, z. B. für Proteine des Komplementsystems (Fu et al., 1974; Carroll et al., 1984), die Enzyme 21-Hydroxylase A und B (Carroll et al., 1985; Chaplin, 1985), Zytokine wie Tumor-Nekrose-Faktoren (Spies et al., 1986; Carroll et al., 1987; Dunham et al., 1987) und Lymphotoxin (Ragoussis et al., 1988) sowie für die so genannten "heat shock" Proteine (Sargent et al., 1989; Milner und Campbell, 1990). In der Literatur werden die Gene der genannten Proteine grundsätzlich zum MHC zugehörig bezeichnet, jedoch nicht von allen Autoren der MHC Klasse III untergeordnet.

Schließlich soll nicht unerwähnt bleiben, dass der MHC eine große Rolle für die Abwehr sowie die Anfälligkeit gegenüber infektiösen und autoimmunen Erkrankungen spielt (Zinkernagel, 1979; Bodmer, 1987; Hammer et al., 1997; Shiina et al., 2004), aber auch im Zusammenhang mit nicht-immunologischen Phänomenen steht, wie z. B. dem Körpergewicht und der Eiproduktion bei Hühnern (Cahaner et al., 1996) oder dem Körpergewicht bei Mäusen (Tyan, 1994). Der MHC ist ebenfalls verantwortlich für den individuellen Uringeruch bei Mäusen, so dass Tiere anhand des Uringeruchs Partner zur Vermehrung ihrer Art auswählen, die einen anderen MHC-Gensatz (MHC-Haplotyp) besitzen und somit eine größere Gen-Varianz in der Population entsteht (Yamaguchi et al., 1981, siehe auch Kap.

2.1.2.2). Der Zusammenhang zwischen den MHC-Genen und spezifischen "Geruchstypen", und zwar nicht nur auf den Urin beschränkt, scheint auch bei anderen Spezies inklusive des Menschen zu bestehen (Yamazaki et al., 1999).

## **2.1.2 Genom des MHC**

### **2.1.2.1 Anordnung und Bezeichnung der MHC-Gene**

Die Gene des MHC befinden sich bei allen Spezies auf einem einzigen Chromosom, wobei es sich jedoch nicht um das gleiche Chromosom handelt. Beim Menschen befinden sich die MHC-Gene auf dem Chromosom 6 (Lamm, 1974; van Someren et al., 1974). Sie sind nach Verteilung, Struktur und Funktion in die Klassen I und II unterteilt, und bei einigen Spezies wurde außerdem die Klasse III nachgewiesen (Klein, 1977). Die Klassen I und II gliedern sich in mehrere Genloci, in denen zahlreiche Genvarianten (Allele) vorkommen. Bei den verschiedenen Spezies sind bestimmte Genloci und deren Proteinprodukte in ihrer Struktur und Funktion analog, allerdings variiert die Anzahl und Anordnung der Genloci sowie der entsprechenden Genvarianten (Trowsdale, 1995).

Beim Menschen liegen die Klasse II-Gene am nächsten zum Zentromer, gefolgt von den Klasse III-Genen, und am weitesten vom Zentromer entfernt liegen die Klasse I-Gene. Das HLA-System setzt sich aus über 200 Allelen zusammen (Klein und Sato, 2000). Zu den einzelnen Genloci zählen häufig sogenannte Pseudogene oder nicht-klassische Gene, die nicht für Antigene kodieren und deren genaue Funktion bisher nicht bekannt ist. Es wird angenommen, dass sie eine Rolle für den Polymorphismus der MHC-Gene spielen (Jones et al., 1990; Geraghty et al., 1992; siehe Kap. 2.1.2.2).

Die Schritte der Entdeckung des MHC hat seine Nomenklatur geprägt. Als erster Bestandteil des MHC wurden die MHC-Antigene im Rahmen von serologischen Untersuchungen und Organtransplantationen entdeckt. Bei der Maus wurden die wichtigsten Genloci der MHC Klasse I H-2 K, D und L und die der MHC-Klasse II I A und I E genannt (Klein, 1979). Bei den meisten anderen Spezies wurden die MHC-Antigene aufgrund ihres zuerst entdeckten Expressionsortes als "leukocyte antigens" bezeichnet und der Name der Spezies vorangestellt. Beispielsweise heißen die MHC-Antigene beim Menschen "human leukocyte antigens" (HLA) und die entsprechenden zuerst beschriebenen bzw. die so genannten klassischen Genloci der MHC Klasse I HLA-A, -B (Dausset et al., 1969), -C (Mayr et al., 1973) und der MHC Klasse II HLA-DP, -DQ (Shaw et al., 1980; Shackelford et al., 1981) und -DR (Yunis und Amos, 1971; Mann et al., 1976). Für jeden Genlocus der MHC Klasse II gibt es eine



weitere Unterteilung in A und B, in denen die Gene zusammengefasst werden, die für die  $\alpha$ - bzw. die  $\beta$ -Kette der MHC Klasse II-Antigene kodieren. Die Gene der MHC Klasse I kodieren nur für die  $\alpha$ -Kette der MHC Klasse I-Antigene, während die leichte Kette, das so genannte  $\beta_2$ -Mikroglobulin, von einem MHC-unabhängigen Gen kodiert wird (beim Menschen auf Chromosom 15; Goodfellow et al., 1975).

Da die Erforschung des HLA-Systems bis heute ständig voranschreitet, wird regelmäßig eine überarbeitete Nomenklatur veröffentlicht (Marsh et al., 2002; Marsh, 2006).

### 2.1.2.2 Polymorphismus der MHC-Gene

Die Gene des MHC weisen von allen bisher analysierten Genen den größten Polymorphismus auf. Als evolutionären Ursprung des Polymorphismus werden unterschiedliche molekulare Mechanismen angenommen wie gehäuft auftretende Punktmutationen und Genkonversion. Bodmer (1972) und Yuhki (1995) beschreiben, dass der Polymorphismus durch positiven Selektionsdruck entstanden ist und dadurch zu einem gesteigerten Repertoire an immunologischen Reaktionsmöglichkeiten auf individueller sowie Populations- und Speziesebene geführt hat. Dazu zählt, dass jeder Genlocus zwei Allele aufweist ("heterozygote advantage") und es zwischen den Allelen zur Genrekombination bzw. zwischen klassischen und nicht-klassischen Genloci zur Genkonversion kommt (Auffray et al., 1984; Nathenson et al., 1986; Parham et al., 1989). Die Pseudogene (oder nicht-klassischen Gene) der MHC Klasse I- und II scheinen eine alternative Reserve von Nukleotiden darzustellen, die mittels Genkonversion zum Polymorphismus beitragen können (Jones et al., 1990; Geraghty et al., 1992).

Der Polymorphismus der Gene des MHC führt zwangsläufig zu variablen MHC-Antigenen. Die variablen Aminosäure-Sequenzen der MHC-Antigene sind im Bereich der Peptidbindungsstelle lokalisiert (Bjorkman et al., 1987b; siehe auch Kap. 2.1.3). Jedes MHC-Antigen kann nacheinander unterschiedliche Peptide binden (Falk et al., 1991; Rudensky et al., 1991; Guo et al., 1992; Matsumura et al., 1992; Hunt et al., 1992; Chicz et al., 1992), indem mehrere Seitenketten der Peptide in spezifische "Nischen" der Peptidbindungsstelle des MHC-Antigens passen, während die anderen Aminosäure-Seitenketten aus der Furche herausragen (Bjorkman et al., 1987a; Madden, 1995). Von den "Nischen" werden einzelne als "Anker-nischen" bezeichnet. Meistens befinden sie sich an den Enden der Peptidbindungsstelle und beeinflussen die Auswahl der verschiedenen Peptide, die gebunden werden können. Das

bedeutet, dass sich die Peptide, die von einem MHC-Antigen gebunden werden können, in den Aminosäure-Seitenketten gleichen, die in die "Ankernischen" passen (Falk et al., 1991). Mit der Anzahl der verschiedenen MHC-Allele eines Individuums steigt auch die Anzahl der verschiedenen MHC-Antigene und damit die Anzahl der Peptide, die gebunden werden können und somit die Resistenz gegenüber Infektionen. Allerdings birgt eine hohe Anzahl an verschiedenen MHC-Antigenen die Gefahr, dass Autoantigene gebunden und präsentiert werden und somit Autoimmunerkrankungen entstehen. Die beschränkte Anzahl von Genloci im MHC scheint eine Maßnahme zu sein, die Entstehung von Autoimmunerkrankungen zu verringern. Die Untersuchung der HLA-Allele von Patienten mit diversen Autoimmunerkrankungen hat ergeben, dass bestimmte Allele im Zusammenhang mit einer Autoimmunerkrankung (z. B. rheumatoide Arthritis, Insulin-abhängiger Diabetes mellitus, Multiple Sklerose) gehäuft auftreten (Hammer et al., 1997; Shiina et al., 2004). Schließlich beinhaltet das MHC-Antigen neben den variablen Aminosäure-Sequenzen auch konstante Aminosäure-Sequenzen, die sowohl in dem für die T-Zell-Erkennung bestimmten Bereich als auch in der Peptidbindungsstelle liegen (Cowan et al., 1987; Gussow et al., 1987). Das erleichtert grundsätzlich die Erkennung des MHC-Antigens durch die T-Zellen und führt an der Peptidbindungsstelle zur Erkennung und Bindung typischer, gemeinsamer Anteile von Peptiden (Bjorkman et al., 1987b). Yuhki (1995) bezeichnet die Ursache für die Erhaltung dieser konstanten Aminosäure-Sequenzen und damit das Verhindern eines Genaustausches in diesen Bereichen als negativen Selektionsdruck. Für die Entwicklung und Aufrechterhaltung der polymorphen MHC-Antigene spielen sowohl die positive als auch die negative Selektion eine entscheidende Rolle.

### **2.1.3 Struktur der MHC-Antigene**

#### **2.1.3.1 MHC Klasse I-Antigene**

MHC Klasse I-Antigene bestehen aus zwei Polypeptidketten (Cresswell et al., 1973): eine schwere Kette, die in drei globuläre Untereinheiten,  $\alpha_1$ ,  $\alpha_2$  und  $\alpha_3$ , unterteilt ist und  $\alpha$ -Kette genannt wird (Orr et al., 1979a) und eine leichte Kette, das sogenannte  $\beta_2$ -Mikroglobulin (Nakamuro et al., 1973), das außerhalb der Zelle nicht-kovalent an die transmembranäre  $\alpha$ -Kette gebunden ist. Das Molekulargewicht der  $\alpha$ -Kette beträgt circa 44 kDa (Strominger et al., 1974) und das des  $\beta_2$ -Mikroglobulin circa 11 kDa (Rask et al., 1974; Strominger et al., 1974). Bjorkman et al. (1987a) entdeckten als erste mit Hilfe der Röntgen-Kristallographie

die Tertiärstruktur des MHC Klasse I-Antigens. Es kann in vier Domänen unterteilt werden: die Peptidbindungsdomäne, die Immunglobulin-ähnliche Domäne, die transmembranäre Domäne und die zytoplasmatische Domäne. Die ersten beiden Domänen liegen außerhalb der Zelle. Die Peptidbindungsdomäne setzt sich aus  $\alpha_1$  und  $\alpha_2$  zusammen, wobei diese beiden Einheiten aus je einer  $\alpha$ -Helix- und ihre Verbindung untereinander aus einer  $\beta$ -Faltblatt-Struktur bestehen. Aufgrund ihrer Anordnung bildet sich eine Furche, die die Peptidbindungsstelle darstellt (Bjorkman et al., 1987b). Hier befinden sich stark polymorphe Aminosäure-Sequenzen. So können nacheinander unterschiedliche Peptide mit einer jeweiligen Länge von 8-11 Aminosäuren gebunden werden (Falk et al., 1991; Guo et al., 1992; Matsumura et al., 1992). Die Länge der möglichen Peptide, die gebunden werden können, ist beschränkt, da die  $\alpha$ -Helices an ihren Enden zusammenlaufen und somit die Furche schließen. Die Immunglobulin-ähnliche Domäne besteht aus der Untereinheit  $\alpha_3$  und dem  $\beta_2$ -Mikroglobulin (Cunningham et al., 1973, 1974). Sie wird so genannt, weil die Aminosäure-Sequenzen und die Faltstrukturen ihrer beiden Einheiten im einzelnen und zueinander zur konstanten Einheit von klassischen Immunglobulinen homolog sind (Orr et al., 1979b; Trägårdh et al., 1979; Bjorkman et al., 1987a). Sie zeigt nur begrenzten Polymorphismus auf. Die  $\alpha_3$ -Untereinheiten aller untersuchten humanen MHC Klasse I-Antigene sind sich in ihrem Aufbau sehr ähnlich und die  $\beta_2$ -Mikroglobulin-Einheiten sind in ihrem Aufbau sogar gleich (Ploegh et al., 1981). Die transmembranäre Domäne stellt die Verbindung zwischen der extrazellulären  $\alpha_3$ -Untereinheit und der zytoplasmatischen Domäne dar. Es handelt sich um den hydrophoben Anteil der  $\alpha$ -Kette innerhalb der Zellmembran, der zur Verankerung an die Zelle nötig ist (Goldman et al., 1979). Daran schließt sich im Zytoplasma eine kurze hydrophile Sequenz mit C-Terminus an, die sogenannte zytoplasmatische Domäne (Springer und Strominger, 1976; Pober et al., 1978).

### 2.1.3.2 MHC Klasse II-Antigene

MHC Klasse II-Antigene bestehen aus zwei nicht-kovalent miteinander verbundenen Polypeptidketten, der  $\alpha$ - und der  $\beta$ -Kette (Ferrone et al., 1978). Die  $\alpha$ -Kette besitzt ein Molekulargewicht von circa 31-34 kDa und die  $\beta$ -Kette von circa 25-29 kDa. Strukturell ähneln sich sowohl die beiden Ketten im Vergleich miteinander als auch das gesamte MHC Klasse II-Antigen mit dem MHC Klasse I-Antigen. So ist die gleiche Unterteilung in vier Domänen wie beim MHC Klasse I-Antigen möglich (Kaufman et al., 1984; Brown et al., 1993; siehe Kap. 2.1.3.1).

Beide Ketten des MHC Klasse II-Antigens besitzen je zwei extrazelluläre Untereinheiten,  $\alpha_1$  und  $\alpha_2$  bzw.  $\beta_1$  und  $\beta_2$  sowie je einen transmembranären und einen zytoplasmatischen Anteil.  $\alpha_1$  und  $\beta_1$  zählen zu der Peptidbindungsdomäne. Brown et al. (1993) entdeckten als erste die Tertiärstruktur der extrazellulären Untereinheiten des MHC Klasse II-Antigens mit Hilfe der Röntgen-Kristallographie. Sie sind in Form einer  $\alpha$ -Helix- und einer anschließenden  $\beta$ -Faltblatt-Struktur aufgebaut und bilden gemeinsam aufgrund ihrer Anordnung eine Furche, die die Peptidbindungsstelle darstellt. Im Vergleich zu den MHC Klasse I-Antigenen ist dieser Bereich zwar ebenfalls durch starken Polymorphismus gekennzeichnet, unterscheidet sich jedoch durch die beidseits nicht geschlossenen Enden. So können dort nacheinander unterschiedliche Peptide mit einer jeweiligen Länge von 13-25 Aminosäuren gebunden werden (Rudensky et al., 1991; Hunt et al., 1992; Chiczy et al., 1992).  $\alpha_2$  und  $\beta_2$  schließen sich der Peptidbindungsdomäne an und stellen die Immunglobulin-ähnliche Domäne dar. Ihre Aminosäuresequenz ist überwiegend konstant (Kaufman et al., 1984) und zusammen mit der Faltblattstruktur (Brown et al., 1993) homolog zur Immunglobulin-ähnlichen Domäne der MHC Klasse I-Antigene und ebenso zur konstanten Einheit der klassischen Immunglobuline (Larhammar et al., 1982). Wie bereits bei der Struktur des MHC Klasse I-Antigens beschrieben, handelt es sich bei der transmembranären und der zytoplasmatischen Domäne der  $\alpha$ - und der  $\beta$ -Kette um die hydrophoben Anteile in der Zellmembran sowie die hydrophilen Anteile mit C-Terminus im Zytoplasma (Kaufman und Strominger, 1979).

## **2.1.4 Expression der MHC Klasse II-Antigene in humanen Geweben**

### **2.1.4.1 Lymphatische Gewebe und periphere Leukozyten, Knochenmark**

#### **2.1.4.1.1 Milz, Lymphknoten, periphere Leukozyten**

In den lymphatischen Geweben Milz und Lymphknoten exprimieren hauptsächlich B-Lymphozyten und aktivierte T-Lymphozyten sowie antigen-präsentierende Zellen MHC Klasse II-Antigen (Bhan et al., 1981; Müller et al., 1985). Die höchste Dichte der positiven Zellen befindet sich in der weißen Pulpa der Milz und im nodulären Kortex des Lymphknotens (Fossum und Ford, 1985). Zu den antigen-präsentierenden Zellen zählen im engeren Sinne die folliculären dendritischen sowie die interdigitierenden Zellen und im weiteren Sinne die nach morphologischen Kriterien zusammengefassten dendritischen Zellen

sowie die Makrophagen (Wood et al., 1985). Außerdem konnten in der Milz positive Endothelzellen mehrerer großer Gefäße nachgewiesen werden (Müller et al., 1985).

Bei der Untersuchung der peripheren mononukleären Zellen des Blutes mittels Durchflusszytometers exprimierten Monozyten und Lymphozyten MHC Klasse II-Antigen (Müller et al., 1985).

#### **2.1.4.1.2 Thymus**

Differenzierte Ergebnisse ergaben die Untersuchungen von Thymusgewebe in Form von Zellsuspensionen, Zellaggregaten und histologischen Schnitten von Gefriermaterial und Formalin-fixiertem Material (Janossy et al., 1980). In der Zellsuspension reagierten nur wenige B-Lymphozyten positiv, während in den Zellaggregaten große Zellen mit sternförmigen Zytoplasma-Ausläufern IA-Antigen exprimierten, die von den Autoren für epitheliale dendritische Zellen gehalten wurden. Auch in den Schnitten wurden zahlreiche stark positive nicht-lymphoide Zellen mit Zytoplasma-Ausläufern gefunden, wobei die Menge der positiven Zellen in der Medulla gegenüber der des Kortex überwog. Eine weitere Gruppe von positiven Zellen wurde am Übergang des Kortex zur Medulla hauptsächlich im fetalen, jedoch in geringerer Zahl auch im postnatalen Thymus nachgewiesen. Hierbei handelte es sich um interdigitierende retikuläre Zellen.

Natali et al. (1981) beschrieben lediglich eine deutliche Reaktion der epithelialen dendritischen Zellen im Thymus.

#### **2.1.4.1.3 Knochenmark**

Im Knochenmark reagierten neben den Lymphozyten und Monozyten weniger als 3 % der Zellen positiv, wobei es sich hauptsächlich um Myeloblasten, in geringerem Maße um Promyelozyten und in Einzelfällen um Pronormoblasten handelte. Die letzten beiden genannten Zellstufen reagierten jedoch deutlich schwächer positiv. Von den aus dem Knochenmark isolierten Megakaryozyten reagierten 7-23 % positiv. Für beide Zelllinien gilt, dass mit Zunahme der Differenzierung die Expression von MHC Klasse II-Antigen verloren geht. Die pluripotenten Stammzellen exprimierten kein MHC Klasse II-Antigen (Winchester und Kunkel, 1979).

Deeg und Huss beschrieben 1993, dass im unveränderten Knochenmark die früheste identifizierbare Vorläuferzelle (CD34<sup>+</sup>) MHC Klasse II-negativ war. Folgende MHC Klasse II-positive Vorläuferzellen waren grundsätzlich HLA-DR-positiv. Generell war die

Expression von MHC Klasse II-Antigen reifungs- und zelllinienabhängig. Neben den hämatopoetischen Zellen reagierten außerdem Zellen mit makrophagenartigen oder endothelialen Strukturen positiv (Deeg und Huss, 1993).

#### **2.1.4.2 Nicht-lymphatische Gewebe**

Natali et al. (1981) und Daar et al. (1984) beschrieben als erste detailliert die Expression von MHC Klasse II-Antigen in nicht-lymphatischen Geweben von gesunden Menschen. Beide Arbeitsgruppen führten ihre Untersuchungen an Gefriermaterial mittels immunhistologischer Methoden durch. Natali et al. (1981) verwendeten einen monoklonalen Antikörper gegen I A-äquivalentes Antigen (MoAb Q5/13) und Daar et al. (1984) gegen die monomorphe Determinante des MHC Klasse II-Antigens einschließlich der Produkte von HLA-DR-, -DC-, und -SB-Loci (NFK1). Als Grundlage werden im Folgenden ihre Ergebnisse bezüglich des Organspektrums zusammengefasst, das ebenfalls im Rahmen dieser Dissertation untersucht wurde.

##### **2.1.4.2.1 Endothelzellen, interstitielle dendritische Zellen und lymphatische Zellen**

In fast allen Organen reagierten beide Antikörper mit dem MHC Klasse II-Antigen der Kapillarendothelzellen. MoAb Q5/13 reagierte negativ auf Endothelzellen großer Gefäße, während NFK1 auf den Endothelzellen großer Gefäße zu sehr unterschiedlichen Farbniederschlägen führte und teilweise im gleichen Organ negative und schwach positive Reaktionen vorkamen. Im Gegensatz dazu reagierten *Vasa vasorum* und interstitielle dendritische Zellen in den Wänden großer Gefäße stark positiv.

Des Weiteren wurde für fast alle Organe beschrieben, dass zahlreiche interstitielle dendritische Zellen sowie lymphatische Zellen MHC Klasse II-Antigen exprimierten (Daar et al., 1983, 1984) und Zellen mit der Morphologie von Histiozyten positiv reagierten (Natali et al., 1981).

##### **2.1.4.2.2 Zentrales und peripheres Nervengewebe, Rückenmark**

Im Gehirn wiesen nur wenige Zellen positive Reaktionen auf, die von Natali et al. (1981) und Daar et al. (1984) nicht weiter definiert und lediglich als Astrozyten-ähnliche Zellen beschrieben wurden. Dagegen reagierten die Neurone und die Kapillarendothelzellen der Hirnrinde negativ. Allerdings ergaben die Untersuchungen von Daar et al. (1984) positive Zellen in der Dura, die als interstitielle dendritische Zellen und/oder als Fibroblasten gewertet

wurden. Im peripheren Nervengewebe konnte neben positiven Kapillarendothelzellen kein MHC Klasse II-Antigen nachgewiesen werden (Daar et al., 1984).

Graeber et al. (1992) führten sowohl licht- als auch die ersten elektronenmikroskopischen Untersuchungen von Gehirnbiospien durch. Lichtmikroskopisch fanden sich bereits spindelförmige oder polygonale MHC Klasse II-positive Zellen um kleinere und mittelgroße arterielle und venöse Blutgefäße, die in den Meningen und gleichmäßig im Parenchym verteilt waren. Sie wurden als perivaskuläre Zellen bezeichnet, die elektronenmikroskopisch als äußerste Zellschicht um die Blutgefäße sichtbar wurden und somit aufgrund der anatomischen Lage, aber auch der Größe und des geringeren Auftretens sowie der Aktin-negativen Reaktion von Perizyten und glatten Muskelzellen abgegrenzt werden konnten. Lichtmikroskopisch selten vorkommende positive Endothelzellen konnten elektronenmikroskopisch nicht bestätigt werden. Deutlich MHC Klasse II-positive Zellen mit der Morphologie von Mikrogliazellen fanden sich vor allem in der weißen, aber auch in der grauen Substanz von Groß- und Kleinhirn. Astrozyten, Oligodendrozyten und Neurone reagierten negativ.

Untersuchungen von Biopsien unveränderter, peripherer Nerven zeigten eine auf endotheliale und perineurale Zellen beschränkte MHC II-Expression (Mitchell et al., 1991). In vitro Untersuchungen von unstimulierten Schwannschen Zellen führten zu einem negativen Ergebnis (Armati et al., 1990).

Im Rückenmark gesunder Feten exprimierten Mikrogliazellen in der grauen und weißen Substanz MHC Klasse II-Antigen. Die positiven Zellen traten gehäuft um den Rückenmarkskanal und um Blutgefäße auf (Wierzb-Bobrowicz et al., 2001). Untersuchungen von Rückenmarksproben nach vorangegangenem Schlaganfall mit späterer Todesfolge wiesen eine deutliche Aufregulierung der MHC II-Expression von Mikrogliazellen auf (Schmitt et al., 1998).

#### **2.1.4.2.3 Gastrointestinaltrakt**

Die Untersuchungen der Expression von MHC Klasse II-Antigen im Gastrointestinaltrakt führten zu unterschiedlichen Ergebnissen. Natali et al. (1981) beschrieben eine positive Reaktion der Epithelzellen des Magens, des Dünndarms und des Kolons, wobei die Intensität des Farbniederschlags in den Dünndarmepithelzellen am stärksten ausfiel und sich insbesondere am apikalen Pol der Zelle befand, während der Farbniederschlag in den Kolonepithelzellen nur schwach ausgeprägt war. Im Gegensatz dazu wiesen Daar et al. (1984)

die Expression von MHC Klasse II-Antigen lediglich in den Epithelzellen des Duodenums und Ileums sowie im geringeren Maße im Zäkum nach. Außerdem beschrieben sie, dass es sich bei den positiven Epithelzellen um die zum Lumen gerichteten und die "höher" gelegenen Kryptepithelzellen handelt. Die Zellen des MALT (mucosa associated lymphoid tissue) exprimierten MHC Klasse II-Antigen in ähnlichem Reaktionsmuster wie es im Lymphknoten der Fall ist. Natali et al. (1981) und Daar et al. (1984) wiesen positive Kapillarendothelzellen im gesamten Gastrointestinaltrakt nach. Im Hinblick auf die Expression von MHC Klasse II-Antigen in Epithelzellen des Darms fasste Bland (1988) zusammen, dass sich die generelle Expression auf die Epithelzellen der oberen 2/3 der Zotten des Dünndarms beschränkt, d. h. nur vollständig differenzierte Epithelzellen betrifft und sich der Farbniederschlag insbesondere am apikalen Pol der Zelle befindet.

#### **2.1.4.2.4 Leber**

In der Leber exprimierten hauptsächlich die Kupffer-Zellen MHC Klasse II-Antigen (Natali et al., 1981; Daar et al., 1984). Die Hepatozyten reagierten in allen untersuchten Fällen negativ (Daar et al., 1984). Neben den positiven Kupffer-Zellen wiesen Daar et al. (1984) außerdem stark positive interstitielle dendritische Zellen um die Gallengänge und die Glisson-Trias nach. Nur eine der fünf untersuchten Proben wies schwach positive Epithelzellen eines Gallengangs auf.

#### **2.1.4.2.5 Pankreas**

Im Pankreas wiesen Natali et al. (1981) und Daar et al. (1984) positive Kapillarendothelzellen nach, während endokrine und exokrine Pankreaszellen negativ reagierten. Im Gegensatz dazu führten die histologischen Untersuchungen von Lautenschlager et al. (1989) auf Gefrierschnitten mit Hilfe der indirekten Immunfluoreszenz zu einem differenzierteren Bild der Expression von MHC Klasse II-Antigen: Im exokrinen Pankreas reagierten Endothelzellen von Kapillaren sowie kleinen Arterien und Venen positiv. In den Langerhans-Inseln reagierten Kapillarendothelzellen und mononukleäre Phagozyten positiv. Durch Erstellen einer Inselzell-Suspension und der besonderen Untersuchung mittels "Staphylococcus Rosette Assay" wiesen Lautenschlager et al. (1989) sogar die Expression von MHC Klasse II-Antigen auf B- und A-Zellen nach. Weitere immunzytochemische Untersuchungen von Pankreasgewebe zeigten wiederum weder eine MHC Klasse II-Expression auf endokrinen Zellen noch auf azinären Zellen oder Zellen der



Ausführungsgänge. Es konnten jedoch in allen untersuchten Proben MHC II-positive Histozyten im Interstitium des endokrinen und exokrinen Teils sowie positive Endothelzellen im exokrinen Teil nachgewiesen werden. Außerdem fanden sich häufig MHC II-positive dendritische Zellen. Die Unterscheidung der Histozyten von den dendritischen Zellen wurde anhand weiterer Untersuchungen ermöglicht. So reagierten die Histozyten LCA- (leukocyte common antigen) und saure Phosphatase-positiv, während die dendritischen Zellen bei beiden Markern keine Reaktion zeigten (Lu et al., 1996).

#### **2.1.4.2.6 Niere**

Erste Untersuchungen von Nierengewebe zeigten eine beschränkte Expression von MHC Klasse II-Antigenen auf glomerulären und intertubulären Kapillarendothelzellen (Natali et al., 1981). Fuggle et al. (1983) entdeckten bei der Untersuchung von 46 Nierenbiopsien MHC Klasse II-Antigenen darüber hinaus auf weiteren Zellen: Intertubuläre Zellen sowie die Glomerula zeigten die stärkste Reaktion in allen untersuchten Biopsien. Bei den intertubulären Zellen handelte es sich zwar hauptsächlich auch um Kapillarendothelzellen. Nach Doppelmarkierung mit dem Antikörper gegen MHC Klasse II-Antigenen und einem monoklonalen LC-Antikörper (markiert Zellen mit leukozytärem Ursprung) konnten jedoch im geringeren Maße auch MHC II-positive interstitielle dendritische Zellen nachgewiesen werden. In den Glomerula reagierten vor allem die Kapillarendothelzellen, aber mit geringerer Intensität auch die Mesangiumzellen positiv. Die Expression von MHC Klasse II-Antigenen variierte innerhalb einer Biopsie und im Vergleich der Biopsien untereinander bei den Endothelzellen größerer Gefäße und den Tubulusepithelzellen am stärksten. Erstere zeigten entweder keine oder nur eine schwache positive Reaktion. 60 % der Nierenbiopsien wiesen deutlich positive proximale Tubulusepithelzellen auf. Evans et al. (1985) konnten mit einem ihrer vier monoklonalen Antikörper zusätzlich die Expression von MHC Klasse II-Antigenen auf distalen Tubulusepithelzellen nachweisen. Außerdem zeigen ihre Untersuchungen, dass im vaskulären System neben den positiven Kapillarendothelzellen lediglich in 50 % der untersuchten Nieren Endothelzellen von Venen und in einzelnen Fällen von juxtaglomerulären Arteriolen MHC Klasse II-Antigen exprimierten.

#### **2.1.4.2.7 Lunge**

Bei den von Natali et al. (1981) durchgeführten Untersuchungen von Lungengewebe war die Reaktion der Alveolarmakrophagen am stärksten. Die Bronchialepithelzellen und die Zellen der Bronchialdrüsen reagierten sehr unterschiedlich, wobei vor allem das Zytoplasma der Becherzellen einen starken Farbniederschlag aufwies.

#### **2.1.4.2.8 Weitere Gewebeproben**

In Gewebeproben vom Herz zeigten Kapillarendothelzellen und interstitielle dendritische Zellen eine deutliche Expression von MHC Klasse II-Antigen, während das Myokard negativ reagierte (Daar et al., 1984).

In der Schilddrüse wiesen nur die Kapillarendothelzellen eine positive Reaktion auf (Natali et al., 1981; Daar et al., 1984).

Die epidermalen Langerhans-Zellen wurden bereits 1977 von verschiedenen Wissenschaftlern mittels Immunofluoreszenz-Untersuchungen von Gefrierschnitten als IA-Antigen exprimierende Zellen beschrieben (Rowden et al.; Klareskog et al.). Natali et al. (1981) und Daar et al. (1984) bestätigten mit ihren immunhistologischen sowie Mommaas et al. (1995) mit ihren immunoelektronischen Untersuchungen dieses Ergebnis.

### **2.1.5 Regulierungsmechanismen der Expression der MHC Klasse II-Antigene**

Die Regulierung der Expression der MHC Klasse II-Antigene läuft hauptsächlich auf der Transkriptionsebene und zwar durch Protein-DNA-Interaktion ab (Ting und Baldwin, 1993). Je nach Regulierungsmechanismus ist eine Expression des Gens CIITA (Class II transactivator) zur Änderung der MHC II-Expression nötig (Steimle et al., 1994; Chang et al., 1994). Zahlreiche Agenzien führen entweder zur Induktion oder zur Inhibition der MHC II-Expression, wobei die jeweilige Zellart eine entscheidende Rolle spielt.

Die stärkste positive Auswirkung erzielt IFN- $\gamma$  durch Interaktion mit CIITA (Steimle et al., 1994; Chang et al., 1994) in diversen Zellen wie Makrophagen (Nakamura et al., 1984), Gefäßendothelzellen (Collins et al., 1984; Pober et al., 1984, 1986) sowie Nieren-, Leber-, Pankreas- und Darmzellen (Forsum et al., 1985; Müller et al., 1985; Halloran et al., 1986; Bland, 1988; Steiniger et al., 1989; Pavlovic, 1997). Im ZNS kann IFN- $\gamma$  zur Expression von MHC Klasse II-Antigen auf Mikrogliazellen, Astrozyten und Oligodendrozyten-Vorläuferzellen führen (Wekerle, 1995), während es im peripheren Nervensystem die MHC

II-Expression auf Schwannschen Zellen induzieren kann (Kingston et al., 1989; Armati et al., 1990). Jedoch wird die Expression von MHC Klasse II-Antigenen auf Astrozyten immer wieder in Frage gestellt (Ulvestad et al., 1994). Eine Ausnahme stellt die Regulierung der MHC II-Expression der B-Lymphozyten durch IFN- $\gamma$  dar. Auf diesen Zellen senkt IFN- $\gamma$  die IL-4-vermittelte Induktion (Mond et al., 1986).

Zahlreiche Zytokine verändern die MHC II-Expression nach Einwirkung von IFN- $\gamma$ . TNF- $\alpha$  bewirkt beispielsweise bei bereits durch IFN- $\gamma$ -induzierter MHC II-Expression auf Makrophagen und Monozyten eine weitere Verstärkung (Chang und Lee, 1986; Arenzana-Seisdedos et al., 1988), während diese auf Endothelzellen und Peritonealmakrophagen gesenkt wird (Wedgwood et al., 1988; Melhus et al., 1991). IFN- $\alpha/\beta$ , TGF- $\beta$  und IL-10 inhibieren die IFN- $\gamma$ -induzierte MHC II-Expression auf diversen Zellen wie beispielsweise Makrophagen, Monozyten, Mikrogliazellen und Astrozyten (Inaba et al., 1986; Fertsch-Ruggio et al., 1988; Devajyothi et al., 1993; Czarniecki et al., 1988; de Waal Malefyt et al., 1991; Frei et al., 1994).

Der Kolonie-stimulierende Faktor GM-CSF wirkt auf Makrophagen, die aus dem Knochenmark stammen, als vergleichbar starker Induktor der MHC II-Expression wie IFN- $\gamma$ . Dagegen bewirkt CSF-1 auf Makrophagen und Mikrogliazellen eine Inhibition der konstitutiven, sowie der IFN- $\gamma$ - und GM-CSF-induzierten MHC II-Expression (Willman et al., 1989; Lee et al., 1993).

Die Erhöhung der intrazellulären cAMP-Konzentration, z. B. durch Prostaglandin E, hat eine Verminderung der konstitutiven sowie der IFN- $\gamma$ -induzierten MHC II-Expression auf B-Lymphozyten und diversen anderen Zellen zur Folge (Roper et al., 1994; Ivashkiv et al., 1991, 1994). Glukokortikoide hemmen ebenfalls die konstitutive sowie die IFN- $\gamma$ -induzierte MHC II-Expression auf B-Lymphozyten, Makrophagen und epithelialen Zellen (Celada et al., 1993; Schwiebert et al., 1995).

Schließlich können auch virale und bakterielle Infektionen die Expression der MHC Klasse II-Antigene verändern. So führen Hepatitis-B-Viren in Hepatozyten zur MHC II-Expression (Hu et al., 1990) und Lipopolysaccharide (LPS) der Bakterien je nach Zeitpunkt und Reihenfolge ihrer Wirkung zur positiven oder negativen Beeinflussung der IFN- $\gamma$ -induzierten MHC II-Expression auf Makrophagen (Sicher et al., 1995).

## 2.2 Der MHC der Katze

### 2.2.1 Genom und Polymorphismus

Die ersten Untersuchungsergebnisse, die im weiteren Sinne mit dem feline MHC der domestizierten Katze im Zusammenhang stehen, wie die relativ langsamen Transplantat-Abstoßungsreaktionen (Carrel, 1983; Tarr et al., 1979), die Anfälligkeit für diverse Viruserkrankungen (McCarthy und Grant, 1980) und der gescheiterte Versuch, allospezifische, zytotoxische Antikörper nachzuweisen (Pollack et al., 1982), führten zu der Vermutung, dass der Polymorphismus des MHC in dieser Spezies nur gering ausgeprägt sei. Diese Vermutung konnten Pollack et al. (1983) in weiteren Untersuchungen sowie Neefjes et al. (1986), Yuhki und O'Brien (1988) und Winkler et al. (1989) in ihren Untersuchungen widerlegen. Mit Hilfe der von Winkler et al. (1989) hergestellten Antisera konnten sechs verschiedene feline Genloci (FLA-1 bis FLA-6) sowie 24 verschiedene Haplotypen bestimmt und die Vererbung der einzelnen Haplotypen im Ganzen nach den Mendelschen Regeln nachgewiesen werden. Untersuchungen anderer Wissenschaftler führten zu den Erkenntnissen, dass der feline MHC auf dem Chromosom B2 lokalisiert ist und wie andere Spezies auch die Klassen I, II und III beinhaltet (Yuhki und O'Brien, 1988).

Zur MHC Klasse I zählen 10-20 Gene (Yuhki und O'Brien, 1988), während von der MHC Klasse II bisher zwei klassische Genloci nachgewiesen werden konnten. Verhoeven et al. beschrieben 1988 erstmals das Pseudogen FLA-DPA. In neueren Untersuchungen wurde neben DPA ebenfalls DPB nachgewiesen, und beide Gene werden als Pseudogene bezeichnet (Yuhki et al., 2003). Als zweiten klassischen Genlocus beschrieben Yuhki und O'Brien (1997) erstmalig FLA-DR mit den dazugehörigen Genen DRA und DRB. Weitere Untersuchungen ergaben, dass bei der domestizierten Katze drei DRA-Gene vorhanden sind (Beck et al., 2001; Yuhki et al., 2003). Die Entschlüsselung des DRB-Locus ergab, dass diesem ebenfalls mehrere Gene zugeordnet werden können (Kuwahara et al., 2000; Beck et al., 2001; Kennedy et al., 2002). Wiederum waren es Yuhki et al. (2003), die definitiv vier DRB-Gene nachweisen konnten. Des Weiteren entdeckten sie im Vergleich der Genom-Organisation der MHC Klasse II-Region von Mensch, Maus und Katze einerseits eine auffällige Konservierung der Nukleotidsequenz und Gen-Organisation, insbesondere beim Mensch und der domestizierten Katze, andererseits sind die Genloci dieser beiden Spezies stark reorganisiert. Der DQ-Locus scheint bei der Katze vollständig zu fehlen. Sie ist damit die erste Säugetier-Spezies, die diesen Locus nicht im Genom enthält (Beck et al., 2001;

Yuhki et al., 2003). Im Gegensatz dazu ist der DR-Locus mit den ausschließlich funktionellen drei DRA- und vier DRB-Genen, die für die  $\alpha$ - bzw.  $\beta$ -Kette der DR-Antigene kodieren, bei der Katze erweitert. Der Mensch hat dagegen ein DRA- und zwei bis fünf DRB-Gene. Das DRB-Exon, das für die  $\beta_1$ -Domäne kodiert, ist in beiden Spezies stark polymorph (Yuhki und O'Brien, 1997; Yuhki et al., 2003).

Somit wurde bewiesen, dass der MHC der domestizierten Katze einen ähnlich hohen Polymorphismus aufweist wie der des Menschen.

## **2.2.2 Struktur der MHC Klasse II-Antigene**

Neefjes et al. (1986) führten als erste die biochemische Charakterisierung der felines MHC-Antigene durch. Nach ihren Untersuchungen handelt es sich um ähnliche Glykoproteine wie bei anderen Spezies. Das MHC Klasse II-Antigen besitzt eine  $\alpha$ -Kette mit einem Molekulargewicht von 35 kDa und eine  $\beta$ -Kette mit einem Molekulargewicht von 30 kDa. Die  $\beta$ -Kette ist stärker polymorph als die  $\alpha$ -Kette.

Immunfärbungen zur Feststellung des Molekulargewichts des durch den ersten katzenspezifischen monoklonalen Antikörper nachgewiesenen MHC Klasse II-Antigens führten zu zwei Banden im Bereich von 32-35 kDa und 27-29 kDa (Rideout et al., 1990).

## **2.2.3 Expression der MHC Klasse II-Antigene bei domestizierten Katzen (*Felis sylvestris f. catus*)**

### **2.2.3.1 Feline Leukozyten und Zelllinien**

Bei den ersten Untersuchungen von peripheren Leukozyten wurden verschiedene kreuzreagierende monoklonale Antikörper gegen MHC Klasse II-Antigen eingesetzt. Neefjes et al. (1986) verwendeten Antikörper gegen humane MHC Klasse II-Antigene, die besonders stark auf unstimulierten, peripheren Lymphozyten der Katze reagierten. Kuramochi et al. (1987) stellten in ihren Untersuchungen von unstimulierten, peripheren Blutzellen mit einem weiteren monoklonalen Antikörper gegen humanes MHC Klasse II-Antigen fest, dass es sich eindeutig um IA-Antigene handelt und eine große Population von peripheren T-Lymphozyten dieses Antigen exprimiert.

Im Gegensatz dazu führten die Untersuchungen mit anti Maus-Antikörper gegen MHC II I E-Antigene lediglich auf stimulierten, peripheren, mononukleären Zellen zu einer positiven Reaktion, während auf kultivierten, felines Fibroblasten und Zellen der Zelllinien FL 74 und

LSA (beides FeLV-positive Lymphoblasten-Zelllinien) keine Expression von MHC Klasse II-Antigen nachgewiesen werden konnte (Pollack et al., 1988).

Rideout et al. (1990) stellten den ersten katzenspezifischen monoklonalen Antikörper gegen MHC Klasse II-Antigen her. Sie testeten den Überstand des Klons auf FIV-positiven und -negativen FL 74-Zellen (Theilen et al., 1969), CrFK-Zellen (Crandell und Despeaux, 1959) und auf einer T-lymphoblastoiden sowie einer Lymphosarkomzelllinie (3201; Rickard et al., 1969), wobei die FL 74-Zellen als einzige ein positives Signal zeigten. Die Untersuchung der peripheren, mononukleären Zellen mittels Durchflusszytometer ergab, dass die B-Lymphozyten am stärksten MHC Klasse II-Antigen exprimierten, gefolgt von Monozyten,  $CD4^+$  Lymphozyten und  $CD8^+$  Lymphozyten. Die Granulozyten reagierten grundsätzlich negativ. Immunhistologische Untersuchungen auf Katzengewebe ließen darauf schließen, dass es sich um einen Antikörper gegen MHC II A-Antigen handelt.

Weitere katzenspezifische monoklonale Antikörper wurden von Hunt et al. (1995) hergestellt und neben einem kreuzreagierenden anti-Schaf MHC II-Antikörper mittels Durchflusszytometer auf diversen Zellen getestet. Im Gegensatz zu den Ergebnissen von Rideout et al. (1990) exprimierten neben den FL 74-Zellen ebenfalls die Zellen der Lymphosarkomzelllinie 3201 MHC Klasse II-Antigen. Die Ergebnisse der Lymphozyten, Monozyten und Granulozyten aus dem peripheren Blut stimmte mit denen von Rideout et al. (1990) überein. Die Untersuchung von Leukozyten eines Lymphknotens führten zu einem ähnlichen Ergebnis wie die bereits beschriebene Untersuchung der peripheren, mononukleären Zellen (Rideout et al., 1990), allerdings mit einer höheren Expressionsintensität der  $CD8^+$  Lymphozyten.

### **2.2.3.2 Expression der MHC Klasse II-Antigene in felines Geweben**

Die Untersuchung der Expression der MHC Klasse II-Antigene in felines Geweben gesunder Katzen umfasst ein deutlich geringeres Organspektrum verglichen mit den Untersuchungen von Organproben gesunder Menschen.

#### **2.2.3.2.1 Lymphatische Gewebe**

Rideout et al. (1990) untersuchten immunhistologisch mit Hilfe ihres katzenspezifischen monoklonalen Antikörpers die Expression von MHC Klasse II-Antigen auf Gefriermaterial von mehreren Organen der Katze. In der Milz reagierten alle Zellen der Follikel positiv, während in den PALS (periarteriolen Lymphozytenscheiden) alle interdigitierenden Zellen

und eine kleine Lymphozyten-Subpopulation, die aufgrund der anatomischen Lage als T-Lymphozyten identifiziert wurden, positiv reagierten. Die rote Pulpa der Milzproben von adulten Tieren wies einen fast vollständigen Farbniederschlag auf, während die rote Pulpa der Milzproben von Welpen einen geringeren fleckigen Farbniederschlag zeigte.

Die Lymphknoten wiesen ein ähnliches Reaktionsmuster auf wie die Milz: in den Follikeln exprimierten alle Zellen MHC Klasse II-Antigen, während in dem diffusen Kortex interdigitierende Zellen und mehrere T-Lymphozyten positiv reagierten (Fossum und Ford, 1985).

Hunt et al. (1995) wiesen in ihrer Beschreibung des Vorkommens des MHC Klasse II-Antigens in Milz und Lymphknoten auch ausdrücklich auf die positiven Makrophagen in der roten Pulpa sowie im diffusen Kortex und der Medulla hin. Darüber hinaus untersuchten sie Milzzellen und Lymphozyten vom Mesenterial-Lymphknoten mit einem Durchflusszytometer und erhielten in beiden Fällen positive Ergebnisse.

Die immunhistologische Untersuchung von Rideout et al. (1990) zeigte im Kortex des Thymus eine starke positive Reaktion aller epithelialen dendritischen Zellen. In der Medulla befanden sich einzelne positive nicht-lymphoide Zellen (wahrscheinlich epitheliale dendritische Zellen) sowie einzelne positive Thymozyten. Die Hassallschen Körperchen zeigten teilweise einen positiven Farbniederschlag. Keinerlei Reaktion mit dem eingesetzten monoklonalen Antikörper zeigten die Thymozyten des Kortex und kleine Zellansammlungen aus lymphoiden und/oder nicht-lymphoiden Zellen in der Medulla. Die immunhistologische Untersuchung von Hunt et al. (1995) führte lediglich zu stark positiven epithelialen dendritischen Zellen im Kortex und zu positiven Thymozyten in der Medulla, aber auch im schwächeren Maße im Kortex. Ihre Untersuchungen von Thymozyten mittels Durchflusszytometers führten ebenfalls zu einem positiven Ergebnis.

#### **2.2.3.2.2 Nicht-lymphatische Gewebe**

In den Peyerschen Platten des Darms exprimierten vor allem die Zellen der Follikel (MALT) MHC Klasse II-Antigen, während die interfollikulären Lymphozyten nur eine schwach positive Reaktion zeigten (Hunt et al., 1995). Im Vergleich mit anderen lymphatischen Geweben ist die MHC II-Expression des MALT geringer ausgeprägt (Roccabianca et al., 2000). Weitere Untersuchungen des Dünndarms gesunder Katzen zeigte außerdem MHC Klasse II-positive Makrophagen und dendritische Zellen in der *Lamina propria mucosae* sowie positive Darmepithelzellen im Bereich von Peyerschen Platten (Waly et al., 2001).

Die konstitutive Expression der MHC Klasse II-Antigene konnte in Leberproben auf Kupffer-Zellen, portal sowie interepithelial in den Gallengängen gelegenen CD3<sup>+</sup> Lymphozyten sowie auf Gallengangsepithelzellen nachgewiesen werden (Day, 1998). Im Vergleich wurden Leberproben von Katzen mit progressiver leukozytärer Cholangitis/Cholangiohepatitis untersucht. Diese wiesen neben den genannten Zellen außerdem MHC Klasse II-positive mononukleäre Infiltratzellen (T- und B-Lymphozyten, Makrophagen), einige Gefäßendothelzellen sowie Fibroblasten im Bereich von fibrotischen Herden auf.

In der Haut exprimierten Langerhans-Zellen sowie Endothelzellen einzelner Blutgefäße nahe der Epidermis MHC Klasse II-Antigen (Rideout et al., 1990). Die Untersuchungen von Hunt et al. (1995) wiesen MHC Klasse II-Antigen-exprimierende Zellen in der Dermis an der Grenze zur Epidermis auf, die entweder verstreut oder um Haarfollikel angeordnet waren. Es handelte sich hierbei um dendritische Zellen und Makrophagen. Roosje et al. (1997) wiesen nach, dass die MHC II-positiven epidermalen dendritischen Zellen, die ebenfalls CD1a-positiv reagieren, als Langerhans-Zellen identifiziert werden können. Keratinozyten in der Haut gesunder Katzen exprimieren kein MHC Klasse II-Antigen (Perez et al., 1999).

### **2.3 Expression von MHC Klasse II-Antigenen im Zusammenhang mit verschiedenen Viruserkrankungen der Katze**

Die ersten Untersuchungen der Expression von MHC Klasse II-Antigenen der peripheren, mononukleären Blutzellen von FeLV-positiven Katzen im Vergleich zu gesunden Katzen wurden von Shelton und Ladiges (1987) durchgeführt. Von sechs getesteten monoklonalen Antikörpern gegen MHC Klasse II (IA) reagierten ein anti-Human- und zwei anti-Maus-Antikörper mit den MHC Klasse II-Antigenen der felines Zellen. Die restlichen drei monoklonalen Antikörper (zwei anti-Human-, ein anti-Maus-Antikörper) wiesen auf den Zellen der gesunden Tiere kaum eine Reaktion auf, zeigten aber zumindest einen geringen Grad von Kreuzreaktion auf den Zellen der FeLV-positiven Tiere. Auch die erstgenannten Antikörper wiesen eine höhere Bindung an die Zellen der FeLV-positiven Tiere auf, so dass eine Virus-induzierte Steigerung der Expression von IA-Antigenen vermutet werden kann. Spätere Untersuchungen von FL 74-Zellen führten je nach verwandtem Antikörper zu unterschiedlichen Ergebnissen (Pollack et al., 1988; Hunt et al., 1995; siehe auch Kap. 2.2.3.1).

Besonders weitreichende Untersuchungen wurden an FIV-infizierten Zelllinien bzw. an Lymphozyten FIV-infizierter Katzen durchgeführt (Rideout et al., 1990, 1992; Ohno et al.,



1992; Willett et al., 1991, 1993; Reubel et al., 1994; Lerner et al., 1998). Nachdem Rideout et al. (1990) bereits die Expression von MHC Klasse II-Antigenen auf FIV-positiven FL 74-Zellen nachgewiesen hatten, untersuchten sie außerdem die Expression des MHC Klasse II-Antigens auf T-Lymphozyten von vier Gruppen experimentell Virus-infizierter Katzen: Kurz- und Langzeit-Infektion mit FIV; Langzeit-Infektion mit FeLV; Doppelinfektion mit FIV und FeLV (Rideout et al., 1992). Bei der Kurzzeit-Infektion mit FIV stieg die Anzahl der CD4<sup>+</sup> und der CD8<sup>+</sup> Lymphozyten, die MHC Klasse II-Antigen exprimierten. Außerdem stieg die Dichte des Antigens auf der Zelloberfläche der CD4<sup>+</sup> Lymphozyten aus der Gruppe der Tiere mit einer sehr geringen Gesamtzahl von CD4<sup>+</sup> Lymphozyten sowie auf den CD8<sup>+</sup> Lymphozyten aus derselben Gruppe und aus der Gruppe mit einer geringen Gesamtzahl von CD4<sup>+</sup> Lymphozyten. Diese Aufregulierung war nach fünf Monaten und nach fast fünf Jahren immer noch nachweisbar. Die Gruppe der FIV-infizierten Katzen mit der geringsten Anzahl an CD4<sup>+</sup> Lymphozyten zeigte die größte Anzahl an MHC Klasse II-positiven T-Lymphozyten. Die Katzen mit chronischer FeLV-Infektion sowie die Katzen mit Doppelinfektion (FIV/FeLV) wiesen ähnliche Veränderungen der Expression des MHC Klasse II-Antigens auf den CD4<sup>+</sup> und CD8<sup>+</sup> Lymphozyten auf. Rideout et al. (1992) gehen davon aus, dass die chronische Immunstimulation durch die persistierende Virusinfektion zur anhaltend erhöhten Expression des MHC Klasse II-Antigens führte. Diese ging jedoch nicht mit einer erhöhten Expression von IL-2 Rezeptoren in vivo einher, d. h. nicht mit einer Aktivierung von T-Lymphozyten, wie es beispielsweise beim Menschen der Fall ist.

Ohno et al. (1992) führten ebenfalls Untersuchungen von peripheren, mononukleären Blutzellen FIV-infizierter Katzen durch und stimmten mit Rideout et al. (1992) im Ergebnis der Expression des MHC Klasse II-Antigens überein. Allerdings wiesen sie eine erhöhte Expression von IL-2 Rezeptoren ( $\alpha$ - Kette) bei den FIV-infizierten Tieren im Gegensatz zu gesunden Tieren nach.

Bei dem Vergleich von experimentell FIV-infizierten Katzen, die weiteren pathogenen Erregern ausgesetzt wurden oder nicht, zeigte die erstgenannte Gruppe eine unveränderte Expression von IL-2 Rezeptoren und MHC Klasse II-Antigenen auf den peripheren, mononukleären Blutzellen, während die zweite Gruppe eine erhöhte Expression von IL-2 Rezeptoren und eine verminderte MHC II-Expression aufwies (Reubel et al., 1994).

Willett et al. (1991, 1993) führten sowohl Untersuchungen von experimentell FIV-infizierten Katzen als auch von einer FIV-infizierten T-Helferzelllinie durch. Bei den FIV-infizierten Katzen beschrieben sie lediglich einen Anstieg der MHC II-Expression bei den

CD8<sup>+</sup> Lymphozyten vier Wochen p. i., während sie bei der permanent FIV-infizierten Zelllinie eine allmählich abnehmende Expression der MHC Klasse II-Antigene feststellten. Gegensätzliche Ergebnisse erhielten Lerner et al. (1998) bei den in vitro Untersuchungen von verschiedenen FIV-infizierten IL-2 abhängigen und unabhängigen T-Zelllinien, CrFK-Zellen, Gliazellen und der Lymphosarkomzelllinie 3201. Bei allen Zelllinien konnte eine gesteigerte Zytokin-Expression von IL-12 und IFN- $\gamma$  festgestellt werden. Ausgenommen die CrFK- und die Gliazellen sowie eine IL-2 unabhängige T-Zelllinie zeigten alle Zelllinien eine Aufregulierung von MHC Klasse II-Antigenen. Zwei IL-2 abhängige T-Zelllinien wiesen außerdem eine gesteigerte Zytokin-Expression von IL-4 auf. Aufgrund des klonalen Charakters der Zelllinien können die Aufregulierungen als direkte Folge der Virusinfektion angesehen werden. Es ist nicht auszuschließen, dass die Steigerung der Expressionen nacheinander erfolgt. So ist allgemein bekannt, dass IL-12 zur gesteigerten Expression von IFN- $\gamma$  und das wiederum zur gesteigerten Expression von MHC Klasse II-Antigenen führt. Die Aufregulierung der Zytokine IL-4, IL-12 und IFN- $\gamma$  sowie der MHC Klasse II-Antigene wurde ebenfalls nach Lentivirus-Infektion in vivo beobachtet. Des Weiteren wurde beschrieben, dass IL-4 eine Aufregulierung der MHC II-Expression auf feline B-Lymphozyten bewirkt, während IFN- $\gamma$  im Gegensatz zu anderen Zellen auf diesen Zellen zur Inhibition der MHC II-Expression führt (Gomes-Keller et al., 2002; siehe auch Kap. 2.1.5). Im Gegensatz zu allen bisher genannten Arbeitsgruppen untersuchten Hein et al. (2005) Veränderungen im Gehirn FIV-infizierter Katzen. Sie stellten fest, dass die Mikrogliazellen-assoziierte Virusreplikation frühestens 14 Tage nach Inokulation nachweisbar war und über die gesamte Untersuchungsdauer von sechs Monaten auf einem hohen Niveau bestehen blieb. Die Virusreplikation in den Mikrogliazellen führte gleichzeitig zu einer Aktivierung dieser Zellen mit vorübergehender Aufregulierung der MHC Klasse I und II-Antigene. Kipar et al. (1999) untersuchten die Expression der MHC Klasse II-Antigene in Gehirnen, mit und ohne granulomatösen Veränderungen, von FIP-Katzen im Vergleich zur MHC II-Expression in Gehirnen von SPF-Katzen. Es konnte eine Aufregulierung der MHC II-Expression bei den FIP-Katzen festgestellt werden. Insbesondere die Endothelzellen in den Meningen und im Neuropil sowie Mikrogliazellen in grauer und weißer Substanz exprimierten MHC Klasse II-Antigen. Bei den Katzen mit granulomatösen Veränderungen im Gehirn war die Aufregulierung der Expression am deutlichsten, insbesondere im Bereich der Veränderungen und ging mit der Bildung von Gliaknötchen einher. Lundgren et al. (1995) untersuchten ebenfalls die Immunreaktion im Gehirn von Katzen. Diese waren an einer Borna-ähnlichen Meningoenzephalomyelitis erkrankt. Die

histologischen Veränderungen zeichneten sich durch massive perivaskuläre, mononukleäre Infiltratzellen sowie durch eine ausgeprägte Aktivierung von Makrophagen und Mikrogliazellen im Neuropil inklusive Ausbildung von Gliaknötchen aus. Die überwiegende Zahl der perivaskulären, mononukleären Infiltratzellen exprimierte MHC Klasse II-Antigen. Die Mehrzahl der Tiere wies ebenfalls zahlreiche MHC II-positive Zellen im Neuropil auf, während bei den restlichen Tieren nur einzelne bis mehrere MHC II-positive Zellen nachzuweisen waren. Bei den positiven Zellen handelte es sich um lymphoide Zellen sowie Mikrogliazellen. Letztere befanden sich hauptsächlich in der grauen Substanz. Die gesteigerte Expression der MHC Klasse II-Antigene im Neuropil kann eine direkte Auswirkung der Virusreplikation sein oder durch die Stimulation durch Lymphokine, die von T-Lymphozyten sezerniert wurden, hervorgerufen worden sein (Griffin et al., 1992).

Die Expression der MHC Klasse II-Antigene in weiteren Organen Virus-infizierter Katzen wurde bisher nicht beschrieben.

### **3 Material und Methoden**

#### **3.1 Versuchstiere**

Zur Immunisierung wurde eine weibliche BALB/c-Maus verwendet, die zu Beginn der Immunisierung elf Wochen alt war. Das Tier stammte aus dem MEZ (Medizinisches Experimentelles Zentrum) der Universität Leipzig.

##### **3.1.1 Immunisierung**

Die Immunisierungssuspension wurde aus Felinem Leukämievirus (FeLV) und GERBU Adjuvant 10 (GERBU Biotechnik GmbH, Gaiberg) hergestellt. Das Virus wurde mittels Ultrazentrifugation aus dem Überstand von FL 74-Zellen (siehe Kap. 3.3.1) gewonnen und das Sediment in PBS (pH 7,2) mit 0,05 % Natriumazid resuspendiert. Die Virussuspension wurde freundlicherweise von Herrn Dr. Chris K. Grant (Custom Monoclonals International, Sacramento, USA) zur Verfügung gestellt.

Zu 300 µl FeLV-Suspension mit einer Viruskonzentration von 1,01 mg/ml wurden 200 µl PBS (pH 7,2) gegeben, anschließend in je 100 µl aliquotiert und bei -20 °C gelagert.

Zur Immunisierung wurden zu jeweils 100 µl dieses Gemisches mit einer entsprechenden Viruskonzentration von 60 µg 100 µl GERBU-Adjuvant 10 pipettiert und dem Tier sofort intraperitoneal verabreicht. Nach diesem Priming folgten vier gleichartige Booster-Injektionen im Abstand von je drei Wochen und die Fusion vier Tage nach der letzten Immunisierung.

#### **3.2 Herstellung monoklonaler Antikörper**

##### **3.2.1 Myelomzelllinie und Kulturbedingungen**

Für die Fusion der Milzzellen der immunisierten Maus wurden Myelomzellen der Linie SP 2/0-Ag 14 (SP 2/0) ausgewählt, die freundlicherweise von Frau Dr. Kirsten Scheepers (Institut für Virologie der Veterinärmedizinischen Fakultät der Universität Leipzig) zur Verfügung gestellt wurden. Mit der Kultivierung der Zellen wurde etwa zwei Wochen vor der geplanten Fusion begonnen, damit sie sich zum Zeitpunkt der Fusion in der exponentiellen Wachstumsphase befanden. Nach dem Auftauen wurden die Zellen in eine 25 cm<sup>2</sup>-Kulturflasche (Renner GmbH, Dannstadt) pipettiert. Sobald der Flaschenboden mit den

semiadhärenten Zellen fast vollständig bewachsen war, wurden sie auf 75 cm<sup>2</sup>-Kulturflaschen (Renner GmbH, Dannstadt) umgesetzt, indem die Flasche seitlich mit der Handfläche angeschlagen wurde, um die Zellen vom Boden zu lösen. Die so entstandene Zellsuspension wurde mit einer Pipette umgefüllt.

Als Basismedium wurde sowohl für die Myelom- als auch die Hybridomzellen RPMI-1640-Medium (Biochrom KG, Berlin) verwendet, dem bereits stabiles Glutamin und 2,0 g/l NaHCO<sub>3</sub> zugesetzt waren. Beide Zelllinien erhielten außerdem 10 % fetales Kälberserum (FKS; PAA Laboratories GmbH, Cölbe) und 1 % Penicillin/Streptomycin (10000 Units/10000 µl/ml; Biochrom KG, Berlin) als Mediumzusatz. Das Hybridoma-Medium enthielt überdies den humanen Wachstumsfaktor Interleukin-6 (hIL-6; Boehringer Mannheim Biochemica, Mannheim) in einer Konzentration von 100 U/ml. Das humane Interleukin-6 wurde nach der Fusion so lange zugesetzt, bis die Hybridomzellen im Wachstum und in der Produktion der Antikörper stabil waren.

Als Selektionsmedium für die frisch fusionierten Zellen wurde dem Hybridoma-Medium Hypoxanthin-Aminopterin-Thymidin (HAT; Sigma-Aldrich Chemie GmbH, Deisenhofen) und später Hypoxanthin-Thymidin (HT; Sigma-Aldrich Chemie GmbH, Deisenhofen) zugesetzt. HAT und HT wurden vor der Verwendung als 50 x-Konzentrate mit einem Gehalt von  $5 \times 10^{-3}$  M Hypoxanthin,  $2 \times 10^{-5}$  M Aminopterin und  $8 \times 10^{-4}$  M Thymidin hergestellt, indem die Lyophilisate in Basismedium gelöst und bei -20 °C gelagert wurden.

Die fusionierten Zellen wurden auf 96-Loch-Platten (Falcon, Becton Dickinson, Heidelberg) ausgesät und die positiven Kulturen auf 24-Loch-Platten (Greiner Labortechnik GmbH, Frickenhausen) umgesetzt, indem die semiadhärenten Zellen durch mehrmaliges Pipettieren vom Boden der Vertiefung gelöst und in die 24-Loch-Platte umgefüllt wurden. Nach der Klonierung wurden die Klone in verschiedenen Kulturflaschen bzw. -systemen kultiviert (siehe Kap. 3.6).

Das Medium wurde bei den Myelom- und Hybridomzellen zweimal wöchentlich gewechselt. Sobald die Bodenfläche der Vertiefung oder der Kulturflasche vollständig bewachsen war, wurde die Kultur auf weitere Vertiefungen bzw. Kulturflaschen verteilt. Die Zellen wurden in einem Brutschrank (Heraeus Instruments GmbH, Hanau) bei 37 °C, 5 % CO<sub>2</sub>, 95 % Luft sowie einer relativen Luftfeuchtigkeit von circa 80 % inkubiert.

### 3.2.2 Fusion

Bei der Fusion wurden die isolierten Milzzellen mit Myelomzellen der Zelllinie SP 2/0 unter Verwendung von Polyethylenglykol (PEG; MG 3000-3700, Sigma-Aldrich Chemie GmbH, Deisenhofen) in Anlehnung an die von Grant et al. (1983) beschriebene Methode fusioniert.

Aus drei 75 cm<sup>2</sup>-Kulturflaschen wurden die Myelomzellen vom Flaschenboden gelöst (siehe Kap. 3.2.1) und auf mehrere 25 ml-Zentrifugengläser mit Rundboden verteilt. Nach einmaligem Zentrifugieren (Kühlzentrifuge Rotina 48 RC, Hettich, Tuttlingen) mit 400 x g bei Raumtemperatur für 5 min wurde der Überstand abgesaugt und danach wurden die Zellen in 10 ml auf 37 °C erwärmtes RPMI-1640-Medium zusammengeführt. Bis zur weiteren Verwendung wurden die Zellen in den Brutschrank gestellt. Bei allen weiteren Schritten wurde ein auf 37 °C erwärmtes RPMI-1640-Medium verwendet.

Die Tötung der Maus erfolgte durch Luxation der Halswirbelsäule infolge schnellen, kräftigen Streckens des Tierkörpers. Die Milz wurde unter sterilen Bedingungen entfernt und in eine sterile Petrischale mit 7 ml Medium verbracht. Nach Eröffnen der Organkapsel wurden die Milzzellen mit Hilfe von Pinzette und Spatel ausgestrichen. Zur Vereinzelung der Zellen wurden sie erst mehrmals vorsichtig mit einer langen Pasteurpipette und anschließend mit einer 10 ml-Glaspipette aufgezogen. Nachdem die Zellsuspension in ein 25 ml-Zentrifugenglas überführt wurde, wurde dieses für 4 min zur Sedimentation und anschließenden Entfernung größerer Gewebeteile stehen gelassen. Nach einem Zentrifugationsschritt mit 400 x g bei Raumtemperatur für 5 min wurden die Milzzellen gleichzeitig mit den Myelomzellen weitere dreimal gewaschen, d. h. unter den bereits genannten Bedingungen zentrifugiert und das Medium zwischen jedem Zentrifugationsschritt erneuert sowie die Zellen darin resuspendiert. Die vitalen Milz- und die Myelomzellen wurden jeweils mit Hilfe von Trypanblau in einer Neubauerzählkammer gezählt und in einem Verhältnis von einem Teil Myelomzellen zu vier Teilen Milzzellen gemischt. Die so gemischten Zellen wurden bei 200 x g für 5 min bei Raumtemperatur zentrifugiert, der Überstand abgenommen und das Zellsediment vom Röhrchenboden gelöst, indem mit dem Finger rundherum gegen das schräg gehaltene Glasröhrchen "geschnippt" wurde. Dann wurde 1 ml auf 37 °C erwärmtes PEG innerhalb von 45 s zu den Zellen gegeben und während dieser Zeit das Zentrifugenglas in einem Wasserbad bei 37 °C ständig geschüttelt. Nach einer Einwirkzeit von 30 s bei Raumtemperatur wurden 20 ml Medium innerhalb von 8 min und unter ständigem Schütteln im Wasserbad zu der Zellsuspension gegeben, wobei die Tropfgeschwindigkeit langsam erhöht wurde. Das Zentrifugenglas wurde bei

Raumtemperatur für 5 min stehen gelassen, bevor es mit 400 x g bei Raumtemperatur für 5 min zentrifugiert und der Überstand verworfen wurde. Die Zellen wurden in 55 ml HAT-Medium resuspendiert und mit einer 10 ml-Glaspipette auf drei 96-Loch-Platten verteilt.

Nach sechs und nach neun Tagen wurde das Medium gewechselt, wobei nach sechs Tagen HAT-Medium und nach neun Tagen HT-Medium verwendet wurde. Weitere vier Mediumwechsel wurden im Abstand von je vier Tagen mit HT-Medium durchgeführt, bevor Hybridoma-Medium eingesetzt wurde. Bei jedem Mediumwechsel wurden jeweils 50 % des Mediums ersetzt. Die Kulturen wurden getestet, sobald sie etwa die Hälfte der Vertiefung bewachsen hatten. Reagierte der Überstand bei der immunhistologischen Untersuchung auf Formalin-fixierten, Paraffin-eingebetteten FL 74-Zellen positiv, so wurde die Kultur auf eine 24-Loch-Platte umgesetzt.

### **3.2.3 Klonierung der Hybridomzellen**

Die Überstände aus der 24-Loch-Platte wurden immunhistologisch auf FL 74-Zellen und auf FeLV-positivem Katzensgewebe getestet, um deutlich positive Kulturen für die Klonierung auszuwählen. Als Klonierungstechnik wurde die Limiting-Dilution-Methode nach Harlow und Lane (1988) angewendet. Dabei wurden 100 µl Hybridoma-Medium pro Vertiefung einer 96-Loch-Platte vorpipettiert. Anschließend wurde aus den semiadhärenten Hybridomzellen der ausgewählten, fast vollständig bewachsenen Vertiefung mit einer 2 ml-Glaspipette eine Zellsuspension hergestellt und 100 µl dieser Suspension in Vertiefung A1 der 96-Loch-Platte pipettiert. Nach Mischen der Zellsuspension im vorpipettierten Medium wurden 100 µl in Vertiefung B1 überführt. Auf diese Weise wurde bis H1 weiterverfahren und damit sieben Verdünnungsstufen angelegt. Die gleiche Verdünnungsmethode wurde bei Reihe B, Reihe C etc. durchgeführt. Nach deutlichem Wachstum der Kolonien in der 96-Loch-Platte wurden die Überstände immunhistologisch auf FL 74-Zellen getestet. Es wurden sechs positiv reagierende Klone ausgewählt und in eine 24-Loch-Platte umgesetzt. Nach einer erneuten Testung auf FL 74-Zellen und FeLV-positivem Katzensgewebe wurde ein Klon zur Reklonierung verwendet. Dabei wurde die beschriebene Klonierungstechnik durchgeführt und wieder sechs Klone auf eine 24-Loch-Platte umgesetzt und getestet. Positive Klone wurden in 25 cm<sup>2</sup>-Kulturflaschen und später in 75 cm<sup>2</sup>-Kulturflaschen kultiviert.

### **3.2.4 Einfrieren und Auftauen der Hybridomzellen**

Von den Hybridomzellen wurden aus den 24-Loch-Platten sowie den 25 cm<sup>2</sup>- und den 75 cm<sup>2</sup>-Kulturflaschen regelmäßig Zellchargen in flüssigem Stickstoff eingefroren. Dafür wurden 10 ml Einfriermedium hergestellt, bestehend aus 6,5 ml 4 °C kaltem Basismedium, 2,5 ml FKS und 1 ml Dimethylsulfoxid (DMSO). Die Zellen wurden mit 425 x g bei 4 °C für 10 min zentrifugiert und der Überstand bei -20 °C eingefroren. In 1 ml Einfriermedium wurden 1 bis 2 x 10<sup>6</sup> Zellen resuspendiert und in ein steriles 1,8 ml-Cryoröhrchen (Nunc GmbH, Wiesbaden) pipettiert. Es wurden nicht mehr als zehn Chargen auf einmal eingefroren. Die Cryoröhrchen wurden in einen dafür vorgesehenen Gefrierbehälter (Nalge Company, New York, USA) gestellt, und dieser wurde über Nacht bei -80 °C aufbewahrt. In dem Behälter befand sich Isopropylalkohol, der zum Absenken der Temperatur um 1 °C pro Minute führte. Am nächsten Tag wurden die Röhrchen in flüssigem Stickstoff bei -196 °C eingefroren.

Zum Auftauen der Zellen wurde das Cryoröhrchen in lauwarmes Leitungswasser verbracht und soweit erwärmt, bis sich die Zellsuspension in ein Glasröhrchen pipettieren ließ. 4 ml 4 °C kaltes Basismedium wurden langsam zugetropft und das Röhrchen sofort mit 425 x g bei 4 °C für 10 min zentrifugiert. Um das zytotoxisch wirkende DMSO nicht unnötig lange auf die Zellen einwirken zu lassen, wurde der Überstand unverzüglich abgesaugt. Anschließend wurden die Zellen in 5 ml Hybridoma-Medium resuspendiert, das auf Raumtemperatur erwärmt war, und in eine 25 cm<sup>2</sup>-Kulturflasche umgefüllt.

## **3.3 Untersuchungsmaterial**

### **3.3.1 Zelllinien**

Der Antikörper F7 1 D4 F6 H4 (Nomenklatur nach Baumgarten und Werfel, 1990) wurde auf folgenden Zelllinien immunzytologisch und -histologisch untersucht: FL 74, FL 4, CrFK und FE. Für die immunhistologischen Präparate wurden generell nur Zellen verwendet, die sich in der exponentiellen Wachstumsphase befanden.

FL 74 (Theilen et al., 1969) und FL 4 (Pedersen et al., 1987) sind Zellen von permanent Virus produzierenden lymphatischen Katzenzelllinien, wobei FL 74-Zellen Felines Leukämievirus (FeLV) und FL 4-Zellen Felines Immundefizienzvirus (FIV) produzieren. Beide Zelllinien wuchsen in Suspension und erhielten RPMI-1640-Medium mit 10 % FKS und 1 % Penicillin/Streptomycin.



Zur Herstellung von Zytozentrifugenpräparaten wurden die Zellen in einer Neubauerzählkammer gezählt und auf  $1,5 \times 10^6$  Zellen/ml eingestellt. 200  $\mu$ l dieser Suspension wurden pro Objektträger eingesetzt und mit 25 x g bei Raumtemperatur für 10 min in einer Zytozentrifuge (Shandon Elliot Cytospin, Shandon, Frankfurt/M) zentrifugiert. Die Zytozentrifugenpräparate wurden wahlweise für 10 min in absolutem Methanol oder in Azeton fixiert. Um die Antigenität zu erhalten, wurden die Methanol-fixierten Präparate im Exsikkator im Kühlschrank und die Azeton-fixierten Präparate bei  $-80^\circ\text{C}$  bis zur weiteren Verwendung aufbewahrt.

Nach durchgeführten Vorversuchen wurde zur Herstellung von Zellpellets der Inhalt von vier 75  $\text{cm}^2$ -Kulturflaschen in vier Zentrifugenröhrchen mit 425 x g bei Raumtemperatur für 10 min zentrifugiert. Die Zellpellets wurden in je 1 ml Basismedium resuspendiert, in vier 1,5 ml-Eppendorfgefäße pipettiert und mit 10.000 x g bei Raumtemperatur für 5 min zentrifugiert (Eppendorfszentrifuge, Hettich, Tuttlingen). Nach Absaugen des Basismediums wurden je 1 ml 10%iges Formalin aufgetropft und die Pellets sofort mit 14.000 x g bei Raumtemperatur für 5 min zentrifugiert. Die Fixierung wurde über Nacht bei  $4^\circ\text{C}$  fortgesetzt, indem der Formalin-Überstand auf den Pellets belassen wurde. Zur Vorbereitung für die Einbettung wurden der Überstand dekantiert und die Eppendorfgefäße knapp über den Zellpellets mit einem Eppendorfgefäßschneider (Sigma-Aldrich GmbH, Deisenhofen) durchgeschnitten, so dass die vier Spitzen der Eppendorfgefäße mit enthaltenen Pellets in eine histologische Einbettkapsel passten.

Die von Herrn Prof. Dr. Hans Lutz (Veterinärmedizinisches Labor, Universität Zürich, Schweiz) freundlicherweise zur Verfügung gestellten CrFK- (Crandell Feline Kidney Cells, Crandell und Despeaux, 1959) und FE-Zellen (Feline Embryonic Cells) sind adhärente, wenig differenzierte Zellen mit deutlichen Zytoplasmaausläufern, die in RPMI-1640-Medium mit 5 % FKS und 1 % Penicillin/Streptomycin kultiviert wurden. Zur Herstellung von Zytozentrifugenpräparaten und Zellpellets mussten die Zellen zuerst vom Kulturflaschenboden gelöst werden. Hierzu wurde das Medium vollständig entfernt und die Zellen zweimal mit  $37^\circ\text{C}$  warmem Basismedium gewaschen, indem 5-6 ml vorsichtig auf die den Zellen gegenüberliegende Seite der Flasche gegeben und mehrmals über die Zellen geschwenkt wurde. Zum Lösen der Zellen wurde 4 ml auf  $37^\circ\text{C}$  erwärmtes Trypsin-EDTA (ICN Biomedicals, Inc., USA) in die Kulturflasche pipettiert, für ca. 30 s geschwenkt und bis auf 1 ml abgesaugt. Nach Inkubation im Brutschrank bei  $37^\circ\text{C}$  für 10 min konnten die Zellen vom Flaschenboden gelöst werden, indem die Flasche seitlich mit der Handfläche angeschlagen wurde und die Zellen anschließend mit 10 ml Basismedium vom Flaschenboden

gespült wurden. Alle weiteren Schritte wurden wie bei den bereits beschriebenen Zelllinien durchgeführt. Bei der Herstellung eines Zellpellets wurden jedoch zwei 75 cm<sup>2</sup>-Kulturflaschen verwendet, da die absolute Zellzahl der adhärenen Zellen in einer Kulturflasche kleiner ist als die der Zellen, die in Suspension wachsen. Von beiden Zelllinien wurde jeweils nur ein Zellpellet pro histologische Einbettkapsel in Paraffin eingebettet.

### 3.3.2 Blutproben

Feline Blutzellen wurden einerseits in Form von Methanol-fixierten Blutaussstrichen untersucht, andererseits wurden aus dem Blut mit Hilfe von Ficoll-Paque<sup>®</sup> (Pharmacia Biotech, Uppsala, Schweden) insbesondere Lymphozyten und Monozyten isoliert und als Zytozentrifugenpräparate inkubiert.

Für die Blutaussstriche wurde pro Objektträger ein Tropfen frischen Vollblutes einer Katze benötigt, der mit Hilfe eines anderen Objektträgers ausgestrichen wurde. Die luftgetrockneten Blutaussstriche wurden 10 min in absolutem Methanol fixiert, erneut luftgetrocknet und bis zur weiteren Verwendung im Exsikkator im Kühlschrank aufbewahrt.

Zur Isolierung der peripheren Leukozyten wurden 1,5 ml frisches Vollblut mit dem Antikoagulans EDTA (K-EDTA-Röhrchen, Fa. Sarstedt, Nümbrecht) und 1,5 ml RPMI-1640-Medium in ein Zentrifugenröhrchen gegeben und mit Hilfe einer Pasteurpipette gemischt. Das Ficoll-Paque<sup>®</sup> wurde leicht geschwenkt, 3 ml steril entnommen und in ein Zentrifugenröhrchen gefüllt. Die verdünnte Blutprobe wurde vorsichtig auf das Ficoll-Paque<sup>®</sup> geschichtet und mit 400 x g bei 20 °C für 30 min zentrifugiert. Dabei trennten sich die Blutbestandteile insofern, dass sich die roten Blutzellen und die Granulozyten am Boden des Röhrchens befanden und darauf von unten nach oben das Ficoll-Paque<sup>®</sup>, die lymphozytenreiche Schicht als feine trüb-weiße Bande und das Plasma als oberste Schicht ausgebildet war. Letztere wurde vorsichtig mit einer Pasteurpipette abgesaugt und verworfen. Danach wurde die lymphozytenreiche Schicht mit einer frischen Pasteurpipette abpipettiert und in ein sauberes Zentrifugenröhrchen überführt. Die Zellen wurden zweimal mit je 6 ml RPMI-1640-Medium mit 80 x g für 10 min bei 20 °C zentrifugiert und in 900 µl RPMI-1640-Medium resuspendiert. Zur Herstellung von sechs Zytozentrifugenpräparaten wurden je 150 µl dieser Suspension pro Objektträger eingesetzt und wie unter Kap. 3.3.1 beschrieben zentrifugiert und fixiert, wobei drei der Objektträger Methanol- und die anderen drei Objektträger Azeton-fixiert wurden.

### 3.3.3 Organproben

Der monoklonale Antikörper F7 1 D4 F6 H4 wurde immunhistologisch auf Gewebe unterschiedlicher Spezies getestet. Das Gewebe wurde größtenteils routinemäßig für 12-18 h in 10 % Formalin fixiert. Danach erfolgte eine maschinelle Dehydrierung der in histologische Einbettkapseln verbrachten Gewebeproben in einer aufsteigenden Alkoholreihe (50%iges, 70%iges, 80%iges und 90%iges Ethanol, Isopropanol), gefolgt von Roti-Histol<sup>®</sup> (Carl Roth KG, Karlsruhe) als Intermedium vor der Einbettung (Tissue Tek Vakuum Infiltrationsprozessor, Vogel Medizintechnik und Elektronik, Gießen) bei 58 °C in Paraffin (Vogel-Histo-Comp.<sup>®</sup>, Vogel GmbH & Co KG, Gießen).

Außerdem wurde die Reaktion des Antikörpers auf Methanol-fixierten, Paraffin-eingebetteten sowie auf tiefgefrorenen Geweben von Katzen getestet.

Die Methanol-Fixierung erfolgte für 12-18 h in absolutem Methanol. Nach Dehydrierung in 96 % Ethanol (1 x 1 h, 1 x 2 h) und in Roti-Histol<sup>®</sup> (Carl Roth KG, Karlsruhe) als Intermedium (1 x 2 h) wurden die Gewebe in Paraffin (Vogel-Histo-Comp.<sup>®</sup>, Vogel GmbH & Co KG, Gießen) bei 58 °C verbracht und per Hand eingebettet.

Für die Herstellung von Gefrierblöcken wurde Gewebe einer Katze unmittelbar nach deren Tod in maximal 1,5 cm x 1,5 cm x 0,5 cm große Stücke geschnitten. In einem vorgeformtem Aluminiumbehältnis (Durchmesser maximal 2,5 cm) wurden der Boden mit Tissue-Tec<sup>®</sup> O.C.T. (Vogel GmbH & Co KG, Gießen) bedeckt, das zurechtgeschnittene Gewebestück mit der geplanten Schnittfläche nach unten hineingelegt und nun vollständig mit Tissue-Tec<sup>®</sup> O.C.T. bedeckt. Die so vorbereiteten Aluminiumbehältnisse wurden in eine mit wenig Isopentan (Fluka Feinchemikalien GmbH, Neu-Ulm) gefüllte Aluminiumdose gestellt, die mit flüssigem Stickstoff umgeben war, so dass das Isopentan auf seinen Gefrierpunkt gekühlt war und die Proben darin schockgefroren wurden. Bis zur weiteren Verwendung wurden die Gefrierblöcke bei -80 °C aufbewahrt.

Von den Paraffinblöcken wurden 2-3 µm- und von den Gefrierblöcken 10 µm-dicke Schnitte angefertigt (Mikrotom, Microm, Walldorf; Kryotom, Reichert-Jung GmbH, Nußloch) und auf SuperFrost<sup>®</sup>Plus-Objektträger (Menzel Gläser, Glasbearbeitungswerk GmbH & Co KG, Braunschweig) aufgezogen. Die Paraffinschnitte wurden nach Lufttrocknung bis zur immunhistologischen Untersuchung im Exsikkator im Kühlschrank aufgehoben, während die Gefrierschnitte für 10 min Azeton-fixiert wurden und nach Lufttrocknung bei -80 °C aufbewahrt wurden.

Die immunhistologische Untersuchung wurde retrospektiv an Formalin-fixiertem, Paraffin-eingebettetem Organmaterial von 50 domestizierten Katzen (*Felis sylvestris f. catus*, Brohmer, 1992; O'Brien und Nash, 1982), vier Wildfeliden (*Leopardus pardalis*, *Neofelis nebulosa*, *Panthera leo*, *Puma concolor*, Kratochvil, 1982) und von Hund, Rind, Pferd, Schwein, Schaf und Ziege sowie von Ratte und Mensch durchgeführt. Das Material stammte aus dem Sektionsgut der Institute für Veterinär-Pathologie der Universität Leipzig und der Justus-Liebig-Universität Gießen. Der Lymphknoten eines Menschen wurde freundlicherweise von Herrn Prof. Dr. Bohle (Institut für Pathologie der Justus-Liebig-Universität Gießen) zur Verfügung gestellt.

Von den domestizierten Katzen (*Felis sylvestris f. catus*) wurden spezifisch pathogenfreie (SPF) Katzen, FeLV-negative und -positive Tiere (ohne und mit vorberichtlich erwähnten neurologischen Symptomen), Tiere mit feliner infektiöser Peritonitis (FIP) und FIV-positive Katzen ausgewählt. Die Organe der SPF-Katzen wurden freundlicherweise von Frau Dr. Margaret Hosie und Herrn Prof. Dr. Os Jarret (Department of Veterinary Pathology, University of Glasgow, Großbritannien) zur Verfügung gestellt. Das immunhistologisch untersuchte Organmaterial der domestizierten Katzen bestand hauptsächlich aus Gehirnproben und im geringeren Maße aus lymphatischem Gewebe. Von den Wildfeliden und den anderen Tieren wurde lymphatisches Gewebe untersucht. Bei allen Gruppen lagen gegebenenfalls auch verschiedene große Parenchyme (z. B. Lunge, Leber, Niere, Pankreas) vor, da es sich um retrospektiv durchgeführte immunhistologische Untersuchungen handelte und aufgrund anderer Fragestellungen kein einheitliches Organspektrum der einzelnen Tiere vorhanden war.

Ausnahmen bildeten drei Katzen (*Felis sylvestris f. catus*), wobei von einer Katze eine Formalin-fixierte, Paraffin-eingebettete Hautprobe, von einer Katze Methanol-fixiertes, Paraffin-eingebettetes Organmaterial und von einer Katze Gefriermaterial untersucht wurde.

### **3.4 Immunhistologische Untersuchungen**

#### **3.4.1 Seren und Antikörper**

##### **3.4.1.1 Ratten-, Schweine- und Pferdeserum**

Die Seren von gesunden Ratten stammten aus einer vorausgegangenen Studie im Rahmen einer Dissertation (Jensen, 1986) und wurden aliquotiert bei -20 °C gelagert.

Die Schweine- und Pferdeseren wurden von PAA Laboratories GmbH, Cölbe, bezogen, aliquotiert und bei -20 °C gelagert.

##### **3.4.1.2 Primärantikörper und Vergleichssysteme**

Als Primärantikörper wurden die Überstände der Hybridomzellen verwendet. Bei den ersten Testreihen wurde unverdünnter Überstand auf Formalin-fixierten, Paraffin-eingebetteten Zellpellets von FL 74-Zellen eingesetzt. Als Positivkontrollen dienten in diesem Fall Maus anti-FeLV gp70, -p27 und -p15E (Custom Monoclonals International, Sacramento, USA).

Bei den weiterführenden Untersuchungen mit dem monoklonalen Antikörper F7 1 D4 F6 H4 auf Geweben unterschiedlicher Tierarten, des Menschen sowie auf Zellpellets, Zytozentrifugenpräparaten und Blutaussstrichen wurde nach einer orientierenden Titrationsreihe eine Verdünnung von 1:100 in TBS ausgewählt. Dabei stammte der Überstand aus der Standkultur (Vgl. Kap. 3.6). Als Positivkontrolle diente in diesem Fall Maus anti-Human HLA-DR.

Als Negativkontrolle wurde ein monoklonaler Antikörper aus der Maus (IgG1) gegen ein Oberflächenantigen von T-Lymphozyten des Huhnes (T1; Hirschberger, 1987) in einer Verdünnung von 1:100 in TBS verwendet.

In Tabelle 1 sind die Vergleichsantikörper aufgeführt, die zum Vergleich mit der Reaktion des monoklonalen Antikörpers F7 1 D4 F6 H4 verwendet wurden.

**Tabelle 1: Vergleichsantikörper, deren Zielantigene, Bezugsquellen und Verdünnungen**

Vergleichsantikörper	Zielantigen	Bezugsquelle/Klon	Verdünnung
Kaninchen anti-Human CD 3 Antigen (polyklonaler Antikörper)	T-Zellen	DAKO Diagnostica GmbH, Hamburg	1:500 in TBS mit 20 % SS
Ratte anti-Maus CD 45R Antigen (monoklonaler Antikörper)	B-Zellen	Cedarlane Laboratories Limited, Hornby, Kanada/RA3-6B2	1:1000 in TBS mit 2 % BSA
Maus anti-Katze MHC II (monoklonaler Antikörper)	MHC II	Custom Monoclonals International, Sacramento, USA/ PF 6J-6A	1:10 in TBS
Maus anti-Human HLA-DR (monoklonaler Antikörper)	MHC II	DAKO Diagnostica GmbH, Hamburg/TAL.1B5	1:25 in TBS; bei Blutaussstrichen: 1:50 in TBS
Maus anti-Human myeloid/histiocyte Antigen (monoklonaler Antikörper)	Makrophagen	DAKO Diagnostica GmbH, Hamburg/MAC 387	1:1000 in TBS
Maus anti-Human Actin (monoklonaler Antikörper)	Perizyten	DAKO Diagnostica GmbH, Hamburg/HHF35	1:200 in TBS
Kaninchen anti-Human Faktor VIII-related Antigen (polyklonaler Antikörper)	Gefäßendothelzellen	DAKO Diagnostica GmbH, Hamburg	1:1600 in TBS mit 20 % SS

BSA= Bovines Serumalbumin; SS= Schweineserum; TBS= Tris-buffered saline

### 3.4.1.3 Sekundärantikörper

Als Sekundärantikörper der ersten Testreihen der Hybridomzellüberstände wurde Kaninchen anti-Maus IgG-PO (DAKO Diagnostica GmbH, Hamburg) in einer Verdünnung von 1:100 in 20 % Schweineserum in TBS verwendet (siehe Kap. 3.4.2.2).

Bei den späteren Untersuchungen sowie bei den kommerziellen Vergleichsantikörpern gegen MHC II wurde als Sekundärantikörper ein 1:100 in TBS verdünntes Ratte anti-Maus IgG (Dianova GmbH, Hamburg) eingesetzt (siehe Kap. 3.4.2.3).

Als Sekundärantikörper für den Vergleichsantikörper Kaninchen anti-Human CD 3 Antigen wurde ein 1:100 in 20 % Schweineserum in TBS verdünntes Schwein anti-Kaninchen IgG (Dianova GmbH, Hamburg) verwendet (siehe Kap. 3.4.2.3).

Folgende biotinylierte Sekundärantikörper wurden jeweils in einer Konzentration von 9 µl/ml TBS verwendet (siehe Kap. 3.4.2.4): Kaninchen anti-Ratte IgG (Camon Labor-

Service GmbH, Wiesbaden) für den Vergleichsantikörper Ratte anti-Maus CD 45R Antigen; Pferd anti-Maus IgG (LINARIS Biologische Produkte GmbH, Wertheim-Bettingen) für die Vergleichsantikörper Maus anti-Human myeloid/histiocyte Antigen sowie Maus anti-Human Actin und Ziege anti-Kaninchen IgG (LINARIS Biologische Produkte GmbH, Wertheim-Bettingen) für den Vergleichsantikörper Kaninchen anti-Human Faktor VIII-related Antigen.

### **3.4.2 Angewandte immunhistologische Methoden**

#### **3.4.2.1 Antigen-Retrieval**

Die immunhistologischen Untersuchungen sowie die in ihrem Rahmen angewandten unterschiedlichen Antigen-Retrieval wurden nach Protokollen von Kipar et al. (1998) durchgeführt. Folgende Antigen-Retrieval wurden vor dem Aufbringen der Objektträger auf die Coverplates™ und dem Einsetzen der Coverplates™ in den Sequenza-Einsatz (siehe Kap. 3.4.2.2-3.4.2.4; Schritt 4) angewandt:

##### *TUF-Behandlung*

Waschen der Schnitte in Aqua dest. Inkubation der Schnitte in Plastikkuvetten (pro Küvette 16 Objektträger/60 ml Flüssigkeit) in einem Wasserbad in vorgewärmtem TUF (Target Unmasking Fluid; 1:3 in Aqua dest., Kreatech Diagnostics, Amsterdam, Niederlande) bei 97 °C für 10 min. Abkühlen der Schnitte bei Raumtemperatur für 15 min. Dabei verbleiben die Schnitte in den mit TUF gefüllten Plastikkuvetten. Waschen der Schnitte für 5 min in Aqua bidest. Waschen in TBS.

##### *Zitratpuffer-Behandlung*

Inkubation der Schnitte in Plastikkuvetten in einem Wasserbad in vorgewärmtem Zitratpuffer (10 mM, pH 6,0) bei 97 °C für 25-30 min. Abkühlen der Schnitte bei Raumtemperatur für 15-20 min. Dabei verbleiben die Schnitte in den mit Zitratpuffer gefüllten Plastikkuvetten. Waschen in TBS.

##### *Protease-Behandlung*

Waschen der Schnitte in PBS (pH 7,2) bei 37 °C für 5 min. Inkubation in 0,05 % bakterieller Protease Typ XXIV (Sigma-Aldrich Chemie GmbH, Deisenhofen) in PBS (pH 7,2) bei 37 °C für 5 min. Dreimaliges Waschen in eiskaltem TBS für je 5 min.

### 3.4.2.2 Indirekte Peroxidase-Methode

In Anlehnung an Nakane und Pierce (1967), Bourne (1983) und Reinacher und Theilen (1987) wurde die indirekte Peroxidase-Methode nach folgendem Protokoll durchgeführt:

1. Entparaffinieren der Schnitte in Roti-Histol<sup>®</sup> für 2 x 5 min, anschließend für je 3 min in Alkoholbädern (2 x Isopropylalkohol, 1 x 96 % Ethanol).
2. Inaktivierung der endogenen Peroxidase in Methanol mit frisch zugesetzten 0,5 % H<sub>2</sub>O<sub>2</sub> (Perhydrol<sup>®</sup> 30 % H<sub>2</sub>O<sub>2</sub> p. a., E. Merck, Darmstadt) für 30 min.
3. Waschen der Schnitte in TBS für 5 min.
4. Aufbringen der Objektträger auf Coverplates<sup>™</sup> (Shandon/Life Science, Frankfurt/M) und Einsetzen der Coverplates<sup>™</sup> in die Sequenza-Einsätze (Shandon/Life Science, Frankfurt/M). Spülen der Schnitte durch Einbringen von 2 ml TBS in das Coverplate<sup>™</sup>.
5. Inkubation mit 50 % Schweineserum in TBS für 10 min.
6. Auftragen des Primärantikörpers bzw. der Positiv- und Negativkontrolle. Inkubation für 12-18 h bei 4 °C. Dreimaliges Spülen der Schnitte durch Einbringen von je 2 ml TBS in das Coverplate<sup>™</sup>.
7. Auftragen des 1:100 in 20 % Schweineserum in TBS verdünnten Kaninchen anti-Maus IgG-PO und Inkubation für 30 min. Dreimaliges Spülen durch Einbringen von je 2 ml TBS in das Coverplate<sup>™</sup>. Entnahme der Schnitte aus den Coverplates<sup>™</sup>.
8. Inkubation der Schnitte für 10 min unter ständigem Rühren (Magnetrührer) in 3,3'-Diaminobenzidin-tetrahydrochlorid (DAB; Fluka Feinchemikalien GmbH, Neu-Ulm) in 0,1 M Imidazol/HCl-Puffer (pH 7,1) mit 0,01 % H<sub>2</sub>O<sub>2</sub> (Perhydrol<sup>®</sup> 30 % H<sub>2</sub>O<sub>2</sub> p. a.).
9. Dreimaliges Waschen der Schnitte für je 5 min in TBS und 1 x waschen für 5 min in Aqua dest.
10. Gegenfärben der Schnitte in Papanicolaous Lösung (siehe Kap. 8.4; E. Merck, Darmstadt) für etwa 20 s. Kurz waschen in Aqua dest. Bläuen der Schnitte in Leitungswasser für 5 min. Erneut kurz waschen in Aqua dest.
11. Entwässern der Schnitte in der aufsteigenden Alkoholreihe und zweimaliges Klären in Roti-Histol<sup>®</sup> für je 3 min. Einstellen der Schnitte in Xylol für 5 min. Eindecken mit Eukitt<sup>®</sup> (Corbit Balsam, I. Hecht, Kiel-Hassee).

Alle Schritte wurden bei Raumtemperatur durchgeführt, außer der Inkubation mit dem Primärantikörper bzw. mit der Positiv- und Negativkontrolle.



### 3.4.2.3 Peroxidase anti-Peroxidase- (PAP-) Methode

Die PAP-Methode wurde nach Sternberger et al. (1970) wie folgt durchgeführt:

1. Entparaffinieren der Schnitte in Roti-Histol<sup>®</sup> für 2 x 5 min, anschließend für je 3 min in Alkoholbädern (2 x Isopropylalkohol, 1 x 96 % Ethanol).
2. Inaktivierung der endogenen Peroxidase in Methanol mit frisch zugesetzten 0,5 % H<sub>2</sub>O<sub>2</sub> für 30 min.
3. Waschen der Schnitte in TBS für 5 min.
4. Aufbringen der Objektträger auf Coverplates<sup>™</sup> und Einsetzen der Coverplates<sup>™</sup> in die Sequenza-Einsätze. Spülen der Schnitte durch Einbringen von 2 ml TBS in das Coverplate<sup>™</sup>.
5. a) Bei nachfolgender Inkubation mit dem Primäantikörper bzw. den Vergleichsantikörpern gegen MHC II gilt: Inkubation mit 10 % Rattenserum in TBS für 10 min.
5. b) Bei nachfolgender Inkubation mit dem Vergleichsantikörper Kaninchen anti-Human T Zellen, CD 3 gilt: Inkubation mit 50 % Schweineserum in TBS für 10 min.
6. Auftragen des Primäantikörpers bzw. der Vergleichsantikörper (Kaninchen anti-Human T Zellen, CD 3, Maus anti-Katze MHC II, Maus anti-Human HLA-DR) oder der Positiv- und Negativkontrolle. Inkubation für 12-18 h bei 4 °C. Dreimaliges Spülen der Schnitte durch Einbringen von je 2 ml TBS in das Coverplate<sup>™</sup>.
7. Auftragen des 1:100 in TBS verdünnten Ratte anti-Maus IgG bzw. nach Inkubation mit Kaninchen anti-Human T Zellen, CD 3 auftragen des 1:100 in 20 % Schweineserum in TBS verdünntem Schwein anti-Kaninchen IgG und Inkubation für 30 min. Dreimaliges Spülen durch Einbringen von je 2 ml TBS in das Coverplate<sup>™</sup>.
8. Auftragen des 1:500 in TBS verdünnten Maus-PAP (DIANOVA GmbH, Hamburg) bzw. nach Inkubation mit Kaninchen anti-Human T Zellen, CD 3 des 1:100 in 20 % Schweineserum in TBS verdünnten Kaninchen-PAP (DAKO Diagnostica GmbH, Hamburg) und Inkubation für 30 min. Dreimaliges Spülen durch Einbringen von je 2 ml TBS in das Coverplate<sup>™</sup>. Entnahme der Schnitte aus den Coverplates<sup>™</sup>.
9. Inkubation der Schnitte für 10 min unter ständigem Rühren (Magnetrührer) in 3,3'-Diaminobenzidin-tetrahydrochlorid in 0,1 M Imidazol/HCl-Puffer (pH 7,1) mit 0,01 % H<sub>2</sub>O<sub>2</sub>.
10. Dreimaliges Waschen der Schnitte für je 5 min in TBS und 1 x waschen für 5 min in Aqua dest.

11. Gegenfärben der Schnitte in Papanicolaous Lösung (siehe Kap. 8.4; E. Merck, Darmstadt) für etwa 20 s. Kurz waschen in Aqua dest. Bläuen der Schnitte in Leitungswasser für 5 min. Erneut kurz waschen in Aqua dest.
12. Entwässern der Schnitte in der aufsteigenden Alkoholreihe und zweimaliges Klären in Roti-Histol<sup>®</sup> für je 3 min. Einstellen der Schnitte in Xylol für 5 min. Eindecken mit Eukitt<sup>®</sup>.

Alle Schritte wurden bei Raumtemperatur durchgeführt, außer der Inkubation mit dem Primäantikörper bzw. den Vergleichsantikörpern und der Positiv- und Negativkontrolle.

#### **3.4.2.4 Avidin-Biotin-Peroxidase-Komplex- (ABC-) Methode**

Die ABC-Methode nach Hsu et al. (1981) wurde folgendermaßen durchgeführt:

1. Entparaffinieren der Schnitte in Roti-Histol<sup>®</sup> für 2 x 5 min, anschließend für je 3 min in Alkoholbädern (2 x Isopropylalkohol, 1 x 96 % Ethanol).
2. Inaktivierung der endogenen Peroxidase in Methanol mit frisch zugesetzten 0,5 % H<sub>2</sub>O<sub>2</sub> für 30 min.
3. Waschen der Schnitte in TBS für 5 min.
4. Aufbringen der Objektträger auf Coverplates<sup>™</sup> und Einsetzen der Coverplates<sup>™</sup> in die Sequenza-Einsätze. Spülen der Schnitte durch Einbringen von 2 ml TBS in das Coverplate<sup>™</sup>.
5. a) Bei nachfolgender Inkubation mit dem Vergleichsantikörper Ratte anti-Maus CD 45R bzw. Maus anti-Human myeloid/histiocyte Antigen oder Maus anti-Human Actin gilt: Inkubation mit unverdünntem Pferdeserum für 10 min.
5. b) Bei nachfolgender Inkubation mit dem Vergleichsantikörper Kaninchen anti-Human Faktor VIII-related Antigen gilt: Inkubation mit 50 % Schweineserum in TBS für 10 min.
6. Auftragen des Primäantikörpers bzw. eines der unter 5a) oder b) genannten Vergleichsantikörper oder der Positiv- und Negativkontrolle. Inkubation für 12-18 h bei 4 °C. Dreimaliges Spülen der Schnitte durch Einbringen von je 2 ml TBS in das Coverplate<sup>™</sup>.
7. Auftragen des jeweiligen biotinylierten Sekundäantikörpers in der Verdünnung 0,9 µl/100 µl TBS (siehe Kap. 3.4.1.3) und Inkubation für 30 min. Dreimaliges Spülen durch Einbringen von je 2 ml TBS in das Coverplate<sup>™</sup>.
8. Auftragen des Avidin-Biotin-Peroxidase-Komplexes (Vectastain ABC-Kit, Camon

Labor-Service GmbH, Wiesbaden) in der Verdünnung 0,9 µl A + 0,9 µl B/100 µl TBS und Inkubation für 30 min. Dreimaliges Spülen durch Einbringen von je 2 ml TBS in das Coverplate™. Entnahme der Schnitte aus den Coverplates™.

9. Inkubation der Schnitte für 10 min unter ständigem Rühren (Magnetrührer) in 3,3'-Diaminobenzidin-tetrahydrochlorid in 0,1 M Imidazol/HCl-Puffer (pH 7,1) mit 0,01 % H<sub>2</sub>O<sub>2</sub>.
10. Dreimaliges Waschen der Schnitte für je 5 min in TBS und 1 x waschen für 5 min in Aqua dest.
11. Gegenfärben der Schnitte in Papanicolaous Lösung (siehe Kap. 8.4; E. Merck, Darmstadt) für etwa 20 s. Kurz waschen in Aqua dest. Bläuen der Schnitte in Leitungswasser für 5 min. Erneut kurz waschen in Aqua dest.
12. Entwässern der Schnitte in der aufsteigenden Alkoholreihe und zweimaliges Klären in Roti-Histol® für je 3 min. Einstellen der Schnitte in Xylol für 5 min. Eindecken mit Eukitt®.

Alle Schritte wurden bei Raumtemperatur durchgeführt, außer der Inkubation mit dem Primärantikörper bzw. dem jeweiligen Vergleichsantikörper und der Positiv- und Negativkontrolle.

### **3.4.2.5 Entfernung des Formalinpigments**

Bei Formalin-fixiertem, Paraffin-eingebettetem Material, das in blutreichen Bezirken im Schnitt viel Formalinpigment aufwies, wurde eine Behandlung nach Kadasewitsch (siehe Kap. 8.4) vor der Gegenfärbung in Papanicolaous Lösung in die immunhistologische Untersuchung eingefügt. Die Schnitte wurden für 4 min nach Kadasewitsch gewaschen. Anschließend wurden sie 3 x für je 5 min in Aqua dest. gewaschen.

### **3.4.3 Durchführung des Antigennachweises**

Das Zellkulturmaterial sowie die Blut- und Organproben wurden aufgrund ihrer unterschiedlichen Aufbereitung und je nach Art des Antikörpers (Primärantikörper, Vergleichsantikörper; siehe Kap. 3.4.1) nach verschiedenen, in Vorversuchen getesteten, immunhistologischen Protokollen untersucht.

### **3.4.3.1 Zelllinien**

Von den Formalin-fixierten, Paraffin-eingebetteten FL 74-Pellets wurden zwei Schnitte pro Objektträger aufgezogen, so dass acht unterschiedliche Überstände auf einem Objektträger getestet werden konnten. Dafür mussten die Objektträger waagrecht auf einem Tablett bearbeitet und in einer feuchten Kammer inkubiert werden (siehe Kap. 3.4.2.2, Schritt 4-7). Damit die aufgetragenen Flüssigkeiten (TBS-Waschpuffer, Antikörper) nicht ineinander fließen, wurden die Pelletanschnitte mit einem PAP-Pen<sup>®</sup> (PAP-Pen<sup>®</sup> PP, SCI Science Services, München) umrandet. Zur Testung der ersten Hybridom-Überstände wurden eine TUF-Behandlung und die indirekte Peroxidase-Methode durchgeführt. Der monoklonale Antikörper F7 1 D4 F6 H4 wurde auf Formalin-fixierten, Paraffin-eingebetteten Zellpellets von FL 74-, FL 4-, FE- und CrFK-Zellen getestet, indem eine Zitratpuffer-Behandlung und die PAP-Methode durchgeführt wurden.

Die Zytozentrifugenpräparate der genannten Zelllinien wurden ebenfalls mit der PAP-Methode untersucht. Allerdings wurden die Objektträger aus dem Exsikkator bzw. dem Gefrierschrank nach Lufttrocknung zweimal für je 5 min in TBS gewaschen und das Protokoll bei Schritt 2 (siehe Kap. 3.4.2.3) begonnen sowie kein Antigen-Retrieval durchgeführt.

### **3.4.3.2 Blutzellen**

#### **3.4.3.2.1 Blutausstrich**

Die Blutausstriche wurden zweimal für je 5 min in TBS gewaschen, bevor die PAP-Methode bei Schritt 2 (siehe Kap. 3.4.2.3) begonnen wurde. Es wurde kein Antigen-Retrieval durchgeführt. Für die Gegenfärbung wurde wahlweise Papanicolaous Lösung oder Methylgrün verwendet. Nach der Gegenfärbung mit Papanicolaous Lösung wurde das Protokoll wie unter Kap. 3.4.2.3 beschrieben beendet. Die Methylgrün-Färbung wurde nach Romeis (1989) durchgeführt. Die Objektträger wurden für 10 min in der Methylgrün-Färbelösung (siehe Kap. 8.4) gefärbt und anschließend mit Aqua dest. gespült. Danach wurden die Blutausstriche für 1-2 min in 70 % Ethanol, dann für 1 min sofort in absolutes Ethanol und schließlich für 5 min in Xylol gestellt, bevor sie mit Eukitt<sup>®</sup> eingedeckt wurden.

### 3.4.3.2 Zytozentrifugenpräparate isolierter Blutleukozyten

Die direkt aus den isolierten, felines, peripheren Blutleukozyten hergestellten Zytozentrifugenpräparate (siehe Kap. 3.3.2) wurden wie die Zytozentrifugenpräparate der Zelllinien immunzytologisch untersucht.

### 3.4.3.3 Organproben

Zum Vergleich der Immunreaktion des monoklonalen Antikörpers F7 1 D4 F6 H4 wurden die Antikörper Kaninchen anti-Human T Zellen (CD 3), Ratte anti-Maus CD 45R und Maus anti-Human HLA-DR auf Formalin-fixierten, Paraffin-eingebetteten sowie auf tiefgefrorenen Katzensgeweben inkubiert. Auf den Gefrierschnitten wurde ein kommerzieller Maus anti-Katze MHC II-Antikörper anstatt Maus anti-Human HLA-DR verwendet (siehe Tab. 1), nachdem sich in Vorversuchen herausgestellt hatte, dass der erstgenannte Antikörper nur auf Gefrierschnitten zu einem deutlich sichtbaren Signal führt.

Bei der immunhistologischen Untersuchung des Paraffinmaterials wurde für den monoklonalen Antikörper F7 1 D4 F6 H4 eine TUF-Behandlung, für den Kaninchen anti-Human T Zellen-Marker eine Protease-Behandlung und für den Ratte anti-Maus B Zellen-Marker sowie für Maus anti-Human HLA-DR eine Zitratpuffer-Behandlung durchgeführt. Der monoklonale Antikörper F7 1 D4 F6 H4 wurde mit der indirekten Peroxidase-Methode immunhistologisch getestet. Vor dem Auftragen des Kaninchen anti-Human T Zellen-Markers wurden die Schnitte für 10 min mit 50 % Schweineserum inkubiert und die PAP-Methode mit einem PAP vom Kaninchen (1:100 in 20 % Schweineserum in TBS; DAKO Diagnostica GmbH, Hamburg) durchgeführt. Bei dem Vergleichsantikörper Ratte anti-Maus CD 45R wurde die ABC-Methode verwendet. Diese Methode wurde auch in einzelnen Fällen mit den Vergleichsantikörpern Maus anti-Human Actin, Maus anti-Human myeloid/histiocyte Antigen oder Kaninchen anti-Human Faktor VIII-related Antigen auf Formalin-fixierten, Paraffin-eingebetteten Katzensgeweben angewendet. Bei dem erstgenannten Antikörper wurde kein Antigen-Retrieval und bei den anderen beiden Antikörpern eine Protease-Behandlung durchgeführt. Bei den Vergleichsantikörpern Maus anti-Human HLA-DR und dem kommerziellen Maus anti-Katze MHC II-Antikörper wurde die PAP-Methode durchgeführt. Die jeweiligen Sekundäntikörper sind in Kap. 3.4.1.3 aufgeführt. Die Gefrierschnitte wurden nach Lufttrocknung zweimal für 5 min in TBS gewaschen, bevor die jeweiligen immunhistologischen Protokolle ab Schritt 2 (siehe Kap. 3.4.2.2-3.4.2.4) wie bei den Paraffinschnitten, allerdings ohne Antigen-Retrieval, durchgeführt wurden.

Der monoklonale Antikörper F7 1 D4 F6 H4 wurde im Methoden-Vergleich auf Formalin-fixierten, Paraffin-eingebetteten Katzensgeweben getestet, indem jede immunhistologische Methode mit unterschiedlichen Antigen-Retrieval und die indirekte Peroxidase-Methode ohne vorheriges Antigen-Retrieval durchgeführt wurde.

Auf Methanol-fixierten, Paraffin-eingebetteten Katzensgeweben wurde der monoklonale Antikörper F7 1 D4 F6 H4 mit Zitratpuffer-Behandlung und anschließender PAP-Methode getestet.

### **3.4.4 Auswertung der Immunreaktionen**

Die Auswertung der immunhistologischen Reaktionen wurde nach folgendem Schema durchgeführt:

<i>Intensität der Reaktionen:</i>	<i>Menge der reagierenden Zellen:</i>
negativ: keine Immunreaktion	einzelne Zellen
+: schwache Immunreaktion	mehrere Zellen
++: mittelstarke Immunreaktion	zahlreiche Zellen
+++ : starke Immunreaktion	alle Zellen

## **3.5 Charakterisierung des monoklonalen Antikörpers F7 1 D4 F6 H4**

### **3.5.1 Bestimmung des Molekulargewichts des durch den monoklonalen Antikörper F7 1 D4 F6 H4 nachgewiesenen Antigens**

#### **3.5.1.1 SDS-Polyacrylamid-Gel-Elektrophorese (SDS-Page)**

Bei der SDS-Polyacrylamid-Gel-Elektrophorese wurden Zellproteine von FL 74-Zellen nach Laemmli (1970) aufgetrennt, um nach der Übertragung der Proteine auf eine Immobilon™-P Transfer Membran (Millipore, Eschborn) eine Immunfärbung durchführen zu können.

Es wurde ein präparatives Minigel verwendet, d. h. ein 60 mm x 80 mm x 1,5 mm großes Gel, bestehend aus 12%igem Trenngel und 4%igem Sammelgel, mit einer kleinen Proben tasche für Markerproteine und einer großen Proben tasche für die geplante Probe. Die Elektrophorese wurde in der Elektrophoresezelle Mini-Protean® II (Bio-Rad Laboratories GmbH, München) durchgeführt.

Als Probe wurden  $8 \times 10^6$  FL 74-Zellen aus der Zellkultur gewonnen, zweimal mit PBS (pH 7,2) gewaschen, in ein 1,5 ml Eppendorfgefäß umgefüllt, kurz mit 10 % Formalin fixiert

und erneut zweimal mit PBS gewaschen, bevor sie in einem Vakuumverdampfer (Speed Vac Concentrator; Bachofer, Reutlingen) getrocknet wurde. Ein Teil der getrockneten Proben wurde in 200  $\mu$ l nicht-reduzierendem, ein anderer Teil in reduzierendem SDS-Probenpuffer (siehe Kap. 8.4) gelöst und für 10 min im Wasserbad gekocht. Als Markerproteine wurden 5  $\mu$ l Pre-stained SDS-PAGE Standards (Bio-Rad Laboratories GmbH, München; siehe Kap. 8.3.1) eingesetzt.

Die Elektrophorese wurde bei 200 V und 20 mA (Stromquelle Power/Pac, Bio-Rad Laboratories GmbH, München) durchgeführt, bis die Bromphenolblaufront (0,05 %) fast den unteren Rand des Gels erreicht hatte. Die Weiterverarbeitung des Gels musste direkt im Anschluss durchgeführt werden.

### 3.5.1.2 Western Blot

Nach der Elektrophorese wurden die Proteine auf eine Immobilon™-P Transfer Membran (Millipore, Eschborn) übertragen. Dafür wurden das Sammelgel abgetrennt und das Trenngel zum Äquilibrieren für 15 min in Transferpuffer (siehe Kap. 8.4) gelegt. Die Membran wurde auf Gelgröße zurechtgeschnitten und kurz mit Methanol benetzt, um die hydrophobe Wirkung abzubauen. Nach kurzer Spülung der Membran in Aqua dest. wurde sie zum Äquilibrieren für 10 min in Transferpuffer gelegt. Sechs Filterpapiere (Schleicher & Schüll, Dassel) wurden etwas größer als die Membran geschnitten und so in Transferpuffer gelegt, dass sie sich vollsaugen konnten. Der Transfer wurde mit einer Trans-Blot® SD Semi-Dry-Transfer-Apparatur (Bio-Rad Laboratories GmbH, München) und der Stromquelle Power/Pac 200 (Bio-Rad Laboratories GmbH, München) durchgeführt. Auf die mit Transferpuffer befeuchtete untere Platte der Transfer-Zelle (Anode) wurden nacheinander drei Filterpapiere, die Membran, das Gel und die verbliebenen Filterpapiere aufgelegt. Eventuell aufgetretene Luftblasen wurden sofort mit einem Zentrifugenröhrchen von den Filterpapieren gerollt bzw. mit angefeuchteten Handschuhen von dem Gel entfernt. Auf dieses "Sandwich" wurde die ebenfalls mit Transferpuffer befeuchtete Kathode gelegt und der Transfer bei 1 mA/cm<sup>2</sup> für 60-90 min durchgeführt. Anschließend wurde die Membran auf einem Filterpapier bei Raumtemperatur getrocknet und bis zur Immunfärbung in Aluminiumfolie bei 4 °C aufbewahrt. Alle Arbeitsschritte wurden mit Handschuhen durchgeführt.

### 3.5.1.3 Immunfärbung

Das Molekulargewicht des durch den monoklonalen Antikörper F7 1 D4 F6 H4 nachgewiesenen Antigens wurde mittels Immunfärbung festgestellt. Die Membran mit den aufgetrennten Zellproteinen der FL 74-Zellen wurde in 0,5 cm breite Streifen geschnitten und in die einzelnen Fächer eines Incubation Tray® (Bio-Rad Laboratories GmbH, München) gelegt. Sämtliche weiteren Arbeitsschritte wurden bei Raumtemperatur auf dem Taumler durchgeführt. Die Membranstreifen wurden für 1 h in 5 % Milchpulver (Heirler Cenovis GmbH, Radolfzell) in PBS-Tween (siehe Kap. 8.4) geblockt. Danach wurde je ein Streifen mit Überständen der Hybridomzellen aus unterschiedlichen Kultivierungen sowie mit Positiv- und Negativkontrollen für 2 h inkubiert. Als Positivkontrollen wurden Maus anti-Human HLA-DR sowie der kommerzielle Maus anti-Katze MHC II-Antikörper und als Negativkontrollen SP 2/0-Überstand (siehe Kap. 3.2.1) und T1 verwendet. Die Verdünnungen der Primärantikörper und der Kontrollen sind in Tabelle 2 angegeben. Als Sekundärantikörper diente alkalische Phosphatase-konjugiertes Ziege anti-Maus IgG in einer Verdünnung von 1:20000. Die Inkubation mit dem sekundären Antikörper wurde ebenfalls für 2 h durchgeführt. Nach jeder Inkubation wurden die Membranstreifen dreimal für je 10 min mit PBS-Tween gewaschen. Sämtliche Verdünnungen wurden ebenfalls in PBS-Tween hergestellt. Zum Schluss wurden die Streifen für 1-5 min zur Anfärbung der Antigen-Antikörperreaktion in einer NBT-/BCIP-Lösung (Boehringer Mannheim Biochemica, Mannheim) in Tris-Puffer (siehe Kap. 8.4) inkubiert. Die Färbereaktion wurde mit Aqua dest. abgestoppt und die Membranstreifen auf Filterpapier getrocknet. Zur Feststellung des Molekulargewichts wurden die Banden mit den definierten Banden der Markerproteine verglichen.



**Tabelle 2: Verdünnung der Primärantikörper und der Kontrollen in der Immunfärbung**

<b>Nicht-reduzierendes Gel</b>	<b>Verdünnung (in PBS-Tween)</b>
<b>Primärantikörper</b>	
F7 1 D4 F6 H4 (aus der Standkultur; mit hIL-6 im Medium)	1:100
<b>Positivkontrollen</b>	
Maus anti-Human HLA-DR	1:500
Maus anti-Katze MHC II	1:200
<b>Negativkontrolle</b>	
SP 2/0-Überstand	1:100
<b>Reduzierendes Gel</b>	<b>Verdünnung (in PBS-Tween)</b>
<b>Primärantikörper</b>	
F7 1 D4 F6 H4 (aus der Standkultur; mit hIL-6 im Medium)	1:1000
F7 1 D4 F6 H4 (aus der Standkultur; ohne hIL-6 im Medium)	1:1000
F7 1 D4 F6 H4 (aus dem Bioreaktor; einzelne Ernte)	1:8000
F7 1 D4 F6 H4 (aus dem Bioreaktor; Pool aus acht Ernten)	1:8000
<b>Positivkontrolle</b>	
Maus anti-Human HLA-DR	1:1000
<b>Negativkontrollen</b>	
SP 2/0-Überstand	1:100
T1	1:1000

hIL= humaner Wachstumsfaktor Interleukin-6; SP 2/0= Myelomzellen der Linie SP 2/0-Ag 14;

T1= monoklonaler Antikörper gegen ein Oberflächenantigen von T-Lymphozyten des Huhnes

### **3.5.2 Bestimmung der Immunglobulinklasse und -subklasse sowie des Leichtkettentyps des monoklonalen Antikörpers F7 1 D4 F6 H4**

Immunglobulinklasse und -subklasse sowie der Leichtkettentyp des monoklonalen Antikörpers F7 1 D4 F6 H4 wurden mittels zweier unterschiedlicher Testsysteme (Boehringer Mannheim, Mannheim) ermittelt.

Das Maus-Hybridoma-Subtyping Kit ist ein Enzym-Immunoassay, bei dem die zu verwendenden Lösungen als Lyophilisate oder Konzentrate vorliegen. Der Test wurde nach den Angaben des Herstellers bei Raumtemperatur ohne Schütteln durchgeführt. Als

Wandantikörper zur Beschichtung der 96-Loch-Platte wurde ein Schaf anti-Maus-Ig verwendet, das alle Immunglobulinklassen und -subklassen der Maus erkennt, so dass der monoklonale Antikörper an den Wandantikörper bindet. Der Überstand der Hybridomzellen wurde sowohl unverdünnt als auch in einer Verdünnung von 1:10 in Nachbeschichtungspuffer eingesetzt. Danach wurde eine Inkubation mit Subklassen-spezifischen Peroxidase-markierten anti-Maus-Ig-Konjugaten sowie Leichtketten-spezifischen Peroxidase-markierten anti-Maus- $\kappa$ - und - $\lambda$ -Kette-Konjugaten aus der Ziege durchgeführt, die zur Bindung einzelner spezifischer Konjugate an den monoklonalen Antikörper führte. Zur Anfärbung der Reaktion wurde eine ABTS-Substrat-Lösung eingesetzt.

Das Teststreifen-Kit IsoStrip™ besteht aus einem Röhrchen mit blauen, lyophilisierten Latex-Perlen und einem Teststreifen. Die Latex-Perlen sind mit anti-Maus- $\kappa$ -Kette- und anti-Maus- $\lambda$ -Kette-Antikörpern beschichtet, an die monoklonale Antikörper aus der Maus jeglichen Subklassentyps binden. Der Teststreifen enthält auf beiden Seiten immobilisierte Banden der Ziege anti-Maus-Ig-Antikörper sowie Ziege anti-Maus- $\kappa$ -Kette- und - $\lambda$ -Kette-Antikörper und je eine Positivkontrolle am oberen Ende. Die folgenden Arbeitsschritte wurden bei Raumtemperatur durchgeführt. Der Hybridom-Überstand wurde 1:100 in PBS (pH 7,2) verdünnt, 150  $\mu$ l in das Röhrchen mit blauen Latex-Perlen gegeben und für 30 s inkubiert. Dabei bindet der monoklonale Antikörper F7 1 D4 F6 H4 an die beschichteten Latex-Perlen und bildet somit einen Komplex. Danach wurde das Röhrchen kurz auf dem Vortexer geschüttelt, bis die Latex-Perlen gleichmäßig verteilt waren. Der Teststreifen wurde für 7 min in die Lösung gestellt, so dass der Komplex über Kapillarkräfte den Streifen hinaufgestiegen ist. Die Untersuchung ist beendet, wenn die Positivkontrollen auf beiden Seiten des Streifens blau geworden sind.

### 3.5.3 Untersuchung im Durchflusszytometer

Die Untersuchung von feline, peripheren Leukozyten im Durchflusszytometer sollte darüber Aufschluss geben, ob eine Differenzierung der Leukozyten mit Hilfe des Primäantikörpers F7 1 D4 F6 H4 möglich ist. Die folgenden Untersuchungen wurden an der Medizinischen Veterinärklinik I der Justus-Liebig-Universität Gießen durchgeführt.

Von einer frischen EDTA-Blutprobe (K-EDTA-Röhrchen, Sarstedt, Nümbrecht) wurden zunächst die Zellzahlen der Erythrozyten und Leukozyten sowie der Thrombozyten bestimmt und ein Differentialblutbild der Granulozyten (neutrophile, eosinophile, basophile Granulozyten) sowie der Monozyten und Lymphozyten mittels des Hämatologiesystems

ADVIA™ 120 (Bayer, Leverkusen) erstellt. Anschließend wurde das Blut hämolysiert, indem 100 µl zu 1800 µl Aqua dest. in ein Reagenzglas gegeben und 10 s mit Hilfe eines Vortexers gemischt wurden. Danach wurden 200 µl PBS-Konzentrat (10x; siehe Kap. 8.4) zu dem verdünnten Blut gegeben, mit 136 x g für 7 min bei 4 °C zentrifugiert (Zentrifuge Universal K2S, Hettich, Tuttlingen) und der Überstand dekantiert. Es wurden 200 µl PBS-Gebrauchslösung zu dem Hämolysat pipettiert und je 50 µl auf fünf Vertiefungen einer Mikrotiterplatte (V-Form, Greiner Labortechnik GmbH, Frickenhausen) verteilt. Diese wurde mit 136 x g für 7 min bei 4 °C zentrifugiert und der Überstand abgeschüttet. Alle weiteren Arbeitsschritte erfolgten auf Eis. Von dem monoklonalen Antikörper F7 1 D4 F6 H4 wurden die Verdünnungen 1:50, 1:100, 1:150 und 1:200 in je 25 µl PBS-Gebrauchslösung hergestellt und als Primärantikörper in die verwendeten Vertiefungen der Mikrotiterplatte pipettiert. Als Negativkontrolle diente PBS-Gebrauchslösung. Nach einer Inkubation von 20 min wurde die Mikrotiterplatte wie vorher beschrieben zentrifugiert und der Überstand verworfen. Als Waschschritt wurden pro Vertiefung 150 µl PBS-Gebrauchslösung zu den Zellen gegeben, gemischt, wie beschrieben zentrifugiert und der Überstand dekantiert. Anschließend wurden die Zellen für 20 min mit einem monovalenten Fluorochrom-markierten Sekundärantikörper gegen Maus-Immunglobulin der Klasse IgG inkubiert. Hierfür wurden pro Vertiefung 25 µl eines PE (Phycoerythrin)-konjugierten Antikörpers (Sigma-Aldrich Chemie GmbH, Deisenhofen) in einer Verdünnung von 1:100 in PBS-Gebrauchslösung eingesetzt. Es folgten zwei Waschschritte (siehe oben), bevor die Zellpellets in je 150 µl PBS-Gebrauchslösung resuspendiert und in Messröhrchen (Falcon, Becton Dickinson, Heidelberg) überführt wurden. Vor der Analyse der Proben mit Hilfe des FACScan™ Durchflusszytometers (Becton Dickinson, Heidelberg) wurden jeweils weitere 150 µl PBS-Gebrauchslösung in die Messröhrchen pipettiert.

Die Rohdaten wurden erst im Computer gespeichert und zu einem späteren Zeitpunkt ausgewertet. Zur morphologischen Differenzierung und Immunphänotypisierung wurden pro Einzelprobe 5000 Zellen erfasst und analysiert. Es wurde zunächst ein Zweiparameter-Punkthistogramm (Dot Plot) erstellt, das eine Differenzierung der Lymphozyten, Monozyten und Granulozyten ermöglicht. Dabei korrelierten die Darstellung "forward scatter" (FSC) mit der Größe und die Darstellung "side scatter" (SSC) mit der Granularität der untersuchten Zellen (events). Durch Setzen von Auswertefenstern (gates) wurden die einzelnen Leukozytenpopulationen definiert. Danach wurde eine Einparameter-Histogrammanalyse (Single Dot) durchgeführt, mittels der die Fluoreszenz-positiven Zellen der einzelnen Leukozytenpopulationen ermittelt und dargestellt wurden. Um die unspezifisch Fluoreszenz-

positiven Zellen (Autofluoreszenz) von den PE-positiven Zellen abgrenzen zu können, wurde in den Negativkontrollen die Zahl der positiv reagierenden Zellen auf weniger als 2 % definiert.

### **3.6 Produktion großer Mengen des monoklonalen Antikörpers F7 1 D4 F6 H4**

Zur Produktion des monoklonalen Antikörpers F7 1 D4 F6 H4 wurden unterschiedliche Kultursysteme angewendet. Die Hybridomzellen wurden zunächst in belüfteten 75 cm<sup>2</sup>-Kulturflaschen kultiviert und einmal wöchentlich passagiert. Dafür wurden die Hybridomzellen mit einer 10 ml-Glaspipette vom Flaschenboden gespült und 1 ml der Zellsuspension pro neue 75 cm<sup>2</sup>-Kulturflasche eingesetzt. Der Zellsuspension wurde 12 ml frisches Hybridoma-Medium zugesetzt. Sowohl drei als auch sechs Tage später wurden 2 ml Medium zugegeben. Sieben bis acht Tage nach der Kultivierung war die Flasche voll bewachsen und ein erneutes Passagieren der Zellen möglich. In regelmäßigen Abständen wurden aus nahezu voll bewachsenen Flaschen allerdings auch Hybridomzellen kryokonserviert (siehe Kap. 3.2.4). Die Gewinnung des Überstandes wurde ebenfalls aus nahezu voll bewachsenen Flaschen vorgenommen, wobei das Medium bereits einen leichten Farbumschlag von rot nach orange zeigte. Der Überstand wurde in Zentrifugenröhrchen pipettiert, für 10 min mit 1000 x g bei Raumtemperatur zentrifugiert und in ein steriles 15 ml-Plastikröhrchen dekantiert. Zur Konservierung wurde dem antikörperhaltigen Medium 0,1 % Merthiolat zugesetzt, bevor es bei -20 °C gelagert wurde.

Als zweites Standkultursystem wurde die TripleFlask (Nunc GmbH, Wiesbaden) eingesetzt. Diese Kulturflasche verfügt über drei Wachstumsflächen mit einer Gesamtfläche von 500 cm<sup>2</sup> und 150 ml Arbeitsvolumen. Der Inhalt von ein bis zwei 75 cm<sup>2</sup>-Kulturflaschen (6-12 x 10<sup>6</sup> Hybridomzellen) wurde zentrifugiert, die Hybridomzellen in wenig frischem Hybridoma-Medium resuspendiert und zu 150 ml Hybridoma-Medium gegeben. Das Medium wurde vorsichtig in die TripleFlask gegossen und durch schnelles Hinlegen der verschlossenen Flasche gleichmäßig auf die drei Ebenen verteilt. Nach vier bis sieben Tagen wurde ein vollständiger Mediumwechsel durchgeführt. Der Überstand wurde in einen sterilen Erlenmeyerkolben gegossen und auf Zentrifugengläser verteilt. Die weitere Behandlung des Überstandes erfolgte wie bei den 75 cm<sup>2</sup>-Kulturflaschen, jedoch wurden zur Portionierung sterile 50 ml-Plastikröhrchen verwendet. Zur Gewinnung der Hybridomzellen aus der TripleFlask wurde Trypsin-EDTA (ICN Biomedicals, Inc., USA) angewendet, da das Spülen der Hybridomzellen von den drei Ebenen technisch nicht möglich ist. Nachdem der Überstand

ausgegossen worden war, wurden die Hybridomzellen einmal mit Basismedium gewaschen und anschließend für 10 min mit 35 ml auf 37 °C erwärmtes Trypsin-EDTA im Brutschrank inkubiert. Zur Abstopfung der Reaktion wurden 35 ml Basismedium mit 10 % FKS in die Flasche gegeben und der gesamte Inhalt in Zentrifugengläsern mit 1000 x g bei Raumtemperatur für 10 min zentrifugiert.

Zur hochkonzentrierten Herstellung des monoklonalen Antikörpers F7 1 D4 F6 H4 wurde der Bioreaktor miniPERM<sup>®</sup> (In Vitro Systems & Services GmbH, Osterode am Harz) verwendet. Der Minifermenter besteht aus einem sterilen, 35 ml fassenden Produktionsmodul und einem Versorgungsmodul mit einem Arbeitsvolumen von 350-400 ml. Nachdem das Versorgungsmodul inklusive Druckausgleichsmodul und Schraubkappe bei 121 °C/1,2 bar für 30 min in Aluminiumfolie autoklaviert worden war, wurde es auf das sterile Produktionsmodul gesteckt und ca.  $1 \times 10^8$  Hybridomzellen in das Produktionsmodul gefüllt. Die Hybridomzellen wurden aus einer TripleFlask gewonnen, in 35 ml Hybridoma-Medium, dem steril filtrierte Glukose mit einer Endkonzentration von 2,0 g/l zugesetzt worden war, resuspendiert und mit einer 50 ml-Spritze über eine Verschlusskappe in das Produktionsmodul gegeben. In das Versorgungsmodul wurden über die Öffnung (mit Schraubkappe) 400 ml RPMI 1640-Medium mit 5 % FKS, 1 % Penicillin/Streptomycin und 2,0 g/l Glukose gegossen. Zwischen Versorgungs- und Produktionsmodul befindet sich eine semipermeable 12,5 kDa Dialysemembran, die für Nährstoffe, Vitamine, Ionen, physikalisch gelöste Gase (O<sub>2</sub>, CO<sub>2</sub>) und Metabolite aus dem Zellstoffwechsel durchlässig ist, jedoch nicht für den produzierten monoklonalen Antikörper. Zur Gewinnung des monoklonalen Antikörpers F7 1 D4 F6 H4 wurden zweimal wöchentlich etwa 25 ml mit einer Spritze aus dem Produktionsmodul entfernt und in einem 25 ml-Zentrifugenglas mit 1000 x g bei Raumtemperatur für 10 min zentrifugiert. Das Produktionsmodul wurde mit 25-30 ml frischem Medium aufgefüllt. Die Hälfte des Versorgungsmediums wurde ebenfalls zweimal wöchentlich ersetzt. Um eine optimale Ver- und Entsorgung der Hybridomzellen zu erreichen, müssen sie ständig in Suspension gehalten werden. Dafür wurde das runde Gefäß auf einer Flaschendreavorrichtung (In Vitro Systems & Services GmbH, Osterode am Harz) gerollt. Die Umdrehungszahl wurde langsam von 4 auf 9 UpM gesteigert. O<sub>2</sub> und CO<sub>2</sub> können über die Silikongummimembranen an Produktions- und Druckausgleichsmodul aufgenommen bzw. abgegeben werden.

Die Hybridomzellen wurden über mehrere Monate in dem Bioreaktor kultiviert. Bei einer durchgeführten Titrationsreihe in der immunhistologischen Untersuchung wurde eine Verdünnung des monoklonalen Antikörpers F7 1 D4 F6 H4 von 1:2000 in TBS ausgewählt.

### **3.7 Nachweis der Stabilität des monoklonalen Antikörpers F7 1 D4 F6 H4 und der Hybridomzellen**

Zum Nachweis der Stabilität des monoklonalen Antikörpers F7 1 D4 F6 H4 wurden die gewonnenen Hybridomüberstände in regelmäßigen Abständen immunhistologisch untersucht. Des Weiteren wurden eine Zellcharge der Hybridomzellen zehn Wochen nach dem Einfrieren aufgetaut, das Wachstum während der Kultivierung beobachtet und der Hybridomüberstand immunhistologisch getestet.

## **4 Ergebnisse**

Zur Immunisierung wurde FeLV aus dem Überstand von FL 74-Zellen verwendet. Der gewonnene monoklonale Antikörper wies jedoch in der immunhistologischen Untersuchung von Geweben FeLV-infizierter Katzen kein FeLV-Antigen nach, wohl aber ein sehr spezifisches, unterschiedlich exprimiertes Gewebsantigen. Aufgrund der positiv reagierenden Zellen, wobei es sich insbesondere um Lymphozyten handelte, wurde das Ergebnis immunhistologisch mit kommerziellen B-Zell- und T-Zell-Markern sowie einem Antikörper gegen humanes MHC Klasse II-Antigen verglichen. Des Weiteren wurde der gewonnene monoklonale Antikörper charakterisiert, indem das Molekulargewicht des nachgewiesenen Antigens sowie die Immunglobulinklasse, -subklasse und der Leichtkettentyp des Antikörpers bestimmt wurden. Die Reaktion des monoklonalen Antikörpers wurde außerdem bei der Untersuchung von felines, peripheren Leukozyten im Durchflusszytometer getestet. Die Ergebnisse der Untersuchungen ergaben, dass es sich um einen monoklonalen Antikörper gegen die  $\beta$ -Kette des MHC II handelt. So war es möglich, die MHC II-Expression in unterschiedlichen felines Geweben zu untersuchen bzw. eine Änderung der Regulierung der MHC II-Expression bei verschiedenen Erkrankungen festzustellen.

### **4.1 Immunhistologischer Vergleich des monoklonalen Antikörpers F7 1 D4 F6 H4 mit den Antikörpern gegen MHC II/HLA-DR, CD 3 und CD 45R**

Bei der immunhistologischen Untersuchung fiel der monoklonale Antikörper F7 1 D4 F6 H4 durch seine intensive Reaktion vor allem mit mononukleären und dendritischen Zellen sowie mit Endothel- und vereinzelt auch mit Epithelzellen auf. Zur Definierung des monoklonalen Antikörpers wurde er im Vergleich mit den kommerziellen Antikörpern Maus anti-Human HLA-DR (kreuzreagierend mit der Katze), Kaninchen anti-Human CD 3 Antigen (T-Zell-Marker) und Ratte anti-Maus CD 45R Antigen (B-Zell-Marker) auf unterschiedlichen Geweben von Katzen inkubiert. Von vier Katzen wurden Paraffinschnitte der Formalinfixierten Organe Milz, Knochenmark (siehe Abb. 9) und Dünndarm (siehe Abb. 17) sowie in zwei Fällen zusätzlich Lymphknoten (Ln. mesenterialis), in zwei Fällen zusätzlich Thymus (siehe Abb. 11) oder Leber (siehe Abb. 19) und in einem Fall zusätzlich Pankreas immunhistologisch untersucht (siehe Tabelle 3a). Von einer weiteren Katze wurden Azetonfixierte Gefrierschnitte von Milz, Knochenmark und Lymphknoten mit den genannten

Antikörpern inkubiert, wobei in diesem Fall ein kommerzieller Maus anti-Katze MHC II-Antikörper als Vergleichsantikörper verwendet wurde (siehe Tabelle 3b). Dieser ist nur auf Gefriermaterial anwendbar.

Die immunhistologische Reaktion des monoklonalen Antikörpers F7 1 D4 F6 H4 stimmte hinsichtlich der Verteilung mit derjenigen der kommerziellen MHC II-Antikörper überein, lediglich die Intensität und die Granularität des Farbniederschlags waren unterschiedlich. Die Gefrierschnitte unterschieden sich insofern von den Paraffinschnitten, dass der monoklonale Antikörper F7 1 D4 F6 H4 intensiver reagierte als der kommerzielle Maus anti-Katze MHC II-Antikörper und es nach Inkubation mit dem monoklonalen Antikörper F7 1 D4 F6 H4 teilweise zu einer leichten Hintergrundfärbung kam. Bei den Paraffinschnitten kam es zu einer intensiveren Reaktion des kommerziellen Maus anti-Human HLA-DR im Vergleich zum monoklonalen Antikörper F7 1 D4 F6 H4. Die Farbniederschläge waren nie im Kern vorhanden, variierten jedoch hinsichtlich ihrer Verteilung zwischen zytoplasmatisch diffus und granulär oder waren mit der Zellmembran assoziiert. Ein Zusammenhang zwischen der Form des Farbniederschlags und anderen Parametern konnte nicht gefunden werden. Anhand der Morphologie und mit Hilfe des Vergleichs der positiven Reaktion nach Inkubation mit den Antikörpern Ratte anti-Maus CD 45R Antigen (B-Zell-Marker), Kaninchen anti-Human CD 3 Antigen (T-Zell-Marker) sowie in einzelnen Fällen Maus anti-Human myeloid/histiocyte Antigen (MAC 387, Makrophagen-Marker; DAKO Diagnostica GmbH, Hamburg), Maus anti-Human Actin (zur Identifizierung von Perizyten; DAKO Diagnostica GmbH, Hamburg) und Kaninchen anti-Human Faktor VIII-related Antigen (Gefäßendothelzellen-Marker; DAKO Diagnostica GmbH, Hamburg) konnten die verschiedenen MHC-II positiven Zellen definiert werden.

Folgende immunhistologische Reaktionen des monoklonalen Antikörpers F7 1 D4 F6 H4 konnten nachgewiesen werden: In den Follikeln der Milz reagierten zahlreiche bis alle Zellen mittelstark bis stark, in den PALS (periarterioläre Lymphozytenscheiden) teilweise weniger Zellen mittelstark bis stark und in der roten Pulpa mehrere bis zahlreiche Zellen schwach bis stark. Die positiv reagierenden Zellen der Follikel setzten sich vor allem aus B-Lymphozyten sowie einzelnen T-Lymphozyten und follikulären dendritischen Zellen (FDC) zusammen. In den PALS waren neben einer großen Anzahl von positiv reagierenden T-Lymphozyten einzelne B-Lymphozyten und interdigitierende Zellen (IDC) zu finden. Bei den positiv reagierenden Zellen der roten Pulpa handelte es sich um Lymphozyten und Makrophagen.

Im Knochenmark zeigten mehrere bis zahlreiche Zellen mit lymphozytärer oder makrophagenartiger Morphologie schwache bis starke Reaktionen (siehe Abb. 9). Bei zwei



Katzen fanden sich zusätzlich ein bis zwei Herde mittelstark positiver Zellen, die nach Inkubation mit dem Vergleichsantikörper Ratte anti-Maus CD 45R Antigen (B-Zell-Marker) ebenfalls positiv reagierten und somit als B-Zell-Follikel bezeichnet werden können.

Die Tunica muscularis des Dünndarms wies einzelne bis mehrere schwach bis mittelstark reagierende Zellen auf. In der Tela submucosa reagierten einzelne bis mehrere, in einem Fall auch zahlreiche Zellen mit einer schwachen bis mittelstarken Intensität. Die *Lamina propria mucosae* wies mehrere bis zahlreiche mittelstark bis stark reagierende Zellen auf. In den beiden erstgenannten Schichten handelt es sich um Kapillarendothelzellen sowie einzelne Lymphozyten, während in der *Lamina propria mucosae* vor allem Lymphozyten und Makrophagen positiv reagieren.

Der noduläre Kortex des Lymphknotens wies im Vergleich zum diffusen Kortex (Fossum und Ford, 1985; Pellas und Weiss, 1990) und zur Medulla die stärksten Reaktionen auf. Dort reagierten zahlreiche bis alle Zellen mittelstark bis stark, während im diffusen Kortex und der Medulla einzelne bis mehrere Zellen eine mittelstarke Reaktion zeigten. Bei den positiv reagierenden Zellen des nodulären Kortex handelte es sich um B-Lymphozyten sowie einzelne T-Lymphozyten und follikuläre dendritische Zellen. Im diffusen Kortex und der Medulla exprimierten insbesondere T-Lymphozyten und einzelne Makrophagen sowie interdigitierende Zellen MHC II.

Von den beiden untersuchten Thymi fand sich der eine in Involution, so dass Kortex und Medulla nicht zu unterscheiden waren. Zahlreiche epitheliale dendritische Zellen und einzelne Thymozyten und Makrophagen wiesen einen starken Farbniederschlag auf. Die Hassallschen Körperchen zeigten keine Reaktion. Im Kortex des zweiten Thymus fanden sich zahlreiche mittelstark reagierende epitheliale dendritische Zellen. Die Medulla war unterteilt in einen Randsaum mit zahlreichen stark reagierenden epithelialen dendritischen Zellen sowie einzelnen Thymozyten und in ein Zentrum mit mehreren stark reagierenden epithelialen dendritischen Zellen sowie einzelnen schwach reagierenden Thymozyten und Makrophagen (siehe Abb. 11).

Zahlreiche bis alle Kupffer-Zellen der Leber zeigten einen schwachen Farbniederschlag.

Im Pankreas befanden sich zwei Herde mit T-Lymphozyten mit mittelstarkem Farbniederschlag sowie mehrere interstitielle dendritische Zellen mit einem schwachen Farbniederschlag.

Die Endothelzellen von größeren Gefäßen in Milz, Knochenmark, Lymphknoten und Leber zeigten teilweise eine schwache positive Reaktion.

Bei 3 von 4 Katzen fanden sich in den Mesothelzellen schwache bis starke Farbniederschläge.

Die Ergebnisse der immunhistologischen Untersuchungen inklusive besonderer Reaktionen bei Einzeltieren (z. B. Kryptepithelzellen des Dünndarms, Gallengangsepithelzellen, Gi2072/98, siehe Abb. 17, 19) sind in den Tabellen 3a und 3b zusammengefasst.

## **4.2 Charakterisierung des monoklonalen Antikörpers F7 1 D4 F6 H4**

### **4.2.1 Molekulargewicht des durch den monoklonalen Antikörper F7 1 D4 F6 H4 nachgewiesenen Antigens**

Es wurden Immunfärbungen mit Überständen des monoklonalen Antikörpers F7 1 D4 F6 H4 aus Ernten unterschiedlicher Kultursysteme durchgeführt. Bei der ersten Immunfärbung wurden die in nicht-reduzierendem Probenpuffer aufgetrennten Proteine der FL 74-Zellen mit dem Überstand aus einer 24-Loch-Platte in einer Verdünnung von 1:100 in PBS-Tween sowie SP 2/0-Überstand in der gleichen Verdünnung als Negativkontrolle inkubiert. Als Positivkontrollen dienten der kommerzielle Maus anti-Katze MHC II-Antikörper in einer Verdünnung von 1:200 und Maus anti-Human HLA-DR in einer Verdünnung von 1:500 in PBS-Tween. Die Immunfärbung des kommerziellen, katzenspezifischen Antikörpers gegen MHC II zeigte eine schwache Bande bei einem Molekulargewicht von etwa 29 kDa und eine intensivere Bande auf Höhe des Molekulargewichts von etwa 34 kDa. Der kommerzielle Antikörper gegen humanes MHC II führte zu einer deutlichen Bande im Bereich von 34 kDa. Der Überstand des monoklonalen Antikörpers F7 1 D4 F6 H4 zeigte eine intensive Bande bei einem Molekulargewicht von 29 kDa. Die Negativkontrolle zeigte keine Banden (siehe Abb. 1).

Bei der zweiten Immunfärbung wurden die in reduzierendem Probenpuffer aufgetrennten Proteine der FL 74-Zellen mit dem monoklonalen Antikörper F7 1 D4 F6 H4 aus unterschiedlichen Kultivierungen inkubiert. Es wurde Überstand aus der Standkultur mit und ohne zugesetztem hIL-6 in einer Verdünnung von jeweils 1:1000 und Überstand von einer Ernte sowie von einem Pool aus acht Ernten aus dem Bioreaktor jeweils in einer Verdünnung von 1:8000 in PBS-Tween verwendet. Als Negativkontrollen dienten SP 2/0-Überstand (Verdünnung siehe oben) und T1 in einer Verdünnung von 1:1000 in PBS-Tween. Als Positivkontrolle wurde Maus anti-Human HLA-DR in einer Verdünnung von 1:1000 in PBS-Tween eingesetzt. Der monoklonale Antikörper F7 1 D4 F6 H4 aus den unterschiedlichen Kultivierungen sowie die Positivkontrolle reagierten wie in der ersten Immunfärbung. Die Negativkontrollen zeigten keine Banden.

#### **4.2.2 Immunglobulinklasse, -subklasse und Leichtkettentyp**

Bei der Bestimmung der Immunglobulinklasse, -subklasse und der Leichtkette führten der Enzym-Immunoassay und das Teststreifen-Kit zum gleichen Testergebnis. Der monoklonale Antikörper F7 1 D4 F6 H4 gehört zu der Immunglobulinklasse IgG, der -subklasse 1 und besitzt eine Leichtkette vom Typ kappa.

#### **4.2.3 Durchflusszytometer**

Bei der Untersuchung von feline, peripheren Leukozyten im Durchflusszytometer nach Inkubation mit dem monoklonalen Antikörper F7 1 D4 F6 H4 konnten bei den Populationen, welche in der Darstellung FSC (forward scatter, korreliert mit der Größe der Zellen) gegen SSC (side scatter, korreliert mit der Granularität der Zellen) als Lymphozyten und Monozyten identifiziert werden konnten (siehe Abb. 2), in der linearen Darstellung der Fluoreszenz (Fluorescence 2) deutlich Fluoreszenz-positive Zellen ermittelt werden. Die Abbildungen 3a-e und 4a-e zeigen, dass von den Lymphozyten in den Verdünnungen zwischen 1:50 und 1:150 zwischen 75 % und 45,54 % und von den Monozyten zwischen 73,86 % und 64,44 % Fluoreszenz-positiv reagierten. Im Gegensatz dazu reagierten von den Granulozyten maximal 2,98 % Zellen Fluoreszenz-positiv (siehe Abb. 5a-e).

### **4.3 Immunhistologie**

#### **4.3.1 Methodenvergleich**

Zur Ermittlung der geeignetsten immunhistologischen Methode für den monoklonalen Antikörper F7 1 D4 F6 H4 wurden unterschiedliche, leicht zu handhabende Antigen-Retrieval und immunhistologische Methoden auf Formalin-fixiertem, Paraffin-eingebettetem Material einer Katze angewendet. Es handelte sich um die Organe Milz, Knochenmark, Lymphknoten, Dünndarm und Thymus einer FeLV-positiven Katze. Folgende Antigen-Retrieval und immunhistologische Methoden wurden miteinander verglichen: ohne Antigen-Retrieval, indirekte Peroxidase-Methode; TUF-Behandlung und indirekte Peroxidase-Methode; Zitratpuffer-Behandlung und indirekte Peroxidase-Methode; TUF-Behandlung und PAP-Methode; Zitratpuffer-Behandlung und PAP-Methode sowie Zitratpuffer-Behandlung und ABC-Methode.

Die indirekte Peroxidase-Methode ohne vorangegangenes Antigen-Retrieval führte zu einer negativen Reaktion. Bei der ABC-Methode kam es zu einer starken Hintergrundreaktion,

aufgrund derer diese Methode nicht weiter angewendet wurde. Der Farbniederschlag stellte sich bei allen anderen genannten Methoden (indirekte Peroxidase- und PAP-Methode mit unterschiedlichen Antigen-Retrieval) granulär im Zytoplasma dar und war nur teilweise membranassoziiert. Tabelle 4 zeigt, dass bei der Durchführung einer Zitratpuffer-Behandlung und der PAP-Methode die Anzahl der verschiedenen positiv reagierenden Zellarten am höchsten sowie die Intensität der immunhistologischen Reaktion am deutlichsten waren.

### **4.3.2 Untersuchungen von Zelllinien und peripheren Blutzellen**

#### **4.3.2.1 Zelllinien**

Die Methanol- und die Azeton-fixierten Zytozentrifugenpräparate der Zelllinien FL 74, FL 4, CrFK und FE wurden mit dem monoklonalen Antikörper F7 1 D4 F6 H4 ohne Antigen-Retrieval mit der PAP-Methode immunzytologisch untersucht. Bei den Formalin-fixierten, Paraffin-eingebetteten Zellpellets der genannten Zelllinien wurde vor der Durchführung der PAP-Methode eine Behandlung mit Zitratpuffer durchgeführt. Als Positivkontrollen dienten Maus anti-Human HLA-DR sowie bei den Zytozentrifugenpräparaten zusätzlich der kommerzielle Maus anti-Katze MHC II-Antikörper und jeweils als Negativkontrolle T1.

Die immunzytologische Untersuchung mit dem monoklonalen Antikörper F7 1 D4 F6 H4 sowie den Positivkontrollen führte bei den FL 74-Zellen zur stärksten Reaktion sowohl auf den Zytozentrifugenpräparaten als auch auf den Zellpellets. Die Methanol-fixierten Zytozentrifugenpräparate und die Zellpellets zeigten im Unterschied zu den Azeton-fixierten Zytozentrifugenpräparaten einen deutlichen membranassoziierten Farbniederschlag. Nach der Azeton-Fixation stellten sich die positiven FL 74-Zellen dagegen insgesamt braun dar.

Bei den FL 4-Zellen kam es nach Inkubation mit dem monoklonalen Antikörper F7 1 D4 F6 H4 und den Positivkontrollen lediglich auf den Azeton-fixierten Zytozentrifugenpräparaten zu einer positiven granulären Farbreaktion im Zytoplasma einzelner Zellen.

Einzelne CrFK-Zellen zeigten nach Inkubation mit Maus anti-Human HLA-DR auf den Methanol-fixierten Zytozentrifugenpräparaten einen granulären Farbniederschlag und auf den Azeton-fixierten Zytozentrifugenpräparaten einen gleichmäßigen Farbniederschlag im Zytoplasma. Die immunzytologische Untersuchung mit dem monoklonalen Antikörper F7 1 D4 F6 H4 führte nur auf dem Azeton-fixierten Zytozentrifugenpräparat zur positiven Reaktion einer einzelnen Zelle. Die restlichen Zytozentrifugenpräparate und die Zellpellets der CrFK-Zellen zeigten eine negative Reaktion.

Die FE-Zellen reagierten insgesamt negativ. Die Ergebnisse sind in den Tabellen 5 und 6 dargestellt.

#### **4.3.2.2 Blutproben**

Die Blutausstriche einer Katze wurden mit dem monoklonalen Antikörper F7 1 D4 F6 H4 ohne Vorbehandlung mit der PAP-Methode immunzytologisch untersucht. Als Positivkontrollen dienten Maus anti-Human HLA-DR und der kommerzielle Maus anti-Katze MHC II-Antikörper. Als Negativkontrolle diente T1. Für die Gegenfärbungen wurden sowohl Papanicolaous Lösung als auch Methylgrün-Färbelösung verwendet. Nach den Inkubationen mit dem monoklonalen Antikörper F7 1 D4 F6 H4 oder mit Maus anti-Human HLA-DR oder mit dem kommerziellen Maus anti-Katze MHC II-Antikörper wiesen zahlreiche kleine und große Lymphozyten sowie zahlreiche Monozyten einen zytoplasmatischen Farbniederschlag auf, wobei die Inkubation mit Maus anti-Human HLA-DR im Vergleich zu den Inkubationen mit den anderen genannten Antikörpern zu einer intensiveren Reaktion führte. Die Monozyten zeigten nach den Inkubationen mit jedem der Antikörper jeweils eine schwächere Reaktion als die Lymphozyten. Die DAB-Niederschläge waren an der Zellmembran der Lymphozyten dunkler als im Zytoplasma. Neutrophile Granulozyten und Erythrozyten zeigten keine Reaktion. Die Gegenfärbungen unterschieden sich insofern, dass die Methylgrün-Färbung sehr schwach ausgebildet war und sich die Zellkerne weniger deutlich abzeichneten als bei der Gegenfärbung mit der Papanicolaous Lösung.

Bei der Isolierung der peripheren Blutlymphozyten wurden gleichzeitig in ganz geringem Maße auch andere periphere Blutzellen miterfasst. So waren auf den anschließend hergestellten Zytozentrifugenpräparaten neben zahlreichen kleinen Lymphozyten mehrere große Lymphozyten sowie einzelne Monozyten und neutrophile Granulozyten zu finden. Die Methanol- und die Azeton-fixierten Zytozentrifugenpräparate wurden mit dem monoklonalen Antikörper F7 1 D4 F6 H4 nach der PAP-Methode inkubiert. Als Positivkontrollen wurden Maus anti-Human HLA-DR und der kommerzielle Maus anti-Katze MHC II-Antikörper und als Negativkontrolle T1 verwendet.

Die Zellen färbten sich bei einer positiven Reaktion insgesamt braun an, lediglich die kleinen Lymphozyten zeigten zusätzlich um den Nukleus einen braunen Randsaum. Mit Ausnahme der neutrophilen Granulozyten reagierten zahlreiche Lymphozyten und Monozyten nach Inkubation mit dem monoklonalen Antikörper F7 1 D4 F6 H4 oder Maus anti-Human HLA-DR positiv. Bei den Azeton-fixierten Zytozentrifugenpräparaten fiel die Intensität der

Reaktion insgesamt stärker und bei den verschiedenen Zellen gleichmäßig stark aus, während bei den Methanol-fixierten Zytozentrifugenpräparaten die kleinen Lymphozyten am intensivsten und die Monozyten am schwächsten reagierten. Nach Inkubation der Methanol- und Azeton-fixierten Zytozentrifugenpräparate mit dem kommerziellen Maus anti-Katze MHC II-Antikörper reagierten alle Zellen negativ.

Die Ergebnisse aller untersuchten Blutproben sind in Tabelle 7 zusammengefasst.

### **4.3.3 Organe**

Von den domestizierten Katzen (*Felis sylvestris f. catus*), den Wildfeliden und den anderen ausgewählten Spezies wurden in erster Linie Gehirnproben und/oder lymphatisches Gewebe immunhistologisch untersucht. Bei allen Gruppen lagen auch verschiedene große Parenchyme (z. B. Lunge, Leber, Niere, Pankreas, Dünndarm) vor, allerdings in unterschiedlichem Spektrum, da es sich um retrospektiv durchgeführte immunhistologische Untersuchungen handelte und aufgrund ursprünglich anderer Fragestellungen kein einheitliches Organspektrum bei den einzelnen Tiere vorhanden war.

#### **4.3.3.1 Domestizierte Katzen (*Felis sylvestris f. catus*)**

Die immunhistologisch mit dem monoklonalen Antikörper F7 1 D4 F6 H4 untersuchten Formalin-fixierten, Paraffin-eingebetteten Organe der seziierten domestizierten Katzen (*Felis sylvestris f. catus*) sind in den Gruppen SPF-Katzen, FeLV-negative und -positive Tiere (ohne und mit vorherichtlich erwähnten neurologischen Symptomen) sowie FIP- und FIV-positive Katzen zusammengefasst. Bei allen Proben wurde die PAP-Methode nach vorangegangener Zitratpuffer-Behandlung durchgeführt. Als Positivkontrolle diente Maus anti-Human HLA-DR.

##### **4.3.3.1.1 SPF-Katzen**

Von neun SPF-Katzen wurden die Organe Dünndarm (siehe Abb. 14, 16), Pankreas (siehe Abb. 22), Leber (siehe Abb. 18), Niere (siehe Abb. 24), Großhirn und Kleinhirn immunhistologisch untersucht. Im Vergleich zu den anderen untersuchten Katzen-Gruppen wiesen die SPF-Katzen die geringsten positiven Reaktionen auf, bezogen sowohl auf die Anzahl der verschiedenen positiven Zellarten als auch auf die Anzahl der immunopositiven Zellen.

2/9 Fällen reagierten überwiegend negativ, ausgenommen einzelne Lymphozyten des MALT (mucosa associated lymphoid tissue) im Dünndarm sowie zahlreiche Endothelzellen der Venolen in den Nieren beider Katzen und einzelne Endothelzellen von Venen in der Leber einer der Katzen.

Bei den übrigen sieben Tieren reagierten im Dünndarm insbesondere die Lymphozyten des MALT neben einzelnen Zellen in der Tunica muscularis, einzelnen bis mehreren Zellen in der Tela submucosa und mehreren bis zahlreichen Zellen in der *Lamina propria mucosae* positiv (Zelltypen, siehe Kap. 4.1; siehe Abb. 14, 16). Im Pankreas zeigten lediglich einzelne mononukleäre Zellen in der Wand eines Ausführungsganges bei 6/7 Tieren eine positive Reaktion, und bei vier Tieren waren außerdem einzelne positive interstitielle dendritische Zellen vorhanden (siehe Abb. 22). Zahlreiche in der periportal Zone 1 der Leber (Rappaport, 1976) gelegene Kupffer-Zellen sowie einzelne Lymphozyten und Perizyten um die Gefäße in den Trias reagierten bei allen sieben Katzen positiv (siehe Abb. 18). Die Hepatozyten zeigten generell keine Immunreaktion. Bei einem Tier fanden sich mehrere Herde mit zahlreichen positiven mononukleären Infiltratzellen. Die Niere wies nur geringgradige positive Reaktionen auf, die überwiegend auf Kapillarendothelzellen im Interstitium und Endothelzellen der Venolen beschränkt blieben (siehe Abb. 24). 4/7 Katzen zeigten positiv reagierende, herdförmig um Glomerula, Tubuli bzw. Sammelrohre angeordnete, mononukleäre Infiltratzellen in der Nierenrinde oder in Nierenrinde und -mark. In den Glomerula von zwei Katzen zeigten einzelne Makrophagen eine positive Reaktion. Bei 1/7 Katzen reagierten die Zellen des Großhirns und bei 3/7 Katzen die Zellen des Kleinhirns negativ. Von den anderen Tieren wiesen in den überwiegenden Fällen alle untersuchten Abschnitte des Groß- und Kleinhirns mit Ausnahme des Ependyms positive Perizyten auf. Im Kleinhirn einzelner Katzen fanden sich zusätzlich folgende positive Zellen: einzelne Mikrogliazellen in der weißen Substanz, einzelne Makrophagen oder einzelne Endothelzellen in den Meningen. Die Endothelzellen der größeren Gefäße aller anderen untersuchten Organe zeigten eine negative Reaktion. Die Mesothelzellen von Dünndarm und Leber reagierten negativ.

Nach Inkubation mit Maus anti-Human HLA-DR fiel die Verteilung der positiv reagierenden Zellen bei sämtlichen untersuchten Organen von zwei Katzen (L227/98, L233/98) wie nach Inkubation mit dem monoklonalen Antikörper F7 1 D4 F6 H4 aus. Die Leberproben von drei Katzen (L228/98, L229/98, L231/98), die Dünndarmproben von zwei Katzen (L229/98, L232/98) sowie das untersuchte Großhirn der Katze L229/98 und das untersuchte Pankreasgewebe der Katze L232/98 zeigten ebenfalls kein unterschiedliches Reaktionsmuster

im Vergleich zum Ergebnis nach Inkubation mit dem monoklonalen Antikörper F7 1 D4 F6 H4. Die weiteren untersuchten Organen der fünf Katzen L228/98-L232/98 wiesen nach Inkubation mit Maus anti-Human HLA-DR eine in Zellzahl und Intensität um einen Grad stärkere positive Reaktion auf. Die Kleinhirnproben von zwei dieser Katzen (L229/98, L230/98) zeigten zusätzlich mehrere positive Mikrogliazellen in der weißen Substanz und einzelne positive Makrophagen im Plexus choroideus (L229/98) bzw. in den Meningen (L230/98). Die Gehirnproben der Katze L231/98 wiesen in allen untersuchten Abschnitten außer im Ependym mehrere positive Perizyten, in den Meningen einzelne positive Makrophagen und in der weißen Substanz einzelne positive Mikrogliazellen auf. Bei der Katze L232/98 fanden sich in den Gehirnproben ebenfalls zusätzlich mehrere positive Makrophagen in den Meningen und einzelne positive Endothelzellen in der weißen Substanz beider Gehirnproben sowie in den Meningen des Großhirns und dem Plexus choroideus des Kleinhirns.

Bei den zwei Katzen, deren Zellen nach Inkubation mit dem monoklonalen Antikörper F7 1 D4 F6 H4 fast vollständig negativ reagierten (L234/98, L235/98), fanden sich nach Inkubation mit Maus anti-Human HLA-DR folgende Reaktionen: Im Dünndarm reagierten in der Tunica muscularis und der Tela submucosa einzelne Zellen positiv, während in der *Lamina propria mucosae* zahlreiche Zellen stark positiv reagierten. Im Pankreas wiesen einzelne bis mehrere interstitielle dendritische Zellen sowie mehrere bis zahlreiche mononukleäre Zellen in der Wand eines Ausführungsganges positive Reaktionen auf. Vor allem in der periportalen Zone 1 der Leber reagierten mehrere bis zahlreiche Kupffer-Zellen positiv. Um die Gefäße in den Trias fanden sich nur einzelne positive Lymphozyten und Perizyten. Die Mesothelzellen von Leber und Dünndarm reagierten negativ. In den Nieren wiesen hauptsächlich Kapillarendothelzellen im Interstitium und Endothelzellen der Venolen eine positive Reaktion auf. Bei beiden Katzen fanden sich außerdem herdförmig gelegene, positive mononukleäre Infiltratzellen um Bowmansche Kapseln, Tubuli und Sammelrohre. Im Groß- und Kleinhirn reagierten in den Meningen sowie in der grauen und der weißen Substanz lediglich einzelne bis mehrere Perizyten positiv, während der Plexus choroideus zahlreiche positive Perizyten aufwies.

Die immunhistologischen Ergebnisse nach Inkubation mit dem monoklonalen Antikörper F7 1 D4 F6 H4 sind in Tabelle 8 aufgeführt.



#### **4.3.3.1.2 FeLV-negative und -positive Katzen**

Zum Vergleich der MHC II-Expression im Gehirn wurden Gruppen von FeLV-negativen und -positiven Katzen ohne und mit vorherichtlich erwähnten neurologischen Symptomen immunhistologisch untersucht.

##### **4.3.3.1.2.1 FeLV-negative Katzen ohne neurologische Symptome**

Von fünf FeLV-negativen Katzen ohne neurologische Symptome wurden das Großhirn (siehe Abb. 34a-c) und von vier der Katzen ebenfalls das Kleinhirn (siehe Abb. 34d) untersucht. Außerdem wurden von jeweils zwei Katzen der Gruppe Knochenmark, Milz (siehe Abb. 6), Niere (siehe Abb. 25, 26) und Dünndarm sowie von drei Katzen Lungengewebe (siehe Abb. 28) und von je einem der fünf Tiere Thymus, Leber und Rückenmark untersucht. Insgesamt wies diese Katzen-Gruppe etwas mehr positive Reaktionen auf als die SPF-Katzen und unterschied sich von diesen insbesondere in den untersuchten Gehirnabschnitten durch positiv reagierende Mikrogliazellen.

Im Großhirn reagierten bei allen Katzen einzelne bis mehrere Perizyten in den Meningen und der grauen Substanz sowie bei 4/5 Katzen auch im Plexus choroideus und bei 3/5 Katzen in der weißen Substanz positiv, wobei die Anzahl der positiven Perizyten im Plexus choroideus am höchsten war (siehe Abb. 34a, c). Positiv reagierende Mikrogliazellen fanden sich bei 4/5 Katzen in der weißen Substanz und nur vereinzelt bei zwei Tieren in der grauen Substanz (siehe Abb. 34b). Bei drei Katzen reagierten einzelne Makrophagen in den Meningen und bei einer der Katzen ebenfalls im Plexus choroideus positiv.

Im Kleinhirn wiesen die Perizyten bei 2/4 Katzen positive Reaktionen in den Meningen und der grauen Substanz auf (siehe Abb. 34d). Bei 3/4 Katzen reagierten in der weißen Substanz einzelne Perizyten und einzelne bis zahlreiche Mikrogliazellen positiv. Im Plexus choroideus fand sich bei allen Katzen eine unterschiedliche Anzahl von positiv reagierenden Perizyten. Eine Katze wies positive Makrophagen in den Meningen auf. Die Endothelzellen des Groß- und Kleinhirns wiesen nur bei einer Katze in allen genannten Gehirnabschnitten außer in der grauen Substanz des Kleinhirns und bei einer anderen Katze lediglich in den Meningen des Großhirns positive Reaktionen auf.

Die Reaktionen in Knochenmark, Milz (siehe Abb. 6) und Dünndarm glichen denen, die in Kapitel 4.1 ausführlich beschrieben wurden. Die Mesothelzellen der Milz zeigte nur bei einer Katze eine positive Reaktion. In den Nieren von zwei Katzen reagierten mehrere bis zahlreiche Kapillarendothelzellen im Interstitium sowie einzelne Makrophagen in den

Glomerula positiv. Bei einer der beiden Katzen fanden sich außerdem mehrere Herde mit positiven mononukleären Infiltratzellen im Interstitium und einzelne positive Tubulusepithelzellen sowie mehrere positive Endothelzellen der Venolen (siehe Abb. 25, 26). Bei den drei untersuchten Lungen fanden sich mehrere bis zahlreiche positive Alveolarmakrophagen/Pneumozyten Typ II sowie bei einer der Katzen zusätzlich einzelne positive Perizyten und bei einer anderen Katze zusätzlich zahlreiche positive Endothelzellen (siehe Abb. 28). Der Thymus einer Katze zeigte in Kortex und Medulla zahlreiche positive epitheliale dendritische Zellen sowie im Kortex mehrere und in der Medulla zahlreiche positive Thymozyten. Die untersuchte Leber wies zahlreiche positive Kupffer-Zellen und einzelne positive Perizyten sowie mehrere positive Makrophagen in den Gefäßen auf.

Die Zellen des untersuchten Rückenmarks reagierten negativ. Es stammte von einer Katze mit nur geringgradigen Reaktionen in Groß- und Kleinhirn.

Nach Inkubation mit Maus anti-Human HLA-DR reagierten die Zellen der verschiedenen Organe überwiegend wie nach Inkubation mit dem monoklonalen Antikörper F7 1 D4 F6 H4. Folgende Unterschiede der Reaktion konnten festgestellt werden: Eine Katze (Gi199/99) wies zusätzlich mehrere positive Hepatozyten und mehrere positive Tubulusepithelzellen in der Niere auf. Eine Katze (Gi538/99) zeigte in der grauen Substanz des Großhirns zusätzlich positive Endothelzellen und mehr positive Perizyten in den Meningen, der grauen und der weißen Substanz sowie im Plexus choroideus des Groß- und Kleinhirns als nach Inkubation mit dem monoklonalen Antikörper F7 1 D4 F6 H4. Im Groß- und Kleinhirn einer weiteren Katze (Gi549/99) fanden sich einzelne positive Mikrogliazellen in der weißen Substanz. Außerdem reagierten in den Meningen sowie in der grauen und weißen Substanz des Kleinhirns einzelne bis mehrere Perizyten positiv. Das untersuchte Rückenmark dieser Katze wies nach Inkubation mit Maus anti-Human HLA-DR einzelne positive Makrophagen in den Meningen und einzelne positive Perizyten in der grauen Substanz auf. Bei allen untersuchten Lungengeweben und bei dem untersuchten Großhirn der Katze Gi750/99 reagierten nach Inkubation mit Maus anti-Human HLA-DR bei gleichem Reaktionsmuster insgesamt weniger Zellen positiv als nach Inkubation mit dem monoklonalen Antikörper F7 1 D4 F6 H4.

Die Ergebnisse der immunhistologischen Untersuchung mit dem monoklonalen Antikörper F7 1 D4 F6 H4 sind in Tabelle 9 aufgeführt.

#### 4.3.3.1.2.2 FeLV-positive Katzen ohne neurologische Symptome

Von fünf FeLV-positiven Katzen ohne neurologische Symptome wurden Groß- und Kleinhirn (siehe Abb. 37a-d) sowie Milz und Lymphknoten untersucht. Des Weiteren wurden von vier Katzen Knochenmark (siehe Abb. 10), von drei Katzen Dünndarm (siehe Abb. 15), von zwei Katzen Thymus (siehe Abb. 12, 13) sowie von einer Katze Pankreas (siehe Abb. 23) untersucht. Im Vergleich zu den bisher beschriebenen Katzen-Gruppen, die nicht Virus-infiziert waren, wies diese Gruppe in den untersuchten Gehirnschnitten neben den positiven Perizyten und Mikrogliazellen ebenfalls positive Endothelzellen auf. Außerdem zeigten sich im Einzelfall positive Gliaknötchen im Gehirn sowie positive Epithelzellen im Dünndarm.

Im Großhirn fanden sich positive Perizyten bei vier Katzen in den Meningen sowie bei drei der Katzen ebenfalls in der grauen und der weißen Substanz (siehe Abb. 37a, b). Nur bei 2/5 Katzen war der Plexus choroideus im Schnitt vorhanden und zeigte in einem Fall lediglich einzelne positive Perizyten und im anderen Fall positive Perizyten und Endothelzellen. Weitere positive Endothelzellen fanden sich in vier Fällen in den Meningen und der grauen Substanz und in 3/4 Fällen ebenfalls in der weißen Substanz (siehe Abb. 37a, b). Dort fanden sich in vier Fällen positive Mikrogliazellen, wobei eine Katze zahlreiche positive Mikrogliazellen sowie Gliaknötchen aufwies (siehe Abb. 37b). Bei einer anderen Katze zeigten sich einzelne positive Mikrogliazellen auch in der grauen Substanz. Drei Katzen wiesen in den Meningen einzelne bis mehrere positive Makrophagen auf.

Im Kleinhirn reagierte 1/5 Katzen negativ. Bei den anderen vier Katzen fanden sich positive Perizyten in allen Abschnitten, positive Endothelzellen in Meningen, weißer Substanz und Plexus choroideus sowie positive Mikrogliazellen in der weißen Substanz (siehe Abb. 37c). Diese wies bei einem Tier außerdem Gliaknötchen auf (siehe Großhirn; siehe Abb. 37d). In der grauen Substanz zeigten 2/4 Katzen positive Endothelzellen und 3/4 Katzen positive Mikrogliazellen. Positive Makrophagen fanden sich bei zwei Tieren im Plexus choroideus und bei einem weiteren Tier neben dem Plexus choroideus zusätzlich in den Meningen. Das Ependym wies in keinem Fall eine positive Reaktion auf.

Milz, Knochenmark, Lymphknoten, Dünndarm und Thymus zeigten ein vergleichbares Verteilungsmuster positiver Zellen wie in Kap. 4.1 beschrieben. Folgende Einzelreaktionen konnten gefunden werden: Das Knochenmark einer Katze zeigte keine positive Reaktion. Bei 2/4 Katzen fanden sich mehrere positive B-Zell-Follikel (siehe Abb. 10). Der Thymus wies mit den B-Zell-Follikeln vergleichbare lymphozytäre Zellansammlungen auf, die neben den bereits in Kap. 4.1 beschriebenen Zellen positiv reagierten (siehe Abb. 12, 13). Im Dünndarm

einer Katze wiesen mehrere Epithelzellen eine positive Reaktion auf (siehe Abb. 15), und eine weitere Katze zeigte nur positive Zellen in der *Lamina propria mucosae*. Im Pankreas fanden sich zahlreiche stark positive interstitielle dendritische Zellen sowie zahlreiche schwach positive Endothelzellen (siehe Abb. 23).

Nach Inkubation mit Maus anti-Human HLA-DR reagierten die genannten Zellarten der untersuchten Gehirnschnitte bei zwei Katzen (Gi2113/98, Gi2241/98) und im Lymphknoten bei einer Katze (Gi1486/99) um einen Grad stärker bezogen auf die Anzahl der Zellen und ihre Reaktionsintensität als nach Inkubation mit dem monoklonalen Antikörper F7 1 D4 F6 H4. In einem Fall (Gi2241/98) handelte es sich insbesondere um die Mikrogliazellen der weißen Substanz. Im Plexus choroideus des Kleinhirns der Katze Gi1486/99 reagierten einzelne Perizyten und im Knochenmark einzelne Vorläuferzellen positiv. Die Reaktion im Großhirn der Katze Gi2124/98 und im Dünndarm der Katze Gi1486/99 unterschied sich nicht von den Reaktionen, die nach Inkubation mit dem monoklonalen Antikörper F7 1 D4 F6 H4 auftraten. Eine Katze (Gi2007/98) zeigte in den Gehirnschnitten eine um einen Grad geringere Anzahl an positiven Zellen sowie eine schwächere Intensität der Reaktion bei gleichem Verteilungsmuster der genannten Zellarten. Bei allen weiteren Organen wiesen die Zellen das gleiche Reaktionsmuster auf wie nach Inkubation mit dem monoklonalen Antikörper F7 1 D4 F6 H4, lediglich die Intensität der positiven Reaktion fiel um einen Grad stärker aus.

Die Ergebnisse der immunhistologischen Untersuchung mit dem monoklonalen Antikörper F7 1 D4 F6 H4 sind in Tabelle 10 aufgeführt.

#### **4.3.3.1.2.3 FeLV-negative Katzen mit neurologischen Symptomen**

Unterschiedliche Ätiologien führten bei den fünf ausgewählten FeLV-negativen Katzen zu neurologischen Symptomen. In zwei Fällen konnte aus dem Probenmaterial felines Herpesvirus isoliert werden (Gi803/86; Gi1890/88, siehe Abb. 36), wobei die pathohistologische Untersuchung des Gehirns jeweils ohne besonderen Befund war. Bei einer Katze wurde eine ausgeprägte eitrige Meningitis festgestellt (Gi1622/86). Eine weitere Katze zeigte in der pathohistologischen Untersuchung des Gehirns und des Rückenmarks eine hochgradige nichteitrig Meningoenzephalomyelitis unklarer Genese (Gi2058/86, siehe Abb. 35a, b). Bei einer Katze befanden sich in Nieren und Gehirn ein nicht zu klassifizierendes undifferenziertes malignes Blastom (Gi2455/88).

Von den fünf Katzen wurden das Großhirn und von vier Katzen das Kleinhirn sowie von je einem Tier zusätzlich Rückenmark oder Lungengewebe untersucht. Bei 3/5 Fällen reagierten nur einzelne bis mehrere Zellen in den einzelnen Abschnitten des Groß- und Kleinhirns. Es handelte sich bei den positiv reagierenden Zellen insbesondere um Perizyten und mononukleäre Infiltratzellen.

Das Großhirn zeigte überwiegend positive Perizyten in den Meningen, der grauen Substanz und im Plexus choroideus sowie in zwei Fällen ebenfalls in der weißen Substanz. Drei Tiere wiesen in den Meningen einzelne bis zahlreiche positiv reagierende mononukleäre Infiltratzellen auf, die in einem Fall ebenfalls in der grauen und weißen Substanz vor allem perivaskulär vorkamen (siehe Abb. 35a, b). Einzelne bzw. zahlreiche positiv reagierende Mikrogliazellen fanden sich nur bei zwei Katzen in der grauen bzw. weißen Substanz. Nur eine Katze wies positiv reagierende Endothelzellen in den Meningen, der grauen und der weißen Substanz sowie im Plexus choroideus auf.

Im Kleinhirn überwog, wie im Großhirn, die positive Reaktion der Perizyten, wobei in den meisten Fällen einzelne Perizyten der weißen Substanz, in zwei Fällen einzelne bis mehrere Perizyten in Meningen und Plexus choroideus und nur in einem Fall Perizyten in der grauen Substanz positiv reagierten. Mehrere positiv reagierende mononukleäre Infiltratzellen fanden sich bei zwei Katzen in den Meningen und dem Plexus choroideus sowie bei einer weiteren Katze im Bereich von Abräumreaktionen in der weißen Substanz. Hierbei handelte es sich um eine Demyelinisierung mit positiv reagierenden Myelinophagen (siehe Abb. 36). Einzelne bis mehrere Mikrogliazellen reagierten bei einem Tier in der grauen und bei einem anderen Tier in der weißen Substanz positiv (siehe Großhirn). Nur eine Katze (siehe Großhirn) wies einzelne positiv reagierende Endothelzellen in den Meningen und der weißen Substanz auf.

In der Lunge wiesen alle Alveolarmakrophagen/Pneumozyten Typ II und zahlreiche Endothelzellen einen stark positiven Farbniederschlag auf. Das Rückenmark einer Katze zeigte zahlreiche positive mononukleäre Infiltratzellen und Perizyten in den Meningen sowie mehrere positive mononukleäre Infiltratzellen, Perizyten und Mikrogliazellen in der weißen und der grauen Substanz.

Nach Inkubation mit Maus anti-Human HLA-DR wies das Großhirn einer Katze (Gi1622/86) in den Meningen zusätzlich mehrere positive Endothelzellen auf, und das Kleinhirn zeigte in der grauen Substanz einzelne positive Perizyten. Des Weiteren reagierten bei dieser Katze um einen Grad mehr positive Zellen (Perizyten, mononukleäre Infiltratzellen) als nach Inkubation mit dem monoklonalen Antikörper F7 1 D4 F6 H4. Im Kleinhirn einer weiteren Katze (Gi1890/88) fanden sich in den Meningen und der grauen Substanz einzelne positive

Perizyten und in der weißen Substanz zusätzlich einzelne positive Mikrogliazellen. Die übrigen untersuchten Gehirnabschnitte sowie Lunge und Rückenmark zeigten das gleiche Reaktionsmuster wie nach Inkubation mit dem monoklonalen Antikörper F7 1 D4 F6 H4.

Die Ergebnisse der immunhistologischen Untersuchung mit dem monoklonalen Antikörper F7 1 D4 F6 H4 sind in Tabelle 11 aufgeführt.

#### **4.3.3.1.2.4 FeLV-positive Katzen mit neurologischen Symptomen**

Von fünf FeLV-positiven Katzen mit neurologischen Symptomen wurden Groß- und Kleinhirn sowie von zwei dieser Katzen periphere Nerven untersucht. Außerdem wurden von einzelnen dieser Tiere Niere, Dünndarm oder Milz untersucht. Bei dieser Katzen-Gruppe reagierten in den untersuchten Abschnitten des Gehirns überwiegend Perizyten und Makrophagen positiv, während positive Endothelzellen, Mikrogliazellen und Gliaknötchen nur in geringerem Maß zu finden waren.

Im Großhirn zeigten in 3/5 Fällen vor allem einzelne bis zahlreiche Perizyten in den Meningen und dem Plexus choroideus sowie einzelne Perizyten in der grauen und weißen Substanz einen positiven Farbniederschlag. Bei den übrigen zwei Katzen reagierten als einzige positive Zellen nur einzelne Perizyten im Plexus choroideus. Einzelne bzw. zahlreiche positiv reagierende Endothelzellen fanden sich bei drei Tieren in den Meningen, bei einem Tier zusätzlich in der grauen und der weißen Substanz sowie bei einem anderen Tier zusätzlich in der weißen Substanz und dem Plexus choroideus. Nur zwei Katzen wiesen mehrere bis zahlreiche positive Mikrogliazellen sowie die Ausbildung von einzelnen Gliaknötchen in der weißen Substanz auf. Einzelne bis mehrere positive Makrophagen fanden sich bei zwei Katzen in den Meningen.

Im Kleinhirn fanden sich überwiegend positiv reagierende Perizyten in den Meningen, der weißen Substanz und dem Plexus choroideus sowie in einem Fall auch in der grauen Substanz. Bei zwei Katzen reagierten mehrere Endothelzellen in den Meningen, der weißen Substanz sowie im Plexus choroideus und einzelne bis zahlreiche Mikrogliazellen in der grauen und/oder weißen Substanz positiv. Einzelne bis zahlreiche positive Makrophagen zeigten sich bei drei Tieren in den Meningen und bei zwei dieser Tiere ebenfalls im Plexus choroideus. Die Zellen des Kleinhirns einer Katze reagierten vollständig negativ.

Die peripheren Nerven der daraufhin untersuchten zwei Katzen wiesen mehrere bis zahlreiche positive Kapillarendothelzellen auf. In der Milz reagierten nur einzelne Lymphozyten und follikuläre dendritische Zellen in den Follikeln positiv. Die *Lamina propria mucosae* des

Dünndarms zeigte einzelne positive Lymphozyten und Makrophagen, und in der Niere reagierten einzelne Tubulusepithelzellen im Nierenmark sowie zahlreiche mononukleäre Infiltratzellen und einzelne Kapillarendothelzellen im Interstitium positiv.

Nach Inkubation mit Maus anti-Human HLA-DR reagierte eine deutlich höhere Anzahl an Perizyten und Mikrogliazellen im Groß- und Kleinhirn von zwei Katzen (Gi2172/86, Gi308/86) positiv. Milz und Dünndarm dieser Katzen zeigten ein vergleichbares Verteilungsmuster positiver Zellen wie es in Kap. 4.1 beschrieben ist. Die Organe der Katze Gi508/88 und die Niere der Katze Gi1761/88 wiesen das gleiche Reaktionsbild auf wie nach Inkubation mit dem monoklonalen Antikörper F7 1 D4 F6 H4. Allerdings reagierten bei dem letztgenannten Tier nach Inkubation mit Maus anti-Human HLA-DR in den Meningen des Großhirns einen Grad weniger Endothelzellen positiv, und die Meningen des Kleinhirns wiesen keine positiven Endothelzellen und Perizyten und die weiße Substanz keine positiven Endothelzellen sowie einen Grad weniger positive Mikrogliazellen auf. Die positiven Zellen der untersuchten Organe der Katze Gi2627/88 zeigten eine um einen Grad intensivere Färbung und im Kleinhirn und den peripheren Nerven reagierten ein Grad mehr positive Zellen als nach Inkubation mit dem monoklonalen Antikörper F7 1 D4 F6 H4.

Die Ergebnisse der immunhistologischen Untersuchung mit dem monoklonalen Antikörper F7 1 D4 F6 H4 sind in Tabelle 12 aufgeführt.

#### **4.3.3.1.3 FIP-Katzen**

Es wurden insgesamt Organe von 13 an FIP gestorbenen oder wegen FIP euthanasierten Katzen ausgewählt, wobei von neun der Katzen Groß- und Kleinhirn (siehe Abb. 38a, b, 39a, b, 40), von vier Katzen nur das Großhirn und von jeweils drei der Tiere Niere (siehe Abb. 27), Dünndarm oder Leber (siehe Abb. 20, 21) und von zwei Tieren jeweils Rückenmark (siehe Abb. 41a, b, 42), Lunge (siehe Abb. 31, 32), Lymphknoten (siehe Abb. 8) oder Pankreas untersucht wurden. Von einer der Katzen wurden zusätzlich folgende Gewebe untersucht: Herzmuskel, peripheres Nervengewebe, Haut, Schilddrüse, Magen, Dickdarm, Milz (siehe Abb. 7) und Knochenmark. Im Vergleich zu den anderen untersuchten Katzen-Gruppen wiesen die FIP-Katzen die meisten positiven Reaktionen auf, bezogen sowohl auf die Anzahl der verschiedenen positiven Zellarten als auch auf die Menge der positiven Zellen. In den untersuchten Abschnitten des Gehirns reagierten insbesondere die Endothelzellen und die Mikrogliazellen positiv. In Einzelfällen fanden sich zusätzlich positive Gliaknötchen und Myelinophagen sowie positive Ependymzellen und Plexus choroideus-Zellen (siehe Abb. 40).

Alle untersuchten Gewebe zeigten positive mononukleäre Infiltratzellen. Außerdem reagierten in den Geweben Dünndarm, Leber (siehe Abb. 20, 21), Pankreas, Niere (siehe Abb. 27) und Lunge (siehe Abb. 31, 32) Zellen epithelialer Herkunft positiv. Die Mesothelzellen wiesen in der untersuchten Milzprobe (siehe Abb. 7) sowie einzelner Darm-, Leber- (siehe Abb. 20) und Pankreasproben eine positive Reaktion auf, und damit reagierten bei den FIP-Katzen im Vergleich zu den anderen Katzensgruppen am meisten Mesothelzellen positiv. Nur bei den FIP-Katzen reagierten in den untersuchten Nieren ebenfalls einzelne Bowmansche Kapseln positiv.

Groß- und Kleinhirn sowie Rückenmark zeigten in den Meningen überwiegend positive Endothelzellen und mononukleäre Infiltratzellen (siehe Abb. 38a, 41a), wobei vor allem im Großhirn außerdem einzelne positive Perizyten zu finden waren. Die graue und die weiße Substanz wiesen überwiegend positive Endothelzellen und Mikrogliazellen auf (siehe Abb. 38a, b, 39a, b, 41b) und in Einzelfällen ebenfalls positive Perizyten und mononukleäre Infiltratzellen. Bei drei Katzen waren Gliaknötchen zu finden, wobei diese bei einer der Katzen nur im Rückenmark vorlagen. Zwei Katzen wiesen deutliche perivaskuläre mononukleäre Infiltratzellen auf. Bei zwei weiteren Tieren fanden sich im Großhirn oder im Rückenmark Demyelinisierungsherde mit positiv reagierenden Myelinophagen (siehe Abb. 42). Der Plexus choroideus zeigte vor allem positive Perizyten und Endothelzellen sowie im geringeren Maße mononukleäre Infiltratzellen. Eine Katze wies positive Plexus choroideus-Zellen auf (siehe Abb. 40). Außerdem fanden sich bei dieser und einer weiteren Katze positive Ependymzellen.

Bei den untersuchten Organen Niere, Dünndarm, Leber, Lunge und Haut handelte es sich um ein Organspektrum, das bereits bei anderen Katzensgruppen vorlag. Bei den FIP-Katzen fielen folgende positive Reaktionen besonders auf: In den drei untersuchten Nieren reagierten einzelne Bowmansche Kapseln sowie in 2/3 Nieren einzelne bis zahlreiche Tubulusepithelzellen positiv (siehe Abb. 27). Im Dünndarm einer Katze fanden sich einzelne positive Kryptepithelzellen. Eine Leber wies zahlreiche in der periportal Zone 1 (Rappaport, 1976) gelegene positive Hepatozyten auf (siehe Abb. 20, 21). Das gleiche Reaktionsmuster fand sich nur noch bei einer weiteren Katze und zwar nach Inkubation mit dem Vergleichsantikörper Maus anti-Human HLA-DR (siehe Kap. 4.3.3.1.2.1, Gi199/99). In den zwei untersuchten Lungenschnitten reagierten alle Bronchialdrüsenepithelzellen positiv (siehe Abb. 31, 32). Ein Ausführungsgang des Pankreas einer Katze wies positive Tubulusepithelzellen auf. In der Epidermis der Haut fanden sich einzelne positiv reagierende Langerhans-Zellen und Lymphozyten (siehe auch Kap. 4.3.3.1.5).



Die nur bei einer Katze untersuchten Gewebe Herzmuskel, Schilddrüse, Magen und Dickdarm zeigten folgende Reaktionen:

Der Herzmuskel wies im Interstitium einzelne positive mononukleäre, langgezogene Zellen auf. In der Schilddrüse reagierten einzelne perivaskuläre mononukleäre Infiltratzellen und Kapillarendothelzellen positiv. In der Tunica muscularis des Magens fanden sich einzelne positive Kapillarendothelzellen. Die Tela submucosa wies zahlreiche positive Endothelzellen und Perizyten größerer Gefäße auf. Außerdem fanden sich in dieser Schicht sowie in der Mucosa mehrere Herde mit zahlreichen positiven mononukleären Infiltratzellen. Die Mucosa wies zusätzlich einzelne positiv reagierende Kapillarendothelzellen und einzelne im Bereich der mononukleären Infiltratzellen gelegene positiv reagierende Drüsenzellen auf. Im Dickdarm reagierten in der Tunica muscularis und der Tela submucosa einzelne Kapillarendothelzellen positiv. Lediglich die Tela submucosa wies einzelne positive Endothelzellen größerer Gefäße auf. In der Tela submucosa und der *Lamina propria mucosae* fanden sich einzelne positive Lymphozyten.

Zwei der untersuchten 13 Katzen (Gi1558/98, Gi318/99) zeigten in den von ihnen zur Verfügung stehenden Organen Großhirn und Leber sowie in den von nur einer der beiden Katzen (Gi1558/98) vorliegenden Organen Kleinhirn, Dünndarm und Pankreas keine positiven Reaktionen. Lediglich der untersuchte Lymphknoten der Katze Gi1558/98 wies mehrere positive Lymphozyten im nodulären Kortex auf.

Nach Inkubation mit dem zu Vergleichszwecken eingesetzten Antikörper als Positivkontrolle Maus anti-Human HLA-DR zeigten sieben der 13 untersuchten Großhirne (Gi1866/98, Gi2037/98, Gi2216/98, Gi292/99, Gi495/99, Gi620/99, Gi711/99), sechs der neun untersuchten Kleinhirne (Gi1866/98, Gi2216/98, Gi292/99, Gi495/99, Gi620/99, Gi711/99) und ein Rückenmark (Gi620/99) das gleiche Reaktionsmuster wie nach Inkubation mit dem monoklonalen Antikörper F7 1 D4 F6 H4. Die übrigen Groß- und Kleinhirne sowie das Rückenmark der Katze Gi398/99 wiesen nach Inkubation mit Maus anti-Human HLA-DR insbesondere mehr positive Endothelzellen und Mikrogliazellen auf. Bei einer Katze (Gi398/99) reagierten im Großhirn zusätzlich Perizyten und Endothelzellen sowie im Rückenmark zusätzlich Endothelzellen und Mikrogliazellen positiv.

Zwei Katzen (Gi1558/98, Gi318/99), die nach Inkubation mit dem monoklonalen Antikörper F7 1 D4 F6 H4 überwiegend negativ reagierten, zeigten nach Inkubation mit Maus anti-Human HLA-DR in den einzelnen Gehirnabschnitten starke positive Reaktionen mit gleichem Verteilungsmuster wie bereits beschrieben (siehe vorne), und eine der beiden Katzen (Gi318/99) wies außerdem im Großhirn Demyelinisierungsherde mit positiv reagierenden

Myelinophagen auf. Die Zellen in der Leber dieser Katze zeigten wie nach Inkubation mit dem monoklonalen Antikörper F7 1 D4 F6 H4 keine Reaktion. Dünndarm, Leber, Pankreas und Lymphknoten von der Katze Gi1558/98 wiesen vor allem positiv reagierende Endothelzellen größerer Gefäße auf. Außerdem fanden sich im Dünndarm einzelne positive Kapillarendothelzellen sowie zahlreiche positive Zellen des MALT. In der Leber fanden sich einzelne positive Kupffer-Zellen und mehrere Herde mit positiven mononukleären Infiltratzellen. Die Mesothelzellen reagierten negativ. Im Pankreas reagierten mehrere bis zahlreiche interstitielle dendritische Zellen positiv. Der Lymphknoten wies ein Reaktionsmuster auf wie es bereits in Kap. 4.1 beschrieben wurde.

Von den übrigen untersuchten Organen fiel lediglich die Menge der reagierenden Zellen in der Niere von der Katze Gi2087/98 und dem Dünndarm von der Katze Gi292/99 nach Inkubation mit Maus anti-Human HLA-DR um einen Grad stärker aus. In der Hautprobe reagierten zusätzlich Talgdrüsenzellen positiv (siehe Kap. 4.3.3.1.5).

Die einzelnen Ergebnisse der immunhistologischen Untersuchung mit dem monoklonalen Antikörper F7 1 D4 F6 H4 sind in Tabelle 13 aufgeführt.

#### **4.3.3.1.4 FIV-positive Katzen**

Von vier FIV-positiven Katzen wurden das Großhirn (siehe Abb. 43a-c) sowie von einer der Katzen zusätzlich das Kleinhirn untersucht. Im Vergleich zu den anderen untersuchten Katzen-Gruppen reagierten bei den FIV-positiven Katzen fast in gleicher Ausprägung Perizyten, Mikrogliazellen und Endothelzellen positiv (siehe Abb. 43a, b). In einem Fall fanden sich positive Gliaknötchen und in einem anderen positive Ependymzellen.

Im Großhirn aller Tiere reagierten die Perizyten in den Meningen, der grauen sowie der weißen Substanz und im Plexus choroideus positiv, wobei bei 3/4 Tieren mehrere bis zahlreiche und bei einem Tier nur einzelne Perizyten eine positive Reaktion aufwiesen. Mehrere bis zahlreiche positiv reagierende Endothelzellen fanden sich bei zwei Katzen in allen vier untersuchten Gehirnabschnitten und bei einer Katze in den Meningen sowie in der grauen und in der weißen Substanz. Alle Tiere wiesen in der weißen Substanz teils einzelne, teils mehrere bis zahlreiche positive Mikrogliazellen sowie in einem Fall zusätzlich Gliaknötchen auf. In diesem Fall fanden sich auch einzelne positive Mikrogliazellen in der grauen Substanz. Außerdem zeigte nur diese Katze mehrere bis zahlreiche positiv reagierende mononukleäre Infiltratzellen in den Meningen und dem Plexus choroideus sowie einzelne bis mehrere positiv reagierende, perivaskuläre mononukleäre Infiltratzellen in der grauen und der

weißen Substanz. Die Ependymzellen der untersuchten Großhirne zeigten in einem Fall einzelne positive Reaktionen (siehe Abb. 43c).

Das untersuchte Kleinhirn wies ein Reaktionsmuster auf wie die zuvor beschriebenen Großhirnabschnitte. Es fanden sich in der weißen Substanz neben den anderen genannten Zellarten ebenfalls Gliaknötchen und in Meningen sowie Plexus choroideus mononukleäre Infiltratzellen.

Nach Inkubation mit der Positivkontrolle Maus anti-Human HLA-DR wiesen zwei Katzen Unterschiede zu den Reaktionen nach Inkubation mit dem monoklonalen Antikörper F7 1 D4 F6 H4 auf. In einem Fall (Gi2203/89) reagierten insgesamt mehr Mikrogliazellen positiv und im anderen Fall (Gi366/92) mehr Perizyten. Alle untersuchten Gehirnschnitte wiesen einen intensiveren Farbniederschlag auf.

Die Ergebnisse der immunhistologischen Untersuchung mit dem monoklonalen Antikörper F7 1 D4 F6 H4 sind in Tabelle 14 aufgeführt.

#### **4.3.3.1.5 Formalin-fixierte, Paraffin-eingebettete Hautproben sowie Methanol-fixierte, Paraffin-eingebettete Organe je einer Katze**

Formalin-fixierte, Paraffin-eingebettete Hautproben einer Katze wiesen nach Inkubation mit dem monoklonalen Antikörper F7 1 D4 F6 H4 positiv reagierende Langerhans-Zellen und Lymphozyten in der Epidermis sowie positive Lymphozyten um die Haarfollikel auf. Nach Inkubation mit Maus anti-Human HLA-DR reagierten außerdem die Talgdrüsenzellen positiv (siehe auch Kap. 4.3.3.1.3).

Die Methanol-fixierten, Paraffin-eingebetteten Organe Milz, Knochenmark, Leber und peripheres Nervengewebe sowie Groß- und Kleinhirn einer Katze wiesen die gleichen positiven Reaktionen auf wie Formalin-fixiertes, Paraffin-eingebettetes Gewebe.

#### **4.3.3.2 Wildfeliden**

Es wurden Organe von vier Wildfeliden ausgewählt, wobei je zwei der Tiere der Unterfamilie *Felinae* (Trouessart, 1885; Gattungen *Leopardus* und *Puma*) bzw. *Pantherinae* (Pocock, 1917; Gattungen *Neofelis* und *Panthera*) zugehörig waren. Aus dem Sektionsgut des Instituts für Veterinär-Pathologie der Universität Leipzig wurden retrospektiv von einem Ozelot (*Leopardus pardalis*; Kratochvíl, 1982), einem Nebelparder (*Neofelis nebulosa*; Kratochvíl, 1982) und einem Löwen (*Panthera leo*; Kratochvíl, 1982) die Organe Milz, Dünndarm, Pankreas, Leber, Niere und Lunge (siehe Abb. 29, 30, 33) sowie von den beiden

erstgenannten Tieren zusätzlich Knochenmark untersucht. Aus dem Sektionsgut des Instituts für Veterinär-Pathologie der Justus-Liebig Universität Gießen wurden retrospektiv von einem *Puma* (*Puma concolor*; Kratochvíl, 1982) die Organe Milz, Lymphknoten und Niere untersucht. Die immunhistologische Untersuchung der Paraffin-eingebetteten, Formalin-fixierten Organe wurde mit der PAP-Methode nach vorangegangener Zitratpuffer-Behandlung durchgeführt.

Nach Inkubation mit dem monoklonalen Antikörper F7 1 D4 F6 H4 zeigten die genannten Organe positive Reaktionen der mononukleären und dendritischen Zellen, die in ihrem Verteilungsmuster den beschriebenen Reaktionen bei den domestizierten Katzen (*Felis sylvestris f. catus*) glichen (siehe Kap. 4.1). In der Gruppe der Wildfeliden gab es wie bei den domestizierten Katzen sowohl positiv als auch negativ reagierende Gefäßendothelzellen und Mesothelzellen. Von den Epithelien der verschiedenen Organe wiesen zahlreiche Dünndarmepithelzellen sowie einzelne Tubulusepithelzellen in der Niere in zwei Fällen (Ozelot, Löwe) und die Gallengangsepithelzellen in der Leber in einem Fall (Ozelot) einen schwach positiven Farbniederschlag auf. Diese Reaktionen wurden ebenfalls bereits bei einzelnen domestizierten Katzen beobachtet (Dünndarmepithelzellen: siehe Kap. 4.3.3.1.2.2, 4.3.3.1.3; Tubulusepithelzellen/Niere: siehe Kap. 4.3.3.1.2.1, 4.3.3.1.2.4, 4.3.3.1.3; Gallengangsepithelzellen: siehe Tabelle 3a). Bei zwei Wildfeliden (Nebelparder, Löwe) waren im Lungenschnitt Bronchialepithelzellen vorhanden, die in beiden Fällen eine schwach positive Reaktion zeigten (siehe Abb. 29, 30). Außerdem fanden sich in der Lunge des Löwen mehrere Schaumzellgranulome mit mehreren bis zahlreichen positiv reagierenden Zellen (siehe Abb. 33). Bei den untersuchten Lungenschnitten der domestizierten Katzen (siehe z. B. Kap. 4.3.3.1.2.1 und 4.3.3.1.2.3) reagierten die Bronchialepithelzellen jeweils negativ, und es fanden sich keine Schaumzellgranulome. Weitere positive Reaktionen in den Lungen (Alveolarmakrophagen/Pneumozyten Typ II, MALT, Endothelzellen) der Wildfeliden glichen denen der domestizierten Katzen. Von den zwei untersuchten Knochenmarkproben (Nebelparder, Ozelot) enthielt die des Nebelparders positive B-Zell-Follikel wie dies bereits bei mehreren domestizierten Katzen ebenfalls nachgewiesen werden konnte (siehe Kap. 4.1 und 4.3.3.1.2.2).

Die Ergebnisse nach Inkubation mit Maus anti-Human HLA-DR stimmten in den meisten Organen mit denen nach Inkubation mit dem monoklonalen Antikörper F7 1 D4 F6 H4 überein. Folgende Unterschiede konnten festgestellt werden:

Nach Inkubation mit dem monoklonalen Antikörper F7 1 D4 F6 H4 reagierten zahlreiche Mesothelzellen der Milz des Löwen positiv, während sie nach Inkubation mit Maus anti-

Human HLA-DR ein negatives Ergebnis aufwiesen. Außerdem führte die Inkubation mit dem monoklonalen Antikörper F7 1 D4 F6 H4 bei Leber und Lunge des Nebelparders zu einer stärkeren Reaktion. In der Leber konnten sowohl eine höhere Anzahl von positiven Zellen als auch eine stärkere Intensität der positiven Reaktion nachgewiesen werden. In der Lunge zeigten die mononukleären Infiltratzellen eine stärkere Reaktion. Bei den Organen des Pumas führte die Inkubation mit dem monoklonalen Antikörper F7 1 D4 F6 H4 zu einem schwächeren Ergebnis bezüglich der Anzahl der positiven Zellen als auch der Intensität der positiven Reaktion. Im Lymphknoten reagierten die Gefäßendothelzellen negativ, während nach Inkubation mit Maus anti-Human HLA-DR zahlreiche Gefäßendothelzellen eine mittelstarke positive Reaktion aufwiesen.

Die Ergebnisse der immunhistologischen Untersuchung der Organe der Wildfeliden mit dem monoklonalen Antikörper F7 1 D4 F6 H4 sind in Tabelle 15 aufgeführt.

#### **4.3.3.3 Andere Haustiere und Labornager**

Die immunhistologische Untersuchung der Formalin-fixierten, Paraffin-eingebetteten Organe von Hund, Schwein, Pferd, Rind, Schaf, Ziege und Ratte mit dem monoklonalen Antikörper F7 1 D4 F6 H4 wurden mit der PAP-Methode nach vorangegangener Zitratpuffer-Behandlung durchgeführt. Bei den untersuchten Organen der Haustiere handelte es sich um Milz, Lymphknoten, Dünndarm und Knochenmark, wobei letzteres bei Pferd und Rind fehlte. Von einer Ratte wurden die Gewebe Milz, Leber und Niere untersucht.

Die Milz des Schafes zeigte einzelne positive Lymphozyten und folliculäre dendritische sowie interdigitierende Zellen in der weißen Pulpa und einzelne positive Makrophagen in der roten Pulpa. Im nodulären Kortex des Lymphknotens fanden sich einzelne positive Lymphozyten und folliculäre dendritische Zellen. In der *Lamina propria mucosae* des Dünndarms reagierten einzelne Lymphozyten und Makrophagen positiv. Das Knochenmark bestand aus Fettmark und zeigte keine positive Reaktion.

Bei der Ziege fanden sich im MALT des Dünndarms einzelne positive Lymphozyten. Im nodulären Kortex des Lymphknotens reagierten einzelne Lymphozyten und folliculäre dendritische Zellen positiv, und in der Medulla wiesen mehrere Makrophagen eine positive Reaktion auf. Bei dem Knochenmark handelte es sich wie beim Schaf um Fettmark, welches keine Reaktion zeigte. Die untersuchte Milz zeigte ebenfalls keine positive Reaktion.

Die immunhistologische Untersuchung der Organe von Hund, Schwein, Pferd, Rind und Ratte führte zu einem negativen Ergebnis.

Nach Inkubation mit Maus anti-Human HLA-DR reagierten insbesondere mononukleäre und dendritische Zellen bei Hund, Schwein, Pferd und Rind positiv. Die Organe von Schaf, Ziege und Ratte wiesen hingegen nur wenige positive Reaktionen auf. Die Ergebnisse der immunhistologischen Untersuchung der Organe vom Schaf unterschieden sich nicht von den bereits beschriebenen nach Inkubation mit dem monoklonalen Antikörper F7 1 D4 F6 H4. Bei der Ziege reagierten nach Inkubation mit Maus anti-Human HLA-DR neben einzelnen Zellen in Darm und Lymphknoten ebenfalls in der Milz einzelne Zellen positiv. In den Organen der Ratte fanden sich lediglich in der Niere herdförmig einzelne positive Tubulusepithelzellen. Die Ergebnisse der immunhistologischen Untersuchung der Organe der Haustier- und der Labornagerspezies mit Maus anti-Human HLA-DR sind in Tabelle 16 aufgeführt.

#### **4.3.3.4 Mensch**

Zur immunhistologischen Untersuchung lag ein menschlicher Lymphknoten vor. Die Inkubation mit dem monoklonalen Antikörper F7 1 D4 F6 H4 mit der PAP-Methode nach einer vorangegangenen Zitratpufferbehandlung führte zu einem negativen Ergebnis.

Nach Inkubation mit Maus anti-Human HLA-DR reagierten zahlreiche bis alle Zellen im nodulären Kortex sowie mehrere Zellen im diffusen Kortex und der Medulla positiv. Bei den positiv reagierenden Zellen im nodulären Kortex handelte es sich überwiegend um B-Lymphozyten und einzelne T-Lymphozyten sowie folliculäre dendritische Zellen, während im diffusen Kortex und der Medulla überwiegend T-Lymphozyten, einzelne Makrophagen sowie interdigitierende Zellen positiv reagierten.

#### **4.4 Stabilität der Hybridomzellen sowie des monoklonalen Antikörpers F7 1 D4 F6 H4**

Bei den immunhistologischen Untersuchungen der über einen Zeitraum von sechs Monaten in regelmäßigen Abständen gewonnenen Chargen des monoklonalen Antikörpers F7 1 D4 F6 H4 aus der Standkultur konnte eine gleichbleibende Reaktion sowohl hinsichtlich der Verteilung der reagierenden Zellen als auch in der Intensität festgestellt werden. Des Weiteren zeigten die den monoklonalen Antikörper F7 1 D4 F6 H4 produzierenden Hybridomzellen bei einem Auftauversuch zehn Wochen nach dem Einfrieren ein unverändertes Wachstum und die geerntete Charge des monoklonalen Antikörpers F7 1 D4 F6 H4 nach zwei Wochen Kultivierung das gleiche Ergebnis in der immunhistologischen Untersuchung wie vor der Kryokonservierung. Aus dem Bioreaktor

miniPERM® wurden über einen Zeitraum von mehr als vier Monaten zweimal wöchentlich Überstände geerntet. Die immunhistologische Untersuchung ergab, dass die Überstände der ersten vier Monate bei einer Verdünnung von 1:2000 eine gleichbleibende Reaktion aufwiesen. Danach kam es zu einem progredienten Absinken der Zellzahl im Bioreaktor und demzufolge in der immunhistologischen Untersuchung des Überstands zu einer deutlich schwächeren Reaktion.

## **5 Diskussion**

### **5.1 Herstellung des monoklonalen Antikörpers gegen felines MHC Klasse II-Antigen**

Zur Herstellung eines monoklonalen Antikörpers gegen FeLV der Katze wurde als Antigen Felines Leukämievirus nach Ultrazentrifugation aus dem Überstand von FL 74-Zellen verwendet. Entgegen der erwarteten Spezifität des Antikörpers gegen FeLV ergab das immunhistologische Screening auf Zell- und Gewebeproben sowie die Feststellung des Molekulargewichts des durch den monoklonalen Antikörper nachgewiesenen Antigens, dass es sich um einen Antikörper gegen felines MHC Klasse II-Antigen handelt.

Der erste katzenspezifische, monoklonale Antikörper gegen MHC Klasse II-Antigen entstand bei dem Versuch einen Antikörper gegen FIV herzustellen, indem eine Immunisierung mit gereinigtem FIV durchgeführt wurde (Rideout et al., 1990). Auch Hunt et al. (1995) erhielten nach Immunisierung mit FIV mehrere monoklonale Antikörper gegen felines MHC Klasse II-Antigen. Die Erklärung für dieses Phänomen, dass nach Immunisierung mit FIV-Partikeln Antikörper gegen MHC Klasse II-Antigen gebildet werden, liegt an der Art der Virus-Ausscheidung aus der infizierten Zelle. 1967 beschrieben Hunt und Siegel das "budding" bei Lymphozyten experimentell mit verschiedenen Leukämie-Viren (Rauscher und Moloney) infizierter Mäuse, wobei ein Zusammenhang der Virus-Ausscheidung aus der Zelle und dem "budding" vermutet wurde, jedoch noch kein genauer Mechanismus bekannt war. Auf der Basis von elektronenmikroskopischen Aufnahmen der Feinstruktur von Typ C-Oncornaviren bei Vögeln und Mäusen konnte ein Modell des Aufbaus von den Viruspartikeln erstellt und die Virus-Ausscheidung durch "budding" bestätigt werden (Bolognesi et al., 1978). Untersuchungen von Azocar et al. (1979, 1983) ergaben, dass FeLV aus infizierten, humanen, lymphoiden Zellen MHC Klasse I-Antigene aus der Wirtszelle in die Virushülle integriert hat, wobei die Integration wahrscheinlich zum Zeitpunkt des "buddings" stattfindet. Des Weiteren konnte nachgewiesen werden, dass Viren von FeLV-infizierten Katzen FLA-Antigene der Wirtszellen in ihrer Virushülle enthalten (Lee et al., 1982). Bei den erstgenannten Untersuchungen mit FeLV wurden ausschließlich anti-HLA Klasse I-Seren verwendet (Azocar et al., 1979, 1983). Bei der Untersuchung der Viren von FeLV-infizierten Katzen wurden die FLA-Antigene nicht genauer spezifiziert (Lee et al., 1982). Dagegen haben später zahlreiche weiterführende Untersuchungen der Retroviren HIV und SIV ergeben, dass neben



MHC Klasse I-Antigen und anderen Oberflächenantigenen insbesondere MHC Klasse II-Antigen, und zwar ausschließlich die Determinante HLA-DR, aus der Wirtszellenmembran in die Virushülle integriert wird (Gelderblom et al., 1987; Arthur et al., 1992; Esser et al., 2001). Aufgrund der genannten Ergebnisse von den Untersuchungen mit FeLV (Azocar et al., 1979, 1983; Lee et al., 1982) sowie HIV und SIV (Gelderblom et al., 1987; Arthur et al., 1992; Esser et al., 2001) sowie des gleichen Ausscheidungsmechanismus der Viren aus der Familie der Retroviridae kann von einer Integration der MHC Klasse II-Antigene der FL 74-Zellen in die Virushülle des FeLV ausgegangen werden.

## 5.2 Eigenschaften des hergestellten monoklonalen Antikörpers

Das immunhistologische Reaktionsmuster des hergestellten monoklonalen Antikörpers F7 1 D4 F6 H4 auf Zell- und Gewebeproben von domestizierten Katzen, insbesondere die stark positive Reaktion mit felines B- und T-Lymphozyten, Makrophagen und diversen dendritischen Zellen, deutete im Vergleich mit dem Erscheinungsbild bei anderen Spezies darauf hin, dass es sich um einen Antikörper gegen MHC Klasse II-Antigen handelt. Das in der Immunfärbung festgestellte Molekulargewicht des durch den monoklonalen Antikörper nachgewiesenen Antigens beträgt 29 kDa und stimmt damit mit dem Ergebnis der Untersuchungen der  $\beta$ -Kette von feline MHC Klasse II-Antigen überein (Neefjes et al., 1986; Rideout et al., 1990). Die ersten katzenspezifischen, monoklonalen Antikörper gegen MHC Klasse II-Antigen reagieren mit beiden Ketten des Antigens (Rideout et al., 1990; Hunt et al., 1995). Ein katzenspezifischer, monoklonaler Antikörper ausschließlich gegen die  $\beta$ -Kette des MHC Klasse II-Antigens wurde bisher nicht beschrieben. Der monoklonale Antikörper F7 1 D4 F6 H4 gehört zu der Immunglobulinklasse IgG1 und besitzt eine Leichtkette vom Typ kappa. Die Untersuchung von felines, peripheren Blutzellen im Durchflusszytometer führte zu einer positiven Reaktion mit Lymphozyten und Monozyten, während Granulozyten nicht mit dem Antikörper reagierten. Dieses Ergebnis stimmt ebenfalls mit den Ergebnissen von Rideout et al. (1990) und Hunt et al. (1995) überein. Weiterführende immunhistologische Untersuchungen mit dem monoklonalen Antikörper F7 1 D4 F6 H4 auf Gewebeproben von Wildfeliden der Unterfamilien *Felinae* und *Pantherinae* sowie von verschiedenen Haustier- und einer Labornagerspezies sowie des Menschen ergaben, dass der hergestellte Antikörper hauptsächlich mit Zellen von Feliden reagiert. Die einzelnen positiven Zellen der Gewebeproben von Schaf und Ziege sind in diesem Zusammenhang als nicht bedeutsam anzusehen.

Die Anwendbarkeit des monoklonalen Antikörpers F7 1 D4 F6 H4 in immunhistologischen Untersuchungen konnte auf wie folgt aufbereiteten Proben nachgewiesen werden: Formalin- oder Methanol-fixierte, Paraffin-eingebettete Gewebeproben/Zellen, Gefrierschnitte, Blutausstriche und Zytozentrifugenpräparate (Azeton- oder Methanol-fixiert). Die Anwendung der bisher in der Literatur beschriebenen katzenspezifischen Antikörper gegen MHC Klasse II-Antigen erfolgte jeweils lediglich auf Gefrierschnitten (Rideout et al., 1990; Hunt et al., 1995). Die Stabilität der Produktion des hier vorgestellten monoklonalen Antikörpers durch die Hybridomzellen wurde regelmäßig über einen Zeitraum von sechs Monaten in der Standkultur sowie über einen Zeitraum von vier Monaten im Bioreaktor miniPERM<sup>®</sup> überprüft. Außerdem wurden das Wachstum der Hybridomzellen während dieser Zeit und nach einem Auftauversuch zehn Wochen nach dem Einfrieren der Zellen sowie die erhaltenen Eigenschaften des von den aufgetauten Hybridomzellen produzierten monoklonalen Antikörpers getestet. Das Wachstum der Hybridomzellen sowie die gleichbleibende Reaktion des monoklonalen Antikörpers sowohl hinsichtlich der Verteilung der reagierenden Zellen als auch in der Intensität konnten nachgewiesen werden. Mit diesen Ergebnissen kann die Stabilität der Hybridomzellen sowie des monoklonalen Antikörpers F7 1 D4 F6 H4 als gesichert angesehen werden.

Es wurden keine weiterführenden Untersuchungen zur Determinante, gegen die der monoklonale Antikörper F7 1 D4 F6 H4 gerichtet ist, durchgeführt. Es kann jedoch davon ausgegangen werden, dass es sich bei der Determinante um einen eher monomorphen, d. h. um einen Bereich aus einem konstanten Anteil der  $\beta$ -Kette handelt, da der Antikörper mit Zellen und Geweben zahlreicher nicht verwandter domestizierter Katzen und vor allem auch mit Geweben von Wildfeliden reagiert. Die phylogenetische Sequenzanalyse von DRB-Genen, die für die Expression der  $\beta$ -Kette kodieren, ergab bei domestizierten Katzen und Wildfeliden der Unterfamilie *Felinae*, dass es sich um einen Stamm handelt. Dieser unterscheidet sich eindeutig von DRB-Genen des Menschen, der Maus und des Hundes, wobei die DRB-Sequenzen des Hundes der der Katze am ähnlichsten sind. Der persistierende DRB-Allelstamm hat sich somit wahrscheinlich vor der Abtrennung der modernen Katzen-Spezies von ihren Vorfahren und nach der Trennung der Felidae von den Canidae entwickelt (Yuhki und O'Brien, 1997). Die Determinante, gegen die der monoklonale Antikörper F7 1 D4 F6 H4 gerichtet ist, liegt somit in einem konstanten Bereich der  $\beta$ -Kette, der gemeinsam bei domestizierten Katzen und Wildfeliden der Unterfamilien *Felinae* und *Pantherinae* vorkommt.

Bisherige Untersuchungen mit kreuzreagierenden und mit katzenspezifischen Antikörpern gegen MHC Klasse II-Antigen führten zu der Annahme, dass es bei der Katze wie bei Hund und Pferd zwei Subtypen von Genen gibt. In Anlehnung an den MHC der Maus wurden diese als I A-ähnliche und I E-ähnliche Gene bezeichnet. Dabei kodiert das I A-Gen grundsätzlich für MHC Klasse II I A-Antigene auf ruhenden T-Lymphozyten, während das I E-Gen zur Expression von MHC Klasse II I E-Antigenen auf aktivierten T-Lymphozyten führt (Neefjes et al., 1986; Kuramochi et al., 1987; Pollack et al., 1988). Die von Rideout et al. (1990) und Hunt et al. (1995) hergestellten katzenspezifischen, monoklonalen Antikörper gegen MHC Klasse II-Antigen reagieren mit ruhenden T-Lymphozyten. Dementsprechend beschreiben Rideout et al. (1990) ihren Antikörper als I A-ähnlich. Vergleicht man die Struktur der Gene sowie der Antigen-Moleküle I A und I E der Maus mit den MHC Klasse II-Antigenen des Menschen, dann ähneln sich I A und DQ sowie I E und DR. Zusammengefasst führt das zu dem Schluss, dass ein monoklonaler Antikörper gegen MHC Klasse II-Antigen, der mit ruhenden T-Lymphozyten der Katze reagiert, wie bei Pferd und Hund I A-ähnlich und damit homolog zu HLA-DQ zu sein scheint.

Folgende Überlegungen widersprechen allerdings dieser Ansicht:

Von der domestizierten Katze wurden bisher mehrere funktionelle DRA- und DRB-Gene kloniert und analysiert (Yuhki und O'Brien, 1997; Beck et al., 2001; Yuhki et al., 2003) sowie die Pseudogene DPA und DPB nachgewiesen (Verhoeven et al., 1988; Beck et al., 2001; Yuhki et al., 2003). Neuere vergleichende Untersuchungen der MHC Klasse II-Gene des Menschen, der Maus und der Katze haben allerdings ergeben, dass die Katze über keinerlei DQ-Gene verfügt (Beck et al., 2001; Yuhki et al., 2003).

Bei der Untersuchung von I A-ähnlichen Antigenen auf der Zelloberfläche von humanen, mononukleären Zellen entdeckten Nunez et al. (1984), dass sich I A und HLA-DR insofern gleichen, dass beide Antigene stärker polymorph sind, in einem höheren Maße mit der allogenetischen Stimulation und der Restriktion der Immunantwort assoziiert sind und öfter auf Zellen der Monozyten-Makrophagen-Zelllinie exprimiert werden als andere Antigene der MHC Klasse II-Region. Die Sequenz-Analysen der DRA- und DRB-Gene der domestizierten Katze haben gezeigt, dass es in der Quantität und Qualität des Polymorphismus der Gene erstaunliche Ähnlichkeiten zu den humanen DR-Genen gibt. In beiden Spezies sind die DRB-Gene stark polymorph (Yuhki, 1995; Yuhki und O'Brien, 1997; Beck et al., 2001; Kuwahara et al., 2000; Kennedy et al., 2002; Yuhki et al., 2003) und gleichen insofern nach Nunez et al. (1984) eher I A.

Bei dem Vergleich der MHC Klasse II-Gensequenz von Maus, Mensch und Katze beschreiben Yuhki et al. (2003) nur eine entfernte Ähnlichkeit zwischen I E sowie DR und I A und DQ bzw. bei der Katze DO.

Die Tatsache, dass HIV und SIV von den MHC Klasse II-Antigenen lediglich die Determinante HLA-DR in ihre Virushülle integrieren (Arthur et al., 1992; Esser et al., 2001), und die Immunisierung mit FIV und FeLV, wie HIV und SIV zur Gruppe der Retroviridae gehörend (siehe auch Kap. 5.1), auch je einen monoklonalen Antikörper gegen MHC Klasse II-Antigen hervorbrachte, lässt die Überlegung zu, dass es sich bei den MHC Klasse II-Antigenen in der Virushülle von FIV und FeLV ebenfalls um die Determinante DR handeln könnte.

Das weitestgehend gleiche immunhistologische Reaktionsmuster des kreuzreagierenden monoklonalen Antikörpers HLA-DR mit dem monoklonalen Antikörper F7 1 D4 F6 H4 deutet ebenfalls auf eine FLA-DR-Spezifität des letzteren hin.

Zusammengefasst führen diese Überlegungen zu der Annahme, dass es sich bei dem monoklonalen Antikörper F7 1 D4 F6 H4 um einen FLA-DR-spezifischen Antikörper handelt und nach dem heutigen Wissensstand die Bezeichnung "I A-ähnlich" als Übertragung der Genomcharakterisierung der MHC Klasse II der Maus für die Katze nicht angebracht ist (Yuhki et al., 2003).

### **5.3 Reaktionsmuster des monoklonalen Antikörpers F7 1 D4 F6 H4 sowie anderer monoklonaler Antikörper gegen MHC Klasse II-Antigene der Katze**

#### **5.3.1 Feline Leukozyten und Zelllinien**

Die MHC Klasse II-Expression auf feline peripheren, mononukleären Zellen wurde mit dem monoklonalen Antikörper F7 1 D4 F6 H4 im Durchflusszytometer sowie immunzytologisch auf Blutaussstrichen und Zytozentrifugenpräparaten getestet. Die unterschiedlichen Untersuchungsmethoden führten zu demselben Ergebnis, nämlich überwiegend positiv reagierenden Lymphozyten und Monozyten, während die Granulozyten, wie erwartet, kein MHC Klasse II-Antigen exprimierten. Die Ergebnisse der in den immunzytologischen Untersuchungen der Blutausstriche angewandten Positivkontrollen Maus anti-Human HLA-DR und dem kommerziellen Maus anti-Katze MHC II-Antikörper stimmten weitestgehend mit denen des monoklonalen Antikörpers F7 1 D4 F6 H4 überein (siehe Tab. 7). Die Ergebnisse der Zytozentrifugenpräparate wiesen im Vergleich zwischen dem Antikörper F7 1 D4 F6 H4 und Maus anti-Human HLA-DR keinen Unterschied auf, während keine positive Reaktion nach Inkubation der Zytozentrifugenpräparate mit dem kommerziellen Maus anti-Katze MHC II-Antikörper festzustellen war. Bei Untersuchungen von feline, peripheren Lymphozyten mit kreuzreagierenden Antikörpern gegen humanes MHC Klasse II-Antigen reagierten zahlreiche unstimulierte Zellen, höchstwahrscheinlich mit einer IA-ähnlichen Determinante, positiv (Neeffes et al., 1986; Kuramochi et al., 1987). Dagegen reagierten nach Anwendung eines anti-Maus Antikörpers gegen die IE-ähnliche Determinante nur stimulierte Lymphozyten positiv (Pollack et al., 1988). Die von Rideout et al. (1990) und Hunt et al. (1995) mit katzenspezifischen monoklonalen Antikörpern gegen MHC Klasse II-Antigen durchgeführten Untersuchungen im Durchflusszytometer stimmten mit den Ergebnissen nach Verwendung des Antikörpers F7 1 D4 F6 H4 überein.

Die mit dem Antikörper F7 1 D4 F6 H4 durchgeführten immunhistologischen Untersuchungen auf Zellen der Zelllinien FL 74, FL 4, CrFK und FE in Form von Formalin-fixierten, Paraffin-eingebetteten Zellpellets sowie Methanol- oder Azeton-fixierten Zytozentrifugenpräparaten zeigten die höchste MHC Klasse II-Expression auf den FL 74-Zellen (siehe Tab. 5 und 6). Die Ergebnisse stimmten weitestgehend mit denen des Maus anti-Human HLA-DR überein, während die Inkubation mit dem kommerziellen Maus anti-Katze MHC II-Antikörper zu einer schwächeren Reaktion führte. Lediglich einzelne FL 4-Zellen auf

den Azeton-fixierten Zytozentrifugenpräparaten wiesen eine positive Reaktion auf, wobei alle drei verwendeten Antikörper zum gleichen Reaktionsmuster führten. Von den CrFK-Zellen wiesen nach Inkubation mit dem Antikörper F7 1 D4 F6 H4 oder Maus anti-Human HLA-DR einzelne Zellen in den Azeton-fixierten Zytozentrifugenpräparaten eine positive Reaktion auf. Darüber hinaus reagierte der letztgenannte Antikörper ebenfalls mit einzelnen Zellen in den Methanol-fixierten Zytozentrifugenpräparaten. Sowohl die Untersuchung mit dem kommerziellen Maus anti-Katze MHC II-Antikörper als auch sämtliche Untersuchungen der CrFK-Zellen in Zellpellets verliefen negativ. Bei den FE-Zellen wurde mit keinem der angewandten Antikörper in einer der Proben MHC Klasse II-Antigen nachgewiesen. Dieses erwartete Ergebnis ist darauf zurückzuführen, dass es sich bei den FE-Zellen um feline Embryonalzellen handelt, die aufgrund ihrer Entwicklungsstufe noch keine MHC Klasse II-Antigene auf ihrer Oberfläche tragen. Die von Rideout et al. (1990) und Hunt et al. (1995) verwendeten katzenspezifischen Antikörper gegen MHC Klasse II-Antigen führten bei der Untersuchung von FL 74-Zellen im Durchflusszytometer zu einer positiven Reaktion. Wie bereits bei den peripheren, mononukleären Zellen beschrieben, wies der von Pollack et al. (1988) verwendete anti-Maus Antikörper gegen MHC Klasse II I E-Antigen ein anderes Reaktionsmuster auf, d. h. er führte im Falle der FL 74-Zellen zu einem vollständig negativem Ergebnis. Die Untersuchungen der MHC Klasse II-Expression auf nicht-infizierten sowie FIV-infizierten CrFK-Zellen mit katzenspezifischen, monoklonalen Antikörpern ergaben in allen Fällen ein negatives Ergebnis (Rideout et al., 1990; Lerner et al., 1998). Die MHC Klasse II-Expression von FE-Zellen und FL 4-Zellen wurde bisher nicht in der Literatur beschrieben. Eventuell sind die von Pollack et al. (1988) verwendeten felines, fetalen bzw. embryonalen Fibroblasten-Zelllinien mit den FE-Zellen zu vergleichen. Auf diesen Fibroblasten wurde kein MHC Klasse II I E-Antigen nachgewiesen. Für den Vergleich der MHC Klasse II-Expression der FL 4-Zellen können zahlreiche andere FIV-infizierte Zelllinien, die mit katzenspezifischen, monoklonalen Antikörpern gegen MHC Klasse II-Antigen untersucht wurden, herangezogen werden. Neben der MHC Klasse II-Expression von FIV-infizierten CrFK-Zellen untersuchten Rideout et al. (1990) außerdem FIV-infizierte FL 74-Zellen, T-lymphoblastoide Zellen sowie FIV-infizierte Zellen der Lymphosarkomzelllinie 3201. Außer den FL 74-Zellen exprimierten keine der anderen genannten Zellen MHC Klasse II-Antigen. Auch Lerner et al. (1998) untersuchten weitere FIV-infizierte Zelllinien, neben den CrFK-Zellen diverse T-Zelllinien, eine Gliazelllinie und die Lymphosarkomzelllinie 3201. Lediglich bei den CrFK-Zellen, einer T-Zelllinie und der Gliazelllinie wurde kein MHC Klasse II-Antigen nachgewiesen. Im Gegensatz zu den Ergebnissen von Rideout et al. (1990)

fürte die Untersuchung der Lymphosarkomzelllinie 3201 allerdings zu einem positivem Ergebnis. Willett et al. (1991) stellten eine allmählich abnehmende MHC Klasse II-Expression auf einer persistierend FIV-infizierten T-Helferzelllinie fest. Diese heterogenen Ergebnisse verdeutlichen, dass die FIV-Infektion allein nicht ausschlaggebend für den Nachweis der MHC Klasse II-Expression ist, sondern diverse Faktoren dabei eine zusätzliche Rolle spielen, beispielsweise die Spezifität des gewählten Antikörpers, die Zellart und die Untersuchungsmethoden.

### **5.3.2 Organe**

#### **5.3.2.1 Reaktionsmuster des monoklonalen Antikörpers F7 1 D4 F6 H4**

Die immunhistologisch mit dem monoklonalen Antikörper F7 1 D4 F6 H4 untersuchten Formalin-fixierten, Paraffin-eingebetteten Organe der seziierten domestizierten Katzen (*Felis sylvestris f. catus*) wurden in den Gruppen SPF-Katzen, FeLV-negative und -positive Tiere (ohne und mit vorberichtlich erwähnten neurologischen Symptomen) sowie an FIP erkrankten Katzen und FIV-positiven Katzen zusammengefasst. Überdies wurden Organe von Wildfeliden untersucht.

Die SPF-Katzen wiesen im Vergleich mit den anderen untersuchten Katzensgruppen die geringsten positiven Reaktionen auf, bezogen sowohl auf die Anzahl der verschiedenen positiven Zellarten als auch auf die Menge der positiven Zellen. Folgende Zellen exprimierten MHC Klasse II-Antigen: Lymphozyten in Dünndarm und Leber, Kapillarendothelzellen in Dünndarm und Niere, interstitielle dendritische Zellen des Pankreas, Kupffer-Zellen und Perizyten in der Leber, Endothelzellen der Venolen und einzelne Makrophagen in den Nieren, Makrophagen im Dünndarm und im Gehirn vor allem Perizyten sowie im Kleinhirn zusätzlich einzelne Mikrogliazellen, Makrophagen und Endothelzellen. Einzelne Tiere wiesen positive mononukleäre Infiltratzellen in der Leber und/oder der Niere auf. Im Folgenden werden nur weitere untersuchte Organe und von den SPF-Katzen abweichende Reaktionen aufgeführt.

Die Gruppe der FeLV-negativen Katzen ohne neurologische Symptome wies etwas mehr positive Reaktionen als die SPF-Katzen auf. In der Milz exprimierten insbesondere B- und T-Lymphozyten sowie folliculäre dendritische und interdigitierende Zellen und Makrophagen MHC Klasse II-Antigen. In einem Fall wiesen außerdem die Mesothelzellen eine positive Reaktion auf. Im Knochenmark reagierten Zellen mit lymphozytärer oder makrophagenartiger

Morphologie sowie Endothelzellen und einzelne Perizyten positiv. Der Thymus wies positive epitheliale dendritische Zellen und Thymozyten auf. In der Lunge exprimierten insbesondere Alveolarmakrophagen/Pneumozyten Typ II, im Einzelfall auch Endothelzellen und Perizyten, MHC Klasse II-Antigen. In der Niere reagierten in einem Fall zusätzlich Tubulusepithelzellen positiv. Im Gehirn reagierten überwiegend Perizyten und Mikrogliazellen positiv. Das untersuchte Rückenmark zeigte keine Reaktion.

Die Gruppe der FeLV-positiven Katzen ohne neurologische Symptome wies in den untersuchten Lymphknoten ein ähnliches Reaktionsmuster auf wie bereits für die Milz der FeLV-negativen Katzen beschrieben. Die Mesothelzellen der Milz reagierten in dieser Untersuchungsgruppe überwiegend positiv. In zwei von vier untersuchten Knochenmarkproben fanden sich neben den positiven Zellen mit lymphozytärer oder makrophagenartiger Morphologie sowie positiven Endothelzellen zusätzlich positive B-Zell-Follikel. In einem Fall konnten im Thymus mit den B-Zell-Follikeln vergleichbare lymphozytäre Zellansammlungen nachgewiesen werden, die MHC Klasse II-Antigen exprimierten. Im Pankreas reagierten sehr viele interstitielle dendritische Zellen positiv. Der Dünndarm wies in einem Fall positive Epithelzellen auf. Das Gehirn zeigte insgesamt mehr positive Reaktionen im Vergleich zu den bisher beschriebenen Katzensgruppen. Perizyten und Endothelzellen reagierten in allen untersuchten Gehirnabschnitten bei der Mehrzahl der Tiere positiv. Außerdem exprimierten in der weißen Substanz Mikrogliazellen MHC Klasse II-Antigen. In einem Fall konnten positive Gliknötchen nachgewiesen werden.

Die Gruppe der FeLV-negativen Katzen mit neurologischen Symptomen wies neben einer eher geringen positiven Reaktion von Perizyten, Endothelzellen und Mikrogliazellen insbesondere positive mononukleäre Infiltratzellen in 4/5 Fällen im Gehirn und im untersuchten Rückenmark auf. Im Kleinhirn einer Katze konnten Demyelinisierungsherde in der weißen Substanz mit positiven Myelinophagen nachgewiesen werden.

Die Gruppe der FeLV-positiven Katzen mit neurologischen Symptomen wies in der untersuchten Niere positive Tubulusepithelzellen auf. In den peripheren Nerven exprimierten zahlreiche Kapillarendothelzellen MHC Klasse II-Antigen. Das Gehirn zeigte positive Reaktionen aller bisher genannten Zellen, wobei die Endothelzellen in den Meningen besonders stark reagierten. Außerdem fanden sich bei zwei Katzen positive Gliknötchen in der weißen Substanz.



Die Gruppe der FIP-Katzen wies nicht nur bei allen untersuchten Milzproben, sondern auch in den Darm-, Leber- und Pankreasproben positive Mesothelzellen auf. Fast alle untersuchten Organe zeigten positive mononukleäre Infiltratzellen in Form von Granulomen. Im Knochenmark fanden sich wie bei den FeLV-positiven Katzen ohne neurologische Symptome positive B-Zell-Follikel. In Darm, Pankreas und Nieren reagierten Epithelzellen (Kryptepithelzellen, Tubulusepithelzellen) positiv. Außerdem zeigten einzelne Bowmansche Kapseln in allen untersuchten Nieren positive Reaktionen. In der Leber einer Katze exprimierten die Hepatozyten MHC Klasse II-Antigen. In den Lungenproben reagierten neben den Alveolarmakrophagen/Pneumozyten Typ II alle Bronchialdrüsen-Epithelzellen positiv. In den untersuchten Abschnitten des Gehirns zeigten sich neben allen bereits genannten Zellen vor allem positive Endothelzellen und Mikrogliazellen. In Einzelfällen reagierten Gliaknötchen, Myelinophagen sowie Ependym- und Plexus choroideus-Zellen positiv. Von einer FIP-Katze wurden zusätzlich Herzmuskel, Schilddrüse, Magen und Dickdarm untersucht. In diesen Organen fanden sich die gleichen positiven Zellarten wie in den bereits beschriebenen Organen. Im Magen reagierten zusätzlich Drüsenzellen positiv. Hautproben von einer an FIP erkrankten Katze und einer FIP-negativen Katze wiesen positive Lymphozyten und Langerhans-Zellen auf.

Von der Gruppe der FIV-positiven Katzen wurden nur Gehirnproben untersucht. Im Vergleich zu den anderen untersuchten Katzen-Gruppen reagierten bei den FIV-positiven Katzen fast in gleicher Ausprägung die drei Zellarten Perizyten, Mikrogliazellen und Endothelzellen positiv. In Einzelfällen fanden sich positive Gliaknötchen und Ependymzellen.

Von den ausgewählten Wildfeliden wurden die Organe Milz, Knochenmark, Lymphknoten, Dünndarm, Pankreas, Leber, Niere und Lunge untersucht. Das positive Reaktionsmuster ist mit dem der domestizierten Katze vergleichbar. Es exprimierten neben mononukleären und dendritischen Zellen zahlreiche spezifische Epithelzellen (Dünndarmepithelzellen, Tubulusepithelzellen/Niere, Gallengangsepithelzellen/Leber) sowie Mesothel- und Endothelzellen MHC Klasse II-Antigen. Bei zwei Tieren mit Lungenveränderungen, nämlich Pleuritis bzw. Lipoidgranulomen, konnte eine positive Reaktion nachgewiesen werden, die bei den domestizierten Katzen nicht vorhanden war. Bei beiden Tieren fanden sich positive Bronchialepithelzellen sowie bei dem einen Tier positive Zellen innerhalb der Lipoidgranulome.

Im Vergleich der untersuchten Katzensgruppen wird deutlich, dass die Organe der SPF-Katzen die geringste MHC Klasse II-Expression aufweisen. Die Gruppe der FeLV-negativen Katzen ist im Gegensatz zu den SPF-Katzen mehr pathogenen Keimen wie Bakterien, Viren und/oder Parasiten ausgesetzt gewesen. Durch die dadurch verstärkt induzierte Phagozytose und Antigen-Präsentation wird IFN- $\gamma$  aus den T-Lymphozyten sezerniert, das wiederum die Expression von MHC Klasse II-Antigen auf den dieses Antigen konstitutiv exprimierenden Zelltypen steigert. Darüber hinaus führt IFN- $\gamma$  zur Expression von MHC Klasse II-Antigen auf epithelialen und mesenchymalen Zellen (siehe Kap. 2.1.5). So führte die Untersuchung der MHC Klasse II-Expression in Organen dieser Katzensgruppen zu dem erwarteten Ergebnis, dass mehr Zellen der bereits bei den SPF-Katzen genannten Zellarten und im Einzelfall Mesothelzellen und Epithelzellen positiv reagierten. Die durch vorberichtlich erwähnte neurologische Symptome abgegrenzte Gruppe der FeLV-negativen Katzen zeichnete sich besonders durch entzündliche Prozesse in Gehirn und Rückenmark sowie Demyelinisierungsherde im Kleinhirn aus. In diesen Bereichen wiesen die mononukleären Infiltratzellen und Myelinophagen eine starke MHC Klasse II-Expression auf.

Im Vergleich der Virus-negativen Katzensgruppen mit den Virus-positiven Katzensgruppen wiesen letztere deutlich mehr positive Reaktionen auf, bezogen sowohl auf die Anzahl der verschiedenen positiven Zellarten als auch auf die Menge der positiven Zellen. Bei den FeLV-positiven Tieren reagierten in den großen Parenchymenten mehr Mesothelzellen und Epithelzellen positiv. Im Gehirn konnte eine deutlich verstärkte Expression von Endothelzellen und Mikrogliazellen mit Bildung von positiven Gliaknötchen nachgewiesen werden. Bei der Gruppe mit vorberichtlich erwähnten neurologischen Symptomen fanden sich die positiven Endothelzellen vor allem in den Meningen. Die Gruppe der FIP-Katzen wies von allen untersuchten Katzensgruppen die stärkste induzierte Expression von MHC Klasse II-Antigen auf. So reagierten zahlreiche Epithelzellen in Darm (Kryptepithelzellen), Pankreas (Tubulusepithelzellen/Ausführungsgang), Niere (Tubulusepithelzellen) und Lunge (Bronchialdrüsenepithelzellen) positiv. Die Mesothelzellen aller untersuchten Milzproben sowie von Darm-, Leber- und Pankreasproben reagierten positiv. Nur in dieser Katzensgruppe konnte eine positive Reaktion von Bowmanschen Kapseln der Nieren und Hepatozyten in einer Leber nachgewiesen werden. Im Gehirn fanden sich ebenfalls starke positive Reaktionen, vor allem der Endothelzellen und Mikrogliazellen, auch in Form von Gliaknötchen. Des Weiteren konnten positive Plexus choroideus-Zellen und Ependymzellen nachgewiesen werden. Die positiven Reaktionen im Gehirn der FIV-positiven Katzen waren

ebenfalls stark ausgeprägt, unterschieden sich jedoch von den FIP-Katzen insofern, dass bei ihnen die drei Zellarten Perizyten, Mikrogliazellen und Endothelzellen vergleichbar stark reagierten. In Einzelfällen fanden sich ebenfalls positive Gliaknötchen und Ependymzellen.

### **5.3.2.2 Reaktionsmuster anderer monoklonaler Antikörper im Vergleich**

Die mit dem monoklonalen Antikörper F7 1 D4 F6 H4 nachgewiesene MHC Klasse II-Expression in Organen von domestizierten Katzen stimmte weitestgehend mit der in der Literatur beschriebenen Expression überein. In Milz und Lymphknoten konnten, wie bereits von Rideout et al. (1990) und Hunt et al. (1995) beschrieben, MHC Klasse II-positive "ruhende" T-Lymphozyten nachgewiesen werden. Insgesamt glich das positive Reaktionsmuster des monoklonalen Antikörpers F7 1 D4 F6 H4 in Milz, Lymphknoten und Thymus eher dem von Hunt et al. (1995) beschriebenen positiven Reaktionen. Allerdings wurden bisher keine positiven Zellansammlungen mit lymphozytenartiger Morphologie am kortikomedullären Übergang des Thymus erwähnt. Rideout et al. (1990) beschrieben lediglich kleine lymphoide und/oder nicht-lymphoide Zellansammlungen in der Medulla, die allerdings kein MHC Klasse II-Antigen exprimierten. Die Reaktionen in Leber und Darm unterschieden sich lediglich durch die mit dem monoklonalen Antikörper F7 1 D4 F6 H4 nachgewiesenen Hepatozyten von den in der Literatur beschriebenen Reaktionen (Hunt et al., 1995; Day, 1998; Waly et al., 2001). Im Gegensatz dazu konnten mit dem monoklonalen Antikörper F7 1 D4 F6 H4 keine positiven Fibroblasten nachgewiesen werden (Day, 1998). In der Haut reagierten wie erwartet Langerhans-Zellen positiv (Rideout et al., 1990; Hunt et al., 1995). Darüber hinaus konnten dort positive Lymphozyten nachgewiesen werden. Allerdings zeigten weder Endothelzellen (Rideout et al., 1990) noch Makrophagen (Hunt et al., 1995) in der Haut eine positive Reaktion. Die konstitutive Expression von MHC Klasse II-Antigen wurde in keinen weiteren Organen der domestizierten Katze beschrieben.

Die Aufregulierung der Expression von MHC II, beispielsweise in Organen Virus-infizierter domestizierter Katzen, wurde lediglich von FIP-Katzen stammenden Gehirnen beschrieben (Kipar et al., 1999) und stimmt mit den eigenen Ergebnissen überein. Lundgren et al. (1995) untersuchten die Expression von MHC Klasse II-Antigen in Gehirnen von domestizierten Katzen mit Bornavirus-ähnlicher Meningoenzephalomyelitis. In über der Hälfte der Tiere konnten sie BDV-positive Zellen nachweisen, so dass eine Virusinfektion ursächlich für die entzündlichen Veränderungen verantwortlich zu sein scheint. So lassen sich ihre Ergebnisse der MHC II-Expression mit den eigenen Ergebnissen an Virus-infizierten Katzen sowie

Katzen mit neurologischen Symptomen vergleichen. Übereinstimmend ist die deutliche Aufregulierung der Expression von MHC Klasse II-Antigen in den mononukleären Infiltratzellen und den Mikrogliazellen inklusive positiver Gliaknötchen. Dagegen wurde von den Autoren keine positive Reaktion von Endothelzellen und Perizyten nachgewiesen. Hein et al. (2005) beschrieben ebenfalls eine Aufregulierung der MHC II-Expression der Mikrogliazellen nach FIV-Infektion. Aufgrund des Nachweises der Virusreplikation in den Mikrogliazellen wird von den Autoren diese Aktivierung als Virus-induziert bezeichnet. Ansonsten wurde die Expression von MHC Klasse II-Antigen von an Virusinfektionen erkrankten Katzen nur auf peripheren mononukleären Blutzellen beschrieben. Die meisten Untersuchungen wurden jedoch mit Virus-infizierten Zelllinien durchgeführt (siehe Kap. 5.3.1).

Im Vergleich zum kreuzreagierenden monoklonalen Antikörper Maus anti-Human HLA-DR reagierte der monoklonale Antikörper F7 1 D4 F6 H4 weitestgehend gleich, bezogen sowohl auf die konstitutive als auch die induzierte Expression von MHC Klasse II-Antigen. So wiesen neben B- und T-Lymphozyten, Makrophagen, dendritischen Zellen, Endothelzellen, Mesothelzellen, Perizyten und Mikrogliazellen ebenfalls die genannten Epithelzellen in den verschiedenen Organen, die Bowmanschen Kapseln sowie die Hepatozyten nach Inkubation mit Maus anti-Human HLA-DR eine positive Reaktion auf. In den meisten Fällen war die Intensität der Reaktion stärker und teilweise auch durch eine größere Anzahl von Zellen ausgezeichnet. Auf der anderen Seite gab es auch Fälle, in denen die Intensität und das Verteilungsmuster der Reaktionen nach Inkubation mit dem monoklonalen Antikörper F7 1 D4 F6 H4 stärker ausfiel als bei Maus anti-Human HLA-DR. In mehreren der untersuchten Katzensgruppen traten jedoch auch F7 1 D4 F6 H4-negative, Maus anti-Human HLA-DR-positive Fälle auf. Um eine zu geringe Antikörper-Konzentration bzw. falsch negative Ergebnisse durch Fehler im Versuchsablauf auszuschließen, wurden diese Fälle erneut mit unterschiedlichen Antikörper-Konzentrationen inkubiert, jedoch ohne Änderung des Ergebnisses im Vergleich zu Maus anti-Human HLA-DR. Des Weiteren wurden die negativen Fälle miteinander verglichen und keinerlei Gemeinsamkeit festgestellt, weder ausgehend vom Probenmaterial, d. h. eine Katzensgruppe, eine Altersgruppe, ein Organ oder Zellart betreffend, noch ausgehend von der Materialaufbereitung, d. h. Alter des Untersuchungsmaterials, Form der Fixierung (Formalin oder Methanol) oder Form der Einbettung (Paraffin, OTC) betreffend. Die Ursache der unterschiedlichen Reaktionen liegt sehr wahrscheinlich in der Spezifität der beiden Antikörper begründet. Es handelt sich zwar

bei beiden Antikörpern um MHC Klasse II-Antigen-spezifische, vermutlich sogar in beiden Fällen um DR-spezifische Antikörper, womit sich die überwiegende Übereinstimmung der Reaktionen erklären lässt. Nachgewiesenerweise handelt es sich bei dem monoklonalen Antikörper Maus anti-human HLA-DR um einen  $\alpha$ -spezifischen und bei dem monoklonalen Antikörper F7 1 D4 F6 H4 um einen  $\beta$ -spezifischen Antikörper. Da die Katze über drei funktionelle DRA- und vier DRB-Gene verfügt, während beim Menschen vergleichsweise nur ein DRA- und zwei bis fünf DRB-Gene vorliegen (Yuhki et al., 2003), besteht die Möglichkeit, dass der hergestellte Antikörper nicht grundsätzlich die  $\beta$ -Kette nachweist, die mit der durch den Maus anti-Human HLA-DR markierten  $\alpha$ -Kette ein MHC Klasse II-Antigenmolekül bildet. Des Weiteren wäre denkbar, dass die Affinität zur antigenen Determinante bei dem monoklonalen Antikörper F7 1 D4 F6 H4 geringer ist als bei dem monoklonalen Antikörper Maus anti-Human HLA-DR.

Beim Vergleich der Expression von MHC Klasse II-Antigen in felineen Organen mit humanen Organen sind die Ergebnisse weitestgehend übereinstimmend. Von den grundsätzlich positiven Zellen, nämlich Lymphozyten, Makrophagen, interstitiellen dendritischen Zellen, zu einem bestimmten Anteil auch Endothelzellen, unterscheiden sich Mensch und Katze durch die bei der Katze vorkommenden konstitutiv positiven "ruhenden" T-Lymphozyten. Positive lymphozytäre Zellansammlungen im Thymus und in Form von B-Zell-Follikeln im Knochenmark wurden bisher nur in den eigenen Untersuchungen festgestellt. Das grundsätzliche Vorkommen von Lymphfollikeln im Knochenmark von Katzen wurde bereits beschrieben, und ein Zusammenhang mit einer Virusinfektion, zumindest FeLV betreffend, konnte nicht nachgewiesen werden (Kremendahl, 1998). Die in den eigenen Untersuchungen sowohl bei zahlreichen Pankreasproben der domestizierten Katzen als auch bei allen Pankreasproben der Wildfeliden nachgewiesenen MHC Klasse II-Antigen exprimierenden, interstitiellen dendritischen Zellen wurden nicht weiter definiert. In humanen Pankreasproben fanden sich morphologisch gleichartige Zellen, die eine MHC II-Expression aufwiesen. Anhand positiver Ergebnisse zusätzlicher Untersuchungen mit LCA (leukocyte common antigen) und saurer Phosphatase konnten sie als Histiozyten identifiziert werden, während es sich bei negativem Ausgang dieser Tests um dendritische Zellen handelte, die ebenfalls im humanen Pankreas MHC Klasse II-Antigen exprimierten (Lu et al., 1996).

Eine Aufregulierung von MHC Klasse II-Antigen, insbesondere durch  $\text{IFN-}\gamma$ , wurde beim Menschen unter anderem bei Monozyten, Endothelzellen, Epithelzellen verschiedener Organe

sowie Mikrogliazellen nachgewiesen (siehe Kap. 2.1.5) und ist somit vergleichbar mit den eigenen Ergebnissen. Weitere beim Menschen nach Induktion von MHC Klasse II-Antigen vorkommende positive Zellen wie Astrozyten, Oligodendrozyten-Vorläuferzellen und Schwannsche Zellen konnten bei der Katze nicht nachgewiesen werden. Eine positive Reaktion Bowmanscher Kapseln, wie sie bei den FIP-Katzen gefunden wurde, ist für den Menschen nicht beschrieben. Neben der Induktion der Expression von MHC Klasse II-Antigen durch Zytokine wurde beim Menschen auch eine Virus-induzierte Expression von MHC Klasse II-Antigen beschrieben, beispielsweise bei Hepatozyten durch Hepatitis-B-Viren (Hu et al., 1990). In den eigenen Untersuchungen beschränkte sich die Art der positiven Zellen der SPF-Katzen hauptsächlich auf die in der Literatur als konstitutiv MHC Klasse II-Antigen exprimierend beschriebenen Zellen. Im Gegensatz dazu konnte in der Gruppe der Virus-positiven Katzen eine deutliche Aufregulierung der Expression von MHC Klasse II-Antigen, insbesondere bei den FIP-Katzen, nachgewiesen werden. Welcher Regulierungsmechanismus bei der Katze zur Aufregulierung, insbesondere bei den Virus-positiven Katzen führt, d. h. ob die verstärkte Expression von MHC Klasse II-Antigen durch Zytokine und/oder sogar direkt durch Viren induziert wird, wie es für Mikrogliazellen in FIV-infizierten Katzen bereits postuliert wurde (Hein et al., 2005), bedarf weiterer Untersuchungen.

## 6 Zusammenfassung

1. Im ersten Teil der Literaturübersicht werden der Aufbau und die Funktion des Haupthistokompatibilitätskomplexes (MHC) im Allgemeinen sowie die Expression und die Regulierungsmechanismen der MHC Klasse II-Antigene in humanen Geweben im Speziellen beschrieben. Im zweiten Teil der Literaturübersicht wird vergleichend auf den MHC der Katze und auf die Expression der MHC Klasse II-Antigene in Geweben gesunder Katzen sowie im Zusammenhang mit Viruserkrankungen eingegangen.

2. Bei den eigenen Untersuchungen wurde zur Herstellung eines monoklonalen Antikörpers gegen FeLV als Immunisierungssuspension Felines Leukämievirus nach Ultrazentrifugation aus dem Überstand von FL 74-Zellen verwendet. Statt des erwarteten Antikörpers gegen FeLV ergaben das immunhistologische Screening auf Zell- und Gewebeproben sowie die Feststellung des Molekulargewichts des durch den monoklonalen Antikörper F7 1 D4 F6 H4 nachgewiesenen Antigens, dass es sich um einen Antikörper gegen die  $\beta$ -Kette des felines MHC Klasse II-Antigens handelt. Vergleichende immunhistologische Untersuchungen auf Gewebeproben von domestizierten Katzen, Wildfeliden, verschiedenen Haustieren sowie einer Ratte und vom Mensch ergaben, dass es sich bei dem hergestellten Antikörper um einen Antikörper handelt, der hauptsächlich mit Zellen von Feliden und nur mit einzelnen Zellen von Schaf und Ziege reagiert. Die Tatsache, dass die untersuchten Katzen nicht miteinander verwandt sind, führt zu dem Schluss, dass der Antikörper an eine monomorphe Determinante des MHC Klasse II-Antigens bindet.

3. Die MHC Klasse II-Expression auf felines peripheren, mononukleären Zellen wurde mit dem monoklonalen Antikörper F7 1 D4 F6 H4 im Durchflusszytometer sowie immunzytologisch in Blutausstrichen und Zytozentrifugenpräparaten getestet. Die unterschiedlichen Untersuchungsmethoden führten zu demselben Ergebnis, nämlich positiv reagierenden Lymphozyten und Monozyten. Bei den immunhistologisch und -zytologisch untersuchten Zelllinien FL 74, FL 4, CrFK und FE zeigten die FL 74-Zellen die höchste MHC Klasse II-Expression. Von den FL 4- und den CrFK-Zellen reagierten nur einzelne Zellen der Zytozentrifugenpräparate positiv. Die FE-Zellen wiesen keine MHC Klasse II-Expression auf.

4. Die immunhistologische Untersuchung wurde retrospektiv an Formalin-fixiertem, Paraffin-eingebettetem Organmaterial von 50 domestizierten Katzen durchgeführt. Neben SPF-Katzen wurden FeLV-negative und -positive Tiere (ohne und mit vorberichtlich erwähnten

neurologischen Symptomen) sowie FIP-Fälle und FIV-positive Katzen ausgewählt. Das Organspektrum umfasste hauptsächlich Gehirnproben und lymphatische Gewebe. Bei allen Gruppen lagen in unterschiedlichem Ausmaß auch verschiedene große Parenchyme (z. B. Lunge, Leber, Niere, Pankreas) vor.

Im Vergleich der untersuchten Katzensgruppen wiesen die Organe der SPF-Katzen die geringste MHC Klasse II-Expression auf. Die Art der positiven Zellen beschränkte sich hauptsächlich auf die in der Literatur bei Mensch und Katze als konstitutiv MHC Klasse II-Antigen exprimierend beschriebenen Zellen. Die Gruppe der FeLV-negativen Katzen zeigte insgesamt bereits eine stärkere Reaktion der gleichen Zellarten. Die durch neurologische Symptome abgegrenzte Gruppe der FeLV-negativen Katzen zeichnete sich besonders durch entzündliche Prozesse in Gehirn und Rückenmark aus. In diesen Bereichen wiesen vor allem mononukleäre Infiltratzellen und Myelinophagen eine starke MHC Klasse II-Expression auf.

Im Vergleich der Virus-negativen Katzensgruppen mit den Virus-positiven Katzensgruppen wiesen Letztere deutlich mehr positive MHC II-Reaktionen auf, bezogen sowohl auf die Anzahl der verschiedenen positiven Zellarten als auch auf die Menge der positiven Zellen. Im Gehirn der FeLV-positiven Tiere (beide untersuchten Gruppen) konnte eine deutlich verstärkte Expression von MHC II durch Endothelzellen und Mikrogliazellen mit Bildung von positiven Gliaknötchen nachgewiesen werden. Bei der Gruppe der FeLV-positiven Tiere mit neurologischen Symptomen fanden sich die positiven Endothelzellen vor allem in den Meningen. Im Gehirn der FIV-positiven Katzen reagierten die drei Zellarten Perizyten, Mikrogliazellen und Endothelzellen jeweils vergleichbar stark. Die Gruppe der FIP-Katzen wies von allen untersuchten Katzensgruppen die stärkste induzierte Expression von MHC Klasse II-Antigen auf. Im Gehirn fanden sich starke positive Reaktionen, vor allem der Endothelzellen und Mikrogliazellen, auch in Form von Gliaknötchen sowie der Plexus choroideus-Zellen und Ependymzellen. Außerdem reagierten zahlreiche Epithelzellen in Darm, Pankreas, Niere und Lunge positiv.

Somit konnte anhand der immunhistologischen Untersuchungen mit dem felinen, monoklonalen Antikörper F7 1 D4 F6 H4 sowohl die konstitutive Expression von MHC Klasse II-Antigen auf einem breiten Organspektrum inklusive Gehirnproben als auch die induzierte Expression des MHC Klasse II-Antigens, die besonders bei FIP-Katzen vorkommt, nachgewiesen werden.



## Summary

1. In the first part of the review of the literature, structure and function of the major histocompatibility complex (MHC) as well as the constitutive expression and the regulatory mechanisms of MHC class II antigens in different human tissues is described. In the second part of the review of the literature, the feline major histocompatibility complex and the constitutive expression of MHC class II antigens in some tissues of cats is discussed. The literature on upregulation of MHC class II antigens in tissues of cats with different virus infections is included.

2. Supernatant of a FeLV-infected cell line (FL 74) was used after ultracentrifugation to induce a monoclonal antibody against feline leukemia virus (FeLV). However, immunohistological screening on cell and tissue samples as well as the molecular weight of the recognized antigen indicated that the obtained monoclonal antibody, designated F7 1 D4 F6 H4, is specific for feline MHC class II  $\beta$  chain. Comparing the immunohistological results on tissue samples of domestic cats, wild felids, different domestic animals, a rat and of human tissue showed that F7 1 D4 F6 H4 mainly reacts with antigen on cells of felids. Only single cells of sheep and goat were also positive. As the chosen cats were unrelated, it is obvious that the antibody binds to a monomorphic epitope of the MHC class II antigen.

3. The distribution of MHC class II antigen on feline peripheral blood mononuclear cells was examined by using F7 1 D4 F6 H4 in flow cytometric analysis as well as in immunocytological staining of blood smears and cytospin preparations. The different methods led to the same result: only lymphocytes and monocytes were positive. The cell lines FL 74, FL 4, CrFK and FE have been examined immunohisto- and -cytologically. F7 1 D4 F6 H4 reacted most intensely with FL 74 cells, independently from the method employed, while only few FL 4 and CrFK cells of the cytospin samples were positive. FE cells showed no MHC II at all.

4. The immunohistological investigations were performed on formalin-fixed, paraffin-embedded tissues of 50 domestic cats. The following groups were established: SPF (specific pathogen-free) cats, FeLV-negative and -positive cats (with or without neurological symptoms mentioned in case history), cats suffering from FIP, and FIV-positive cats. The

main focus of investigation were brain and lymphatic tissues. However, in each group additional tissues were examined, e. g., lung, liver, kidney and pancreas.

Comparing the examined groups, the organs of the specific pathogen-free cats showed the lowest reactivity. In this group the pattern of tissue staining is similar to that described for the constitutive expression of MHC class II antigens in other cats and in humans. In the group of FeLV-negative cats without neurological symptoms mentioned in case history, a higher number of the same cells reacted with F7 1 D4 F6 H4. The group of FeLV-negative cats with a report of neurological symptoms in case history differed especially by showing frequently histopathological signs of inflammation in cerebrum and spinal chord. Upregulation of MHC class II antigen was most intense in these sites and inflammatory infiltrates as well as myelinophages reacted intensely with F7 1 D4 F6 H4.

Comparing the results of the virus-negative groups with those of the virus-positive groups, the latter showed a marked increase of MHC class II antigen expression, both in types of positive cells and in the number of positive cells in total. In the brain of the FeLV-positive cats (with as well as without neurological symptoms mentioned in case history) especially endothelial and microglial cells expressed MHC class II antigen. Additionally, small positive glial nodules were found in the neuropil. The group of FeLV-positive cats with neurological symptoms in case history showed an upregulation of MHC class II antigen mainly in endothelial cells of the leptomeninges. The FIV-positive cats showed a strong positive uniform reaction on pericytes, endothelial cells and microglial cells. From all examined groups, the cats suffering from FIP showed the most intense induced expression of MHC class II antigen. In the brain not only numerous endothelial and microglial cells, but also choroid plexus epithelial cells and ependymal cells expressed MHC class II antigen. Small positive glial nodules were found in the neuropil. Furthermore, in these cats many different epithelial cells in small intestine, pancreas, kidneys, and in lung tissue reacted with F7 1 D4 F6 H4.

In conclusion, by means of immunohistological investigations with the murine monoclonal antibody F7 1 D4 F6 H4, it was possible to describe the constitutive expression of MHC class II antigen in a broad organ spectrum including brain samples. Furthermore, it was proven that the expression of MHC class II antigens is upregulated in organs of virus-infected animals, especially in cats suffering from FIP.

## 7 Literaturverzeichnis

Arenzana-Seisdedos, F.; Mogensen, S. C.; Vuillier, F.; Fiers, W.; Virelizier, J. L. (1988): Autocrine secretion of tumor necrosis factor under the influence of interferon-gamma amplifies HLA-DR gene induction in human monocytes. *Proc Natl Acad Sci USA* **85**: 6087-6091

Armati, P. J.; Pollard, J. D.; Gatenby, P. (1990): Rat and human Schwann cells in vitro can synthesize and express MHC molecules. *Muscle Nerve* **13**: 106-116

Arthur, L. O.; Bess, J. W. Jr.; Sowder II, R. C.; Benveniste, R. E.; Mann, D. L.; Chermann, J.-C.; Henderson, L. E. (1992): Cellular proteins bound to immunodeficiency viruses: implications for pathogenesis and vaccines. *Science* **258**: 1935-1938

Auffray, C.; Lillie, J. W.; Arnot, D.; Grossberger, D.; Kappes, D.; Strominger, D. (1984): Isotypic and allotypic variation of human class II histocompatibility antigen alpha-chain genes. *Nature* **308**: 327-333

Azocar, J.; Essex, M. (1979): Incorporation of HLA antigens in oncornavirus envelopes. *Cancer Res* **39**: 3388-3391

Azocar, J.; Essex, M.; Yunis, E. J. (1983): Cell culture density modulates the incorporation of HLA antigens by enveloped viruses. *Human Immunol* **7**: 59-65

Bach, F. H.; van Rood, J. J. (1976): The major histocompatibility complex - genetics and biology. (First of three parts). *N Engl J Med* **295**: 806-813

Baumgarten, H.; Werfel, T. (1990): Benennung von monoklonalen Antikörpern. In: Peters, J. H.; Baumgarten, H. (Hrsg.): *Monoklonale Antikörper. Herstellung und Charakterisierung*. 2. Auflage. Springer-Verlag, Berlin, Heidelberg, New York, S. 220-222

Beck, T. W.; Menninger, J.; Voigt, G.; Newmann, K.; Nishigaki, Y.; Nash, W. G.; Stephens, R. M.; Wang, Y.; de Jong, P. J.; O'Brien, S. J.; Yuhki, N. (2001): Comparative feline genomics: a BAC/PAC contig map of the major histocompatibility complex class II region. *Genomics* **71**: 282-295

- Benacerraf, B.; McDevitt, H. O. (1972): Histocompatibility-linked immune response genes. *Science* **175**: 273-279
- Benacerraf, B. (1981): Role of the MHC gene products in immune regulation. *Science* **212**: 1229-1238
- Bhan, A. K.; Nadler, L. M.; Stashenko, P.; McCluskey, R. T.; Schlossman, S. F. (1981): Stages of B cell differentiation in human lymphoid tissue. *J Exp Med* **154**: 737-749
- Bjorkman, P. J.; Saper, M. A.; Samraoui, B.; Bennett, W. S.; Strominger, J. L.; Wiley, D. C. (1987a): Structure of the human class I histocompatibility antigen, HLA-A2. *Nature* **329**: 506-512
- Bjorkman, P. J.; Saper, M. A.; Samraoui, B.; Bennett, W. S.; Strominger, J. L.; Wiley, D. C. (1987b): The foreign binding site and T cell recognition regions of class I histocompatibility antigens. *Nature* **329**: 512-518
- Bland, P. (1988): MHC class II expression by the gut epithelium. *Immunol Today* **9**: 174-178
- Bodmer, W. F. (1972): Evolutionary significance of the HL-A system. *Nature* **237**: 139-145
- Bodmer, W. F. (1987): The HLA system: structure and function. *J Clin Pathol* **40**: 948-958
- Bolognesi, D. P.; Montelaro, R. C.; Frank, H.; Schafer, W. (1978): Assembly of type C oncornaviruses: a model. *Science* **199**: 183-186
- Bourne, J. A. (1983): Handbook of immunoperoxidase staining methods. Immunochimistry Laboratory, DAKO Corporation, Santa Barbara, Kalifornien
- Brohmer, P. (1992): Fauna von Deutschland. Bearbeitet durch M. Schäfer. 18. Auflage, Quelle & Meyer Verlag Heidelberg, S. 704
- Brown, J. H.; Jardetzky, T. S.; Gorga, J. C.; Stern, L. J.; Urban, R. G.; Strominger, J. L. (1993): Three-dimensional structure of the human class II histocompatibility antigen HLA-DR1. *Nature* **364**: 33-39

- Cahaner, A.; Smith, E. J.; Swenson, S.; Lamont, S. J. (1996): Associations of individual genomic heterozygosity, estimated by molecular fingerprinting, and of dam major histocompatibility complex with growth and egg production traits in layer chickens. *Poult Sci* **75**: 1463-1467
- Carrel, A. (1983): Results of the transplantation of blood vessels, organs and limbs. Landmark article, Nov 14, 1908. *JAMA* **250**: 944-953
- Carroll, M. C.; Campbell, R. D.; Bentley, D. R.; Porter, R. R. (1984): A molecular map of the human major histocompatibility complex class III region linking complement genes C4, C2 and factor B. *Nature* **307**: 237-241
- Carroll, M. C.; Campbell, R. D.; Porter, R. R. (1985): Mapping of steroid 21-hydroxylase genes adjacent to complement component C4 genes in HLA, the major histocompatibility complex in man. *Proc Natl Acad Sci USA* **82**: 521-525
- Carroll, M. C.; Katzman, P.; Alicot, E. M.; Koller, B. H.; Geraghty, D. E.; Orr, H. T.; Strominger, J. L.; Spies, T. (1987): Linkage map of the human major histocompatibility complex including the tumor necrosis factor genes. *Proc Natl Acad Sci USA* **84**: 8535-8539
- Celada, A.; McKercher, S.; Maki, R. A. (1993): Repression of major histocompatibility complex IA expression by glucocorticoids: the glucocorticoid receptor inhibits the DNA binding of the X box DNA binding protein. *J Exp Med* **177**: 691-698
- Chang, C. H.; Fontes, J. D.; Peterlin, M.; Flavell, R. A. (1994): Class II transactivator (CIITA) is sufficient for the inducible expression of major histocompatibility complex class II genes. *J Exp Med* **180**: 1367-1374
- Chang, R. J.; Lee, S. H. (1986): Effects of interferon-gamma and tumor necrosis factor-alpha on the expression of an Ia antigen on a murine macrophage cell line. *J Immunol* **137**: 2853-2856
- Chaplin, D. D. (1985): Molecular organization and in vitro expression of murine class III genes. *Immunol Rev* **87**: 61-80

- Chicz, R. M.; Urban, R. G.; Lane, W. S.; Gorga, J. C.; Stern, L. J.; Vignali, D. A. A.; Strominger, J. L. (1992): Predominant naturally processed peptides bound to HLA-DR1 are derived from MHC-related molecules and are heterogeneous in size. *Nature* **358**: 764-768
- Collins, T.; Korman, A. J.; Wake C. T.; Boss, J. M.; Kappes, D. J.; Fiers, W.; Ault, K. A.; Gimbrone, M. A. Jr.; Strominger, J. L.; Pober, J. S. (1984): Immune interferon activates multiple class II major histocompatibility complex genes and the associated invariant chain gene in human endothelial cells and dermal fibroblasts. *Proc Natl Acad Sci USA* **81**: 4917-4921
- Cowan, E. P.; Jelachich, M. L.; Biddison, W. E.; Coligan, J. E. (1987): DNA sequence of HLA-A11: remarkable homology with HLA-A3 allows identification of residues involved in epitopes recognized by antibodies and T cells. *Immunogenetics* **25**: 241-250
- Crandell, R. A.; Despeaux, E. Q. (1959): Cytopathology of feline viral rhinotracheitis virus in tissue cultures of feline renal cells. *Proc Soc Exp Biol Med* **101**: 494-497
- Crepaldi, T.; Crump, A.; Newman, M.; Ferrone, S.; Antczak, D. F. (1986): Equine T lymphocytes express MHC class II antigens. *J Immunogenet* **13**: 349-360
- Cresswell, P.; Turner, M. J.; Strominger, J. L. (1973): Papain solubilized HL-A antigens from cultured human lymphocytes contain two peptide fragments. *Proc Natl Acad Sci USA* **70**: 1603-1607
- Cullen, S.; Schwartz, B. D. (1976): An improved method for isolation of H-2 and Ia alloantigens with immunoprecipitation induced by protein A bearing staphylococci. *J Immunol* **117**: 136-141
- Cunningham, B. A.; Wang, J. L.; Berggard, I.; Peterson, P. A. (1973): The complete amino acid sequence of  $\beta_2$ -microglobulin. *Biochemistry* **12**: 4811-4822
- Cunningham, B. A.; Berggard, I. (1974): Structure evolution and significance of  $\beta_2$ -microglobulin. *Transplant Rev* **21**: 3-14

- Czarniecki, C. W.; Chiu, H. H.; Wong, G. H.; McCabe, S. M.; Palladino, M. A. (1988): Transforming growth factor-beta 1 modulates the expression of class II histocompatibility antigens on human cells. *J Immunol* **140**: 4217-4223
- Daar, A. S.; Fuggle, S. V.; Hart, D. N. J.; Dalchau, R.; Abdulaziz, Z.; Fabre, J. W.; Ting, A.; Morris, P. J. (1983): Demonstration and phenotypic characterisation of HLA-DR positive interstitial dendritic cells widely distributed in human connective tissues. *Transplant Proc* **XV**: 311-315
- Daar, A. S.; Fuggle, S. V.; Fabre, J. W.; Ting, A.; Shreffler, D. C. (1984): The detailed distribution of MHC class II antigens in normal human organs. *Transplantation* **38**: 293-298
- Dausset, J.; Walford, R. L.; Colombani, J.; Legrand, L.; Feingold, N.; Barge, A.; Rapaport, F. T. (1969): The HL-A sub-loci and their importance in transplantation. *Transplant Proc* **I**: 331-338
- Day, M. J. (1998): Immunohistochemical characterization of the lesions of feline progressive lymphocytic cholangitis/cholangiohepatitis. *J Comp Pathol* **119**: 135-147
- Deeg, H. J.; Huss, R. (1993): Major histocompatibility complex class II molecules, hemopoiesis and the marrow microenvironment. *Bone Marrow Transplant* **12**: 425-430
- Devajyothi, C.; Kalvakolanu, I.; Babcock, G. T.; Vasavada, H. A.; Howe, P. I.; Ransohoff, R. M. (1993): Inhibition of interferon gamma-induced major histocompatibility complex class II gene transcription by interferon-beta and type beta 1 transforming growth factor in human astrocytoma cells. Definition of cis-element. *J Biol Chem* **268**: 18794-18800
- Doherty, P.; Knowles, B. B.; Wettstein, P. J. (1984): Immunological surveillance of tumors in the context of major histocompatibility complex restriction of T cell function. *Adv Cancer Res* **42**: 1-65
- Doveren, F. F. C.; Buurman, W. A.; Schutte, B.; Groenewegen, G.; van der Linden, C. J. (1985): Class II antigens on canine T lymphocytes. *Tissue Antigens* **25**: 255-265

- Dunham, I.; Sargent, C. A.; Trowsdale, J.; Campbell, R. D. (1987): Molecular mapping of the human major histocompatibility complex by pulsed-field gel electrophoresis. *Proc Natl Acad Sci USA* **84**: 7237-7241
- Esser, M. T.; Graham, D. R.; Coren, L. V.; Trubey, C. M.; Bess, J. W. Jr.; Arthur, L. O.; Ott, D. E.; Lifson, J. D. (2001): Differential incorporation of CD45, CD80 (B7-1), CD86 (B7-2), and major histocompatibility complex class I and II molecules into human immunodeficiency virus type 1 virions and microvesicles: implications for viral pathogenesis and immune regulation. *J Virol* **75**: 6173-6182
- Evans, P. R.; Trickett, L. P.; Smith, J. L.; MacIver, A. G.; Tate, D.; Slapak, M. (1985): Varying expression of major histocompatibility complex antigens on human renal endothelium and epithelium. *Br J Exp Pathol* **66**: 79-87
- Falk, K.; Rotzschke, O.; Stevanovic, S.; Jung, G.; Rammensee, H. G. (1991): Allele-specific motifs revealed by sequencing of self-peptides eluted from MHC molecules. *Nature* **351**: 290-96
- Ferrone, S.; Allison, J. P.; Pellegrino, M. A. (1978): Human DR (Ia-like) antigens: biological and molecular profile. *Contemp Top Mol Immunol* **7**: 239-281
- Fertsch-Ruggio, D.; Schoenberg, D. R.; Vogel, S. N. (1988): Induction of macrophage Ia antigen expression by rIFN-gamma and down-regulation by IFN-alpha/beta and dexamethasone are regulated transcriptionally. *J Immunol* **141**: 1582-1589
- Forman, J. (1987): Determinants on major histocompatibility complex class I molecules recognized by cytotoxic T lymphocytes. *Adv Immunol* **41**: 135-179
- Forsum, U.; Claesson, K.; Hjelm, E.; Karlsson-Parra, A.; Klareskog, L.; Scheynius, A.; Tjernlund, U. (1985): Class II Transplantation Antigens: Distribution in Tissues and Involvement in Disease. *Scand J Immunol* **21**: 389-396
- Fossum, S.; Ford, W. L. (1985): The organization of cell populations within lymph nodes: their origin, life history and functional relationships. *Histopathology* **9**: 469-499



- Frei, K.; Lins, H.; Schwerdel, C.; Fontana, A. (1994): Antigen presentation in the central nervous system. The inhibitory effect of IL-10 on MHC class II expression and production of cytokines depends on the inducing signals and type of cell analyzed. *J Immunol* **152**: 2720-2728
- Fu, S. M.; Kunkel, H. G.; Brusman, H. G.; Allen, F. H.; Fotino, M. (1974): Evidence for linkage between HL-A histocompatibility genes and those involved in the synthesis of the second component of complement. *J Exp Med* **140**: 1108-1112
- Fuggle, S. V.; Errasti, P.; Daar, A. S.; Fabre, J. W.; Ting, A.; Morris, P. J. (1983): Localization of major histocompatibility complex (HLA-ABC and DR) antigens in 46 kidneys. Differences in HLA-DR staining of tubules among kidneys. *Transplantation* **35**: 385-390
- Gelderblom, H.; Reupke, H.; Winkel, T.; Kunze, R.; Pauli, G. (1987): MHC-antigens: constituents of the envelopes of human and simian immunodeficiency viruses. *Z Naturforsch* **42c**: 1328-1334
- Geraghty, D. E.; Koller, B. H.; Hansen, J. A.; Orr, H. T. (1992): The HLA class I gene family includes at least six genes and twelve pseudogenes and gene fragments. *J Immunol* **149**: 1934-1946
- Goldman, D. W.; Pober, J. S.; White, J.; Bayley, H. (1979): Selective labeling of the hydrophobic segments of intrinsic membrane proteins with a lipophilic photogenerated carbene. *Nature* **280**: 841-843
- Gomes-Keller, M. A.; Nunez, R.; Schroff, M.; Oswald, D.; Willett, B. J.; Lutz, H. (2002): Up-regulation by feline interleukin-4 and down-regulation by feline interferon-gamma of major histocompatibility complex class II on cat B-lymphocytes. *Vet Immunol Immunopathol* **88**: 197-208
- Goodfellow, P. N.; Jones, E. A.; van Heyningen, V.; Solomon, E.; Bobrow, M.; Miggiano, V.; Bodmer, W. F. (1975): The  $\beta_2$ -microglobulin gene is on chromosome 15 and not in the HL-A region. *Nature* **254**: 267-268

- Gorer, P. A. (1938): The antigenic basis of tumour transplantation. *J Pathol Bacteriol* **47**: 231-252
- Graeber, M. B.; Streit, W. J.; Büringer, D.; Sparks, L.; Kreuzberg, G. W. (1992): Ultrastructural location of major histocompatibility complex (MHC) class II positive perivascular cells in histologically normal human brain. *J Neuropathol Exp Neurol* **51**: 303-311
- Grant, C. K.; Ernisse, B. J.; Jarrett, O.; Jones, F. R. (1983): Feline leukemia virus envelope gp70 of subgroups B and C defined by monoclonal antibodies with cytotoxic and neutralizing functions. *J Immunol* **131**: 3042-3048
- Griffin, D. E.; Levine, B.; Tyor, W.; Irani, D. N. (1992): The immune response in viral encephalitis. *Semin Immunol* **4**: 111-119
- Guo, H. C.; Jardetzky, T. S.; Garrett, T. P.; Lane W. S.; Strominger, J. L.; Wiley, D. C. (1992): Different length peptides bind to HLA-Aw68 similarly at their ends but bulge out in the middle. *Nature* **360**: 364-366
- Gussow, D.; Rein, R. S.; Meijer, I.; de Hoog, W.; Seemann, G. H.; Hochstenbach, F. M.; Ploegh, H. L. (1987): Isolation, expression, and the primary structure of HLA-Cw1 and HLA-Cw2 genes: evolutionary aspects. *Immunogenetics* **25**: 313-322
- Halloran, P. F.; Wadgymar, A.; Autenried, P. (1986): The regulation of expression of major histocompatibility complex products. *Transplantation* **41**: 413-420
- Hammer, J.; Sturniolo, T.; Sinigaglia, F. (1997): HLA class II binding specificity and autoimmunity. *Adv Immunol* **66**: 67-100
- Harlow, E.; Lane, D. (1988): *Antibodies. A laboratory manual*. Cold Spring Harbor Laboratory, New York, p. 222
- Hein, A.; Martin, J. P.; Dorries, R. (2005): Early pathological changes in the central nervous system of acutely feline-immunodeficiency-virus-infected cats. *Virology* **343**: 162-170

- Hirschberg, H.; Moen, T.; Thorsby, E. (1979): Complement and cell mediated specified destruction of human endothelial cells treated with anti-DRw antisera. *Transplantation* **28**: 116-120
- Hirschberger, J. (1987): Herstellung und Charakterisierung monoklonaler Antikörper gegen T-Lymphozyten des Huhnes. *Vet. Med. Diss.*, Gießen
- Hsu, S. M.; Raine, L.; Fanger, H. (1981): Use of avidin-biotin-peroxidase complex (ABC) in immunoperoxidase techniques: a comparison between ABC and unlabeled antibody (PAP) procedures. *J Histochem Cytochem* **29**: 577-580
- Hu, K. Q.; Vierling, J. M.; Siddiqui, A. (1990): Trans-activation of HLA-DR gene by hepatitis B virus X gene product. *Proc Natl Acad Sci USA* **87**: 7140-7144
- Hunt, D. F.; Michel, H.; Dickinson, T. A.; Shabanowitz, J.; Cox, A. L.; Sakaguchi, K.; Appella, E.; Grey, H. M.; Sette, A. (1992): Peptides presented to the immune system by the murine class II major histocompatibility complex molecule I-A<sup>d</sup>. *Science* **256**: 1817-1820
- Hunt, D. M.; Siegel, B. V. (1967): Cytoplasmic budding observed in murine virus-induced leukemias. *Oncology* **21**: 108-116
- Hunt, P.; McConnell, I.; Grant, C. K.; Else, R. W.; Hopkins, J. (1995): Variable expression of major histocompatibility complex class II in the domestic cat. *Vet Science* **59**: 195-200
- Inaba, K.; Kitaura, M.; Kato, T.; Watanabe, Y.; Kawade, Y.; Muramatsu, S. (1986): Contrasting effect of alpha/beta- and gamma-interferons on expression of macrophage Ia antigens. *J Exp Med* **163**: 1030-1035
- Ivashkiv, L. B.; Glimcher, L. H. (1991): Repression of class II major histocompatibility complex genes by cyclic AMP is mediated by conserved promoter elements. *J Exp Med* **174**: 1583-1592
- Ivashkiv, L. B.; Ayres, A.; Glimcher, L. H. (1994): Inhibition of IFN-gamma induction of class II MHC genes by cAMP and prostaglandins. *Immunopharmacology* **27**: 67-77

Janosy, G.; Thomas, J. A.; Bollum, F. J.; Granger, S.; Pizzolo, G.; Bradstock, K. F.; Wong, L.; McMichael, A.; Ganeshaguru, K.; Hoffbrand, A. V. (1980): The human thymic microenvironment: an immunohistologic study. *J Immunol* **125**: 202-212

Jensen, Ø. F. (1986): Untersuchungen zum Nachweis des Pyruvatkinase-Isoenzym Typ L im Blut und in der Leber bei Ratten mit Galaktosamin-Hepatitis. *Vet Med Diss, Gießen*

Jones, P. P.; Begovich, A. B.; Tacchini-Cottier, F. M.; Vu, T. H. (1990): Evolution of class II genes: role of selection in both the maintenance of polymorphism and the retention of non-expressed alleles. *Immunol Res* **9**: 200-211

Kaufman, J. F.; Strominger, J. L. (1979): Both chains of HLA-DR bind to the membrane with a penultimate hydrophobic region and the heavy chain is phosphorylated at its hydrophilic carboxyl terminus. *Proc Natl Acad Sci USA* **76**: 6304-6308

Kaufman, J. F.; Auffray, C.; Korman, A. J.; Shackelford, D. A.; Strominger, J. (1984): The class II molecules of the human and murine major histocompatibility complex. *Cell* **36**: 1-13

Kennedy, L. J.; Ryvar, R.; Gaskell, R. M.; Addie, D. D.; Willoughby, K.; Carter, S. D.; Thomson, W.; Ollier, W. E. R.; Radford, A. D. (2002): Sequence analysis of MHC DRB alleles in domestic cats from the United Kingdom. *Immunogenetics* **54**: 348-352

Kingston, A. E.; Bergsteinsdottir, K.; Jessen, K. R.; Van der Meide, P. H.; Colston, M. J.; Mirsky, R. (1989): Schwann cells co-cultured with stimulated T cells and antigen express major histocompatibility complex (MHC) class II determinants without interferon-gamma pretreatment: synergistic effects of interferon-gamma and tumor necrosis factor on MHC class II induction. *Eur J Immunol* **19**: 177-183

Kipar, A.; Bellmann, S.; Kremendahl, J.; Köhler, K.; Reinacher, M. (1998): Cellular composition, coronavirus antigen expression and production of specific antibodies in lesions of feline infectious peritonitis. *Vet Immunol Immunopathol* **65**: 243-257

Kipar, A.; Köhler, K.; von Bothmer, I.; Reinacher, M. (1999): MHC class II upregulation in the brain of cats with FIP. Vortrag auf dem 17<sup>th</sup> Meeting of the European Society of Veterinary Pathology; Nantes, Frankreich, 1999

- Klareskog, L.; Malmnäs Tjernlund, U.; Forsum, U.; Peterson, P. A. (1977): Epidermal Langerhans cells express Ia antigens. *Nature* **268**: 248-250
- Klein, J. (1977): Evolution and function of the major histocompatibility system: facts and speculations. In: Götze, D. (ed.): *The major histocompatibility system in man and animals*. Springer Verlag, New York, pp. 339-378
- Klein, J. (1979): The major histocompatibility complex of the mouse. *Science* **203**: 516-521
- Klein, J.; Figueroa, F. (1986): Evolution of the major histocompatibility complex. *Crit Rev Immunol* **6**: 295-386
- Klein, J.; Sato, A. (2000): The HLA System. First of two parts. *Adv Immunol* **343**: 702-709
- Ko, H. S.; Fu, S. M.; Winchester, R. J.; Yu, D. T.; Kunkel, H. G. (1979): Ia determinants on stimulated human T lymphocytes. Occurrence on mitogen- and antigen-activated T cells. *J Exp Med* **150**: 246-255
- Kratochvíl, J. (1982): Karyotyp und System der Familie Felidae (Carnivora, Mammalia). *Folia Zoologica* **31**: 289-304
- Kremendahl, J. (1998): Untersuchungen zur feline Leukämievirus-assoziierten Enteritis. *Vet Med Diss*, Leipzig
- Kuramochi, T.; Takeishi, M.; Ishida, T.; Kato, K.; Ishida, M. (1987): Cross-reactivity between human and feline Ia antigens, using a monoclonal antibody HLA-D.m1. *Am J Vet Res* **48**: 186-188
- Kuwahara, Y.; Kitoh, K.; Kobayashi, R.; Iwata, J.; Ohne, R.; Hosokawa-Kanai, T.; Matsumoto, Y.; Kitagawa, H.; Sasaki, Y. (2000): Genotyping of feline MHC (FLA) class II DRB by PCR-RFLP method using group-specific primers. *J Vet Med Sci* **62**: 1283-1289
- Laemmlí, U. K. (1970): Cleavage of structural proteins during the assembly by the head of bacteriophage T4. *Nature* **227**: 680-685

- Lamm, L. U.; Friedrich, U.; Petersen, G. B.; Jørgensen, J.; Nielsen, J.; Therkelsen, A. J.; Kissmeyer-Nielsen, F. (1974): Assignment of the major histocompatibility complex to chromosome no. 6 in a family with a pericentric inversion. *Hum Hered* **24**: 273-284
- Larhammar, D.; Schenning, L.; Gustafsson, K.; Wiman, K.; Claesson, L.; Rask, L.; Peterson, P. A. (1982): Complete amino acid sequence of an HLA-DR antigen-like beta chain as predicted from the nucleotide sequence: similarities with immunoglobulins and HLA-A, -B, and -C antigens. *Proc Natl Acad Sci USA* **79**: 3687-3691
- Lautenschlager, I.; Inkinen, K.; Taskinen, E.; Charles, M. A.; Hayry, P. (1989): Major histocompatibility complex protein expression on pancreas and pancreatic islet endocrine cell subsets. *Am J Pathol* **135**: 1129-1137
- Lee, S. C.; Liu, W.; Roth, P.; Dickson, D. W.; Berman, J. W.; Brosnan, C. F. (1993): Macrophage colony-stimulating factor in human fetal astrocytes and microglia. Differential regulation by cytokines and lipopolysaccharide, and modulation of class II MHC on microglia. *J Immunol* **150**: 594-604
- Lee, T. H.; Essex, M.; de Noronha, F.; Azocar, J. (1982): Neutralization of feline leukemia virus with feline antisera to leukocyte alloantigens. *Cancer Res* **42**: 3995-3999
- Lerner, D. L.; Grant, C. K.; de Parseval, A.; Elder, J. H. (1998): FIV infection of IL-2-dependent and -independent feline lymphocyte lines: host cells range distinctions and specific cytokine regulation. *Vet Immunol Immunopathol* **65**: 277-297
- Littman, D. R. (1987): The structure of the CD4 and CD8 genes. *Ann Rev Immunol* **5**: 561-584
- Lu, W.; Pipeleers, D. G.; Kloppel, G.; Bouwens, L. (1996): Comparative immunocytochemical study of MHC class II expression in human donor pancreas and isolated islets. *Virchows Arch* **429**: 205-211
- Lundgren, A.-L.; Lindberg, R.; Ludwig, H.; Gosztanyi, G. (1995): Immunoreactivity of the central nervous system in cats with Borna disease-like meningoencephalomyelitis (staggering disease). *Acta Neuropathol* **90**: 184-193

- Madden, D. R. (1995): The three-dimensional structure of peptide-MHC complexes. *Ann Rev Immunol* **13**: 587-622
- Mann, D. L.; Abelom, L.; Harris, S.; Amos, D. B. (1976): Sond genetic locus in the HLA region for human B alloantigen. *Nature* **259**: 145-146
- Marsh, S. G. E.; Albert, E. D.; Bodmer, W. F., Bontrop, R. E.; Dupont, B.; Erlich, H. A.; Geraghty, D. E.; Hansen, J. A.; Mach, B.; Mayr, W. R.; Parham, P.; Petersdorf, E. W.; Sasazuki, T.; Schreuder, G. M.; Strominger, J. L.; Svejgaard, A.; Terasaki, P. I. (2002): Nomenclature for factors of the HLA system, 2002. *Tissue Antigens* **60**: 407-464
- Marsh, S. G. (2006): Nomenclature for factors of the HLA system, update September 2006. *Tissue Antigens* **68**: 540-542
- Matsumura, M; Fremont, D. H.; Peterson, P. A.; Wilson, I. A. (1992): Emerging principles for the recognition of peptide antigens by MHC class I molecules. *Science* **25**: 927-934
- Mayr, W. R.; Bernoco, D.; DeMarchi, M.; Ceppellini, R. (1973): Genetic analysis and biological properties of products of the third SD (AJ) locus of the HL-A region. *Transplant Proc* **5**: 1581-1593
- McCarthy, J.; Grant, C. K. (1980): Cytotoxic effector cell populations in cats. In: Hardy, W. D.; Essex, M.; McClelland, A. T. (eds.): *International Feline Leukemia Virus Meeting*. Elsevier, North Holland, New York, pp. 203-210
- Melhus, O.; Koerner, T. J.; Adams, D. O. (1991): Effects of TNF alpha on the expression of class II MHC molecules on macrophages induced by IFN gamma: evidence of suppression at the level of transcription. *J Leukoc Biol* **49**: 21-28
- Milner, C. M.; Campbell, R. D. (1990): Structure and expression of the three MHC-linked HSP70 genes. *Immunogenetics* **32**: 242-251
- Mitchell, G. W.; Williams, G. S.; Bosch, E. P.; Hart, M. N. (1991): Class II antigen expression in peripheral neuropathies. *J Neurol Sci* **102**: 170-176

- Mommaas, A. M.; Mulder, A. A.; Out, C. J.; Girolomoni, G.; Koerten, H. K.; Vermeer, B. J.; Koning, F. (1995): Distribution of HLA class II molecules in epidermal Langerhans cells in situ. *Eur J Immunol* **25**: 520-525
- Mond, J. J.; Carman, J.; Sarma, C.; Ohara, J.; Finkelman, F. D. (1986): Interferon-gamma suppresses B cell stimulation factor (BSF-1) induction of class II MHC determinants on B cells. *J Immunol* **137**: 3534-3537
- Müller, C.; Ziegler, A.; Muller, C.; Hadam, M.; Waller, H.-D.; Wernet, P.; Müller, G. (1985): Divergent expression of HLA-DC/MB, -DR, and -SB region products on normal and pathological tissues as detected by monoclonal antibodies. *Immunobiology* **169**: 228-249
- Nakamura, M.; Manser, T.; Pearson, G. D.; Daley, M. J.; Gefter, M. L. (1984): Effect of IFN-gamma on the immune response in vivo and on gene expression in vitro. *Nature* **307**: 381-382
- Nakamuro, K.; Tanigaki, N.; Pressman, D. (1973): Multiple common properties of human  $\beta_2$ -microglobulin and the common portion fragment derived from HL-A antigen molecule. *Proc Natl Acad Sci* **70**: 2863-2867
- Nakane, P. K.; Pierce, G. B., JR. (1967): Enzyme-labelled antibodies: preparation and application for the localization of antigens. *J Histochem Cytochem* **50**: 929-931
- Natali, P. G.; de Martino, C.; Quaranta, V.; Nicotra, M. R.; Frezza, F.; Pellegrino, M. A.; Ferrone, S. (1981): Expression of Ia-like antigens in normal human nonlymphoid tissues. *Transplantation* **31**: 75-78
- Nathenson, S. G.; Geliebter, J.; Pfaffenbach, G. M.; Zeff, R. A. (1986): Murine major histocompatibility complex class-I mutants: molecular analysis and structure-function implications. *Ann Rev Immunol* **4**: 471-502
- Neefjes, J. J.; Hensen, E. J.; de Kroon, T. I. P.; Ploegh, H. L. (1986): A biochemical characterization of feline MHC products: unusually high expression of class II antigens on peripheral blood lymphocytes. *Immunogenetics* **23**: 341-347



- Nunez, G.; Giles, R. C.; Ball, E. J.; Hurley, C. K.; Capra, J. D.; Stastny, P. (1984): Expression of HLA-DR, MB, MT and SB antigens on human mononuclear cells: identification of two phenotypically distinct monocyte populations. *J Immunol* **133**: 1300-1306
- O'Brien, S. J.; Nash, W. G. (1982): Genetic mapping in mammals: chromosome map of domestic cat. *Science* **216**: 257-265
- Ohno, K.; Watari, T.; Goitsuka, R.; Tsujimoto, H.; Hasegawa, A. (1992): Altered surface antigen expression on peripheral blood mononuclear cells in cats infected with feline immunodeficiency virus. *J Vet Med Sci* **54**: 517-522
- Orr, H. T.; Lopez de Castro, J. A.; Lancet, D.; Strominger, J. L. (1979a): Complete amino acid sequence of a papain-solubilized human histocompatibility antigen, HLA-B7. 2. Sequence determination and search for homologies. *Biochemistry* **18**: 5711-5720
- Orr, H. T.; Lancet, D.; Robb, R. J.; Lopez de Castro, J. A.; Strominger, J. L. (1979b): The heavy chain of human histocompatibility antigen HLA-B7 contains an immunoglobulin-like region. *Nature* **282**: 266-270
- Parham, P.; Lawlor, D. A.; Lomen, C. E.; Ennis, P. D. (1989): Diversity and diversification of HLA-A, -B, -C alleles. *J Immunol* **142**: 3937-3950
- Pavlovic, D.; van de Winkel, M.; van der Auwera, B.; Chen, M. C.; Schuit, F.; Bouwens, L.; Pipeleers, D. (1997): Effect of interferon-gamma and glucose on major histocompatibility complex class I and II expression by pancreatic beta- and non-beta-cells. *J Clin Endocrinol Metab* **82**: 2329-2336
- Pedersen, N. C.; Ho, E. W.; Brown, M. L.; Yamamoto, J. K. (1987): Isolation of a T-lymphotropic virus from domestic cats with an immunodeficiency-like syndrome. *Science* **235**: 790-793
- Pellas, T. C.; Weiss, L. (1990): Migration pathways of recirculating murine B cells and CD4<sup>+</sup> and CD8<sup>+</sup> T lymphocytes. *Am J Anat* **187**:355-373

- Perez, J.; Day, M. J.; Martin, M. P.; Gonzalez, S.; Mozos, E. (1999): Immunohistochemical study of the inflammatory infiltrate associated with feline cutaneous squamous cell carcinomas and precancerous lesions (actinic keratosis). *Vet Immunol Immunopathol* **69**: 33-46
- Ploegh, H. L.; Orr, H. T.; Strominger, J. (1981): Major histocompatibility antigens: the human (HLA-A, -B, -C) and murine (H-2K, H-2D) class I molecules. *Cell* **24**: 287-299
- Pober, J. S.; Guild, B. C.; Strominger, J. L. (1978): Phosphorylation in vivo and in vitro of human histocompatibility antigens (HLA-A and HLA-B) in the carboxy-terminal intracellular domain. *Proc Natl Acad Sci USA* **70**: 3305-3310
- Pober, J. S.; Gimbrone, M. A. Jr.; Collins, T.; Cotran, R. S.; Ault, K. A.; Fiers, W.; Krensky, A. M.; Clayberger, C.; Reiss, C. S.; Burakoff, S. J. (1984): Interactions of T lymphocytes with human vascular endothelial cells: role of endothelial cells surface antigens. *Immunobiology* **168**: 483-494
- Pober, J. S.; Collins, T.; Gimbrone, M. A.; Libby, P.; Reiss, C. S. (1986): Inducible expression of class II major histocompatibility complex antigens and the immunogenicity of vascular endothelium. *Transplantation* **41**: 141-146
- Pocock, R. I. (1917): The classification of the existing Felidae. *Annals and magazine of natural history* **20**: 329-350
- Pollack, M. S.; Mastrota, F.; Chin-Louie, J.; Mooney, S.; Hayes, A. (1982): Preliminary studies of the feline histocompatibility system. *Immunogenetics* **16**: 339-347
- Pollack, M. S.; Chin-Louie, J.; Mastrota, F.; Schlosberg, M.; Mooney, S.; Hayes, A.; Knowles, R. W. (1983): Additional preliminary studies of the feline major histocompatibility complex. *Transplant Proc* **15**: 156-158
- Pollack, M. S.; Hayes, A.; Mooney, S.; Pedersen, N. C.; Cook, R. G. (1988): The detection of conventional class I and class II I-E homologue major histocompatibility complex molecules on feline cells. *Vet Immunol Immunopathol* **19**: 79-91

- Ragoussis, J.; Bloemer, K.; Weiss, E. H.; Ziegler, A. (1988): Localisation of the genes for tumor necrosis factor and lymphotoxin between the HLA class I and III regions by field inversion gel electrophoresis. *Immunogenetics* **27**: 66-69
- Rappaport, A. M. (1976): The microcirculatory acinar concept of normal and pathological hepatic structure. *Beitr Pathol* **157**: 215-243
- Rask, L.; Österberg, L.; Lindblom, B.; Rernstedt, Y.; Peterson, P. A. (1974): The subunit structure of transplantation antigens. *Transplant Rev* **21**: 85-105
- Reinacher, M.; Theilen, G. H. (1987): Frequency and significance of feline leukemia virus infection in necropsied cats. *Am J Vet Res* **21**: 939-945
- Reubel, G. H.; Dean, G. A.; George, J. W.; Barlough, J. E.; Pedersen, N. C. (1994): Effects of incidental infections and immune activation on disease progression in experimentally feline immunodeficiency virus-infected cats. *J Acquir Immune Defic Syndr* **7**: 1003-1015
- Rickard, C. G.; Post, J. E.; Noronha, F.; Barr, I. M. (1969): A transmissible virus-induced lymphocytic leukemia of the cat. *J Nat Cancer Inst* **42**: 987-1014
- Rideout, B. A.; Moore, P. F.; Pedersen, N. C. (1990): Distribution of MHC class II antigens in feline tissues and peripheral blood. *Tissue Antigens* **36**: 221-227
- Rideout, B. A.; Moore, P. F.; Pedersen, N. C. (1992): Persistent upregulation of MHC class II antigen expression on T-lymphocytes from cats experimentally infected with feline immunodeficiency virus. *Vet Immunol Immunopathol* **35**: 71-81
- Roccabianca, P.; Woo, J. C.; Moore, P. F. (2000): Characterization of the diffuse mucosal associated lymphoid tissue of feline small intestine. *Vet Immunol Immunopathol* **75**: 27-42
- Romeis, B. (1989): *Mikroskopische Technik. Neubearbeitet und herausgegeben von P. Böck, 17. Auflage, Urban & Schwarzenberg, München, Wien, Baltimore, S. 231 f.*
- Roosje, P. J.; Whitaker-Menezes, D.; Goldschmidt, M. H.; Moore, P. F.; Willemse, T.; Murphy, G. F. (1997): Feline atopic dermatitis. A model for Langerhans cell participation in disease pathogenesis. *Am J Pathol* **151**: 927-932

- Roper, R. L.; Ludlow, J. W.; Phipps, R. P. (1994): Prostaglandin E2 inhibits B lymphocyte activation by a cAMP-dependent mechanism: PGE-inducible regulatory proteins. *Cell Immunol* **154**: 296-308
- Rothbard, J. B.; Geftler, M. L. (1991): Interactions between immunogenic peptides and MHC proteins. *Annu Rev Immunol* **9**: 527-565
- Rothenberg, E. V. (1994): Signaling mechanisms in thymocyte selection. *Current Opin Immunol* **6**: 257-265
- Rowden, G.; Lewis, M. G.; Sullivan, A. K. (1977): Ia antigen expression on human epidermal Langerhans cells. *Nature* **268**: 247-248
- Rudensky, A. Y.; Preston-Hurlburt, P.; Hong, S.-C.; Barlow, A.; Janeway, C. A. (1991): Sequence analysis of peptides bound to MHC class II molecules. *Nature* **353**: 622-626
- Sargent, C. A.; Dunham, I.; Trowsdale, J.; Campbell, R. D. (1989): Human major histocompatibility complex contains genes for the major heat shock protein HSP70. *Proc Natl Acad Sci USA* **86**: 1968-1972
- Schmitt, A. B.; Brook, G. A.; Buss, A.; Nacimiento, W.; Noth, J.; Kreutzberg, G. W. (1998): Dynamics of microglial activation in the spinal cord after cerebral infarction are revealed by expression of MHC class II antigen. *Neuropathol Appl Neurobiol* **24**: 167-176
- Schwartz, R. H. (1985): T-Lymphocyte recognition of antigen in association with gene products of the MHC. *Annu Rev Immunol* **3**: 237-261
- Schwiebert, L. M.; Schleimer, R. P.; Radka, S. F.; Ono, S. J. (1995): Modulation of MHC class II expression in human cells by dexamethasone. *Cell Immunol* **165**: 12-19
- Shackelford, D. A.; Mann, D. L.; van Rood, J. J.; Ferrara, G. B.; Strominger, J. L. (1981): Human B-cell alloantigens DC1, MT1, and LB12 are identical to each other but distinct from the HLA-DR antigen. *Proc Natl Acad Sci USA* **78**: 4566-4570

- Shaw, S.; Johnson, A. H.; Shearer, G. M. (1980): Evidence for a new segregant series of B cell antigens that are encoded in the HLA-D region and that stimulate secondary allogenic proliferation and cytotoxic responses. *J Exp Med* **152**: 565-580
- Shelton, G. H.; Ladiges, W. C. (1987): Murine monoclonal antibodies cross-reactive with feline peripheral blood mononuclear cells. *Vet Immunol Immunopathol* **16**: 271-276
- Shiina, T.; Inoko, H.; Kulski, J. K. (2004): An update of the HLA genomic region, locus information and disease associations: 2004. *Tissue Antigens* **64**: 631-649
- Shimonkevitz, R.; Kappler, J.; Marrack, P.; Grey, H. (1983): Antigen recognition by H-2-restricted T cells. I. Cell-free antigen processing. *J Exp Med* **158**: 303-16
- Sicher, S. C.; Chung, G. W.; Vazquez, M. A.; Lu, C. Y. (1995): Augmentation or inhibition of IFN-gamma-induced MHC class II expression by lipopolysaccharides. The roles of TNF-alpha and nitric oxide, and the importance of the sequence of signaling. *J Immunol* **155**: 5826-5834
- Snell, G. D. (1948): Methods for the study of histocompatibility genes. *J Genetics* **49**: 87-108
- Snell, G. D. (1953): The genetics of transplantation. *J Natl Cancer Inst* **14**: 691-700
- van Someren, H.; Westerveld, A.; Hagemeyer, A.; Mees, J. R.; Meera Khan, P.; Zaalberg, O. B. (1974): Human antigen and enzyme markers in man-Chinese hamster somatic cell hybrids: evidence for synteny between the HL-A, PGM3, ME1 and IPO-B loci. *Proc Natl Acad Sci USA* **71**: 962-965
- Spies, T.; Morton C. C.; Nedospasov, S. A.; Fiers, W.; Biou, D.; Strominger, J. L. (1986): Genes for the tumour necrosis factor  $\alpha$  and  $\beta$  are linked to the human major histocompatibility complex. *Proc Natl Acad Sci USA* **83**: 8699-8702
- Springer, T. A.; Strominger, J. L. (1976): Detergent-soluble HLA antigens contain a hydrophilic region at the COOH-terminus and a penultimate hydrophobic region. *Proc Natl Acad Sci USA* **73**: 2481-2486

- Steimle, V.; Siegrist, C. A.; Mottet, A.; Lisowka-Groszpiere, B.; Mach, B. (1994): Regulation of MHC class II expression by interferon-gamma mediated by the transactivator gene CIITA. *Science* **265**: 106-109
- Steiniger, B.; Falk, P.; Lohmuller, M.; van der Meide, P. H. (1989): Class II MHC antigens in the rat digestive system. Normal distribution and induced expression after interferon-gamma treatment in vivo. *Immunology* **68**: 507-513
- Sternberger, L. A.; Hardy, P. H., Jr.; Cuculis, J. J.; Meyer, H. G. (1970): The unlabeled antibody enzyme method of immunohistochemistry: preparation and properties of soluble antigen-antibody complex (horseradish peroxidase-antihorseradish peroxidase) and its use in identification of spirochetes. *J Histochem Cytochem* **18**: 315-333
- Strominger, J. L.; Cresswell, P.; Grey, H.; Humphreys, R. E.; Mann, D.; McCune, J.; Parham, P.; Robb, R.; Sanderson, A. R.; Springer, T. A.; Terhorst, C.; Turner, M. J. (1974): The immunoglobulin-like structure of human histocompatibility antigens. *Transplant Rev* **21**: 126-143
- Taniguchi, T. (1988): Regulation of cytokine gene expression. *Annu Rev Immunol* **6**: 439-464
- Tarr, M.; Olsen, R. G.; Hoover, E. A.; Kociba, G. J.; Schaller, J. P. (1979): The effects of methylnitrosourea on the immune system and hematopoietic system of adult specific pathogen free cats. *Chem Biol Interact* **28**: 181-199
- Theilen, G. H.; Kawakami, T. G.; Rush, J. D.; Munn, R. J. (1969): Replication of cat leukemia virus in cell suspension cultures. *Nature* **222**: 589-590
- Ting, J. P.; Baldwin, A. S. (1993): Regulation of MHC gene expression. *Curr Opin Immunol* **5**: 8-16
- Trägårdh, L.; Rask, L.; Wiman, K.; Fohlman, J.; Peterson, P. A. (1979): Amino acid sequence of an immunoglobulin-like HLA antigen heavy chain domain. *Proc Natl Acad Sci USA* **76**: 5839-5842

Trouessart, E. L. (1885): Catalogue de mammifères vivants et fossiles. Fasc. IV-carnivores (carnivora). Bulletin de la Société d'études scientifiques d'Angers, supplément à l'annuaire 1884 **14**: 1-108

Trowsdale, J. (1995): "Both man and bird and beast": comparative organization of MHC genes. Immunogenetics **41**: 1-17

Tyan, M. L. (1994): Fetal weight at term influenced by H-2-associated loci. Proc Soc Exp Biol Med **205**: 85-88

Ulvestad, E.; Williams, K.; Bo, L.; Trapp, B.; Antel, J.; Mork, S. (1994): HLA class II molecules (HLA-DR, -DP, -DQ) on cells in the human CNS studied in situ and in vitro. Immunology **82**: 535-541

Verhoeven, A. J.; Roos, M. H.; Ploegh, H. L. (1988): A feline class II alpha gene with striking similarity to the HLA-DPA pseudogene. Immunogenetics **28**: 406-411

de Waal Malefyt, R.; Haanen, J.; Spits, H.; Roncarolo, M. G.; te Velde, A.; Figdor, C.; Johnson, K.; Kastelein, R.; Yssel, H.; de Vries, J. E. (1991): Interleukin 10 (IL-10) and viral IL-10 strongly reduce antigen-specific human T cell proliferation by diminishing the antigen-presenting capacity of monocytes via downregulation of class II major histocompatibility complex expression. J Exp Med **174**: 915-924

Waly, N.; Gruffydd-Jones, T. J.; Stokes, C. R.; Day, M. J. (2001): The distribution of leucocyte subsets in the small intestine of healthy cats. J Comp Pathol **124**: 172-182

Wedgwood, J. F.; Hatam, L.; Bonagura, V. R. (1988): Effect of interferon-gamma and tumor necrosis factor in the expression of class I and class II major histocompatibility molecules by cultured human umbilical vein endothelial cells. Cell Immunol **111**: 1-9

Wekerle, H. (1995): Antigen presentation by central nervous system glia. In: Kettenmann, H. und Ransom, B. R. (eds.): Neuroglia. Oxford Press, pp. 685-699

Wierzba-Bobrowicz, T.; Kosno-Kruszewska, E.; Gwiazda, E.; Lechowicz, W.; Schmidt-Sidor, B. (2001): Major histocompatibility complex class II (MHC II) expression in the normal and pathological human foetal spinal cord. Folia Neuropathol **39**: 49-56

- Willett, B. J.; Hosie, M. J.; Dunsford, T. H.; Neil, J. C.; Jarrett, O. (1991): Productive infection of T-helper lymphocytes with feline immunodeficiency virus is accompanied by reduced expression of CD4. *AIDS* **5**: 1469-1475
- Willett, B. J.; Hosie, M. J.; Callanan, J. J.; Neil, J. C.; Jarrett, O. (1993): Infection with feline immunodeficiency virus is followed by the rapid expansion of a CD8+ lymphocyte subset. *Immunology* **78**: 1-6
- Willman, C. L.; Stewart, C. C.; Miller, V.; Yi, T. L.; Tomasi, T. B. (1989): Regulation of MHC class II gene expression in macrophages by hematopoietic colony-stimulating factors (CSF). Induction by granulocyte/macrophage CSF and inhibition by CSF-1. *J Exp Med* **170**: 1559-1567
- Winchester, R. J.; Kunkel, H. G. (1979): The Human Ia System. *Adv Immunol* **28**: 221-292
- Winkler, C.; Schultz, A.; Cevario, S.; O'Brien, S. (1989): Genetic characterization of FLA, the cat major histocompatibility complex. *Proc Natl Acad Sci* **86**: 943-947
- Wood, G. S.; Turner, R. R.; Shiurba, R. A.; Eng, L.; Warnke, R. A. (1985): Human dendritic cells and macrophages. In situ immunophenotypic definition of subsets that exhibit specific morphologic and microenvironmental characteristics. *Am J Pathol* **119**: 73-82
- Yamaguchi, M.; Yamazaki, K.; Beauchamp, G. K.; Bard, J.; Thomas, L.; Boyse, E. A. (1981): Distinctive urinary odors governed by the major histocompatibility locus of the mouse. *Proc Natl Acad Sci USA* **78**: 5817-5820
- Yamazaki, K.; Beauchamp, G. K.; Singer, A.; Bard, J.; Boyse, E. A. (1999): Odortypes: their origin and composition. *Proc Natl Acad Sci USA* **96**: 1522-1525
- Yuhki, N.; O'Brien, S. J. (1988): Molecular characterization and genetic mapping of class I and class II MHC genes of the domestic cat. *Immunogenetics* **27**: 414-425
- Yuhki, N. (1995): The feline major histocompatibility complex. In: Willett, B. J.; Jarrett, O. (eds.): *Feline Immunology and Immunodeficiency*. Oxford Science Publications, Oxford, New York, Tokyo, Oxford University Press, pp. 45-64



- Yuhki, N.; O'Brien, S. J. (1997): Nature and origin of polymorphism in feline MHC class II DRA and DRB genes. *J Immunol* **158**: 2822-2833
- Yuhki, N.; Beck, T.; Stephens, R. M.; Nishigaki, Y.; Newmann, K.; O'Brien, S. J. (2003): Comparative genome organisation of human, murine, and feline MHC class II region. *Genome Res* **13**: 1169-1179
- Yunis, E. J.; Amos, D. B. (1971): Three closely linked genetic systems relevant to transplantation. *Proc Natl Acad Sci USA* **68**: 3031-3035
- Zinkernagel, R.; Doherty, P. (1974): Restriction of in vitro T cell-mediated cytotoxicity in lymphocytic choriomeningitis within a syngeneic or semiallogeneic system. *Nature* **248**: 701-702
- Zinkernagel, R.; Doherty, P. (1975): H-2 compatibility requirement for T cell mediated lysis of target cells infected with lymphocytic choriomeningitis virus. Different cytotoxic T-cell specificities are associated with structures coded for in H-2K or H-2D. *J Exp Med* **141**: 1427-1436
- Zinkernagel, R. (1979): Associations between major histocompatibility antigens and susceptibility to disease. *Ann Rev Microbiol* **33**: 201-21

## **8 Anhang**

### **8.1 Tabellen**

Es folgen die Tabellen 3-16 mit den immunhistologischen Ergebnissen aus den Kapiteln 4.1 und 4.3 ff.

**Tabelle 3a:** Vergleich der immunhistologischen Reaktion des monoklonalen Antikörpers F7 1 D4 F6 H4 mit derjenigen der Antikörper gegen MHC II/HLA-DR, CD 3 und CD 45R auf Parafinschnitten unterschiedlicher Gewebe von Katzen

Katze	Organ	Einteilung	F7 1 D4 F6 H4	MHC II/HLA-DR	CD 3	CD 45R
Gi2072/98 (FIP-Katze)	Milz	Mesothel subserös weiße Pulpa rote Pulpa	zahlreiche Zellen ++ zahlreiche Zellen <sup>1,4</sup> ++ zahlreiche Zellen <sup>1</sup> ++, einzelne Zellen <sup>2</sup> +++ mehrere bis zahlreiche Zellen <sup>1,4</sup> +	alle Zellen ++ alle Zellen <sup>1,4</sup> +++ alle Zellen <sup>1,2</sup> +++ zahlreiche Zellen <sup>1,4</sup> ++ bis +++	einzelne Zellen ++ PALS: zahlreiche Zellen ++ Follikel: einzelne Zellen ++ herdförmig mehrere Zellen ++	PALS: einzelne Zellen +++ Follikel: zahlreiche Zellen +++ herdförmig an Trabekeln mehrere Zellen ++, einzelne Zellen +++
	KM	Gefäße	einzelne Zellen <sup>3</sup> + zahlreiche Zellen <sup>1</sup> +	alle Zellen <sup>3</sup> ++ mehrere bis zahlreiche Zellen <sup>5</sup> tw. ++, tw. +++	einzelne Zellen ++	mehrere Zellen +++ mehrere Herde: alle Zellen +++
	Ln.	Gefäße nodulärer Kortex diffuser Kortex u. Medulla Gefäße	2 Herde: zahlreiche Zellen <sup>1</sup> ++ einzelne Zellen <sup>7</sup> + zahlreiche Zellen <sup>1</sup> +, mehrere Zellen <sup>2</sup> ++ zahlreiche Zellen <sup>1</sup> +, einzelne Zellen <sup>1,2</sup> ++ alle Zellen <sup>3</sup> +	alle Zellen <sup>3</sup> ++, einzelne Zellen <sup>7</sup> + alle Zellen <sup>1,2</sup> +++ zahlreiche Zellen <sup>4</sup> +, einzelne Zellen <sup>1,2</sup> ++ alle Zellen <sup>3</sup> ++	einzelne Zellen + zahlreiche Zellen ++	zahlreiche Zellen +++ mehrere Zellen ++

**Fortsetzung der Tabelle 3a:** Vergleich der immunhistologischen Reaktion des monoklonalen Antikörpers F7 I D4 F6 H4 mit derjenigen der Antikörper gegen MHC II/HLA-DR, CD 3 und CD 45R auf Paraffinschnitten unterschiedlicher Gewebe von Katzen

Katze	Organ	Einteilung	F7 I D4 F6 H4	MHC II/HLA-DR	CD 3	CD 45R
Gi2072/98 (FIP-Katze)	DüDa	Mesothel subserös Tunica muscularis Tela submucosa Epithel Lamina propria Gefäße	zahlreiche Zellen + zahlreiche Zellen <sup>1,4</sup> + einzelne Zellen <sup>3</sup> +, einzelne perivaskuläre Zellen <sup>1,4</sup> + mehrere Zellen <sup>1,3</sup> + zahlreiche Kryptepithelzellen + mehrere Zellen <sup>1,4</sup> ++ mehrere Zellen <sup>3</sup> +	zahlreiche Zellen + bis ++ zahlreiche Zellen <sup>1,4</sup> + bis ++ einzelne Zellen <sup>3</sup> + mehrere Zellen <sup>1,3</sup> + zahlreiche Kryptepithelzellen ++, zahlreiche Zellen <sup>9</sup> + mehrere Zellen <sup>1,4</sup> +++ zahlreiche Zellen <sup>3,7</sup> +++	einzelne Zellen + einzelne Zellen ++ mehrere Zellen ++ zahlreiche Zellen ++	einzelne Zellen +
	Leber	Mesothel subserös Kupfer-Zellen Gefäße Gallengang Granulome	zahlreiche Zellen + bis ++ zahlreiche Zellen <sup>1,4</sup> + bis ++ zahlreiche Zellen + alle Zellen <sup>3</sup> + alle Zellen <sup>9</sup> + zahlreiche Zellen <sup>1,4</sup> ++	zahlreiche Zellen ++ bis +++ zahlreiche Zellen <sup>1,4</sup> ++ bis +++ alle Zellen +++ alle Zellen <sup>3</sup> ++ alle Zellen <sup>9</sup> ++ zahlreiche Zellen <sup>1,4</sup> ++ bis +++	einzelne Zellen + perivaskuläre Infiltrate in den Trias: einzelne Zellen ++, einzelne Zellen in Sinusoiden +++ mehrere Zellen ++	perivaskuläre Infiltrate in den Trias: einzelne Zellen ++ klein: zahlreiche Zellen +++, groß: mehrere Zellen am Rand +++

**Fortsetzung der Tabelle 3a:** Vergleich der immunhistologischen Reaktion des monoklonalen Antikörpers F7 1 D4 F6 H4 mit derjenigen der Antikörper gegen MHC II/HLA-DR, CD 3 und CD 45R auf Paraffinschnitten unterschiedlicher Gewebe von Katzen

Katze	Organ	Einteilung	F7 1 D4 F6 H4	MHC II/HLA-DR	CD 3	CD 45R	
Gi2189/98 (FIP-Katze)	Milz	Mesothel	alle Zellen +++ PALS: mehrere Zellen <sup>2</sup> +++, mehrere Zellen <sup>1</sup> +	alle Zellen +++ PALS: zahlreiche Zellen <sup>1,2,3,4</sup> +	PALS: zahlreiche Zellen +++  Follikel: einzelne Zellen ++	PALS: einzelne Zellen +,  Follikel: zahlreiche Zellen +++	
		weiße Pulpa	Follikel: zahlreiche Zellen <sup>1,2</sup> +++, einzelne Zellen <sup>1</sup> + zahlreiche Zellen <sup>1</sup> ++, einzelne Zellen <sup>4</sup> +	einzelne Zellen <sup>2</sup> +++ zahlreiche Zellen <sup>1</sup> ++, einzelne Zellen <sup>4</sup> + mehrere Zellen <sup>3</sup> +	mehrere Zellen +++  mehrere Zellen ++	mehrere Zellen +++, einzelne Zellen ++	
		rote Pulpa	negativ	mehrere Zellen <sup>5</sup> ++, ein Herd: alle Zellen <sup>1</sup> ++ negativ	mehrere Zellen <sup>5</sup> ++, einzelne Zellen <sup>5</sup> +++ nicht vorhanden	mehrere Zellen ++	einzelne Zellen +++ bis +++
		Gefäße	einzelne Zellen ++ einzelne Zellen <sup>1</sup> + einzelne Zellen <sup>1</sup> + nicht vorhanden	einzelne Zellen ++ einzelne Zellen <sup>1</sup> + einzelne Zellen <sup>1</sup> + zahlreiche Zellen tw. ++, tw. +++	einzelne Zellen ++ einzelne Zellen ++ mehrere Zellen ++ nicht vorhanden	einzelne Zellen ++ mehrere Zellen ++ nicht vorhanden	nicht vorhanden  einzelne Zellen +
DüDa	Lamina propria Gefäße	Tunica muscularis	zahlreiche Zellen <sup>1,4</sup> +++, negativ	zahlreiche Zellen <sup>1,4</sup> +++, einzelne Zellen <sup>3</sup> +	zahlreiche Zellen +++	einzelne Zellen +	
		Tela submucosa MALT					

**Fortsetzung der Tabelle 3a:** Vergleich der immunhistologischen Reaktion des monoklonalen Antikörpers F7 1 D4 F6 H4 mit derjenigen der Antikörper gegen MHC II/HLA-DR, CD 3 und CD 45R auf Paraffinschnitten unterschiedlicher Gewebe von Katzen

<b>Katze</b>	<b>Organ</b>	<b>Einteilung</b>	<b>F7 1 D4 F6 H4</b>	<b>MHC II/HLA-DR</b>	<b>CD 3</b>	<b>CD 45R</b>
<b>Gi2189/98</b> (FIP-Katze)	Thymus	Kortex u. Medulla Gefäße	zahlreiche Zellen <sup>6</sup> +++, einzelne Zellen <sup>1,4</sup> ++ negativ	alle Zellen <sup>6</sup> +++, mehrere Zellen <sup>1,4</sup> ++ negativ	zahlreiche Zellen ++ bis +++	einzelne Zellen +
			Leber	Mesothel Kupffer-Zellen Trias Parenchym Gefäße	zahlreiche Zellen + alle Zellen + einzelne perivaskuläre Zellen <sup>1,4</sup> ++ 1 Herd: zahlreiche Zellen <sup>1,4</sup> ++ negativ	zahlreiche Zellen + alle Zellen + bis ++ einzelne perivaskuläre Zellen <sup>1,4</sup> ++ negativ negativ
	Pankreas	Mesothel Interstitium Gefäße	alle Zellen + mehrere Zellen <sup>1,10</sup> +, 2 Herde: zahlreiche Zellen <sup>1,4</sup> ++ negativ	alle Zellen ++ mehrere Zellen <sup>1,10</sup> ++, 2 Herde: zahlreiche Zellen <sup>1,4</sup> ++ negativ	einzelne Zellen ++, 2 Herde: mehrere Zellen ++ einzelne perivaskuläre Zellen ++	einzelne Zellen in Gefäßen +

**Fortsetzung der Tabelle 3a:** Vergleich der immunhistologischen Reaktion des monoklonalen Antikörpers F7 I D4 F6 H4 mit derjenigen der Antikörper gegen MHC II/HLA-DR, CD 3 und CD 45R auf Paraffinschnitten unterschiedlicher Gewebe von Katzen

Katze	Organ	Einteilung	F7 I D4 F6 H4	MHC II/HLA-DR	CD 3	CD 45R
Gi2059/98 (Trauma)	Milz	Mesothel weiße Pulpa	alle Zellen ++ PALS: einzelne Zellen <sup>2</sup> +++ Germinalzentrum: zahlreiche Zellen <sup>1</sup> ++, Marginalzone: einzelne Zellen <sup>1,2</sup> +++	zahlreiche Zellen + alle Zellen <sup>1,2</sup> tw. ++, tw. +++	PALS: zahlreiche Zellen + bis ++, Follikel: einzelne Zellen +	PALS: einzelne Zellen +++, Follikel: zahlreiche Zellen +++ zahlreiche Zellen +++
		rote Pulpa	zahlreiche Zellen <sup>1</sup> ++, einzelne Zellen <sup>4</sup> +++	zahlreiche Zellen <sup>1</sup> ++, einzelne Zellen <sup>4</sup> +++	mehrere Zellen ++	zahlreiche Zellen +++
		Gefäße	mehrere Zellen <sup>3</sup> +	zahlreiche Zellen <sup>3</sup> +		
	KM		mehrere Zellen <sup>5</sup> ++, einzelne Zellen <sup>5</sup> +++ negativ	mehrere Zellen <sup>5</sup> +++ negativ	einzelne Zellen +	einzelne Zellen +++
	DüDa	Mesothel Tunica muscularis Tela submucosa Epithel Lamina propria Gefäße	einzelne Zellen + mehrere Zellen <sup>3</sup> ++, einzelne Zellen <sup>1</sup> ++ zahlreiche Zellen <sup>3</sup> ++, einzelne Zellen <sup>1</sup> +++ negativ zahlreiche Zellen <sup>1,4</sup> tw. ++, tw. +++ negativ	einzelne Zellen + mehrere Zellen <sup>3</sup> +++ zahlreiche Zellen <sup>3</sup> +++, einzelne Zellen <sup>1</sup> +++ einzelne Kryptepithel/zellen + zahlreiche Zellen <sup>1,4</sup> +++ negativ	einzelne Zellen + einzelne Zellen + einzelne Zellen + mehrere Zellen +	einzelne Zellen ++

**Fortsetzung der Tabelle 3a:** Vergleich der immunhistologischen Reaktion des monoklonalen Antikörpers F7 1 D4 F6 H4 mit derjenigen der Antikörper gegen MHC II/HLA-DR, CD 3 und CD 45R auf Paraffinschnitten unterschiedlicher Gewebe von Katzen

<b>Katze</b>	<b>Organ</b>	<b>Einteilung</b>	<b>F7 1 D4 F6 H4</b>	<b>MHC II/HLA-DR</b>	<b>CD 3</b>	<b>CD 45R</b>
<b>Gi2059/98</b> (Trauma)	Thymus	Kortex Medulla	zahlreiche Zellen <sup>6</sup> ++ Rand: zahlreiche Zellen <sup>6</sup> +++, einzelne Zellen <sup>1</sup> +++, Zentrum: mehrere Zellen <sup>6</sup> +++, einzelne Zellen <sup>1,4</sup> + negativ	zahlreiche Zellen <sup>6</sup> +++, Rand: zahlreiche Zellen <sup>6</sup> +++, einzelne Zellen <sup>1</sup> +++, Zentrum: mehrere Zellen <sup>6</sup> +++, einzelne Zellen <sup>1,4</sup> + bis ++ negativ	einzelne Zellen ++ zahlreiche Zellen ++	einzelne Zellen ++ mehrere Zellen ++
<b>Gi73/99</b> (Lungenkarzinom)	Milz	Mesothel weiße Pulpa  rote Pulpa	negativ zahlreiche Zellen <sup>1,2</sup> +++,  mehrere bis zahlreiche Zellen <sup>1,4</sup> ++ bis +++, negativ	negativ alle Zellen <sup>1,2</sup> +++,  zahlreiche Zellen <sup>1,4</sup> +++, negativ	PALS: zahlreiche Zellen +++ Follikel: einzelne Zellen ++  mehrere Zellen +++, Follikel: zahlreiche Zellen ++	PALS: einzelne Zellen ++ Follikel: zahlreiche Zellen ++ bis +++, mehrere bis zahlreiche Zellen ++ bis +++, einzelne Zellen ++
	KM	Gefäße	mehrere Zellen <sup>5</sup> +, einzelne Zellen <sup>5</sup> +++, einzelne Zellen <sup>7</sup> ++	mehrere Zellen <sup>5</sup> ++ einzelne Zellen <sup>7</sup> ++	einzelne Zellen +++,  einzelne Zellen +++,  einzelne Zellen ++	einzelne Zellen ++



**Fortsetzung der Tabelle 3a:** Vergleich der immunhistologischen Reaktion des monoklonalen Antikörpers F7 1 D4 F6 H4 mit derjenigen der Antikörper gegen MHC II/HLA-DR, CD 3 und CD 45R auf Paraffinschnitten unterschiedlicher Gewebe von Katzen

<b>Katze</b>	<b>Organ</b>	<b>Einteilung</b>	<b>F7 1 D4 F6 H4</b>	<b>MHC II/HLA-DR</b>	<b>CD 3</b>	<b>CD 45R</b>
<b>Gi73/99</b> (Lungenkarzinom)	Ln.	nodulärer Kortex diffuser Kortex u. Medulla Gefäße	zahlreiche Zellen <sup>1,2</sup> +++ mehrere Zellen <sup>2,4</sup> +++, zahlreiche Zellen <sup>1</sup> + negativ	alle Zellen <sup>1,2</sup> +++ mehrere Zellen <sup>1,2</sup> +++ , mehrere Zellen <sup>4</sup> ++ negativ	einzelne Zellen +++ mehrere bis zahlreiche Zellen +++	zahlreiche Zellen +++ einzelne bis mehrere Zellen +++
	<b>DüDa</b>	Mesothel Tunica muscularis Tela submucosa Lamina propria Gefäße	nicht vorhanden einzelne Zellen <sup>1</sup> ++ einzelne Zellen <sup>1</sup> ++ mehrere bis zahlreiche Zellen <sup>1,4</sup> +++ negativ	nicht vorhanden mehrere Zellen <sup>1,3</sup> +++ mehrere Zellen <sup>1</sup> +++ zahlreiche Zellen <sup>1,4</sup> +++ negativ	einzelne Zellen +++ mehrere Zellen +++ zahlreiche Zellen +++	einzelne Zellen ++

Legende siehe S. 160

**Tabelle 3b:** Vergleich der immunhistologischen Reaktion des monoklonalen Antikörpers F7 1 D4 F6 H4 mit derjenigen der Antikörper gegen MHC II-Katze, CD 3 und CD 45R auf Gefrierschnitten von lymphatischen Geweben einer Katze

Katze	Organ	Einteilung	F7 1 D4 F6 H4	MHC II-Katze	CD 3	CD 45R
Gi166/99 (eosinophiles Granulom/Zunge)	Milz	Mesotheil	alle Zellen +++ alle Zellen <sup>1,2</sup> +++	zahlreiche Zellen +++ alle Zellen <sup>1,2</sup> tw. ++, tw. +++	PALS: alle Zellen +++ Follikel: einzelne Zellen ++ mehrere Zellen +++	Follikel: alle Zellen +++ mehrere Zellen tw. ++, tw. +++
		rote Pulpa	zahlreiche Zellen <sup>1,4</sup> ++ bis +++ negativ	mehrere Zellen <sup>1</sup> ++, einzelne Zellen <sup>1,4</sup> +++ negativ		
	KM	Gefäße	zahlreiche Zellen <sup>5</sup> +++ alle Zellen <sup>3</sup> ++, einzelne Zellen <sup>7</sup> +++	einzelne Zellen <sup>3</sup> + zahlreiche Zellen <sup>3</sup> +, einzelne Zellen <sup>7</sup> +++	"insgesamt feingranuliert"; keine Zellzuordnung möglich	einzelne Zellen ++
	L.n.	nodulärer Kortex diffuser Kortex	alle Zellen <sup>1,2</sup> tw. ++, tw. +++ mehrere Herde: mehrere Zellen <sup>1</sup> +++; einzelne Zellen <sup>2,4</sup> ++	alle Zellen <sup>1,2</sup> tw. ++, tw. +++ mehrere Herde: mehrere Zellen <sup>1</sup> +++; einzelne Zellen <sup>2,4</sup> ++	einzelne Zellen + bis +++ alle Zellen tw. ++, tw. +++ mehrere Zellen ++	alle Zellen +++ einzelne Zellen ++ einzelne Zellen ++
		Medulla Gefäße	einzelne Zellen <sup>4</sup> ++ negativ	einzelne Zellen <sup>4</sup> ++ negativ		einzelne Zellen ++

Legende siehe S. 160

**Tabelle 4:** Vergleich der Reaktion des monoklonalen Antikörpers F7 1 D4 F6 H4 nach Durchführung unterschiedlicher Antigen-Retrieval- und immunhistologischer Methoden auf Paraffinschnitten von Geweben einer Katze

Organ	Einteilung	TUF, Indirekte Peroxidase-Methode	Zitratpuffer, Indirekte Peroxidase-Methode	TUF, PAP-Methode	Zitratpuffer, PAP-Methode
Milz	weiße Pulpa	mehrere Zellen <sup>7</sup> + bis ++, einzelne Zellen <sup>1</sup> +	zahlreiche Zellen <sup>1</sup> +, mehrere Zellen <sup>2</sup> ++	zahlreiche Zellen <sup>1</sup> ++ bis +++, zahlreiche Zellen <sup>2</sup> +++	zahlreiche Zellen <sup>1,2</sup> tw. ++, tw. +++
	rote Pulpa Gefäße	negativ negativ	einzelne Zellen <sup>4</sup> + negativ	einzelne Zellen <sup>4</sup> + negativ	mehrere Zellen <sup>4</sup> ++ zahlreiche Zellen <sup>3</sup> +
KM		mehrere Herde: mehrere Zellen <sup>7</sup> +	mehrere Herde: mehrere Zellen <sup>5</sup> + bis ++	mehrere Herde: mehrere Zellen <sup>5</sup> ++; einzelne Zellen <sup>5</sup> tw. +, tw. ++	mehrere Herde: alle Zellen <sup>5</sup> tw. ++, tw. +++; mehrere Zellen <sup>5</sup> ++ zahlreiche Zellen <sup>3</sup> +
Ln.	Gefäße	negativ	negativ	negativ	zahlreiche Zellen <sup>3</sup> +
	nodulärer Kortex	zahlreiche Zellen <sup>1</sup> +, mehrere Zellen <sup>2</sup> ++	zahlreiche Zellen <sup>1</sup> +, mehrere Zellen <sup>2</sup> +++	zahlreiche Zellen <sup>1,2</sup> tw. ++, tw. +++	alle Zellen <sup>1,2</sup> +,+++
	diffuser Kortex	zahlreiche Zellen <sup>2</sup> + bis ++, einzelne Zellen <sup>1</sup> ++	zahlreiche Zellen <sup>2,4</sup> +, einzelne Zellen <sup>1</sup> +	zahlreiche Zellen <sup>2</sup> +, einzelne Zellen <sup>4</sup> ++, einzelne Zellen <sup>1</sup> +	zahlreiche Zellen <sup>2</sup> +,+++ einzelne Zellen <sup>1,4</sup> ++
	Medulla	einzelne Zellen <sup>1,4</sup> +	einzelne Zellen <sup>1,4</sup> ++	mehrere Zellen <sup>4</sup> +, einzelne Zellen <sup>1</sup> +,+++	mehrere Zellen <sup>4</sup> +
Gefäße	einzelne Zellen <sup>7</sup> +	einzelne Zellen <sup>7</sup> +	zahlreiche Zellen <sup>3</sup> +	zahlreiche Zellen <sup>3</sup> +, mehrere Zellen <sup>7</sup> +,+++	

**Fortsetzung der Tabelle 4:** Vergleich der Reaktion des monoklonalen Antikörpers F7 1 D4 F6 H4 nach Durchführung unterschiedlicher Antigen-Retrieval- und immunhistologischer Methoden auf Paraffinschnitten von Geweben einer Katze

<b>Organ</b>	<b>TUF, Indirekte Peroxidase-Methode</b>	<b>Zitratpuffer, Indirekte Peroxidase-Methode</b>	<b>TUF, PAP-Methode</b>	<b>Zitratpuffer, PAP-Methode</b>
DüDa	Tunica muscularis einzelne Zellen <sup>1</sup> +	einzelne Zellen <sup>6</sup> +	mehrere Zellen <sup>3</sup> ++	mehrere Zellen <sup>3</sup> +++
	Tela submucosa einzelne Zellen <sup>1,3</sup> +	einzelne Zellen <sup>1,3</sup> +	mehrere Zellen <sup>1,3</sup> ++	mehrere Zellen <sup>1</sup> +++ Zellen <sup>3</sup> +
MALT Lamina propria Gefäße	negativ	zahlreiche Zellen + bis ++	zahlreiche Zellen ++, tw. +++	alle Zellen tw. ++, tw. +++
	mehrere Zellen <sup>1,4</sup> + negativ	mehrere Zellen <sup>1,4</sup> + negativ	zahlreiche Zellen <sup>1,4</sup> tw. ++, tw. +++ negativ	zahlreiche Zellen <sup>1,4</sup> +++ negativ
Thymus	einzelne Zellen <sup>6</sup> +	einzelne Zellen <sup>6</sup> +	zahlreiche Zellen <sup>6</sup> ++	alle Zellen <sup>6</sup> tw. ++, tw. +++
	mehrere Zellen <sup>6</sup> ++, einzelne Zellen <sup>1</sup> + negativ	zahlreiche Zellen <sup>6</sup> ++, einzelne Zellen <sup>1</sup> ++ negativ	zahlreiche Zellen <sup>6</sup> +++ Zellen <sup>1</sup> ++ negativ	zahlreiche Zellen <sup>6</sup> +++ Zellen <sup>1</sup> +; mehrere Herde: alle Zellen <sup>1</sup> tw. ++, tw. +++ zahlreiche Zellen <sup>3</sup> +

Legende siehe S. 160

**Tabelle 5:** Vergleich der immunhistologischen Reaktion des monoklonalen Antikörpers F7 1 D4 F6 H4 mit derjenigen der Antikörper gegen MHC II/HLA-DR und MHC II-Katze auf Zytozentrifugenpräparaten von permanenten Zelllinien

Fixation	FL 74			FL 4			CrFK			FE		
	Antikörper			Antikörper			Antikörper			Antikörper		
	F7 1 D4	MHC II/HLA-DR	MHC II-Katze	F7 1 D4 F6 H4	MHC II/HLA-DR	MHC II-Katze	F7 1 D4 F6 H4	MHC II/HLA-DR	MHC II-Katze	F7 1 D4 F6 H4	MHC II/HLA-DR	MHC II-Katze
Methanol	zahlreiche Zellen +/+++ membranass.	alle Zellen +/+++ membranass.	mehrere Zellen + membranass.	negativ	negativ	negativ	negativ	einzelne Zellen + granulär	negativ	negativ	negativ	negativ
Azeton	alle Zellen ++	alle Zellen +/+++	zahlreiche Zellen +	einzelne Zellen ++ granulär	einzelne Zellen ++ granulär	einzelne Zellen ++ granulär	eine Zelle +	einzelne Zellen +/+++	negativ	negativ	negativ	negativ

**Tabelle 6:** Vergleich der immunhistologischen Reaktion des monoklonalen Antikörpers F7 1 D4 F6 H4 mit derjenigen des Antikörpers gegen MHC II/HLA-DR auf Formalin-fixierten, Paraffin-eingebetteten Zellpellets von permanenten Zelllinien

Fixation	FL 74			FL 4			CrFK			FE		
	Antikörper			Antikörper			Antikörper			Antikörper		
	F7 1 D4 F6 H4	MHC II/HLA-DR	MHC II/HLA-DR	F7 1 D4 F6 H4	MHC II/HLA-DR	MHC II/HLA-DR	F7 1 D4 F6 H4	MHC II/HLA-DR	MHC II/HLA-DR	F7 1 D4 F6 H4	MHC II/HLA-DR	MHC II/HLA-DR
alle Zellen granulär, membranass.	+++ membranass.	alle Zellen granulär, membranass.	negativ	negativ	negativ	negativ	negativ	negativ	negativ	negativ	negativ	negativ

Legende siehe S. 160

**Tabelle 7:** Vergleich der immunhistologischen Reaktion des monoklonalen Antikörpers F7 1 D4 F6 H4 mit derjenigen der Antikörper gegen MHC II/HLA-DR und MHC II-Katze auf unterschiedlich behandelten Leukozyten aus felinem, peripherem Blut

Zellen	Blutausstrich		Zytozentrifugenpräparat (Methanol)		Zytozentrifugenpräparat (Azeton)	
	Antikörper		Antikörper*		Antikörper*	
	F7 1 D4 F6 H4	MHC II/HLA-DR	F7 1 D4 F6 H4	MHC II/HLA-DR	F7 1 D4 F6 H4	MHC II/HLA-DR
kleine Lymphozyten	zahlreich ++	zahlreich +++	zahlreich ++	zahlreich ++	zahlreich ++	zahlreich ++
große Lymphozyten	zahlreich ++	zahlreich +++	zahlreich ++	zahlreich +	zahlreich ++	zahlreich ++
Monozyten	zahlreich +	zahlreich + bis ++	zahlreich +	zahlreich (+)	zahlreich ++	zahlreich ++
neutr. Granulozyten	negativ	negativ	negativ	negativ	negativ	negativ

\*) Nach Inkubation der Methanol- und Azeton-fixierten Zytozentrifugenpräparate mit dem Antikörper MHC II-Katze reagierten alle Zellen negativ.

Legende siehe S. 160

**Tabelle 8:** Ergebnisse der immunhistologischen Untersuchung mit dem monoklonalen Antikörper F7 1 D4 F6 H4 auf Organen von neun SPF-Katzen

Organ	Einteilung	Katze L227/98	Katze L228/98	Katze L229/98
DüDa	Tunica muscularis Tela submucosa MALT Lamina propria	einzelne bis mehrere Zellen <sup>3</sup> ++ einzelne bis mehrere Zellen <sup>1,3</sup> ++ zahlreiche Zellen tw. ++, tw. +++ mehrere bis zahlreiche Zellen <sup>1,4</sup> tw. ++, tw. +++	einzelne Zellen <sup>3</sup> ++ mehrere bis zahlreiche Zellen <sup>1,3</sup> ++ bis +++ zahlreiche Zellen ++, mehrere Zellen +++ mehrere Zellen <sup>1,4</sup> tw. +, tw. ++	einzelne Zellen <sup>3</sup> + einzelne bis mehrere Zellen <sup>1,3</sup> ++ zahlreiche Zellen +, mehrere Zellen +++ mehrere Zellen <sup>4</sup> ++, einzelne Zellen <sup>1</sup> +++
Pankreas	Interstitium Ausführungsgang	mehrere Zellen <sup>10</sup> + mehrere Zellen tw. +, tw. ++, tw. +++	negativ negativ	negativ einzelne Zellen +++
Leber	Kupfer-Zellen Trias	zahlreiche Zellen ++ einzelne Zellen <sup>1,7</sup> ++	zahlreiche Zellen +++ einzelne Zellen <sup>1,7</sup> +++	zahlreiche Zellen tw. ++, tw. +++ mehrere Zellen <sup>1,7</sup> ++
Niere	Interstitium	mehrere Zellen <sup>3</sup> ++	Rinde: mehrere Herde: zahlreiche Zellen <sup>1,4</sup> tw. +, tw. ++	einzelne Zellen <sup>3</sup> +
Großhirn	Venolen	einzelne Zellen <sup>3</sup> +	einzelne Zellen <sup>3</sup> +	einzelne Zellen <sup>3</sup> +
	Glomerula	einzelne Zellen <sup>4</sup> ++	negativ	einzelne Zellen <sup>4</sup> +
	Meningen graue/weiße Substanz Plexus choroideus Ependym	mehrere Zellen <sup>7</sup> + einzelne bis mehrere Zellen <sup>7</sup> + bis ++ zahlreiche Zellen <sup>7</sup> tw. ++, tw. +++ negativ	einzelne Zellen <sup>7</sup> ++ einzelne Zellen <sup>7</sup> + zahlreiche Zellen <sup>7</sup> +++ negativ	einzelne Zellen <sup>7</sup> tw. +, tw. ++ einzelne Zellen <sup>7</sup> + nicht vorhanden negativ

**Fortsetzung der Tabelle 8:** Ergebnisse der immunhistologischen Untersuchung mit dem monoklonalen Antikörper F7 1 D4 F6 H4 auf Organen von neun SPF-Katzen

<b>Organ</b>	<b>Einteilung</b>	<b>Katze L227/98</b>	<b>Katze L228/98</b>	<b>Katze L229/98</b>
Kleinhirn	Meningen	einzelne Zellen <sup>7</sup> +	negativ	einzelne Zellen <sup>4,7</sup> ++
	graue Substanz	einzelne Zellen <sup>7</sup> ++	negativ	negativ
	weiße Substanz	einzelne Zellen <sup>7,8</sup> ++	negativ	einzelne Zellen <sup>7</sup> +
	Plexus choroideus	mehrere Zellen <sup>7</sup> ++	negativ	einzelne Zellen <sup>7</sup> +
	Ependym	negativ	negativ	negativ
<b>Organ</b>	<b>Einteilung</b>	<b>Katze L230/98</b>	<b>Katze L231/98</b>	<b>Katze L232/98</b>
DüDa	Tunica muscularis	einzelne bis mehrere Zellen <sup>3</sup> +	negativ	einzelne bis mehrere Zellen <sup>3</sup> ++
	Tela submucosa	einzelne bis mehrere Zellen <sup>1,3</sup> tw. +, tw. ++	einzelne bis mehrere Zellen <sup>1,3</sup> +	einzelne bis mehrere Zellen <sup>1,3</sup> ++
	MALT	zahlreiche Zellen ++, mehrere Zellen +++	zahlreiche Zellen +, mehrere Zellen +++	zahlreiche Zellen +++
	Lamina propria	mehrere bis zahlreiche Zellen <sup>1,4</sup> + bis ++	mehrere Zellen <sup>4</sup> +++ , einzelne bis mehrere Zellen <sup>1</sup> +	zahlreiche Zellen <sup>1,4</sup> +++
Pankreas	Interstitium	einzelne Zellen <sup>10</sup> ++	einzelne Zellen <sup>10</sup> +	einzelne Zellen <sup>10</sup> ++
	Ausführungsgang	einzelne Zellen +	einzelne Zellen ++	mehrere Zellen ++
Leber	Kupffer-Zellen	zahlreiche Zellen +	mehrere Zellen +	zahlreiche Zellen ++
	Trias	einzelne Zellen <sup>1,7</sup> ++	einzelne Zellen <sup>1,7</sup> ++	einzelne Zellen <sup>1,7</sup> ++
Niere	Interstitium	einzelne Zellen <sup>3</sup> +	mehrere Zellen <sup>1,3,4</sup> ++	mehrere Herde: zahlreiche Zellen <sup>1,4</sup> ++,
	Venolen Glomerula	einzelne Zellen <sup>3</sup> + negativ	(um 3 Bowmansche Kapseln) zahlreiche Zellen <sup>3</sup> +++ negativ	einzelne Zellen <sup>3</sup> ++ zahlreiche Zellen <sup>3</sup> +++ negativ



**Fortsetzung der Tabelle 8:** Ergebnisse der immunhistologischen Untersuchung mit dem monoklonalen Antikörper F7 1 D4 F6 H4 auf Organen von neun SPF-Katzen

<b>Organ</b>	<b>Einteilung</b>	<b>Katze L230/98</b>	<b>Katze L231/98</b>	<b>Katze L232/98</b>
Großhirn	Meningen	negativ	negativ	einzelne Zellen <sup>7</sup> ++
	graue Substanz	negativ	negativ	einzelne bis mehrere Zellen <sup>7</sup> ++
	weiße Substanz	einzelne Zellen <sup>7</sup> ++	negativ	einzelne bis mehrere Zellen <sup>7</sup> ++
	Plexus choroideus	nicht vorhanden	mehrere Zellen <sup>7</sup> +	mehrere bis zahlreiche Zellen <sup>7</sup> ++
	Ependym	negativ	negativ	negativ
Kleinhirn	Meningen	negativ	negativ	einzelne Zellen <sup>3, 7</sup> +
	graue Substanz	negativ	negativ	negativ
	weiße Substanz	negativ	negativ	einzelne Zellen <sup>7</sup> ++
	Plexus choroideus	mehrere Zellen <sup>7</sup> ++	negativ	mehrere Zellen <sup>7</sup> +
	Ependym	negativ	negativ	negativ

**Fortsetzung der Tabelle 8:** Ergebnisse der immunhistologischen Untersuchung mit dem monoklonalen Antikörper F7 1 D4 F6 H4 auf Organen von neun SPF-Katzen

Organ	Einteilung	Katze L233/98	Katze L234/98	Katze L235/98
DüDa	Tunica muscularis	einzelne bis mehrere Zellen <sup>3</sup> tw. +, tw. ++	negativ	negativ
	Tela submucosa	einzelne Zellen <sup>1,3</sup> tw. +, tw. ++	negativ	negativ
	MALT	zahlreiche Zellen ++, einzelne Zellen +++	einzelne Zellen +	mehrere Zellen + bis ++
	Lamina propria	zahlreiche Zellen <sup>4</sup> ++, zahlreiche Zellen <sup>1</sup> +	negativ	negativ
Pankreas	Interstitium	negativ	negativ	negativ
	Ausführungsgang	einzelne Zellen +++	negativ	negativ
Leber	Kupfer-Zellen	mehrere Zellen tw. +, tw. ++	negativ	negativ
	Trias	einzelne Zellen <sup>1,7</sup> ++, mehrere Herde: zahlreiche Zellen <sup>1,4</sup> +++	negativ	negativ
	Interstitium	mehrere Herde: zahlreiche Zellen <sup>1,3,4</sup> +++	negativ	negativ
Niere	Venolen	negativ	zahlreiche Zellen <sup>3</sup> +++	zahlreiche Zellen <sup>3</sup> +++
	Glomerula	negativ	negativ	negativ
	Meningen	negativ	negativ	negativ
	graue/weiße Substanz	negativ	negativ	negativ
Großhirn	Plexus choroideus	negativ	negativ	negativ
	Ependym	negativ	negativ	negativ
	Meningen	negativ	negativ	negativ
	graue/weiße Substanz	negativ	negativ	negativ
Kleinhirn	Plexus choroideus	negativ	negativ	negativ
	Ependym	negativ	negativ	negativ
	Meningen	negativ	negativ	negativ
	graue/weiße Substanz	negativ	negativ	negativ

Legende siehe S. 160

**Tabelle 9:** Ergebnisse der immunhistologischen Untersuchung mit dem monoklonalen Antikörper F7 1 D4 F6 H4 auf Organen von fünf FeLV-negativen Katzen ohne neurologische Symptome

Organ	Einteilung	Gi199/99	Gi392/99
Großhirn	Meningen	mehrere Zellen <sup>7</sup> ++	einzelne Zellen <sup>4</sup> in Gefäßen +++ , einzelne Zellen <sup>7</sup> +
	graue Substanz	mehrere Zellen <sup>7</sup> ++	einzelne Zellen <sup>7</sup> +
	weiße Substanz	mehrere bis zahlreiche Zellen <sup>8</sup> ++ , einzelne Zellen <sup>7</sup> ++	periventrikulär zahlreiche Zellen <sup>8</sup> tw. ++ , tw. +++
	Plexus choroideus	zahlreiche Zellen <sup>7</sup> +++	zahlreiche Zellen <sup>7</sup> +++
	Ependym	negativ	negativ
Kleinhirn	Meningen	einzelne Zellen <sup>7</sup> +++	nicht vorhanden
	graue Substanz	einzelne Zellen <sup>7</sup> ++	
	weiße Substanz	mehrere bis zahlreiche Zellen <sup>8</sup> ++ , einzelne Zellen <sup>7</sup> +++	
	Plexus choroideus	zahlreiche Zellen <sup>7</sup> +++	
	Ependym	negativ	
KM		mehrere Zellen <sup>5</sup> ++ bis +++	nicht vorhanden
DüDa	Tunica muscularis	nicht vorhanden	einzelne Zellen <sup>3</sup> tw. + , tw. ++
	Tela submucosa		mehrere Zellen <sup>1,3</sup> +++
	Lamina propria		zahlreiche Zellen <sup>1,4</sup> +++
Lunge	Alveolarm./Pneumozyten II	zahlreiche Zellen +++ , v. a. in den Alveolarlumina	zahlreiche Zellen, tw. herdförmig +++
	Gefäße	negativ	einzelne bis mehrere Zellen <sup>7</sup> ++
Leber	Mesotheil	negativ	nicht vorhanden
	Kupffer-Zellen	zahlreiche Zellen tw. ++ , tw. +++	
	Trias	mehrere Zellen <sup>4</sup> in Gefäßen ++ , einzelne Zellen <sup>7</sup> ++	

**Fortsetzung der Tabelle 9:** Ergebnisse der immunhistologischen Untersuchung mit dem monoklonalen Antikörper F7 1 D4 F6 H4 auf Organen von fünf FeLV-negativen Katzen ohne neurologische Symptome

<b>Organ</b>	<b>Einteilung</b>	<b>Gi199/99</b>	<b>Gi392/99</b>
Niere	Interstitium Venolen Glomerula	mehrere Zellen <sup>3</sup> ++ negativ einzelne Zellen <sup>4</sup> ++	nicht vorhanden
<b>Organ</b>	<b>Einteilung</b>	<b>Gi58/99</b>	<b>Gi750/99</b>
Großhirn	Meningen graue Substanz weiße Substanz	mehrere Zellen <sup>3</sup> +, einzelne Zellen <sup>4</sup> ++, einzelne Zellen <sup>7</sup> + einzelne Zellen <sup>7</sup> + einzelne Zellen <sup>7,8</sup> +	alle Zellen <sup>3</sup> +++ , einzelne Zellen <sup>7</sup> +++ zahlreiche Zellen <sup>3</sup> +++ , einzelne Zellen <sup>7</sup> +++ , einzelne Zellen <sup>8</sup> ++ zahlreiche Zellen <sup>3</sup> +++ , mehrere Zellen <sup>8</sup> ++ bis +++ , einzelne Zellen <sup>7</sup> +++ alle Zellen <sup>3,7</sup> +++ negativ
Plexus choroideus Ependym	mehrere Zellen <sup>4</sup> + nicht vorhanden	mehrere Zellen <sup>7</sup> + negativ	alle Zellen <sup>3,7</sup> +++ negativ
Kleinhirn	Meningen graue Substanz weiße Substanz	einzelne Zellen <sup>4</sup> + negativ einzelne Zellen <sup>8</sup> +++ , einzelne Zellen <sup>7</sup> ++	alle Zellen <sup>3</sup> +++ , einzelne Zellen <sup>7</sup> +++ mehrere Zellen <sup>7</sup> ++ alle Zellen <sup>3</sup> +++ , zahlreiche Zellen <sup>8</sup> ++ , einzelne Zellen <sup>7</sup> +++ alle Zellen <sup>3,7</sup> +++ nicht vorhanden
Rückenmark	Plexus choroideus Ependym weiße/graue Substanz	mehrere Zellen <sup>7</sup> ++ nicht vorhanden nicht vorhanden	nicht vorhanden nicht vorhanden nicht vorhanden

**Fortsetzung der Tabelle 9:** Ergebnisse der immunhistologischen Untersuchung mit dem monoklonalen Antikörper F7 1 D4 F6 H4 auf Organen von fünf FeLV-negativen Katzen ohne neurologische Symptome

Organ	Einteilung	Gi538/99	Gi549/99	Gi750/99
KM	Gefäße	nicht vorhanden	nicht vorhanden	zahlreiche Zellen <sup>5</sup> +++ alle Zellen <sup>3</sup> +
Milz	Mesothel weiße Pulpa rote Pulpa Gefäße	negativ Follikel: alle Zellen <sup>2</sup> + + +, zahlreiche Zellen <sup>1</sup> ++ PALS: mehrere Zellen <sup>1</sup> ++, einzelne Zellen <sup>2</sup> + + + zahlreiche Zellen <sup>1</sup> +, einzelne Zellen <sup>4</sup> tw. ++, tw. + + + negativ	nicht vorhanden	alle Zellen + + + alle Zellen <sup>1,2</sup> + + + +  zahlreiche Zellen <sup>1,4</sup> + + + + alle Zellen <sup>3</sup> +
DüDa	Tunica muscularis Tela submucosa Lamina propria Gefäße	nicht vorhanden	nicht vorhanden	einzelne Zellen <sup>3</sup> ++ mehrere Zellen <sup>1,3</sup> + + + + zahlreiche Zellen <sup>1,4</sup> + + + + mehrere bis zahlreiche Zellen <sup>3</sup> tw. +, tw. ++
Thymus	Kortex Medulla	zahlreiche Zellen <sup>6</sup> ++, mehrere Zellen <sup>1</sup> + zahlreiche Zellen <sup>6</sup> + + +, zahlreiche Zellen <sup>1</sup> ++	nicht vorhanden	nicht vorhanden
Niere	Interstitium Venolen Glomerula	nicht vorhanden	nicht vorhanden	zahlreiche Zellen <sup>3</sup> + + + +, mehrere Herde: alle Zellen <sup>1,4</sup> + + +, einzelne Zellen <sup>9</sup> + mehrere Zellen <sup>3</sup> + einzelne Zellen <sup>4</sup> ++
Lunge	Alveolarm./Pneumozyten II Gefäße	nicht vorhanden	nicht vorhanden	mehrere Zellen + + + +, v. a. in Alveolarlumina zahlreiche Zellen <sup>3</sup> +

Legende siehe S. 160

**Tabelle 10:** Ergebnisse der immunhistologischen Untersuchung mit dem monoklonalen Antikörper F7 I D4 F6 H4 auf Organen von fünf FeLV<sup>+</sup>-positiven Katzen ohne neurologische Symptome

Organ	Einteilung	Gi2007/98	Gi1113/98	Gi124/98
Großhirn	Meningen	zahlreiche Zellen <sup>3</sup> ++, mehrere Zellen <sup>7</sup> ++++, einzelne Zellen <sup>4</sup> +++	zahlreiche Zellen <sup>3</sup> +, einzelne Zellen <sup>4,7</sup> ++	mehrere Zellen <sup>3</sup> +, mehrere Zellen <sup>4,7</sup> +++
	graue Substanz	zahlreiche Zellen <sup>7</sup> ++++, einzelne Zellen <sup>3</sup> +++	mehrere Zellen <sup>3</sup> +	mehrere Zellen <sup>7</sup> ++, einzelne Zellen <sup>3</sup> +, einzelne Zellen <sup>8</sup> ++
	weiße Substanz	zahlreiche Zellen <sup>7</sup> ++++, einzelne Zellen <sup>3</sup> ++++, zahlreiche Zellen <sup>8</sup> ++ bis ++++, einzelne Gliaknötchen	mehrere Zellen <sup>3</sup> +, einzelne Zellen <sup>8</sup> ++	einzelne Zellen <sup>7,8</sup> + bis ++
	Plexus choroideus Ependym	nicht vorhanden negativ	nicht vorhanden negativ	nicht vorhanden negativ
Kleinhirn	Meningen	zahlreiche Zellen <sup>3</sup> ++, mehrere Zellen <sup>7</sup> ++, einzelne Zellen <sup>4</sup> +++	zahlreiche Zellen <sup>3</sup> +, einzelne Zellen <sup>7</sup> ++	zahlreiche Zellen <sup>3</sup> ++, einzelne Zellen <sup>7</sup> +++
	graue Substanz	mehrere Zellen <sup>3,7</sup> ++++, einzelne Zellen <sup>8</sup> +++	mehrere Zellen <sup>3</sup> +, einzelne Zellen <sup>7,8</sup> +	einzelne Zellen <sup>7</sup> ++
	weiße Substanz	zahlreiche Zellen <sup>3,7,8</sup> ++++, mehrere Gliaknötchen	mehrere Zellen <sup>3</sup> +, einzelne Zellen <sup>7,8</sup> ++	mehrere Zellen <sup>7</sup> ++++, einzelne Zellen <sup>3,8</sup> ++
	Plexus choroideus Ependym	zahlreiche Zellen <sup>7</sup> ++++, zahlreiche Zellen <sup>3</sup> ++, einzelne Zellen <sup>4</sup> +++ nicht vorhanden negativ	zahlreiche Zellen <sup>7</sup> ++, mehrere Zellen <sup>3</sup> + negativ	zahlreiche Zellen <sup>3</sup> ++, mehrere Zellen <sup>4,7</sup> +++ negativ
Milz	Mesothel	alle Zellen +	negativ	negativ
	weiße Pulpa	zahlreiche Zellen <sup>1,2</sup> ++++, einzelne Zellen <sup>1</sup> +	zahlreiche Zellen <sup>1,2</sup> +++	zahlreiche Zellen <sup>1</sup> +, mehrere Zellen <sup>2</sup> +++
	rote Pulpa	mehrere Zellen <sup>4</sup> ++, einzelne Zellen <sup>4</sup> +++	einzelne Zellen <sup>4</sup> ++	mehrere Zellen <sup>4</sup> tw. ++, tw. +++
	Gefäße	negativ	negativ	negativ

**Fortsetzung der Tabelle 10:** Ergebnisse der immunhistologischen Untersuchung mit dem monoklonalen Antikörper F7 1 D4 F6 H4 auf Organen von fünf FeLV-positiven Katzen ohne neurologische Symptome

Organ	Einteilung	Gi2007/98	Gi2113/98	Gi2124/98
Ln.	nodulärer Kortex	zahlreiche Zellen <sup>1,2</sup> ++++, mehrere Zellen <sup>1</sup> +	zahlreiche Zellen <sup>1,2</sup> +++	alle Zellen <sup>1,2</sup> +++
	diffuser Kortex	mehrere Zellen <sup>2,4</sup> ++, einzelne Zellen <sup>2</sup> +++	mehrere Zellen <sup>2</sup> ++++, mehrere Zellen <sup>4</sup> ++	mehrere Zellen <sup>2</sup> +++
	Medulla	mehrere Zellen <sup>4</sup> ++	mehrere Zellen <sup>4</sup> +, einzelne Zellen <sup>4</sup> +++	mehrere Zellen <sup>4</sup> + bis ++
	Gefäße	negativ	einzelne Zellen <sup>7</sup> ++++, einzelne Zellen <sup>3</sup> ++	einzelne Zellen <sup>7</sup> +++
KM		nicht vorhanden	einzelne Zellen <sup>3</sup> +, mehrere Herde: alle Zellen <sup>1</sup> +++	zahlreiche Zellen <sup>3</sup> +, mehrere Herde:
	Gefäße		alle Zellen <sup>3</sup> ++	alle Zellen <sup>1</sup> +++
DüDa	Tunica muscularis	mehrere Zellen <sup>3</sup> +++	nicht vorhanden	zahlreiche Zellen <sup>3</sup> ++
	Tela submucosa	mehrere bis zahlreiche Zellen <sup>1,3</sup> +++		einzelne Zellen <sup>1</sup> +++
	Lamina propria	zahlreiche Zellen <sup>1,4</sup> ++++, mehrere Zellen <sup>9</sup> +		einzelne Zellen <sup>1</sup> +++
	Gefäße	alle Zellen <sup>3</sup> +		mehrere Zellen <sup>1,4</sup> +++
Thymus	Kortex	nicht vorhanden		negativ
	Medulla		Rinde und Mark kaum zu unterscheiden; außen: zahlreiche Zellen <sup>6</sup> ++, zentral mehrere Zellen <sup>6</sup> +++	alle Zellen <sup>6</sup> ++
	Gefäße		mehrere Zellen <sup>3</sup> +	mehrere Zellen <sup>6</sup> ++++, einzelne Herde: alle Zellen <sup>1</sup> ++
Pankreas	Interstitium	zahlreiche Zellen <sup>10</sup> +++	nicht vorhanden	negativ
	Gefäße	zahlreiche Zellen <sup>3</sup> +		nicht vorhanden

**Fortsetzung der Tabelle 10:** Ergebnisse der immunhistologischen Untersuchung mit dem monoklonalen Antikörper F7 1 D4 F6 H4 auf Organen von fünf FeLV-positiven Katzen ohne neurologische Symptome

Organ	Einteilung	G12241/98	G11486/99
Großhirn	Meningen	mehrere Zellen <sup>3</sup> ++, einzelne Zellen <sup>7</sup> ++	negativ
	graue Substanz	einzelne Zellen <sup>7</sup> ++, einzelne Zellen <sup>3</sup> +	negativ
	weiße Substanz	einzelne Zellen <sup>7</sup> ++, einzelne Zellen <sup>3,8</sup> +	negativ
	Plexus choroideus	zahlreiche Zellen <sup>7</sup> ++ bis +++ , zahlreiche Zellen <sup>3</sup> ++	einzelne Zellen <sup>7</sup> + bis ++
	Ependym	negativ	negativ
Kleinhirn	Meningen	mehrere Zellen <sup>3,7</sup> ++	negativ
	graue Substanz	einzelne Zellen <sup>7</sup> ++, einzelne Zellen <sup>8</sup> +	negativ
	weiße Substanz	einzelne Zellen <sup>3,7</sup> ++, einzelne Zellen <sup>8</sup> +	negativ
	Plexus choroideus	mehrere Zellen <sup>4,7</sup> ++ bis +++ , einzelne Zellen <sup>3</sup> +	negativ
	Ependym	nicht vorhanden	negativ



**Fortsetzung der Tabelle 10:** Ergebnisse der immunhistologischen Untersuchung mit dem monoklonalen Antikörper F7 1 D4 F6 H4 auf Organen von fünf FeLV-positiven Katzen ohne neurologische Symptome

Organ	Einteilung	Gi2241/98	Gi1486/99
Milz	Mesothel	zahlreiche Zellen +++	alle Zellen +
	weiße Pulpa	Follikel: zahlreiche Zellen <sup>1</sup> +, mehrere Zellen <sup>1,2</sup> +++ PALS: einzelne Zellen <sup>2</sup> +++	Follikel: mehrere Zellen <sup>1,2</sup> ++ PALS: einzelne Zellen <sup>1,2</sup> ++
L.n.	rote Pulpa	einzelne Zellen <sup>1</sup> +++, einzelne Zellen <sup>4</sup> ++	einzelne Zellen <sup>1,4</sup> +
	Gefäße	negativ	negativ
KM	nodulärer Kortex	alle Zellen <sup>1,2</sup> +++	mehrere Zellen <sup>1,2</sup> ++
	diffuser Kortex	mehrere Zellen <sup>2</sup> ++ bis +++	einzelne Zellen <sup>2,4</sup> +
	Medulla	nicht vorhanden	einzelne Zellen <sup>4</sup> +
	Gefäße	alle Zellen <sup>3</sup> +++	negativ
DüDa	Gefäße	zahlreiche Zellen <sup>5</sup> +	negativ
	Tunica muscularis	alle Zellen <sup>3</sup> +++	negativ
	Tela submucosa	nicht vorhanden	negativ
	Lamina propria	nicht vorhanden	negativ
	Gefäße		einzelne Zellen <sup>1,4</sup> tw. ++, tw. +++ negativ

Legende siehe S. 160

**Tabelle 11:** Ergebnisse der immunhistologischen Untersuchung mit dem monoklonalen Antikörper F7 I D4 F6 H4 auf Organen von fünf FeLV-negativen Katzen mit neurologischen Symptomen

Organ	Einteilung	Gi803/86	Gi1622/86	Gi2058/86
Großhirn	Meningen	mehrere Zellen <sup>3</sup> + bis ++	mehrere Zellen <sup>4</sup> ++, einzelne Zellen <sup>7</sup> + bis ++	alle Zellen <sup>7</sup> ++, zahlreiche Zellen <sup>1,4</sup> ++
	graue Substanz	einzelne Zellen <sup>3,8</sup> ++	einzelne Zellen <sup>7</sup> +	zahlreiche Zellen <sup>1,4,7</sup> tw. ++, tw. +++
	weiße Substanz	einzelne Zellen <sup>3</sup> +	negativ	zahlreiche Zellen <sup>1,4,7</sup> tw. ++, tw. +++
	Plexus choroideus	mehrere Zellen <sup>3</sup> +	mehrere Zellen <sup>7</sup> ++	nicht vorhanden
	Ependym	negativ	negativ	nicht vorhanden
Kleinhirn	Meningen	einzelne Zellen <sup>3</sup> ++	mehrere Zellen <sup>1,4</sup> ++, einzelne Zellen <sup>7</sup> ++	nicht vorhanden
	graue Substanz	einzelne Zellen <sup>8</sup> +++	negativ	
	weiße Substanz	einzelne Zellen <sup>3</sup> +	einzelne Zellen <sup>7</sup> +	
	Plexus choroideus	nicht vorhanden	mehrere Zellen <sup>1,4</sup> ++, einzelne Zellen <sup>7</sup> ++	
	Ependym	nicht vorhanden	negativ	
Rückenmark	Meningen	nicht vorhanden	nicht vorhanden	zahlreiche Zellen <sup>1,4,7</sup> ++
	weiße Substanz			mehrere Zellen <sup>1,4,7</sup> ++, mehrere Zellen <sup>8</sup> ++
	graue Substanz			mehrere Zellen <sup>1,4,7</sup> ++, mehrere Zellen <sup>8</sup> ++
Lunge	Alveolarm./Pneumozyten II	alle Zellen tw. ++, tw. +++	nicht vorhanden	nicht vorhanden
	Gefäße	zahlreiche Zellen <sup>3</sup> +++		
	MALT	nicht vorhanden		

**Fortsetzung der Tabelle 11:** Ergebnisse der immunhistologischen Untersuchung mit dem monoklonalen Antikörper F7 1 D4 F6 H4 auf Organen von fünf FeLV-negativen Katzen mit neurologischen Symptomen

<b>Organ</b>	<b>Einteilung</b>	<b>Gi1890/88</b>	<b>Gi2455/88</b>
Großhirn	Meningen	einzelne Zellen <sup>1,4</sup> ++	mehrere bis zahlreiche Zellen <sup>7</sup> +++
	graue Substanz	einzelne Zellen <sup>7</sup> +	einzelne Zellen <sup>7</sup> +
	weiße Substanz	negativ	zahlreiche Zellen <sup>8</sup> +, einzelne Zellen <sup>7</sup> +
	Plexus choroideus	mehrere Zellen <sup>7</sup> ++ bis +++	alle Zellen <sup>7</sup> +++
Kleinhirn	Ependym	negativ	negativ
	Meningen	negativ	mehrere Zellen <sup>1,4,7</sup> ++ bis +++
	graue Substanz	negativ	einzelne Zellen <sup>7</sup> + bis ++
	weiße Substanz	mehrere Myelinophagen ++, einzelne Zellen <sup>7</sup> +	mehrere Zellen <sup>8</sup> +, einzelne Zellen <sup>7</sup> +
	Plexus choroideus	nicht vorhanden	zahlreiche Zellen <sup>1,4</sup> +++
	Ependym	negativ	negativ

Legende siehe S. 160

**Tabelle 12:** Ergebnisse der immunhistologischen Untersuchung mit dem monoklonalen Antikörper F7 I D4 F6 H4 auf Organen von fünf FeLV-positiven Katzen mit neurologischen Symptomen

<b>Organ</b>	<b>Einteilung</b>	<b>Gi308/86</b>	<b>Gi172/86</b>	<b>Gi508/88</b>
Großhirn	Meningen	negativ	negativ	einzelne Zellen <sup>7</sup> ++, einzelne Zellen <sup>3</sup> +
	graue Substanz	negativ	negativ	einzelne Zellen <sup>7</sup> ++
	weiße Substanz	negativ	negativ	einzelne Zellen <sup>7</sup> ++
	Plexus choroideus	einzelne Zellen <sup>7</sup> +	einzelne Zellen <sup>7</sup> +	zahlreiche Zellen <sup>7</sup> +++
	Ependym	negativ	negativ	negativ
Kleinhirn	Meningen	negativ	einzelne Zellen <sup>7</sup> +	einzelne Zellen <sup>4</sup> ++
	graue Substanz	negativ	negativ	negativ
	weiße Substanz	negativ	negativ	einzelne Zellen <sup>7</sup> +
	Plexus choroideus	negativ	einzelne Zellen <sup>7</sup> +	mehrere Zellen <sup>7</sup> ++
	Ependym	negativ	negativ	negativ
periphere N.		nicht vorhanden	nicht vorhanden	mehrere bis zahlreiche Zellen <sup>3</sup> ++
Milz	Mesothel	nicht vorhanden	nicht vorhanden	nicht vorhanden
	weiße Pulpa	einzelne Zellen <sup>2</sup> ++, einzelne Zellen <sup>1</sup> +		
	rote Pulpa	negativ		
	Gefäße	negativ		
DüDa	Tunica muscularis	nicht vorhanden		nicht vorhanden
	Tela submucosa			
	Lamina propria		einzelne bis mehrere Zellen <sup>1,4</sup> ++	
	Gefäße		negativ	

**Fortsetzung der Tabelle 12:** Ergebnisse der immunhistologischen Untersuchung mit dem monoklonalen Antikörper F7 1 D4 F6 H4 auf Organen von fünf FeLV-positiven Katzen mit neurologischen Symptomen

Organ	Einteilung	Gi1761/88	Gi2627/88
Großhirn	Meningen	zahlreiche Zellen <sup>3</sup> +, einzelne Zellen <sup>7</sup> +	alle Zellen <sup>7</sup> ++++, zahlreiche Zellen <sup>3</sup> ++, mehrere Zellen <sup>4</sup> ++
	graue Substanz	einzelne Zellen <sup>7</sup> +	einzelne Zellen <sup>3,7</sup> +
	weiße Substanz	mehrere Zellen <sup>8</sup> ++, einzelne Gliaknötchen, einzelne Zellen <sup>3,7</sup> +	zahlreiche Zellen <sup>8</sup> ++, einzelne Gliaknötchen, einzelne bis mehrere Zellen <sup>3,7</sup> +
	Plexus choroideus	zahlreiche Zellen <sup>3</sup> ++, mehrere Zellen <sup>7</sup> ++	zahlreiche Zellen <sup>7</sup> +++
	Ependym	negativ	negativ
Kleinhirn	Meningen	mehrere Zellen <sup>3</sup> +, einzelne Zellen <sup>4,7</sup> ++	alle Zellen <sup>7</sup> ++++, alle Zellen <sup>3</sup> ++, zahlreiche Zellen <sup>4</sup> +++
	graue Substanz	einzelne Zellen <sup>8</sup> ++	einzelne Zellen <sup>7</sup> +
	weiße Substanz	mehrere Zellen <sup>3,7,8</sup> ++	zahlreiche Zellen <sup>7,8</sup> ++, mehrere Zellen <sup>3</sup> +
	Plexus choroideus	mehrere Zellen <sup>3,7</sup> ++, einzelne Zellen <sup>4</sup> ++	mehrere Zellen <sup>4,7</sup> ++, mehrere Zellen <sup>3</sup> +
	Ependym	negativ	negativ
Periphere N.		nicht vorhanden	zahlreiche Zellen <sup>3</sup> ++ bis +++
Niere	Interstitium	zahlreiche Zellen <sup>1,4</sup> tw. ++, tw. +++, einzelne Zellen <sup>3</sup> +,	nicht vorhanden
	Venolen	Mark: einzelne Zellen <sup>9</sup> +	
	Glomerula	negativ negativ	

Legende siehe S. 160

**Tabelle 13:** Ergebnisse der immunhistologischen Untersuchung mit dem monoklonalen Antikörper F7 I D4 F6 H4 auf Organen von elf Katzen mit FIP

<b>Organ</b>	<b>Einteilung</b>	<b>Gi2037/98</b>	<b>Gi2061/98</b>	<b>Gi398/99</b>
Großhirn	Meningen	zahlreiche Zellen <sup>1,4</sup> ++, zahlreiche Zellen <sup>7</sup> +, mehrere Zellen <sup>3</sup> +	einzelne bis mehrere Zellen <sup>1,4</sup> ++, einzelne Zellen <sup>3,7</sup> ++	einzelne Zellen <sup>1,4</sup> ++
	graue Substanz	zahlreiche Zellen <sup>7,8</sup> +, mehrere Zellen <sup>1,4</sup> ++, mehrere Zellen <sup>3</sup> +	einzelne Zellen <sup>3,7</sup> ++ einzelne Zellen <sup>3,8</sup> +, 2 Herde: mehrere Myelinophagen ++	einzelne Zellen <sup>1,4</sup> ++
	weiße Substanz	mehrere Zellen <sup>3</sup> + zahlreiche Zellen <sup>8</sup> ++, zahlreiche Zellen <sup>7</sup> +, mehrere Zellen <sup>1,4</sup> ++, einzelne Zellen <sup>3</sup> +	einzelne Zellen <sup>8</sup> + einzelne Zellen <sup>1,4,7</sup> tw. +, tw. ++	einzelne Zellen <sup>1,4</sup> ++, einzelne Zellen <sup>8</sup> +
	Plexus choroideus Ependym	nicht vorhanden mehrere Zellen ++	negativ nicht vorhanden	einzelne Zellen <sup>1,4</sup> ++ negativ
Rückenmark	Meningen	nicht vorhanden	nicht vorhanden	negativ
	weiße Substanz			einzelne Myelinophagen ++
	graue Substanz Ependym			2 Herde: einzelne Zellen <sup>1,4</sup> ++ negativ

**Fortsetzung der Tabelle 13:** Ergebnisse der immunhistologischen Untersuchung mit dem monoklonalen Antikörper F7 1 D4 F6 H4 auf Organen von elf Katzen mit FIP

Organ	Einteilung	G1495/99	G1620/99
Großhirn	Meningen	zahlreiche Zellen <sup>1,4</sup> +++, zahlreiche Zellen <sup>3</sup> ++ bis +++, einzelne Zellen <sup>7</sup> ++	mehrere bis zahlreiche Zellen <sup>1,4</sup> ++ bis +++, einzelne Zellen <sup>7</sup> +++, einzelne Zellen <sup>3</sup> +
	graue Substanz	zahlreiche Zellen <sup>8</sup> +++, mehrere Gliaknötchen, mehrere Zellen <sup>3</sup> ++	mehrere bis zahlreiche Zellen <sup>1,4</sup> ++, einzelne Zellen <sup>7,8</sup> +
	weiße Substanz	zahlreiche Zellen <sup>8</sup> +++, mehrere Gliaknötchen, mehrere Zellen <sup>3</sup> ++	mehrere Zellen <sup>8</sup> +, einzelne Zellen <sup>7</sup> +
	Plexus choroideus	zahlreiche Zellen <sup>3</sup> +++, einzelne Zellen <sup>7</sup> +	zahlreiche Zellen <sup>1,4</sup> +++, zahlreiche Plexus choroideus-Zellen +, einzelne Zellen <sup>7</sup> +
	Ependym	negativ	negativ
Kleinhirn	Meningen	zahlreiche Zellen <sup>3</sup> ++ bis +++, mehrere Zellen <sup>1,4</sup> +++, einzelne Zellen <sup>7</sup> +	zahlreiche Zellen <sup>1,4</sup> +++, mehrere Zellen <sup>3</sup> ++
	graue Substanz	zahlreiche Zellen <sup>8</sup> ++ bis +++, mehrere Gliaknötchen, einzelne Zellen <sup>3</sup> +	mehrere Zellen <sup>8</sup> tw. +, tw. ++, tw. +++, mehrere Zellen <sup>7</sup> ++
	weiße Substanz	zahlreiche Zellen <sup>8</sup> ++ bis +++, mehrere Gliaknötchen, mehrere Zellen <sup>3</sup> ++	zahlreiche Zellen <sup>8</sup> ++, mehrere Zellen <sup>1,4</sup> +++, einzelne Zellen <sup>7</sup> ++
	Plexus choroideus	mehrere Zellen <sup>1,4</sup> +++, mehrere Zellen <sup>3</sup> ++, einzelne Zellen <sup>7</sup> +	zahlreiche Zellen <sup>1,4</sup> +++, zahlreiche Plexus choroideus-Zellen +
	Ependym	negativ	mehrere Zellen +
Rückenmark	Meningen	nicht vorhanden	zahlreiche Zellen <sup>1,4</sup> +++, mehrere Zellen <sup>3</sup> +, einzelne Zellen <sup>7</sup> +
	weiße Substanz		mehrere Zellen <sup>8</sup> ++ bis +++, einzelne Gliaknötchen
	graue Substanz		mehrere bis zahlreiche Zellen <sup>8</sup> ++
	Ependym		zahlreiche Zellen +

**Fortsetzung der Tabelle 13:** Ergebnisse der immunhistologischen Untersuchung mit dem monoklonalen Antikörper F7 1 D4 F6 H4 auf Organen von elf Katzen mit FIP

Organ	Einteilung	Gi1866/98	Gi2087/98
Großhirn	Meningen	zahlreiche Zellen <sup>3</sup> ++ bis +++ , einzelne Zellen <sup>4</sup> ++	tw. herdförmig mehrere Zellen <sup>1-4</sup> ++, einzelne Zellen <sup>5,7</sup> +
	graue Substanz	zahlreiche Zellen <sup>8</sup> ++, mehrere Zellen <sup>3</sup> ++, einzelne Zellen <sup>7</sup> ++	mehrere Zellen <sup>3,7,8</sup> ++
	weiße Substanz	zahlreiche Zellen <sup>8</sup> ++, einzelne Zellen <sup>3</sup> ++	einzelne Zellen <sup>3,8</sup> ++
	Plexus choroideus	nicht vorhanden	zahlreiche Zellen <sup>7</sup> +++ , mehrere Zellen <sup>3</sup> ++
	Ependym	nicht vorhanden	negativ
Kleinhirn	Meningen	zahlreiche Zellen <sup>3</sup> +++ , einzelne Zellen <sup>4</sup> ++	zahlreiche Zellen <sup>3</sup> ++, mehrere Zellen <sup>1-4</sup> +++ , einzelne Zellen <sup>7</sup> ++
	graue Substanz	zahlreiche Zellen <sup>8</sup> ++, einzelne Zellen <sup>3</sup> ++	tw. herdförmig mehrere bis zahlreiche Zellen <sup>8</sup> ++ , einzelne Zellen <sup>3</sup> + bis ++
	weiße Substanz	zahlreiche Zellen <sup>8</sup> ++, mehrere Zellen <sup>3</sup> +++	zahlreiche Zellen <sup>3</sup> ++, mehrere bis zahlreiche Zellen <sup>8</sup> ++ , einzelne Zellen <sup>7</sup> ++
	Plexus choroideus	zahlreiche Zellen <sup>7</sup> +++ , mehrere Zellen <sup>3</sup> + bis ++	zahlreiche Zellen <sup>7</sup> ++, mehrere Zellen <sup>3</sup> +
	Ependym	negativ	nicht vorhanden
Niere	Interstitium	mehrere Zellen <sup>3</sup> ++ bis +++ , 1 Herd: alle Zellen <sup>1,4</sup> ++	Rinde: mehrere Herde: alle Zellen <sup>1-4</sup> + bis ++, einzelne Zellen <sup>8</sup> ++ Mark: zahlreiche Zellen <sup>9</sup> ++
	Venolen	negativ	negativ
	Glomerula	einzelne Zellen <sup>4</sup> +, 1 Bowmansche Kapsel ++	einzelne Bowmansche Kapseln +
DüDa	Tunica muscularis	einzelne Zellen <sup>1,3</sup> +++	nicht vorhanden
	Tela submucosa	zahlreiche Zellen <sup>3</sup> +, einzelne Zellen <sup>1,3</sup> ++	
	Lamina propria	mehrere Zellen <sup>1,4</sup> ++, tw. herdförmig +++ , einzelne Zellen <sup>3</sup> +	
Lunge	nicht vorhanden	alle Bronchiaaldritsenepithelzellen ++ (restl. Gewebe stark verändert)	



**Fortsetzung der Tabelle 13:** Ergebnisse der immunhistologischen Untersuchung mit dem monoklonalen Antikörper F7 1 D4 F6 H4 auf Organen von elf Katzen mit FIP

Organ	Einteilung	Gi2216/98	Gi711/99	Gi734/99
Großhirn	Meningen	zahlreiche Zellen <sup>3</sup> ++ bis +++ , einzelne Zellen <sup>4</sup> ++	einzelne Zellen <sup>3,4,7</sup> +	einzelne Zellen <sup>3,4,7</sup> ++
	graue Substanz	zahlreiche Zellen <sup>8</sup> + bis ++ , mehrere bis zahlreiche Zellen <sup>3</sup> ++	einzelne Zellen <sup>3,7</sup> ++ , einzelne Zellen <sup>8</sup> +	mehrere Zellen <sup>3</sup> + , einzelne Zellen <sup>8</sup> +
	weiße Substanz	zahlreiche Zellen <sup>3,8</sup> ++	mehrere Zellen <sup>3</sup> ++ , mehrere Zellen <sup>8</sup> + bis ++	mehrere Zellen <sup>8</sup> ++ , einzelne Gliasknöbchen, einzelne Zellen <sup>3</sup> +
	Plexus choroideus	alle Zellen <sup>3</sup> +++ , einzelne Zellen <sup>4</sup> ++	mehrere Zellen <sup>7</sup> +++ , einzelne Zellen <sup>4</sup> ++ , einzelne Zellen <sup>3</sup> +	mehrere Zellen <sup>7</sup> ++ , einzelne Zellen <sup>4</sup> ++
	Ependym	negativ	negativ	negativ
Kleinhirn	Meningen	mehrere bis zahlreiche Zellen <sup>3</sup> +	mehrere Zellen <sup>3</sup> + , einzelne Zellen <sup>4</sup> +	einzelne Zellen <sup>4</sup> ++
	graue Substanz	zahlreiche Zellen <sup>8</sup> ++ bis +++ , einzelne Zellen <sup>3</sup> +	einzelne Zellen <sup>8</sup> +	einzelne Zellen <sup>3,8</sup> + , Zellen <sup>8</sup> tw. herdförmig
	weiße Substanz	zahlreiche Zellen <sup>8</sup> ++ bis +++ , zahlreiche Zellen <sup>3</sup> ++	mehrere Zellen <sup>3</sup> ++ , einzelne Zellen <sup>8</sup> + bis ++	mehrere Zellen <sup>3,8</sup> ++ bis +++
	Plexus choroideus	mehrere Zellen <sup>3</sup> + , einzelne Zellen <sup>4,7</sup> ++	mehrere Zellen <sup>7</sup> ++	mehrere Zellen <sup>7</sup> ++
	Ependym	negativ	negativ	negativ

**Fortsetzung der Tabelle 13:** Ergebnisse der immunhistologischen Untersuchung mit dem monoklonalen Antikörper F7 I D4 F6 H4 auf Organen von elf Katzen mit FIP

<b>Organ</b>	<b>Einteilung</b>	<b>Gi292/99</b>	<b>Gi1558/98</b>	<b>Gi318/99</b>
Großhirn	Meningen	zahlreiche Zellen <sup>3</sup> + bis ++, einzelne Zellen <sup>4</sup> ++	negativ	negativ
	graue Substanz	mehrere Zellen <sup>3,8</sup> ++, einzelne Zellen <sup>7</sup> ++	negativ	negativ
	weiße Substanz	mehrere bis zahlreiche Zellen <sup>8</sup> ++, einzelne Zellen <sup>3,7</sup> ++	negativ	negativ
	Plexus choroideus	einzelne Zellen <sup>4</sup> ++, einzelne Zellen <sup>3,7</sup> +	negativ	negativ
	Ependym	negativ	negativ	negativ
Kleinhirn	Meningen	einzelne bis mehrere Zellen <sup>3</sup> +	negativ	nicht vorhanden
	graue Substanz	mehrere Zellen <sup>8</sup> +++, einzelne Zellen <sup>3</sup> +	negativ	negativ
	weiße Substanz	mehrere Zellen <sup>8</sup> ++, herdförmig +++ , einzelne Zellen <sup>3</sup> +	negativ	negativ
	Plexus choroideus	mehrere Zellen <sup>7</sup> ++, einzelne Zellen <sup>3</sup> +	negativ	negativ
	Ependym	negativ	negativ	negativ
Milz	Mesothel	alle Zellen +++	nicht vorhanden	nicht vorhanden
	weiße Pulpa	zahlreiche Zellen <sup>1,2</sup> +++		
	rote Pulpa	zahlreiche Zellen <sup>1,4</sup> tw. ++, tw. +++		
	Gefäße	negativ		
KM	Gefäße	mehrere Zellen <sup>3</sup> tw. ++, tw. +++	nicht vorhanden	nicht vorhanden
	Gefäße	negativ		
Ln.	nodulärer Kortex	zahlreiche Zellen <sup>1,2</sup> +++		
	diffuser Kortex und Medulla	mehrere Zellen <sup>1,2</sup> +++ , mehrere Zellen <sup>4</sup> tw. +, tw. ++	mehrere Zellen <sup>1</sup> +	nicht vorhanden
	Gefäße	negativ	negativ	negativ
	Gefäße	negativ	negativ	negativ

**Fortsetzung der Tabelle 13:** Ergebnisse der immunhistologischen Untersuchung mit dem monoklonalen Antikörper F7 I D4 F6 H4 auf Organen von elf Katzen mit FIP

Organ	Einteilung	Gi292/99	Gi1558/98	Gi318/99
Pankreas		mehrere Herde: mehrere Zellen <sup>1,4</sup> ++, einzelne Zellen <sup>10</sup> ++, ein Ausführungsgang mit einzelnen Zellen <sup>9</sup> ++	negativ	nicht vorhanden
Leber	Mesothel	alle Zellen +++	negativ	negativ
	Kupffer-Zellen	einzelne Zellen +	negativ	negativ
	Gefäße	einzelne bis mehrere Zellen <sup>3</sup> +	negativ	negativ
	Parenchym	zahlreiche Hepatozyten tw. +, tw. ++	negativ	negativ
DüDa	Mesothel	alle Zellen ++	negativ	nicht vorhanden
	Tunica muscularis	negativ	negativ	
	Tela submucosa	einzelne Zellen <sup>3</sup> +	negativ	
	Lamina propria	einzelne bis mehrere Zellen <sup>1,4</sup> +,	negativ	
		einzelne Kryptepithelzellen +	negativ	
	Gefäße	negativ	negativ	
Dickdamm	Tunica muscularis	einzelne Zellen <sup>3</sup> +	nicht vorhanden	nicht vorhanden
	Tela submucosa	einzelne Zellen <sup>1,3</sup> +		
	Lamina propria	einzelne Zellen <sup>1</sup> +		
Magen	Tunica muscularis	einzelne Zellen <sup>3</sup> +	nicht vorhanden	nicht vorhanden
	Tela submucosa	zahlreiche Zellen <sup>3,7</sup> tw. ++, tw. +++, zahlreiche Zellen <sup>4</sup> ++, mehrere Herde: zahlreiche Zellen <sup>1,4</sup> tw. ++, tw. +++ mehrere Herde: zahlreiche Zellen <sup>1,4</sup> ++,		
	Mucosa	einzelne Drüsenzellen + bis ++, einzelne Zellen <sup>3</sup> +		

**Fortsetzung der Tabelle 13:** Ergebnisse der immunhistologischen Untersuchung mit dem monoklonalen Antikörper F7 I D4 F6 H4 auf Organen von Katzen mit FIP

<b>Organ</b>	<b>Einteilung</b>	<b>Gi292/99</b>
Niere	Interstitium	einzelne Zellen <sup>1,3,4</sup> +, Mark: einzelne Zellen <sup>9</sup> +
	Venolen	einzelne Zellen <sup>3</sup> +
	Glomerula	einzelne Zellen <sup>1,4</sup> ++
	Granulome	Rinde: zahlreiche Zellen <sup>9</sup> ++++, mehrere Herde: zahlreiche Zellen <sup>1,4</sup> ++, einzelne Bowmansche Kapseln +, Mark: einzelne Zellen <sup>9</sup> ++ bis +++
Lunge	Alveolarm./Pneumozyten II	zahlreiche Zellen tw. +, tw. ++
	Gefäße	negativ
	MALT	nicht vorhanden
	Pleura/Interstitium	mehrere Herde: zahlreiche Zellen <sup>1,4</sup> ++, alle Bronchia/drüsenepithelzellen +++
Herzmuskel		einzelne Zellen <sup>10</sup> ++
periphere N.		einzelne Zellen <sup>1,3,4</sup> + bis ++
Haut		einzelne Zellen <sup>1</sup> + bis ++, einzelne Langerhans-Zellen + bis ++
Schilddrüse		einzelne Zellen <sup>1,3,4</sup> ++

Legende siehe S. 160

**Tabelle 14:** Ergebnisse der immunhistologischen Untersuchung mit dem monoklonalen Antikörper F7 I D4 F6 H4 auf Organen von vier FIV -positiven Katzen

<b>Organ</b>	<b>Einteilung</b>	<b>Gi2203/89</b>	<b>Gi366/92</b>
Großhirn	Meningen	zahlreiche Zellen <sup>1,4</sup> +++ , mehrere bis zahlreiche Zellen <sup>3,7</sup> +++	einzelne Zellen <sup>7</sup> ++
	graue Substanz	mehrere Zellen <sup>3,7</sup> ++, einzelne bis mehrere Zellen <sup>1,4</sup> ++, einzelne Zellen <sup>8</sup> +	einzelne Zellen <sup>7</sup> +
	weiße Substanz	mehrere Zellen <sup>3,7</sup> ++, einzelne bis mehrere Zellen <sup>1,4</sup> ++, mehrere Zellen <sup>8</sup> tw. +, tw. ++, einzelne Gliaknötchen	mehrere Herde: mehrere Zellen <sup>8</sup> +, einzelne Zellen <sup>7</sup> +
	Plexus choroideus	zahlreiche Zellen <sup>7</sup> +++ , mehrere Zellen <sup>3</sup> ++, mehrere Herde: alle Zellen <sup>1,4</sup> ++	einzelne Zellen <sup>7</sup> + bis ++
	Ependym	negativ	negativ
Kleinhirn	Meningen	zahlreiche Zellen <sup>1,4,7</sup> +++ , zahlreiche Zellen <sup>3</sup> ++	nicht vorhanden
	graue Substanz	einzelne Zellen <sup>3,8</sup> +	
	weiße Substanz	zahlreiche Zellen <sup>8</sup> + bis ++, einzelne Gliaknötchen, mehrere Zellen <sup>3,7</sup> ++	
	Plexus choroideus	zahlreiche Zellen <sup>3</sup> ++, mehrere Zellen <sup>7</sup> ++, 1 Herd: alle Zellen <sup>1,4</sup> ++	
	Ependym	nicht vorhanden	

**Fortsetzung der Tabelle 14:** Ergebnisse der immunhistologischen Untersuchung mit dem monoklonalen Antikörper F7 I D4 F6 H4 auf Organen von vier FIV-positiven Katzen

<b>Organ</b>	<b>Einteilung</b>	<b>Gi409/92</b>	<b>Gi2475/96</b>
Großhirn	Meningen graue Substanz weiße Substanz  Plexus choroideus Ependym	mehrere Zellen <sup>3,7</sup> ++ mehrere Zellen <sup>3</sup> + bis ++, einzelne Zellen <sup>7</sup> + bis ++ mehrere Zellen <sup>3</sup> + bis ++, einzelne Zellen <sup>7</sup> + bis ++, einzelne Zellen <sup>8</sup> tw. +, tw. ++ mehrere Zellen <sup>7</sup> ++ negativ	zahlreiche Zellen <sup>3,7</sup> +++ mehrere bis zahlreiche Zellen <sup>7</sup> ++, einzelne bis mehrere Zellen <sup>3</sup> ++ mehrere bis zahlreiche Zellen <sup>7</sup> ++, mehrere bis zahlreiche Zellen <sup>8</sup> tw. +, tw. ++, einzelne bis mehrere Zellen <sup>3</sup> ++ zahlreiche Zellen <sup>7</sup> ++ bis +++, zahlreiche Zellen <sup>3</sup> + einzelne Zellen +++

Legende siehe S. 160

**Tabelle 15:** Ergebnisse der immunhistologischen Untersuchung mit dem monoklonalen Antikörper F7 I D4 F6 H4 auf Organen von verschiedenen Wildfeldiden

Organ	Einteilung	Löwe	Nebelparder	Ozelot
Milz	Mesothel	zahlreiche Zellen +	alle Zellen ++	einzelne Zellen +
	weiße Pulpa	zahlreiche Zellen <sup>1,2</sup> +++	Follikel: alle Zellen <sup>1,2</sup> +++, PALS: zahlreiche Zellen <sup>1,2</sup> +++	alle Zellen <sup>1,2</sup> +++
	rote Pulpa	mehrere Zellen <sup>1</sup> +, einzelne Zellen <sup>4</sup> +++	mehrere Zellen <sup>1</sup> +, einzelne Zellen <sup>4</sup> +++	zahlreiche Zellen <sup>1,4</sup> +++
	Gefäße	negativ	negativ	alle Zellen <sup>3</sup> ++
DüDa	Mesothel	negativ	alle Zellen ++	negativ
	Tunica muscularis	einzelne Zellen <sup>1,3</sup> +++	mehrere Zellen <sup>1,3</sup> +++	einzelne Zellen <sup>1,3</sup> +++
	Tela submucosa	mehrere Zellen <sup>3</sup> +++	einzelne Zellen <sup>3</sup> +++	einzelne Zellen <sup>3</sup> +++
	Epithel	zahlreiche Zellen <sup>9</sup> ++,	negativ	zahlreiche Zellen <sup>9</sup> ++
		zahlreiche Kryptepithelzellen ++		
	Lamina propria	mehrere Zellen <sup>1,4</sup> +++	mehrere Zellen <sup>1,4</sup> +++	mehrere Zellen <sup>1,4</sup> +++
	Gefäße	negativ	mehrere Zellen <sup>3</sup> +	alle Zellen <sup>3</sup> +++
MALT	nicht vorhanden	nicht vorhanden	nicht vorhanden	
Lunge	Alveolarm./Pneumozyten II	mehrere Zellen + bis ++	zahlreiche Zellen ++	alle Zellen +++
	Gefäße	negativ	einzelne Zellen <sup>3</sup> +	zahlreiche Zellen <sup>3</sup> ++
	MALT	nicht vorhanden	alle Zellen <sup>1</sup> ++	nicht vorhanden
	Pleura/Interstitium	Mesothelzellen nicht vorhanden, alle Bronchialepithelzellen +, Schaumzellgranulome: zahlreiche Zellen + bis ++	Mesothelzellen negativ, zahlreiche Bronchialepithelzellen +, Pleura: zahlreiche Zellen <sup>1,4</sup> +++	alle Mesothelzellen +, Bronchialepithelzellen nicht vorhanden

**Fortsetzung der Tabelle 15:** Ergebnisse der immunhistologischen Untersuchung mit dem monoklonalen Antikörper F7 1 D4 F6 H4 auf Organen von verschiedenen Wildfeldern

<b>Organ</b>	<b>Einteilung</b>	<b>Löwe</b>	<b>Nebelparder</b>	<b>Ozelot</b>
Leber	Mesothel	einzelne Zellen +++	alle Zellen ++	negativ
	Kupffer-Zellen	zahlreiche Zellen +, einzelne Zellen +++	zahlreiche Zellen ++	alle Zellen +++
	Trias	einzelne Zellen <sup>7</sup> +++	negativ	mehrere Zellen <sup>3</sup> ++, alle Zellen <sup>9</sup> +
	Parenchym	negativ	negativ	negativ
	Gefäße	negativ	einzelne Zellen <sup>3</sup> +	mehrere Zellen <sup>3</sup> ++
Pankreas	Mesothel	negativ	negativ	negativ
	Interstitium	zahlreiche Zellen <sup>10</sup> +++, ein Herd: alle Zellen <sup>1</sup> + + +,	zahlreiche Zellen <sup>10</sup> +++	mehrere Zellen <sup>10</sup> +++
	Gefäße	in Bindewebssepten: einzelne Zellen <sup>1</sup> + + +, einzelne Zellen <sup>4</sup> + mehrere Gefäße: perivaskulär zahlreiche Zellen <sup>1,4</sup> + + +	einzelne Zellen <sup>3</sup> +	zahlreiche Zellen <sup>3</sup> + bis ++
Niere	Interstitium	Rinde: mehrere Zellen <sup>3</sup> + + +, Mark: zahlreiche Zellen <sup>3</sup> + + +,	Rinde: mehrere Herde: alle Zellen <sup>1,4</sup> + + + zahlreiche Zellen <sup>3</sup> + + +	Rinde: mehrere Herde: alle Zellen <sup>1,4</sup> + + + Mark: einzelne Tubulusepithelzellen +, mehrere Zellen <sup>3</sup> + + + einzelne Zellen <sup>3</sup> ++
	Venolen/Gefäße	einzelne Tubulusepithelzellen + negativ/in mehreren Gefäßen: einzelne Zellen <sup>1</sup> ++	mehrere Zellen <sup>3</sup> +	einzelne Zellen <sup>3</sup> ++
	Glomerula	einzelne Zellen <sup>1,4</sup> + + +	einzelne Zellen <sup>4</sup> ++	einzelne Zellen <sup>4</sup> ++
KM		nicht vorhanden	einzelne Zellen <sup>3</sup> + + +, 2 Herde: alle Zellen <sup>1</sup> + + +	mehrere Zellen <sup>3</sup> + + +
	Gefäße		negativ	nicht vorhanden



**Fortsetzung der Tabelle 15:** Ergebnisse der immunhistologischen Untersuchung mit dem monoklonalen Antikörper F7 1 D4 F6 H4 auf Organen von verschiedenen Wildfeldiden

Organ	Einteilung	Puma
Milz	Mesothel	negativ
	weiße Pulpa	zahlreiche Zellen <sup>1,2</sup> +++
	rote Pulpa	mehrere Zellen <sup>1,4</sup> ++
	Gefäße	zahlreiche Zellen <sup>3</sup> ++
Ln.	nodulärer Kortex	zahlreiche Zellen <sup>1,2</sup> ++
	diffuser Kortex und Medulla	einzelne Zellen <sup>2,4</sup> ++, mehrere Zellen <sup>1</sup> +
	Gefäße	negativ
	Interstitium	mehrere Zellen <sup>3</sup> ++
Niere	Venolen/Gefäße	negativ
	Glomerula	negativ

Legende siehe S. 160

**Tabelle 16:** Ergebnisse der immunhistologischen Untersuchung mit dem monoklonalen Antikörper MHC II/HLA-DR auf Organen von verschiedenen Haustieren

Organ	Einteilung	Hund	Pferd	Schwein
Milz	weiße Pulpa	zahlreiche Zellen <sup>1,2,3,4</sup> +++	zahlreiche Zellen <sup>1</sup> ++ bis +++ mehrere Zellen <sup>2</sup> +++ mehrere Zellen <sup>1,4</sup> +++	mehrere bis zahlreiche Zellen <sup>1</sup> ++, einzelne Zellen <sup>2</sup> +++ einzelne Zellen <sup>1,2,4</sup> +++
	rote Pulpa	einzelne Zellen <sup>4</sup> +++, einzelne Zellen <sup>1</sup> +/-	negativ	einzelne Zellen <sup>3</sup> +
	Gefäße	negativ	negativ	negativ
L.n.	nodulärer Kortex	zahlreiche Zellen <sup>1,2,3,4</sup> +++	zahlreiche Zellen <sup>1</sup> +++ mehrere Zellen <sup>2</sup> ++	alle Zellen <sup>1</sup> ++, einzelne Zellen <sup>2</sup> ++
	diffuser Kortex u. Medulla	mehrere Zellen <sup>4</sup> +++, einzelne Zellen <sup>1</sup> +/-	zahlreiche Zellen <sup>1,2</sup> +++ mehrere Zellen <sup>4</sup> +++	zahlreiche Zellen <sup>2</sup> +++ einzelne Zellen <sup>1</sup> +++
	Gefäße	negativ	negativ	alle Zellen <sup>3</sup> ++ bis +++
	Tunica muscularis	mehrere Zellen <sup>3</sup> +++	einzelne Zellen <sup>1,3</sup> +++	einzelne Zellen <sup>1</sup> ++
DüDa	Tela submucosa	mehrere Zellen <sup>1</sup> +++	alle Zellen <sup>3</sup> ++, einzelne Zellen <sup>1</sup> +++	einzelne Zellen <sup>1</sup> +++
	Epithel	mehrere Kryptepithelzellen +	negativ	negativ
	Lamina propria	mehrere Zellen <sup>1,4</sup> +++	mehrere Zellen <sup>1,4</sup> +++	zahlreiche Zellen <sup>1,4</sup> +++
	Gefäße	negativ	mehrere Zellen <sup>3</sup> ++	negativ
	MALT	nicht vorhanden	zahlreiche Zellen <sup>1</sup> +++	nicht vorhanden
KM		mehrere Zellen <sup>3</sup> ++ negativ	nicht vorhanden	zahlreiche Zellen <sup>3</sup> +++ negativ
	Gefäße	negativ	negativ	negativ

**Fortsetzung der Tabelle 16:** Ergebnisse der immunhistologischen Untersuchung mit dem monoklonalen Antikörper MHC II/HLA-DR auf Organen von verschiedenen Haustieren

Organ	Einteilung	Rind	Schaf	Ziege	Organ	Ratte
Milz	weiße Pulpa	einzelne bis mehrere Zellen <sup>1,2</sup> +++	einzelne Zellen <sup>2</sup> +++, einzelne Zellen <sup>1</sup> ++	einzelne Zellen <sup>2,4</sup> ++	Milz	vollständig negativ
	rote Pulpa	einzelne Zellen <sup>4</sup> +++, einzelne Zellen <sup>1,2</sup> ++	einzelne Zellen <sup>4</sup> ++	einzelne Zellen <sup>2,4</sup> ++		
	Gefäße	negativ	negativ	negativ		
Ln.	nodulärer Kortex	alle Zellen <sup>1</sup> +++, einzelne Zellen <sup>2</sup> +++	einzelne Zellen <sup>1,2</sup> +, +, +	einzelne Zellen <sup>1,2</sup> +	Leber	vollständig negativ
	diffuser Kortex u. Medulla	einzelne Zellen <sup>1,4</sup> +, +, +	negativ	einzelne Zellen <sup>4</sup> +		
	Gefäße	negativ	negativ	negativ		
DüDa	Tunica muscularis	einzelne Zellen <sup>3</sup> +/-	negativ	negativ	Niere	herdförmig einzelne Tubulusepithelzellen +
	Tela submucosa	einzelne Zellen <sup>1</sup> +	negativ	negativ		
	Epithel	negativ	negativ	negativ		
	Lamina propria	mehrere Zellen <sup>1,4</sup> +, +, +	einzelne Zellen <sup>1,4</sup> +, +, +	negativ		
	Gefäße	negativ	negativ	negativ		
	MALT	nicht vorhanden	nicht vorhanden	einzelne Zellen <sup>1</sup> ++		
KM		nicht vorhanden	negativ	negativ		

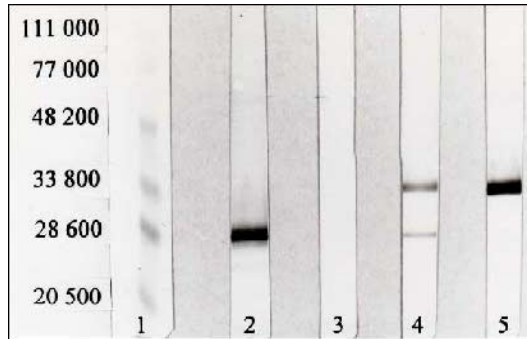
Legende siehe S. 160

## Legende zu den Tabellen Nr. 3-16

kommerzielle Antikörper:	Abkürzungen:	Zellart (nummeriert):
CD 3 = Kaninchen anti-Human CD 3 Antigen (T-Zell-Marker)	Gi = Gießen L = Leipzig neutr. = neutrophil	<b>1</b> Lymphozyten <b>2</b> fölikuläre dendritische bzw. interdigitierende Zellen
CD 45R = Ratte anti-Maus CD45R Antigen (B-Zell-Marker)	Alveolarm./ = Alveolarmakrophagen/ Pneumozyten II = Pneumozyten Typ II	<b>3</b> Endothelzellen, Kapillarendothelzellen
MHC II/HLA-DR = Maus anti-Human HLA-DR	DüDa = Dünndarm	<b>4</b> Makrophagen
MHC II-Katze = Maus anti-Katze MHC II	KM = Knochenmark	<b>5</b> Vorläuferzellen der Lymphozyten und Makrophagen im KM
	Lamina propria = <i>Lamina propria mucosae</i> Ln. = Lymphonodus (mesenterialis)	<b>6</b> epitheliale dendritische Zellen
Zelllinien:	MAL.T = mucosa associated lymphoid tissue	<b>7</b> Perizyten
CrFK = Crandell Feline Kidney Cells	membranass. = membranassoziiert	<b>8</b> Mikrogliazellen
FE = Feline Embryonic Cells	PALS = periarteriöläre Lymphozytenscheide	<b>9</b> Epithelzellen
FL 4 = permanent FIV produzierende lymphatische Katzenzelllinie	periphere N. = periphere Nerven FeLV = Felines Leukämievirus	<b>10</b> interstitielle dendritische Zellen <b>Auswertung der Immunreaktionen:</b>
FL 74 = permanent FeLV produzierende lymphatische Katzenzelllinie	FIP = Feline infektiöse Peritonitis FIV = Felines Immundefizienzvirus SPF = spezifisch pathogenfrei PAP = Peroxidase anti-Peroxidase TUF = Target Unmuskling Fluid	Menge der reagierenden Zellen: einzelne, mehrere, zahlreiche, alle Intensität der Reaktion: (+), ++, +++ (siehe Kap. 3.4.4)

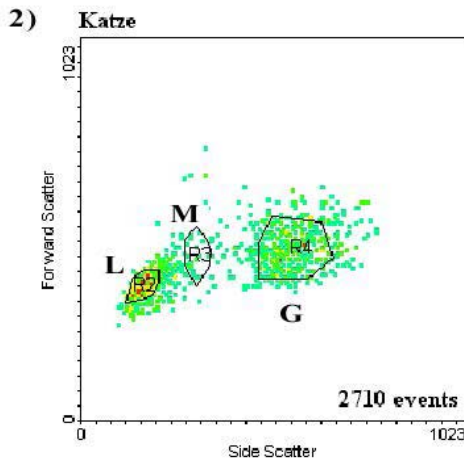
## 8.2 Abbildungen

**Abb. 1: Immunfärbung**



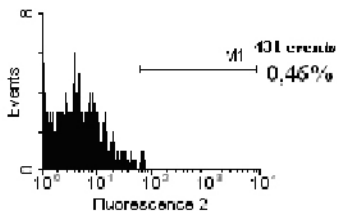
Markerproteine (1), monoklonaler Antikörper F7 1 D4 F6 H4 (2), Negativkontrolle [SP 2/0-Überstand, (3)], kommerzieller monoklonaler Antikörper gegen felines MHC II [Maus anti-Katze MHC II, (4)], kommerzieller monoklonaler Antikörper gegen humanes MHC II [Maus anti-Human HLA-DR, (5)]

**Abb. 2-5: Untersuchung von felinen, peripheren Leukozyten im Durchflusszytometer**

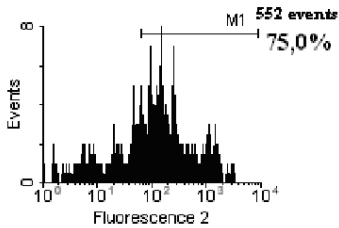


**Abb. 2:** Zweiparameter-Punkthistogramm. Differenzierung der Lymphozyten (L; gate R2), Monozyten (M; gate R3) und Granulozyten (G; gate R4)

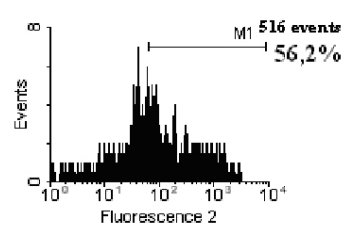
3a)



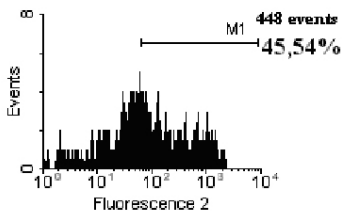
3b)



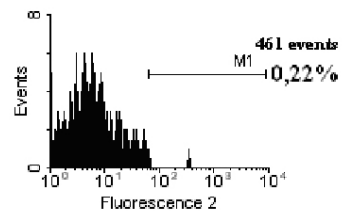
3c)



3d)



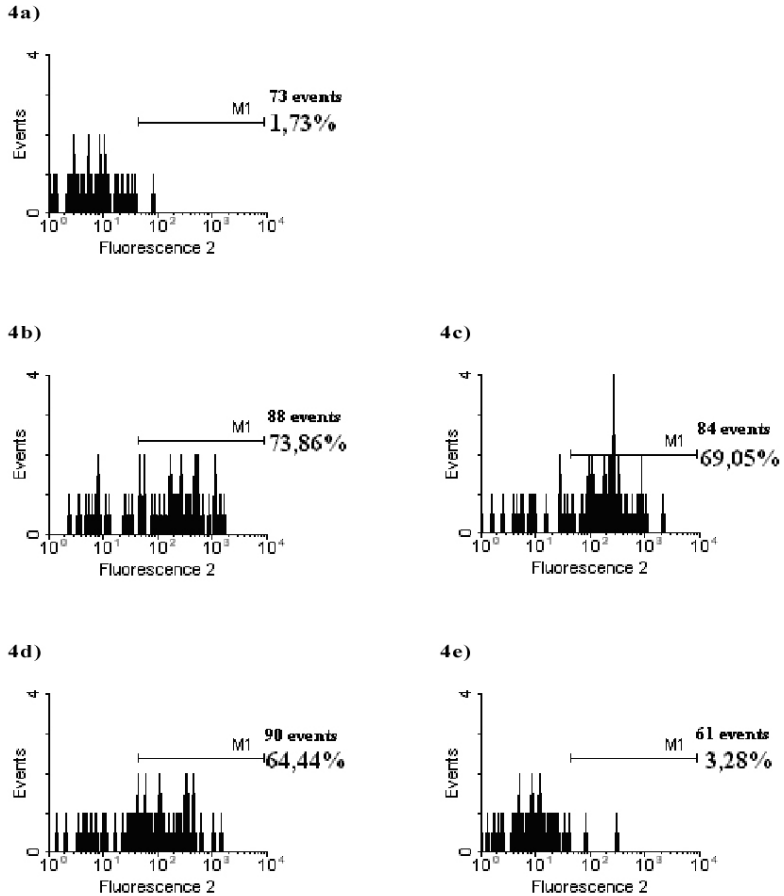
3e)



**Abb. 3-5:** Einparameter-Histogramme. Lineare Darstellung (Fluorescence 2) der Lymphozyten (Abb. 3), Monozyten (Abb. 4) und Granulozyten (Abb. 5) nach Anwendung des Primärantikörpers F7 1 D4 F6 H4 in verschiedenen Verdünnungsstufen. Events sind die Anzahl der Zellen, die im Auswertefenster (gate) vorhanden waren.

**Abb. 3:** a) Negativkontrolle

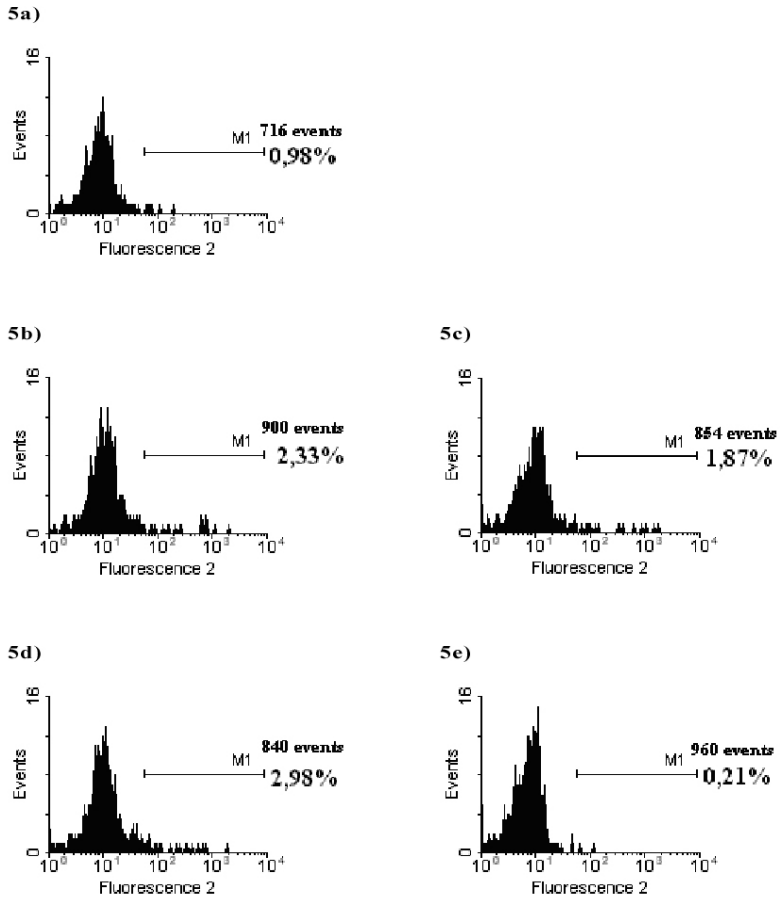
b-e) Fluoreszenz-positive Lymphozyten (in %) bei einer Verdünnung des Primärantikörpers F7 1 D4 F6 H4 von b) 1:50, c) 1:100, d) 1:150 und e) 1:200



**Abb. 3-5:** Einparameter-Histogramme. Lineare Darstellung (Fluorescence 2) der Lymphozyten (Abb. 3), Monozyten (Abb. 4) und Granulozyten (Abb. 5) nach Anwendung des Primärantikörpers F7 1 D4 F6 H4 in verschiedenen Verdünnungsstufen. Events sind die Anzahl der Zellen, die im Auswertefenster (gate) vorhanden waren.

**Abb. 4:** a) Negativkontrolle

b-e) Fluoreszenz-positive Monozyten (in %) bei einer Verdünnung des Primärantikörpers F7 1 D4 F6 H4 von b) 1:50, c) 1:100, d) 1:150 und e) 1:200



**Abb. 3-5:** Einparameter-Histogramme. Lineare Darstellung (Fluorescence 2) der Lymphozyten (Abb. 3), Monozyten (Abb. 4) und Granulozyten (Abb. 5) nach Anwendung des Primärantikörpers F7 1 D4 F6 H4 in verschiedenen Verdünnungsstufen. Events sind die Anzahl der Zellen, die im Auswertefenster (gate) vorhanden waren.

**Abb. 5:** a) Negativkontrolle  
 b-e) In sämtlichen Verdünnungsstufen ( b) 1:50, c) 1:100, d) 1:150, e) 1:200) liegen die Fluoreszenz-positiven Granulozyten unter 3 %.



**Abbildungen 6-43**

Es folgen ausgewählte Fotografien der immunhistologisch mit dem monoklonalen Antikörper F7 1 D4 F6 H4 untersuchten Organe domestizierter Katzen und eines Löwen.

**Abb. 6:** Milz einer FeLV-negativen Katze (Gi538/99). Deutliche MHC II-Expression der Follikel. Die Mesothelzellen sind MHC II-negativ. F7 1 D4 F6 H4, mAk, PAP-Methode, Paraffinschnitt, 10er Objektiv

**Abb. 7:** Milz einer FIP-Katze (Gi292/99). Deutliche MHC II-Expression der Follikel und der Mesothelzellen. F7 1 D4 F6 H4, mAk, PAP-Methode, Paraffinschnitt, 10er Objektiv

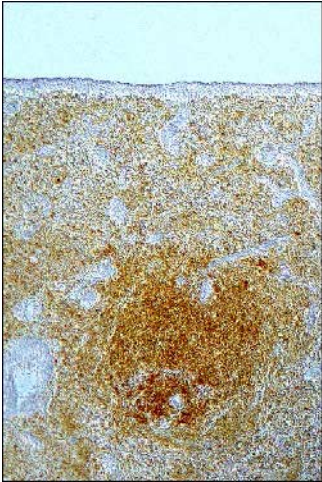


Abb. 6

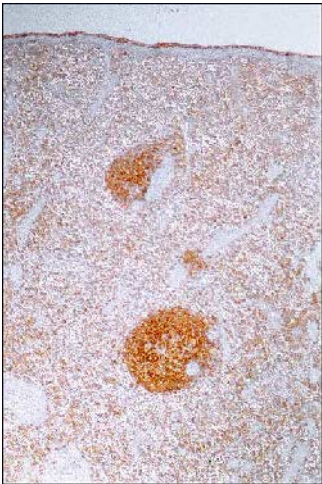


Abb. 7

**Abb. 8:** Lymphknoten einer FIP-Katze (Gi292/99). Deutliche MHC II-Expression des nodulären Kortex. F7 1 D4 F6 H4, mAk, PAP-Methode, Paraffinschnitt, 10er Objektiv

**Abb. 9:** Knochenmark einer Virus-negativen Katze (Gi73/99). Mehrere MHC II-positive Zellen mit lymphozytärer oder makrophagenartiger Morphologie. F7 1 D4 F6 H4, mAk, PAP-Methode, Paraffinschnitt, 20er Objektiv

**Abb. 10:** Knochenmark einer FeLV-positiven Katze (Gi2124/98). Deutliche MHC II-Expression eines B-Zell-Follikels sowie zahlreiche schwach positive Zellen mit lymphozytärer oder makrophagenartiger Morphologie. F7 1 D4 F6 H4, mAk, PAP-Methode, Paraffinschnitt, 20er Objektiv

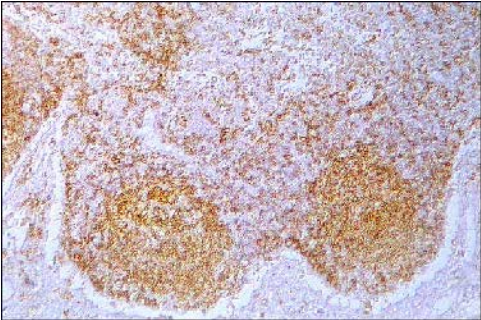


Abb. 8

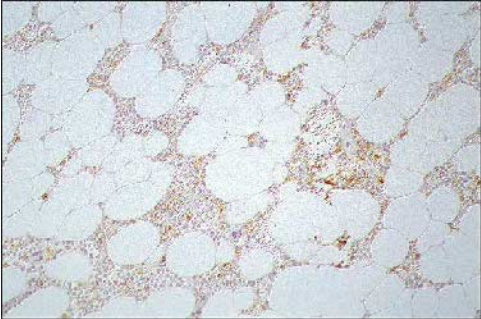


Abb. 9

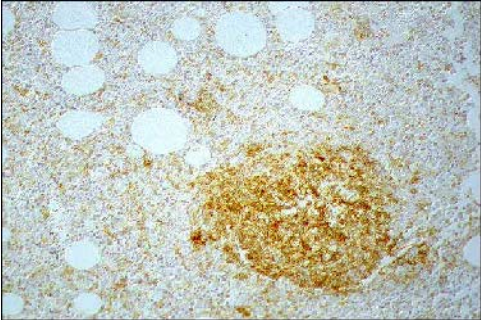
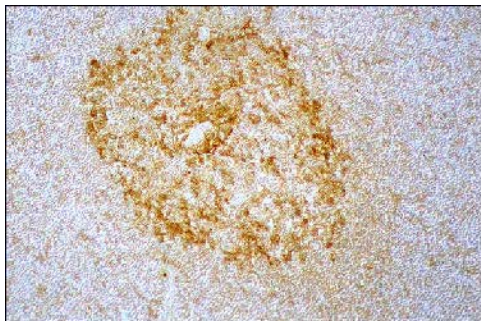


Abb. 10

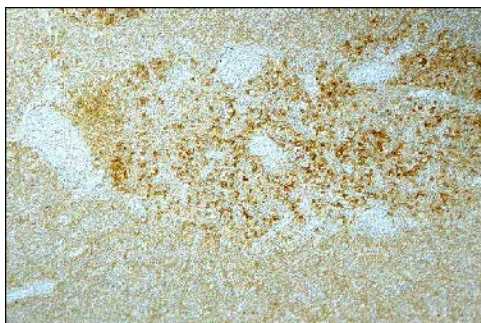
**Abb. 11:** Thymus einer Virus-negativen Katze (Gi2059/98). Medulla mit starker MHC II-Expression der epithelialen dendritischen Zellen sowie einzelnen schwach positiven Thymozyten und Makrophagen. F7 1 D4 F6 H4, mAk, PAP-Methode, Paraffinschnitt, 20er Objektiv

**Abb. 12:** Thymus einer FeLV-positiven Katze (Gi2124/98). Medulla mit starker MHC II-Expression der epithelialen dendritischen Zellen. Am kortikomedullären Übergang gelegene Zellansammlung MHC II-positiver Zellen mit lymphozytenartiger Morphologie. F7 1 D4 F6 H4, mAk, PAP-Methode, Paraffinschnitt, 10er Objektiv

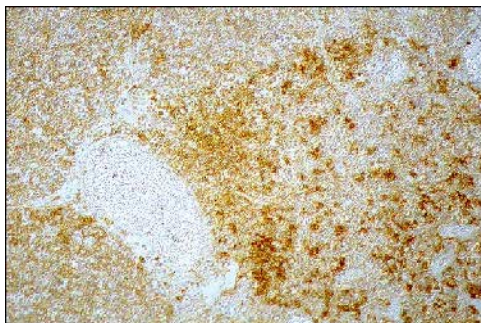
**Abb. 13:** Ausschnitt aus Abb. 12. Zellansammlung MHC II-positiver Zellen mit lymphozytenartiger Morphologie am kortikomedullären Übergang. F7 1 D4 F6 H4, mAk, PAP-Methode, Paraffinschnitt, 20er Objektiv



**Abb. 11**



**Abb. 12**



**Abb. 13**

**Abb. 14:** Dünndarm einer SPF-Katze (L227/98). Mehrere MHC II-positive mononukleäre Zellen in der *Lamina propria mucosae*. F7 1 D4 F6 H4, mAk, PAP-Methode, Paraffinschnitt, 10er Objektiv

**Abb. 15:** Dünndarm einer FeLV-positiven Katze (Gi2007/98). Deutliche MHC II-Expression mononukleärer Infiltratzellen in der *Lamina propria mucosae*. Mehrere Kryptepithelzellen weisen eine schwache MHC II-Expression auf. F7 1 D4 F6 H4, mAk, PAP-Methode, Paraffinschnitt, 10er Objektiv

**Abb. 16:** Dünndarm einer SPF-Katze (L232/98). Deutliche MHC II-Expression des MALT (mucosa-associated lymphoid tissue). Die Kryptepithelzellen sind MHC II-negativ. F7 1 D4 F6 H4, mAk, PAP-Methode, Paraffinschnitt, 40er Objektiv

**Abb. 17:** Dünndarm einer FIP-Katze (Gi2072/98). Zahlreiche Kryptepithelzellen weisen eine schwache MHC II-Expression auf. F7 1 D4 F6 H4, mAk, PAP-Methode, Paraffinschnitt, 40er Objektiv



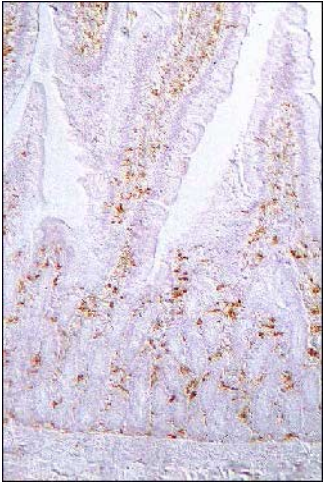

Abb. 14

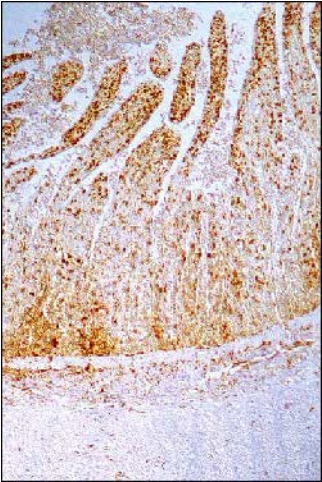

Abb. 15

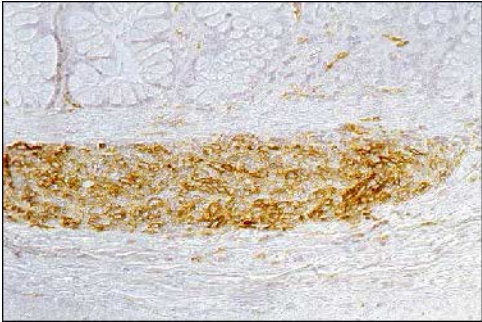


Abb. 16



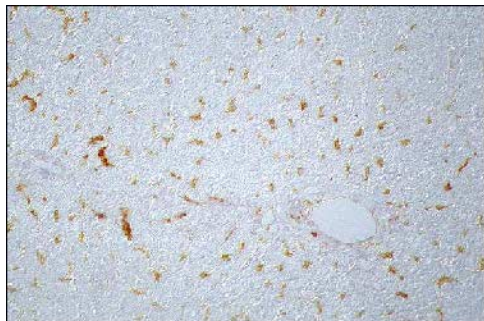
Abb. 17

**Abb. 18:** Leber einer SPF-Katze (L227/98). Zahlreiche Kupffer-Zellen weisen eine deutliche MHC II-Expression auf. F7 1 D4 F6 H4, mAk, PAP-Methode, Paraffinschnitt, 20er Objektiv

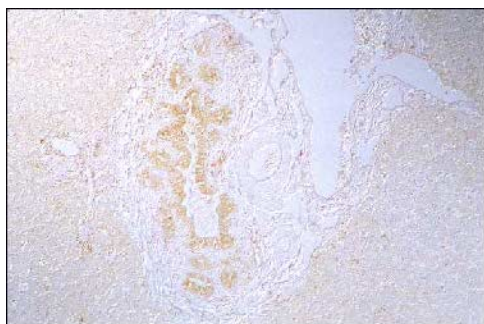**Abb. 19:** Leber einer FIP-Katze (Gi2072/98). Mäßige MHC II-Expression der Gallengangsepithelzellen. F7 1 D4 F6 H4, mAk, PAP-Methode, Paraffinschnitt, 10er Objektiv

**Abb. 20:** Leber einer FIP-Katze (Gi292/99). Mäßige MHC II-Expression der in der periportalen Zone 1 gelegenen Hepatozyten. Deutliche MHC II-Expression der Mesothelzellen. F7 1 D4 F6 H4, mAk, PAP-Methode, Paraffinschnitt, 10er Objektiv

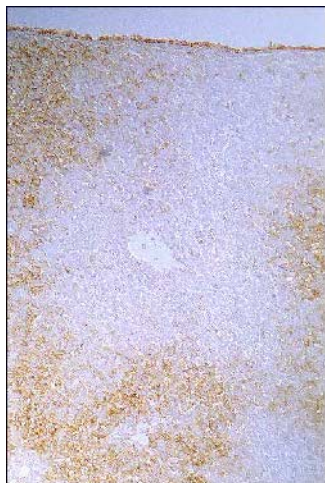
**Abb. 21:** Leber einer FIP-Katze (Gi292/99). Mäßige MHC II-Expression der in der periportalen Zone 1 gelegenen Hepatozyten. F7 1 D4 F6 H4, mAk, PAP-Methode, Paraffinschnitt, 10er Objektiv



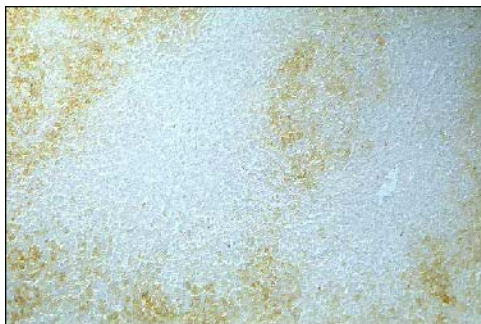
**Abb. 18**



**Abb. 19**



**Abb. 20**



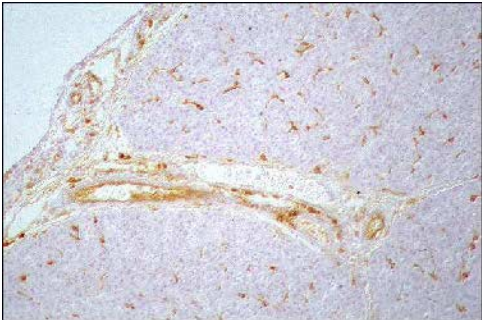
**Abb. 21**

**Abb. 22:** Pankreas einer SPF-Katze (L230/98). Einzelne MHC II-positive interstitielle dendritische Zellen. F7 1 D4 F6 H4, mAk, PAP-Methode, Paraffinschnitt, 20er Objektiv

**Abb. 23:** Pankreas einer FeLV-positiven Katze (Gi2007/98). Zahlreiche MHC II-positive interstitielle dendritische Zellen. Mäßige MHC II-Expression zahlreicher Endothelzellen. F7 1 D4 F6 H4, mAk, PAP-Methode, Paraffinschnitt, 20er Objektiv



**Abb. 22**



**Abb. 23**

**Abb. 24:** Niere einer SPF-Katze (L232/98). MHC II-positive Endothelzellen der Venolen. F7 1 D4 F6 H4, mAk, PAP-Methode, Paraffinschnitt, 20er Objektiv

**Abb. 25:** Niere einer FeLV-negativen Katze (Gi750/99). Rinde. Deutliche MHC II-Expression der mononukleären Infiltratzellen. Einzelne Tubulusepithelzellen weisen eine schwache MHC II-Expression auf. F7 1 D4 F6 H4, mAk, PAP-Methode, Paraffinschnitt, 10er Objektiv

**Abb. 26:** Niere einer FeLV-negativen Katze (Gi750/99). Mark. Mäßige MHC II-Expression von Tubulusepithelzellen. Einzelne MHC II-positive mononukleäre Infiltratzellen und intertubuläre Kapillarendothelzellen. F7 1 D4 F6 H4, mAk, PAP-Methode, Paraffinschnitt, 20er Objektiv

**Abb. 27:** Niere einer FIP-Katze (Gi292/99). Deutliche MHC II-Expression der mononukleären Infiltratzellen sowie der in dem entzündlichen Bereich liegenden Tubulusepithelzellen. F7 1 D4 F6 H4, mAk, PAP-Methode, Paraffinschnitt, 10er Objektiv



Abb. 24

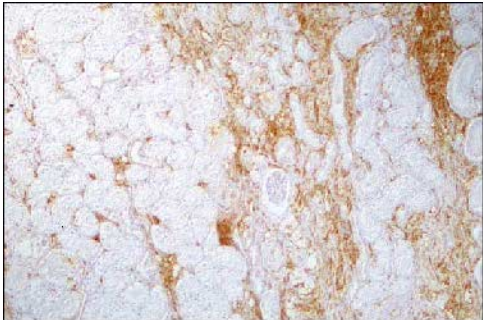


Abb. 25

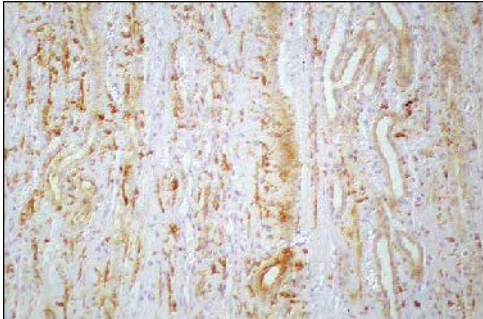


Abb. 26

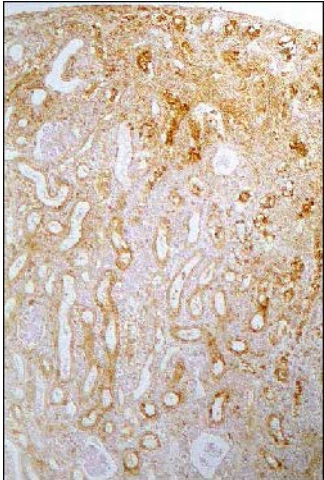


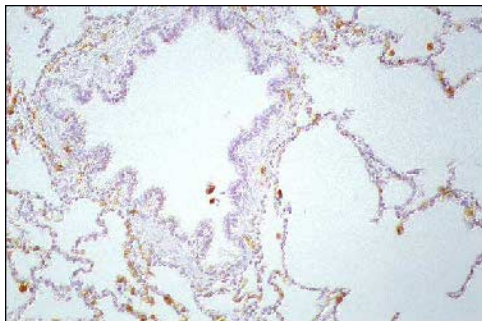
Abb. 27

**Abb. 28:** Lunge einer FeLV-negativen Katze (Gi199/99). MHC II-positive Alveolarmakrophagen/Pneumozyten Typ II. Die Bronchialepithelzellen sind MHC II-negativ. F7 1 D4 F6 H4, mAk, PAP-Methode, Paraffinschnitt, 20er Objektiv

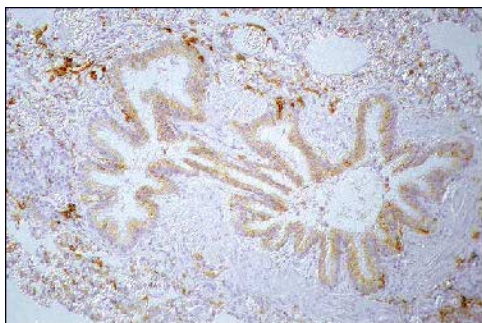
**Abb. 29:** Lunge eines Löwen. MHC II-positive Bronchialepithelzellen. F7 1 D4 F6 H4, mAk, PAP-Methode, Paraffinschnitt, 20er Objektiv

**Abb. 30:** Ausschnitt aus Abb. 29. Die positive Reaktion zeigt sich in Form eines granulären zytoplasmatischen Farbniederschlags, insbesondere am apikalen Pol der Bronchialepithelzellen. F7 1 D4 F6 H4, mAk, PAP-Methode, Paraffinschnitt, 40er Objektiv

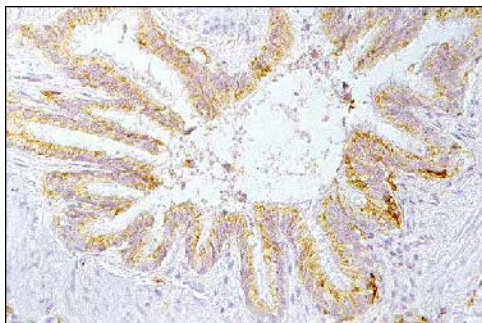




**Abb. 28**



**Abb. 29**

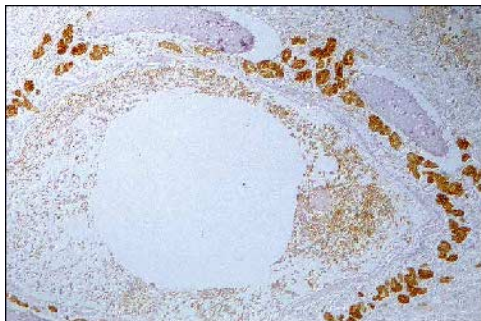


**Abb. 30**

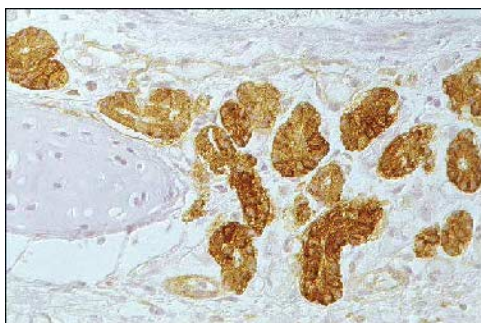
**Abb. 31:** Lunge einer FIP-Katze (Gi292/99). Deutliche MHC II-Expression der Bronchialdrüsen-Epithelzellen. F7 1 D4 F6 H4, mAk, PAP-Methode, Paraffinschnitt, 10er Objektiv

**Abb. 32:** Ausschnitt aus Abb. 31. Die positive Reaktion zeigt sich in Form eines gleichmäßigen feingranulären zytoplasmatischen Farbniederschlags in den Bronchialdrüsen-Epithelzellen. F7 1 D4 F6 H4, mAk, PAP-Methode, Paraffinschnitt, 40er Objektiv

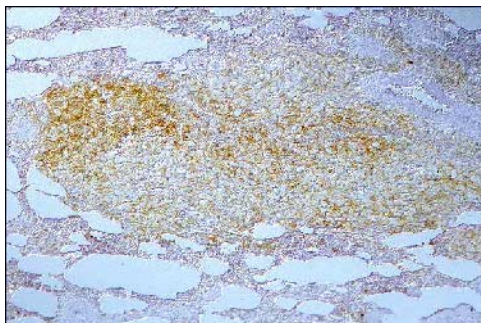
**Abb. 33:** Lunge eines Löwen. Schaumzellgranulom. Mäßige MHC II-Expression der mononukleären Zellen. F7 1 D4 F6 H4, mAk, PAP-Methode, Paraffinschnitt, 10er Objektiv



**Abb. 31**



**Abb. 32**



**Abb. 33**

**Abb. 34:** Gehirn einer FeLV-negativen Katze (ohne neurologische Symptome, Gi199/99).

F7 1 D4 F6 H4, mAk, PAP-Methode, Paraffinschnitte

- a) Großhirn: graue Substanz. Mäßige MHC II-Expression mehrerer Perizyten, 10er Objektiv
- b) Großhirn: weiße Substanz. MHC II-positive Mikrogliazellen, 20er Objektiv
- c) Großhirn: Plexus choroideus. Deutliche MHC II-Expression der Perizyten, 20er Objektiv
- d) Kleinhirn. Einzelne MHC II-positive Perizyten in der Granularzellschicht, 10er Objektiv

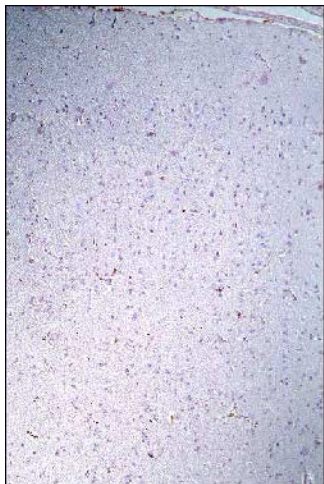


Abb. 34a

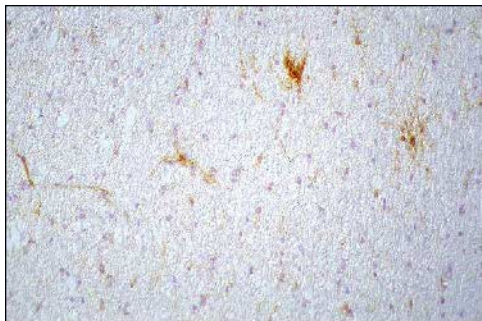


Abb. 34b

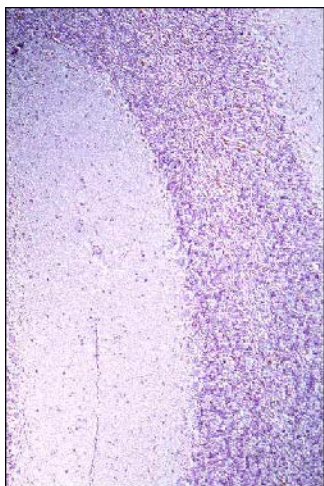


Abb. 34d

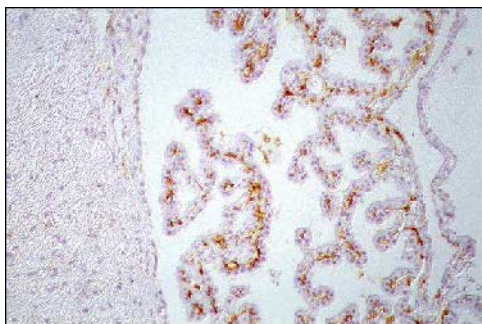


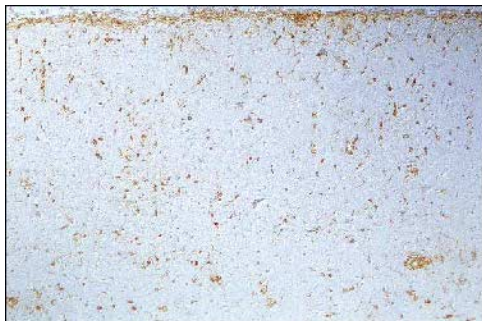
Abb. 34c

**Abb. 35:** Gehirn einer FeLV-negativen Katze (mit neurologischen Symptomen, Gi2058/86). F7 1 D4 F6 H4, mAk, PAP-Methode, Paraffinschnitte

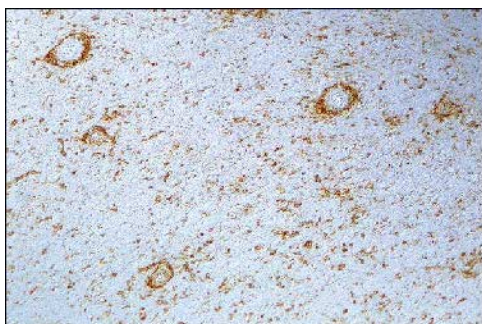
a) Großhirn: Meningen und graue Substanz. Deutliche MHC II-Expression von mononukleären Infiltratzellen und Perizyten, 10er Objektiv

b) Großhirn: weiße Substanz. Starke perivaskuläre Entzündungsreaktion mit MHC II-positiven mononukleären Infiltratzellen und Perizyten, 10er Objektiv

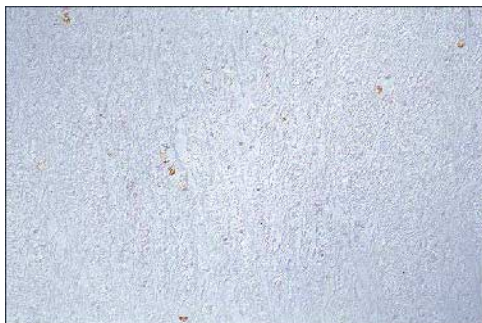**Abb. 36:** Kleinhirn einer FeLV-negativen Katze (mit neurologischen Symptomen, Gi1890/88). MHC II-Expression der Myelinophagen in der weißen Substanz. F7 1 D4 F6 H4, mAk, PAP-Methode, Paraffinschnitt, 20er Objektiv



**Abb. 35a**



**Abb. 35b**



**Abb. 36**

**Abb. 37:** Gehirn einer FeLV-positiven Katze (ohne neurologische Symptome, Gi2007/98).

F7 I D4 F6 H4, mAk, PAP-Methode, Paraffinschnitte

- a) Großhirn: Meningen und graue Substanz. MHC II-positive Endothelzellen und Perizyten, 20er Objektiv
- b) Großhirn: weiße Substanz. Deutliche MHC II-Expression der Mikrogliazellen und der Perizyten, 10er Objektiv
- c) Kleinhirn. Die Meningen sowie die graue und weiße Substanz weisen MHC II-positive Endothelzellen und Perizyten auf. Neben einer mäßigen MHC II-Expression der Mikrogliazellen in der grauen Substanz ist diese in der weißen Substanz stark ausgeprägt, 10er Objektiv
- d) Kleinhirn: weiße Substanz. Deutliche MHC II-Expression der Endothelzellen, Perizyten und Mikrogliazellen mit Ausbildung von Gliaknötchen, 10er Objektiv



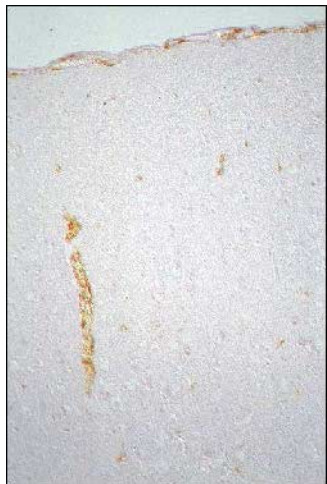

Abb. 37a



Abb. 37b

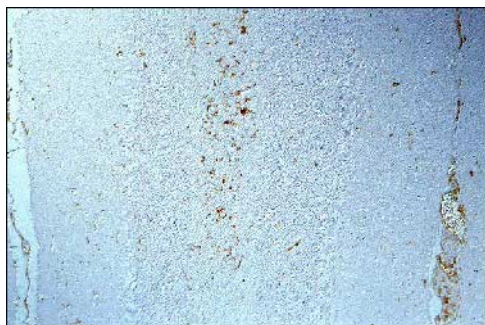

Abb. 37c

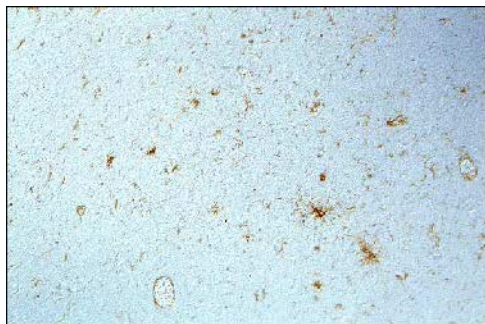


Abb. 37d

**Abb. 38:** Gehirn einer FIP-Katze (Gi495/99). F7 1 D4 F6 H4, mAk, PAP-Methode, Paraffinschnitte

a) Großhirn: Meningen und graue Substanz. Deutliche MHC II-Expression der mononukleären Infiltratzellen in den Meningen und der Mikrogliazellen in der grauen Substanz. MHC II-positive Endothelzellen in den Meningen und der grauen Substanz, 10er Objektiv

b) Großhirn: weiße Substanz. Deutliche MHC II-Expression der Mikrogliazellen und der Endothelzellen, 10er Objektiv

**Abb. 39:** Gehirn einer FIP-Katze (Gi292/99). F7 1 D4 F6 H4, mAk, PAP-Methode, Paraffinschnitte

a) Kleinhirn. MHC II-positive Mikrogliazellen in der Granularzellschicht und in der weißen Substanz, 10er Objektiv

b) Kleinhirn. MHC II-positive Mikrogliazellen in der Granularzellschicht und der Molekularschicht, 20er Objektiv

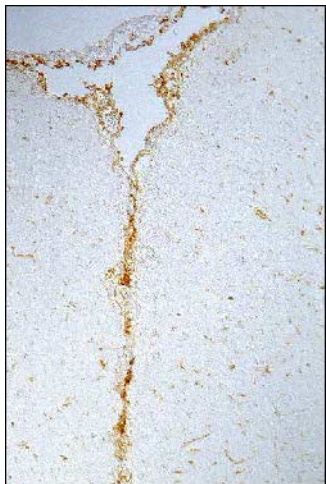

Abb. 38a



Abb. 38b

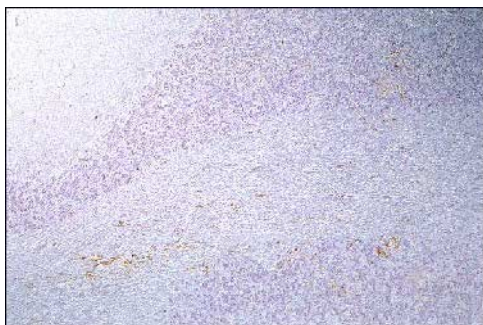


Abb. 39a

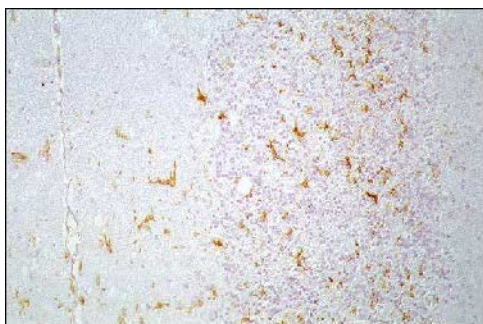


Abb. 39b

**Abb. 40:** Kleinhirn einer FIP-Katze (Gi620/99). Plexus choroideus. MHC II-Expression der mononukleären Infiltratzellen und der Plexus choroideus-Zellen. F7 1 D4 F6 H4, mAk, PAP-Methode, Paraffinschnitt, 10er Objektiv

**Abb. 41:** Rückenmark einer FIP-Katze (Gi620/99). F7 1 D4 F6 H4, mAk, PAP-Methode, Paraffinschnitte

a) Hochgradige Entzündungsreaktion in den Meningen mit MHC II-Expression der mononukleären Infiltratzellen und der Endothelzellen, 10er Objektiv

b) MHC II-positive Mikrogliazellen in der weißen und grauen Substanz, 10er Objektiv

**Abb. 42:** Rückenmark einer FIP-Katze (Gi398/99). MHC II-Expression der Myelinophagen in der weißen Substanz. F7 1 D4 F6 H4, mAk, PAP-Methode, Paraffinschnitt, 40er Objektiv

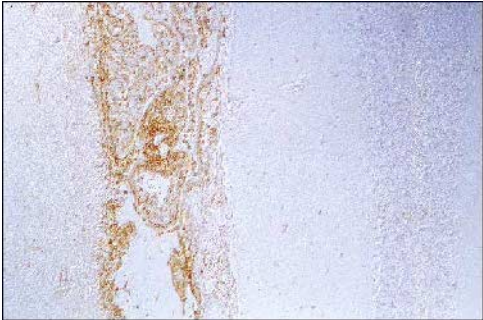


Abb. 40

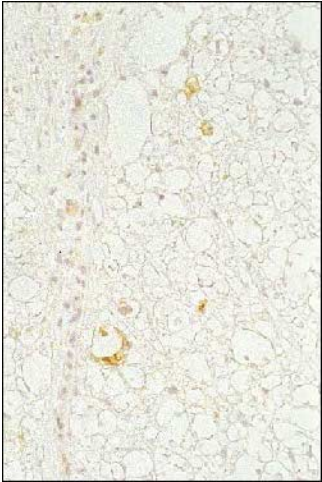


Abb. 42

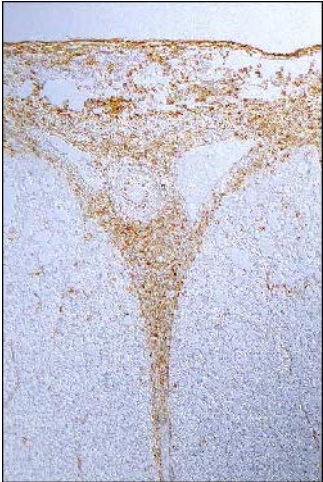

Abb. 41a

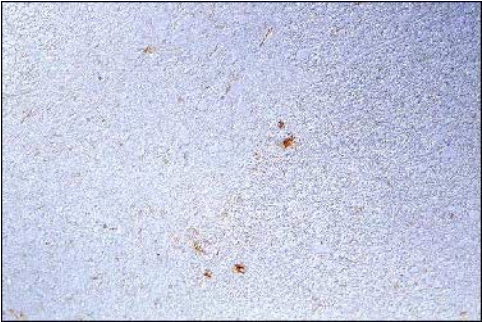


Abb. 41b

**Abb. 43:** Gehirn einer FIV-positiven Katze (Gi2475/96). F7 1 D4 F6 H4, mAk, PAP-Methode, Paraffinschnitte

- a) Großhirn: graue und weiße Substanz. Deutliche MHC II-Expression der Endothelzellen und Perizyten, 10er Objektiv
- b) Großhirn: weiße Substanz. Deutliche MHC II-Expression der Mikrogliazellen, 20er Objektiv
- c) Großhirn: Ventrikel. Mäßige MHC II-Expression der Ependymzellen, 10er Objektiv

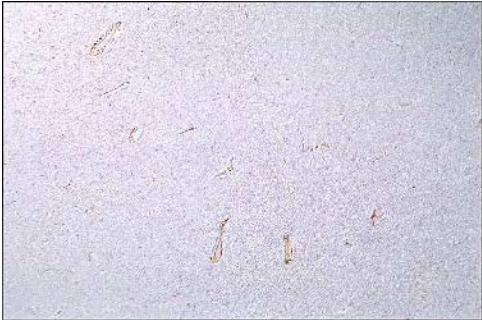

Abb. 43a

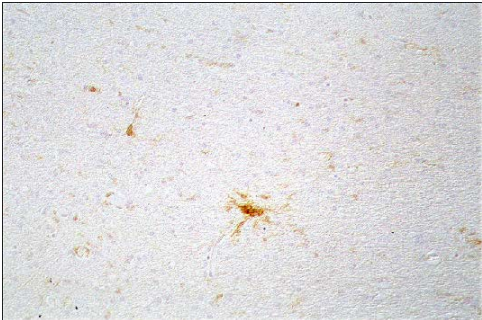


Abb. 43b

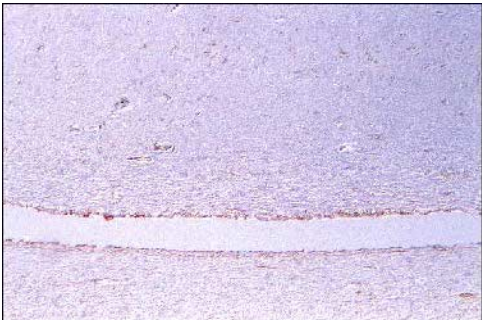


Abb. 43c

## **8.3 Bezugsquellen**

### **8.3.1 Bezugsquellen für Chemikalien und Antikörper**

#### **Biochrom KG, Berlin**

Penicillin/Streptomycin, 10.000 U/10.000 µl/ml, A 2212

RPMI-1640-Medium mit stabilem Glutamin, FG 1215

#### **Bio-Rad Laboratories GmbH, München**

Acrylamid, 99,9 %, 161-0101

Ammoniumpersulfat, 161-0700

Glycin, 161-0718

N'N'-bis-Methylen-Acrylamid, 161-0201

Pre-stained SDS-Page Standards, 161-0305

TEMED, 161-0800

#### **Boehringer Mannheim Biochemica (heute Roche Diagnostics GmbH, Mannheim)**

5-Brom-4-chlor-3-indolyl-phosphat (BCIP), 760986

Interleukin-6, human, rekombinant (E. coli), 1138600

4-Nitroblautetrazoliumchlorid (NBT), 1087479

#### **Camon Labor-Service GmbH, Wiesbaden**

biotinyliertes Kaninchen anti-Ratte IgG, BA 4000

Vectastain ABC-Kit, Standard, PK 4000

#### **Cedarlane Laboratories Limited, Hornby, Kanada**

Ratte anti-Maus CD 45R Antigen, CL8990AP

#### **Custom Monoclonals International, Sacramento, USA**

Maus anti-FeLV gp70 (C 11 D8)

Maus anti-FeLV p27 (PF 12J)

Maus anti-FeLV p15E (PF 6J)

Maus anti-Katze MHC II-Antikörper (PF 6J-6A)



**DAKO Diagnostica GmbH, Hamburg**

Maus anti-Human Actin (Muscle), M0635

Kaninchen anti-Human CD 3 Antigen, A0452

Kaninchen anti-Human Faktor VIII-related Antigen, A082

Kaninchen anti-Maus IgG-PO, PO161

Maus anti-Human HLA-DR, M0746

Maus anti-Human myeloid/histiocyte Antigen (MAC 387), M0747

PAP vom Kaninchen, Z113

Schwein anti-Kaninchen IgG, ZO196

**DIANOVA GmbH, Hamburg**

PAP von der Maus, 223005025

Ratte anti-Maus IgG (H&L), 415005100

**Fluka Feinchemikalien GmbH, Neu-Ulm**

3,3'-Diaminobenzidintetrahydrochlorid (DAB) purum p.a., 32750

Isopentan, 59075

Imidazol, 56750

Tris(hydroxymethyl)-aminomethan, 93352

**GERBU Biotechnik GmbH, Gaiberg**

GERBU Adjuvant 10

**I. Hecht, Kiel-Hassee**

Eukitt<sup>®</sup>, Corbit Balsam

**Heirler Cenovis GmbH, Radolfzell**

Magermilchpulver

**ICN Biomedicals, Inc., USA**

Trypsin-EDTA, 16-891-49

**Kreatech Diagnostics, Amsterdam, Niederlande**

TUF (Target Unmasking Fluid), SP-0000-TUF3

**LINARIS Biologische Produkte GmbH, Wertheim-Bettingen**

biotinyliertes Pferd anti-Maus IgG, BA-2000

biotinyliertes Ziege anti-Kaninchen IgG, BA-1000

**E. Merck, Darmstadt**

Bromphenolblau, 8122

N',N'-Dimethylformamid, 3053

Dimethylsulfoxid (DMSO) max. 0,03 % Wasser zur Analyse, 2931

D(+)-Glukose, 8346

Kaliumchlorid, 4936

Kaliumdihydrogenphosphat, 4873

Magnesiumchlorid-Hexahydrat, 5833

Natriumchlorid reinst, 6400

di-Natriumhydrogenphosphat-Dihydrat, 6580

Natronlauge 1 N, 106498

Papanicolaou 1b, 9254

Perhydrol® 30 % H<sub>2</sub>O<sub>2</sub> p.a., 7210

Titrisol® (1 N HCl) 1 M/l, 9970

**MERCK-Schuchardt, Hohenbrunn**

Tween 20, 822184 S22636723

**PAA Laboratories GmbH, Cölbe**

Fetales Kälberserum, A15-042

Pferdeserum, B15-023

Schweineserum, B15-030

**Pharmacia Biotech, Uppsala, Schweden**

Ficoll-Paque®, 17-0840-02

**Riedel-de Haen AG, Seelze**

Methylgrün, 32746

**Carl Roth GmbH & Co, Karlsruhe**

Aceton 99,5 %, 5025

Ammoniaklösung  $\approx$  25 %, 5460

Citronensäure, 6490

Ethanol absolut p.a., 5054

Formaldehyd  $\geq$  35 %, 4980

Isopropanol (2-Propanol) zur Synthese, 9866

Methanol, 7342

tri-Natriumcitrat-Dihydrat, 3580

Roti-Histol<sup>®</sup>, 6640

Trypanblau, 23850

Xylol, 9713

**Sigma-Aldrich Chemie GmbH, Deisenhofen**

Anti-mouse IgG R-Phycoerythrin Conjugate, P-9287

Dinatriumhydrogenphosphat wasserfrei zur Analyse, S-7907

Dinatriumhydrogenphosphat-Heptahydrat, S-9390

Ethylenmercuri-thiosalicylsäure Na-Salz (Merthiolat), E 3.525-7

Hybridoma Starter Pack (inkl. HAT, HT, Aminopterin, Azaguanin, PEG), H-4387

Glycerol, G-8773

$\beta$ -Mercaptoethanol, M-6250

Natrium-dodecyl-sulfat (SDS), L-4509

Protease (bakteriell, Typ XXIV), P-8038

**Vogel GmbH & Co KG, Gießen**

Tissue-Tec<sup>®</sup> O.C.T., LT45839

Vogel-Histo-Comp.<sup>®</sup>, VO-5-1002

### **8.3.2 Bezugsquellen für Geräte und Einmalartikel**

#### **Bachofer, Reutlingen**

Speed Vac Concentrator

#### **Bayer, Leverkusen**

Hämatologiesystem ADVIA™ 120

(mit Multispezies-Software MS-V 1.1.07)

#### **Becton Dickinson, Heidelberg**

FACScan™

(mit FACScan Research Software, Version 2.1, 3/89)

#### **Boehringer Mannheim (heute Roche Diagnostics GmbH, Mannheim)**

Maus-Hybridoma-Subtyping Kit, 1183117

IsoStrip™ Teststreifen-Kit, 1493027

#### **Bio-Rad Laboratories GmbH, München**

Mini-Incubation Tray®

Elektrophoresezelle, Mini-Protean® II

Stromquelle, Power/Pac 200

Semi-Dry-Transfer-Apparatur, Trans-Blot® SD

#### **Falcon, Becton Dickinson, Heidelberg**

96-Loch-Flachbodenplatten

Falcon®-Meßröhrchen, 2052

#### **Greiner Labortechnik GmbH, Frickenhausen**

24-Loch-Flachbodenplatten

Mikrotiterplatten (V-Form)

#### **Heiland, Hamburg**

Einmalkanülen (0,45 x 13 mm), Sterican, 370-208

Tuberkulin-Einmalspritzen, Omnifix, 370-155

**Heraeus Instruments GmbH, Hanau**

Brutschrank, UB 6060 EK-CO<sub>2</sub>

**Hettich, Tuttlingen**

Kühlzentrifuge Rotanta/K

Kühlzentrifuge Rotina 48 RC

Zentrifuge Universal K2S

**In Vitro Systems & Services GmbH, Osterode am Harz**

Bioreaktor miniPERM<sup>®</sup>, 76001058

Flaschendrehvorrichtung, 76001065

**Menzel Gläser, Glasbearbeitungswerk GmbH & Co KG, Braunschweig**

SuperFrost<sup>®</sup>Plus-Objektträger, 041300

**Microm, Walldorf**

Rotationsmikrotom, HM 335 E

**Millipore, Eschborn**

Immobilon<sup>™</sup>-P Transfer Membran, IPVH 00010

**Nalge Company, New York, USA**

NALGENE<sup>®</sup> Cryo 1 °C Gefrierbehälter, 5100-0001

**Nunc GmbH, Wiesbaden**

Cryoröhrchen (1,8 ml), 3-68632

TripleFlask 800 ml/500 cm<sup>2</sup> mit Filterkappe, 132913

**Reichert-Jung GmbH, Nußloch**

Kryotom Frigocut, 2700

**Renner GmbH, Dannstadt**

25 cm<sup>2</sup>-Kulturflaschen mit Filterkappe, 38013

75 cm<sup>2</sup>-Kulturflaschen mit Filterkappe, 38014

**Sarstedt, Nümbrecht**

K-EDTA-Röhrchen

**Schleicher & Schuell, Dassel**

Einmal-Filterhalter (0,45 µm), 462100

Gel-Blotting-Papier, 426881

**Schott Geräte GmbH, Hofheim**

pH-Meter Modell CG820

**Science Services (SCI), München**

PAP-Pen®

**Shandon/Life Science, Frankfurt/Main**

Coverplates™, 721100013

Sequenza-Einsätze (Kassetten), 73310017

Zytozentrifuge Shandon Elliot Cytospin

**Sigma-Aldrich GmbH, Deisenhofen**

Eppendorfgefäßschneider

**Vogel Medizintechnik und Elektronik, Gießen**

Tissue Tek Vacuum Infiltrationsprozessor

## **8.4 Lösungen und Puffer**

### **8.4.1 SDS-Polyacrylamid-Gel-Elektrophorese**

#### **Acrylamid/Bis**

146 g Acrylamid

4 g N'N'-bis-Methylen-Acrylamid

Aqua dest. ad 500 ml. Filtrieren und Lagerung im Dunkeln bei 4 °C.

#### **1,5 M Tris-HCl, pH 8,8**

54,45 g Tris(hydroxymethyl)-aminomethan (Tris)

150 ml Aqua dest.

Einstellung auf pH 8,8 mit 1 N HCl. Aqua dest. ad 300 ml. Lagerung bei 4 °C.

#### **0,5 M Tris-HCl, pH 6,8**

6 g Tris(hydroxymethyl)-aminomethan

60 ml Aqua dest.

Einstellung auf pH 6,8 mit 1 N HCl. Aqua dest. ad 100 ml. Lagerung bei 4 °C.

#### **10 % (w/v) Natrium-dodecyl-sulfat (SDS)**

10 g SDS

100 ml Aqua dest.

#### **10% (w/v) Ammoniumpersulfat**

100 mg Ammoniumpersulfat

1 ml Aqua dest.

Täglich frisch herstellen.

#### **SDS-Probenpuffer (nicht reduzierend, 62,5 mM Tris-HCl, pH 6,8, 10 % Glycerin, 2 % SDS)**

4 ml Aqua dest.

1 ml 0,5 M Tris-HCl, pH 6,8

0,8 ml Glycerin

1,6 ml 10 % SDS

0,2 ml 0,05 % Bromphenolblau in Aqua dest.

**SDS-Probenpuffer (reduzierend, 62,5 mM Tris-HCl, pH 6,8, 10 % Glycerin, 2 % SDS, 5 %  $\beta$ -Mercaptoethanol)**

4 ml Aqua dest.  
1 ml 0,5 M Tris-HCl, pH 6,8  
0,8 ml Glycerin  
1,6 ml 10 % SDS  
0,4 ml  $\beta$ -Mercaptoethanol  
0,2 ml 0,05 % Bromphenolblau in Aqua dest.

**Sammelgel (4 %, 0,125 M Tris-HCl, pH 6,8)**

6,1 ml Aqua dest.  
2,5 ml 0,5 M Tris-HCl, pH 6,8  
100  $\mu$ l 10 % SDS  
1,3 ml Acrylamid/Bis  
50  $\mu$ l 10 % Ammoniumpersulfat in Aqua dest.  
10  $\mu$ l TEMED

**Trenngel (12 %, 0,375 M Tris-HCl, pH 8,8)**

3,35 ml Aqua dest.  
2,5 ml 1,5 M Tris-HCl, pH 8,8  
100  $\mu$ l 10 % SDS  
4 ml Acrylamid/Bis  
50  $\mu$ l 10 % Ammoniumpersulfat in Aqua dest.  
5  $\mu$ l TEMED

**SDS-Elektrophoresepuffer (25 mM Tris, 192 mM Glycin, pH 8,3)**

Stammlösung (5x):

30 g Tris(hydroxymethyl-)aminomethan  
144 g Glycin  
10 g Natrium-dodecyl-sulfat

Aqua dest. ad 2000 ml.

Gebrauchslösung:

200 ml Stammlösung mit Aqua dest. auf 1000 ml auffüllen.

Keine pH-Einstellung mit Säure oder Base!



#### 8.4.2 Western Blot

##### Transferpuffer (48 mM Tris, 39 mM Glycin, 20 % Methanol, pH 9,0-9,4)

5,82 g Tris(hydroxymethyl-)aminomethan

2,93 g Glycin

3,75 ml 10 % SDS

200 ml Methanol

Aqua dest. ad 1000 ml. Keine pH-Einstellung mit Säure oder Base!

#### 8.4.3 Immunfärbung

##### Phosphate-buffered saline (PBS, 0,15 M, pH 7,4)

2,14 g  $\text{Na}_2\text{HPO}_4 \times 7\text{H}_2\text{O}$

0,2 g  $\text{KH}_2\text{PO}_4$

8 g NaCl

0,2 g KCl

Aqua dest. ad 1000 ml. Einstellung auf pH 7,4 mit 1 N HCl.

##### PBS-Tween

500  $\mu\text{l}$  Tween 20

1000 ml PBS, pH 7,4

##### Tris-Puffer (pH 9,5)

6,06 g Tris(hydroxymethyl-)aminomethan

2,92 g NaCl

5,08 g  $\text{MgCl}_2 \times 6\text{H}_2\text{O}$

Tris in 450 ml Aqua dest. lösen, pH-Wert mit 1 N HCl einstellen, NaCl und  $\text{MgCl}_2$  zugeben und auf 500 ml auffüllen.

##### 4-Nitroblautetrazoliumchlorid-Lösung (NBT)

75 mg NBT

1 ml Dimethylformamid 70 % in Aqua dest.

Lagerung bei  $-20\text{ }^\circ\text{C}$ .

**5-Brom-4-chlor-3-indolyl-phosphat-Lösung (BCIP)**

50 mg BCIP

1 ml Dimethylformamid 100 % in Aqua dest.

Lagerung bei -20 °C.

**Substrat**

45 µl NBT-Lösung

35 µl BCIP-Lösung

10 ml Tris-Puffer

**8.4.4 Durchflusszytometer****Phosphate-buffered saline (PBS, pH 7,4)**

Stammlösung (10x):

18 g  $\text{Na}_2\text{HPO}_4 \cdot 2\text{H}_2\text{O}$

2,5 g  $\text{KH}_2\text{PO}_4$

2,5 g KCl

100 g NaCl

Aqua bidest. ad 1000 ml.

Einstellung des pH-Wertes erst nach Herstellung der 1x-Lösung am pH-Meter mit 0,1N HCl oder 1N NaOH.

**8.4.5 Immunhistologie****Tris-buffered saline (TBS, pH 7,65)**

Stammlösung (10x):

60,57 g Tris(hydroxymethyl-)aminomethan

610 ml Aqua dest.

390 ml HCl 1N

Gebrauchslösung:

100 ml Stammlösung

900 ml NaCl 0,8 % in Aqua dest.

Einstellung des pH-Wertes am pH-Meter mit 0,1N HCl oder 1N NaOH.

**Zitratpuffer (10 mM, pH 6,0)**

Stammlösung A:

0,1 M Citronensäure (= 21,01 g  $C_6H_8O_7 \cdot xH_2O$  in 1000 ml Aqua dest.)

Stammlösung B:

0,1 M Natriumcitrat (= 29,41 g  $C_6H_5O_7Na_3 \cdot xH_2O$  in 1000 ml Aqua dest.)

Lagerung der Stammlösungen bei 4°C.

Gebrauchslösung:

9 ml Stammlösung A und 41 ml Stammlösung B mit 450 ml Aqua dest. auf 500 ml auffüllen und mischen.

Einstellung des pH-Wertes am pH-Meter mit 0,1N HCl oder 1N NaOH.

**Phosphate-buffered saline (PBS, pH 7,2, 300 mOsm)**

Stammlösung:

42 g NaCl

9,26 g  $Na_2HPO_4 \cdot 2H_2O$

2,15 g  $KH_2PO_4$

Aqua bidest. ad 1000 ml.

Gebrauchslösung:

Stammlösung 1:5 in Aqua bidest. verdünnen.

Einstellung des pH-Wertes am pH-Meter mit 0,1N HCl oder 1N NaOH.

**Imidazol/HCl-Puffer (0,1 M, pH 7,1)**

6,81 g Imidazol

Aqua dest. ad 1000 ml. Zugeben von ca. 500 ml 0,1 N HCl bis pH 7,1 erreicht ist (Einstellung am pH-Meter).

**Diaminobenzidin-tetrahydrochlorid-Lösung (DAB)**

Pro Küvette:

100 mg DAB in 200 ml 0,1 M Imidazol/HCl-Puffer, pH 7,1 lösen. Filtrieren und unmittelbar vor Gebrauch 70  $\mu$ l  $H_2O_2$  (30 %) zugeben.

**Papanicolaou-Lösung**

Papanicolaou's Hämatoxylin und Aqua dest. im Verhältnis 1:20 mischen und filtrieren.

**Methylgrün-Lösung**

1 g Methylgrün in 100 ml Aqua dest. lösen, 25 ml absolutes Ethanol zusetzen.

**Kadawewitsch-Lösung**

800 ml 70 % Ethanol

200 ml 25 % Ammoniak

**8.4.6 Weitere Lösungen****10 % Merthiolat-Lösung**

10 g Ethylenmercuri-thiosalicylsäure Na-Salz (Merthiolat)

100 ml NaCl 0,8 %

Lagerung bei 4 °C.

**0,36 % Trypanblau-Lösung**

360 mg Trypanblau mit 0,9 % NaCl-Lösung auf 100 ml auffüllen, lösen und filtrieren.

Lagerung bei 4 °C.

## 8.5 Abkürzungsverzeichnis

ABC	Avidin-Biotin-Peroxidase-Komplex
AIDS	acquired immune deficiency syndrome
BALB/c-Maus	Name des verwendeten Inzucht-Maus-Stammes
BDV	Borna disease virus
BSA	Bovines Serumalbumin
cAMP	zyklisches Adenosinmonophosphat
CIITA	class II transactivator
CrFK	Crandell Feline Kidney Cells
CSF	colony stimulating factor
DAB	Diaminobenzidin-tetrahydrochlorid
DMSO	Dimethylsulfoxid
F7 1 D4 F6 H4	Name des selbst hergestellten monoklonalen Antikörpers gegen felines MHC II
FDC	follikuläre dendritische Zellen
FE	Feline Embryonic Cells
FeLV	Felines Leukämievirus
FIP	Feline infektiöse Peritonitis
FIPV	Felines infektiöses Peritonitis-Virus
FIV	Felines Immundefizienzvirus
FKS	Fetales Kälberserum
FLA	feline leukocyte antigen
FL 4	permanent FIV produzierende lymphatische Katzenzelllinie
FL 74	permanent FeLV produzierende lymphatische Katzenzelllinie
GM-CSF	granulocyte and monocyte-colony stimulating factor
HAT	Hypoxanthin-Aminopterin-Thymidin
hIL-6	humaner Wachstumsfaktor Interleukin-6
HIV	Humanes Immundefizienzvirus
HLA	human leukocyte antigen
HT	Hypoxanthin-Thymidin

---

IDC	interdigitierende Zellen
IFN	Interferon
IL	Interleukin
kDa	Kilodalton
mAk	monoklonaler Antikörper
MALT	mucosa associated lymphoid tissue
MG	Molekulargewicht
MHC	major histocompatibility complex
MoAb Q5/13	von Natali et al. (1981) verwendeter monoklonaler Antikörper gegen I A-äquivalentes Antigen
NFK1	von Daar et al. (1984) verwendeter monoklonaler Antikörper gegen die monomorphe Determinante des MHC Klasse II-Antigens
PALS	periarterioläre Lymphozytenscheide
PAP	Peroxidase anti-Peroxidase
PBS	Phosphate-buffered saline
PEG	Polyethylenglykol
p. i.	post infectionem
SIV	Simian immunodeficiency virus
SP 2/0	Myelomzellen der Linie SP 2/0-Ag 14
SPF	spezifisch pathogenfrei
SS	Schweineserum
T1	monoklonaler Antikörper gegen ein Oberflächenantigen von T-Lymphozyten des Huhnes
TBS	Tris-buffered saline
TEMED	Tetramethylethylendiamin
TGF	transforming growth factor
TNF	Tumor-Nekrose-Faktor
TUF	Target Unmasking Fluid
UpM	Umdrehung pro Minute

## **Danksagung**

Herrn Prof. Dr. Manfred Reinacher danke ich für die Überlassung des Themas und die Möglichkeit, einen Einblick in die Veterinär-Pathologie zu bekommen- trotz Abwanderung in die Kleintiermedizin schlägt noch "ein Viertel-Pathologenherz" in mir.

Frau Prof. Dr. Ilse Käufer-Weiß und Herrn Prof. Dr. Dr. h.c. Eugen Weiß danke ich sehr herzlich für die Durchsicht der ersten Kapitel meiner Arbeit.

Besonders danken möchte ich den Virologen des Fachbereichs Veterinärmedizin der Universität Leipzig und der Justus-Liebig-Universität Gießen; insbesondere Frau Dr. Kirsten Scheepers, die mich in die Geheimnisse des Fusionsvorgangs eingeweiht hat, sowie Herrn PD Dr. Dr. Thomas W. Vahlenkamp für den unkomplizierten "kleinen Dienstweg".

Frau PD Dr. Anja Kipar danke ich für die gewährte Unterstützung, angefangen bei den zahllosen "Screening-Sessions" und schließlich für die gemeinsame Begeisterung über F7 1 D4 F6 H4!

Bei Herrn Sven Zimmermann bedanke ich mich für die "gemeinschaftlichen Facsen", d. h. für die Einführung und die Hilfestellung bei der Untersuchung mit dem Durchflusszytometer.

Für die Einarbeitung in die Labortechniken rund um die Immunhistologie danke ich den Mitarbeitern in Leipzig, dort insbesondere Frau Maritta Wiplinger, und in Gießen, dort insbesondere Frau Sabine Wack und Frau Annette Artelt.

Für die "rezidivierenden Motivationsspritzen" danke ich Frau Dr. Stephanie Czasch, frei nach dem Motto: "Vergiss die kleinen Schritte, denk an die Großen!"

Von der Einführung in die Gewebekultur bis zum Scannen meiner Fotos: Herrn Dr. Kernt Köhler danke ich für die immer wieder gewährte Hilfe, in Leipzig wie in Gießen!

Meinen Eltern und auch meinen Brüdern danke ich für ihr Da-sein--

Christian Pörtner danke ich für den personal sowie den technical support--





**ISBN 973-3-939902-72-0**



**Verlag: Deutsche Veterinärmedizinische Gesellschaft Service GmbH  
35392 Gießen · Friedrichstraße 17 · Tel. 0641 / 24466 · Fax: 0641 / 25375  
e-mail: [Geschaeftsstelle@dvg.net](mailto:Geschaeftsstelle@dvg.net) · Homepage: <http://www.dvg.net>**