

Untersuchungen zur Knochenstruktur an  
Hohlschaft - Hüftendoprothesen

Inaugural-Dissertation  
zur Erlangung des Grades eines Doktors der Medizin  
des Fachbereichs Humanmedizin  
der Justus-Liebig-Universität Gießen

vorgelegt von            Holger Bäthis  
aus                            Weilburg

Gießen    2000



Aus dem Medizinischen Zentrum für Orthopädie  
und Physikalische Medizin  
Orthopädische Klinik  
Leiter: Prof. Dr. med. H. Stürz  
des Klinikums der Justus-Liebig-Universität Gießen

Betreuer: Dr. med. B. Hinrichs  
Gutachter: Priv.-Doz. Dr. med. Ch. Melzer  
Gutachter: Prof. Dr. med. Dr. med. vet. Schnettler

Tag der Disputation: 15. November 2000



Meinen Eltern in Dankbarkeit



<b>1 Einleitung .....</b>	<b>1</b>
1.1 Entwicklung der Hüftendoprothetik.....	1
1.2 Aktuelle Konzepte bei der Verankerung von Endoprothesen.....	3
1.2.1 Prinzipien der Schaftverankerung von Hüftendoprothesen .....	3
1.2.2 Schaftform.....	5
1.2.3 Oberflächengestaltung .....	6
1.2.4 Werkstoffe .....	6
1.2.5 Abriebpartikel .....	7
1.3 Möglichkeiten zur Untersuchung von Hüftendoprothesensystemen.....	8
1.3.1 Radiologische Nachuntersuchungen.....	8
1.3.2 Autopsiestudien.....	8
1.3.3 Explantationsstudien .....	9
1.3.4 Tiermodellstudien .....	9
1.4 Problemstellung der vorliegenden Arbeit.....	10
<b>2 Material und Methoden.....</b>	<b>11</b>
2.1 Untersuchungsgut.....	11
2.1.1 Beschreibung des untersuchten Endoprothesensystems .....	11
2.1.2 Implantation des SHEP - Hüftsystems .....	13
2.1.3 Entnahme der Hüftimplantate.....	14
2.2 Patientenkollektiv .....	15
2.3 Herstellung der Präparate .....	15
2.3.1 Fixierung.....	15
2.3.2 Einbettung .....	15
2.3.3 Zersägen des Prothesenschaftes.....	16
2.3.4 Herstellung von Dünnschliffpräparaten .....	17
2.4 Färbung der Dünnschliffpräparate.....	19
2.5 Auswertung .....	21
2.5.1 Qualitative Beschreibung.....	21
2.5.2 Quantitative Auswertung .....	21
2.5.3 Auswertung an den Foramina des Prothesenschaftes.....	25
2.6 Statistik.....	26

<b>3</b>	<b>Ergebnisse</b> .....	<b>28</b>
3.1	Qualitative histologische Beschreibung.....	28
3.1.1	Gewebe im Innenraum des Prothesenschaftes .....	28
3.1.2	Gewebestruktur in den Foramina des Prothesenschaftes .....	32
3.1.3	Beschreibung der Schaftkomponenten (Einzeldarstellung) .....	34
3.2	Quantitative Ergebnisse .....	37
3.2.1	Trabekuläres Knochenvolumen .....	37
3.2.2	Trabekular bone pattern faktor.....	38
3.2.3	Anteil strukturierter Knochenareale ( Trabecular bone area ) .....	39
3.2.4	Bindegewebsmembran .....	40
3.2.5	Foramina des Prothesenschaftes .....	41
<b>4</b>	<b>Diskussion</b> .....	<b>44</b>
4.1	Material und Methoden .....	44
4.1.1	Präparateherstellung.....	44
4.2	Ergebnisse .....	46
4.2.1	Knochenstruktur im Prothesenhohlschaft .....	46
4.2.2	Bindegewebsstrukturen.....	52
4.2.3	Gewebsformation in den Öffnungsbereichen.....	55
<b>5</b>	<b>Zusammenfassung</b> .....	<b>56</b>
<b>6</b>	<b>Literaturverzeichnis</b> .....	<b>57</b>
<b>7</b>	<b>Anhang</b> .....	<b>63</b>
7.1	Tabellen .....	63
7.2	Abkürzungen .....	65
<b>8</b>	<b>Danksagung</b> .....	<b>67</b>
<b>9</b>	<b>Lebenslauf</b> .....	<b>69</b>



# 1 Einleitung

## ***1.1 Entwicklung der Hüftendoprothetik***

Der künstliche Hüftgelenkersatz zählt heute zu den am häufigsten durchgeführten orthopädisch - chirurgischen Eingriffen. Nach einer Erhebung von GIERSE u. Mitarb. (1992) wurden an 690 chirurgischen und orthopädischen Kliniken in Deutschland im Jahr 1988 etwa 58000 Erstimplantationen und etwa 6000 Revisionsoperationen durchgeführt. Weltweit wurden bis zum gleichen Zeitpunkt bereits mehr als fünf Millionen künstlicher Hüftgelenke implantiert (HARRIS 1992).

Die Entwicklung des künstlichen Hüftgelenkersatzes wurde schon Ende des 19. Jahrhunderts durch von GLUCK in Berlin in Konstruktionszeichnungen einer Elfenbeinprothese niedergelegt (MITTELMEIER 1988). HEY-GROVES implantierte 1922 erstmals ein Elfenbeinimplantat als künstlichen Hüftkopfersatz. 1938 wurde die erste Totalendoprothese mit Einsatz einer metallischen Hüftpfanne und Fixation des Hüftkopfes durch einen Schraubenbolzen im Schenkelhals durch WILES in England implantiert. Den Ersatz eines künstlichen Hüftkopfes durch das Verankerungsprinzip eines intramedullären Metallschaftes im Femur, wie es auch für heutige Hüftprothesen etabliert ist, führten MOORE 1940 sowie die Gebrüder JUDET 1946 durch (UNGETHÜM 1988). Das Verankerungsprinzip der Prothese basierte auf einer Verklemmung und mechanischer Auflage im Femurschaft. Das funktionelle Ergebnis war unbefriedigend und meist wenig dauerhaft. (HERREN u. Mitarb. 1987). Erst durch die von SIR JOHN CHARNLEY 1959 (CHARNLEY 1961, HARRIS 1992) eingeführte Verwendung von Polymethylmetacrylat als sog. Knochenzement zur Fixierung der Prothesenkomponenten konnte mit einer gewissen Konstanz ein gutes kurz- bis mittelfristiges Resultat erreicht werden (HERREN u. Mitarb. 1987).

Als Hauptprobleme in der einsetzenden Ära der Hüftendoprothetik standen vor allem die sehr hohe Rate an Frühkomplikationen durch Materialermüdung, Implantatbruch und einer großen Anzahl an Infektionen im Vordergrund. In der Fol-

gezeit konnten diese Komplikationen durch schonendere Operationsverfahren, verbesserte hygienische Operationsbedingungen einschließlich Antibiotikaaanwendung sowie einer Weiterentwicklung der Werkstoffe und des Implantatdesigns deutlich reduziert werden.

Beobachtungen über einen längeren Verlauf zeigten zunehmend, daß auch durch das Verankerungskonzept mit Knochenzement die Lockerung der Hüftprothese nach wenigen Jahren weiterhin ungelöst war. Durchgeführte Untersuchungen zeigten, daß der Knochenzement das schwächste Glied der Verankerungskette darstellte (PILTZ 1993). Als Nachteile der Verwendung von Knochenzement wurden vor allem die initiale Hitzeschädigung des Gewebes, eine durch den Knochenzement induzierte Fremdkörperreaktion (WILLERT u. PULS 1972), eine mangelnde Elastizität, sowie einer Zerrüttung infolge mangelnder Dauerbruchfestigkeit erkannt (HERREN u. Mitarb. 1987) .

Aufgrund dieser Erfahrungen wurde Anfang der siebziger Jahre die Entwicklung von Endoprothesensystemen mit einer Implantation ohne Knochenzement verstärkt. Durch eine direkte knöcherne Integration des Implantates wurde eine verbesserte Langzeitstabilität erwartet. Die Entwicklungen konzentrierten sich auf eine Verbesserung der Materialeigenschaften, des Prothesen-Designs und der Operationstechnik (MORSCHER 1983).

Seither wurden eine Vielzahl an Prothesenmodellen und Konzepten zur zementfreien Verankerung von Endoprothesen erarbeitet. Obwohl man sich durch die zementfreie Implantation eine verbesserte Langzeitstabilität und somit eine dauerhafte Verwendungsmöglichkeit auch bei jüngeren Patienten erhoffte, ist das Problem der Prothesenlockerung nach etwa zehn bis fünfzehn Jahren Implantationsdauer auch durch diese Konzeption noch nicht gelöst.

Auch auf dem Gebiet der zementierten Endoprothesen konnte durch die Weiterentwicklung von Werkstoffen und der Zementiertechnik eine deutliche Verlängerung der Standzeiten der Prothesen erreicht werden, so daß sich heute die Standzeiten zwischen zementierten und zementfreien Implantaten nicht wesent-

lich unterscheiden (BACKOFEN u. Mitarb. 1996). Während 1982 Lockerungsraten des zementierten Schaftes von 30 und 40 Prozent nach zehn Jahren angegeben wurden (STAUFFER 1982, SUTHERLAND u. Mitarb. 1982), konnte durch verbesserte Zementiertechnik diese Rate auf 3 Prozent gesenkt werden (MULROY und HARRIS 1990).

Die Entscheidung zu einer Implantation mit oder ohne Knochenzement wird heute vor allem durch die Indikation geleitet. Da bei jüngeren Patienten die Wahrscheinlichkeit einer späteren Prothesenwechseloperation deutlich höher liegt, wird in diesem Fall eine zementfreie Lösung angestrebt, da die ansonsten notwendige Entfernung des Knochenzementes sehr aufwendig ist und oft mit einer erheblichen Zerstörung des knöchernen Lagers verbunden ist. Für ältere Patienten hingegen, bei denen eine schnellstmögliche Remobilisation mit einer sofort belastungsstabilen Verankerung notwendig erscheint, stellt die Implantation mit Knochenzement eine sinnvolle Therapiemöglichkeit dar (PLÖTZ u. Mitarb. 1993). Es sei jedoch darauf hingewiesen werden, daß auch diese Aspekte teilweise sehr unterschiedlich gehandhabt und kontrovers diskutiert werden.

## ***1.2 Aktuelle Konzepte bei der Verankerung von Endoprothesen***

Die dauerhafte und stabile Verankerung der Prothesenkomponenten ist auch nach über 30 Jahren Entwicklungszeit auf dem Gebiet der Endoprothetik, noch nicht zufriedenstellend gelöst. Überlebensstatistiken zeigen für zementierte Komponenten, daß es im zeitlichen Verlauf zu einer zunehmenden Zahl an aseptischen Lockerungen kommt. Jedes Jahr nach Implantation steigt die Rate der Schaftlockerungen um einen gleichen Betrag, für die Pfannenimplantate kommt es nach sechs bis acht Jahren zu einem exponentiellen Anstieg der Lockerungen (PLÖTZ u. Mitarb. 1993).

### **1.2.1 Prinzipien der Schaftverankerung von Hüftendoprothesen**

Die Verankerung von Femurkomponenten kann nach drei Prinzipien erfolgen. Am häufigsten wird die intramedulläre Schaftverankerung angewendet, bei der

der Prothesenschaft im Markraum des Femurschaftes zementiert oder zementfrei verankert wird. Eine sog. extrakortikale Schaftverankerung (Abb. 1) wird zum Beispiel bei Prothesen angewendet, welche als Knochenersatz bei Tumoren verwendet werden.

#### ZEMENTFREIE VERANKERUNGSPRINZIPIEN

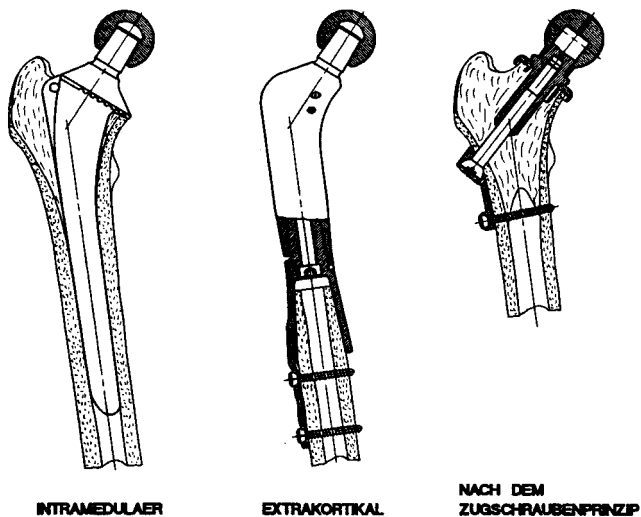


Abb. 1: Verankerungsprinzipien zementfreier Hüftprothesenschäfte (nach UNGETHÜM 1988).

Eine weitere Methode stellt die Verankerung des künstlichen Hüftkopfes nach dem Zugschraubenprinzip durch den Schenkelhals dar, wie sie von Wiles bereits 1938 angegeben wurde (Abb. 1). Heute wird dieses Konzept mit über zehnjähriger klinischer Erfahrung in der sog. Druckscheiben-Endoprothese (HUGGLER u. Mitarb. 1993, GRUBER u. Mitarb. 1997a) verwirklicht. Durch dieses Prinzip wird eine den physiologischen Verhältnissen ähnliche Krafteinleitung realisiert. Diese Form der Verankerung wird vor allem bei jüngeren Patienten favorisiert, da der Markraum des Femurschaftes nicht tangiert wird und eine spätere intramedulläre Schaftverankerung im Rahmen eines Prothesenwechsels problemlos möglich ist.

Wegen der Relevanz für das hier untersuchte Hüftprothesensystem soll vor allem auf die zementfreie intramedulläre Schaftverankerung eingegangen werden.

Die Integration zementfreier Hüftgelenkskomponenten in das knöcherne Implantatlager mit daraus resultierender dauerhafter Prothesenfixation läßt sich nach MITTELMEIER und HARMS (1979) und PILLIAR (1983) als Funktion der Grenzfläche zwischen Implantat und Knochen darstellen. Im engen Zusammenspiel mit werkstoffspezifischen Faktoren, wie Biokompatibilität, mechanischer Festigkeit und tribologischen Parametern ist das Design mitbestimmend für die Funktion und Verankerung der Endprothese (UNGETHÜM 1988).

Die Verankerung eines Prothesenschaftes im Femur basiert auf biomechanischen Grundprinzipien. Die primär stabile Fixierung wird durch den sog. Kraftschluß (Pressfit) erreicht. Durch das Einschlagen des Schaftes in den vorbereiteten Markraum der Femurdiaphyse wird eine radiale Vorspannung der Femurkortikalis aufgebaut, die eine primär übungsstabile Verankerung gewährleistet. Durch funktionelle Anpassungsprozesse des Knochens wird diese Vorspannung im weiteren abgebaut und der dauerhaft stabile Sitz der Prothese idealerweise durch ein Anwachsen des Knochens an den Prothesenkörper gewährleistet (ENGH u. Mitarb. 1987). Um diese sog. knöcherne Integration des Schaftes zu realisieren, wurden unterschiedliche Konzepte entwickelt.

### **1.2.2 Schaftform**

Der möglichst großflächige, direkte Kontakt des Prothesenschaftes mit dem Implantatlager wird als Voraussetzung für die angestrebte knöcherne Integration der Endprothese angesehen. Um eine möglichst große Kontaktfläche des Schaftes mit dem umgebenden Knochen zu erreichen, wird eine Schaftform der Prothese angestrebt, die der anatomischen Form des Femurmarkraumes angepaßt ist. Aufgrund der möglichen individuellen Variationsbreite der anatomischen Form müssen hierbei Kompromisse eingegangen werden. Als Lösungsansätze wurden Techniken zur Herstellung von Individualprothesen entwickelt, bei der der Prothesenschaft speziell für den Patienten nach vorheriger computertomographischer Bestimmung angefertigt wird (KÜSSWETTER u. Mitarb. 1993).

Als Alternative kommt die roboterunterstützte Vorbereitung des Implantatlagers zur Anwendung. Durch Anwendung dieses Prinzips soll eine optimale Anpassung des Implantatlagers an die Endoprothese erreicht werden (BÖRNER u. Mitarb. 1997). Langzeitergebnisse mit hohen Fallzahlen stehen für diese Verfahren noch aus.

### **1.2.3 Oberflächengestaltung**

Neben der Form des Prothesenschaftes wurden Untersuchungen zur der Oberflächengestaltung der Prothese durchgeführt. Durch das Einwachsen von Knochengewebe in eine poröse Oberflächenstruktur wird eine verbesserte sekundäre Implantatverankerung angestrebt (UNGETHÜM 1988).

Zurückgehend auf histo - pathologische Studien führte MITTELMEIER Anfang der siebziger Jahre das Prinzip der Oberflächenvergrößerung zur verbesserten Kraftverteilung zementfreier Prothesen ein (MITTELMEIER 1988).

Neben der Möglichkeit einer Oberflächenvergrößerung durch Makrostrukturierung, wurden Schaftkomponenten mit mikroporösen Oberflächen entwickelt. Untersuchungen zur optimalen Porengröße von BOBYN u. Mitarb. (1980), PILLIAR (1983), CAMERON (1986) und anderen konnten Vorteile einer Porengröße zwischen 50 µm und 400 µm zeigen. Nach JASTY u. Mitarb. (1993) sollte eine poröse Oberflächengestaltung auf den proximalen Schaftanteil beschränkt sein. Diese Gestaltung erlaube eine verbesserte proximale Krafteinleitung wobei gleichzeitig Mikrobewegungen des distalen Schaftanteils durch elastische Verformung möglich seien. Hierauf wird im einzelnen noch eingegangen.

### **1.2.4 Werkstoffe**

Zu den heute am häufigsten verwendeten Implantatwerkstoffen zählen CoCrMo-Gußlegierungen, Keramikverbundwerkstoffe aus Aluminiumoxid ( $Al_2O_3$ ) sowie Titanlegierungen. Die Werkstoffe unterscheiden sich durch Unterschiede in der Verarbeitung, der Korrosionsbeständigkeit, der Gewebeverträglichkeit, der Bruchfestigkeit und der Elastizität. (EICHNER 1988)

Während Legierungen auf Kobalt-Chrom-Basis auch komplizierte Formgebungen durch Gußverarbeitung zulassen, zeichnen sich vor allem Titanlegierungen durch eine hohe Biokompatibilität aus, welche das Heranwachsen von Knochen an die Prothesenoberfläche begünstigen soll (UNGETHÜM 1988). Auch die Beschichtung der Schaftoberfläche mit sog. bioaktiven Substanzen wie Hydroxylapatit oder Calciumphosphaten hat Eingang in die klinische Anwendung gefunden. Nach GEESINK (1993) ist hierdurch eine verbesserte knöcherne Implantatintegration zu erreichen. Langfristige Ergebnisse stehen noch aus.

Eine Bedeutung für die dauerhafte Verankerung von Endoprothesen wird auch der Steifigkeit zugeschrieben. Die Steifigkeit der Schaftkomponente definiert sich aus dem Elastizitätsmodul und dem Schaftdesign der Prothese. Femurkomponenten mit großer Steifigkeit begünstigen eine distale Krafteinleitung mit einer hieraus resultierenden knöchernen Atrophie des proximalen Femur (SUMNER 1992). Einige Autoren propagieren Prothesensysteme mit einer an das Femur angeglichenen Elastizität. Nach PILTZ (1993) ist die Herstellung einer sog. „isoelastischen“ Prothese bisher nicht annähernd erreicht worden.

### **1.2.5 Abriebpartikel**

Neben den erwähnten Konstruktionsmerkmalen sind weitere Kriterien entscheidend für die dauerhafte Prothesenverankerung. Auch die Gleitpaarung zwischen künstlicher Hüftpfanne und Hüftkopf zeigt Auswirkungen auf die Schaftverankerung. Anfangs wurden in erster Linie Gleitpaarungen aus Polyethylen und Metall verwendet. Diese Kombination zeigt ein ungünstiges Verschleißverhalten, es entstanden Polyethylenabriebpartikel in erheblichem Ausmaß. In Untersuchungen sowohl an zementierten als auch zementfreien Implantaten konnte gezeigt werden, daß die Ablagerungen dieser Polyethylenpartikel entlang der Endoprothese zu einer Fremdkörperreaktion mit Granulombildung führen und so eine Implantatlockerung begünstigen (BOS u. Mitarb. 1991, WILLERT u. PULS 1972, FORNASIER u. Mitarb. 1991). Als Gleitpaarungen mit günstigerem Abriebverhalten werden Keramik / Polyethylen, Keramik / Keramik und in jüngster Zeit Metall - Metall Gleitpaarungen verwendet.

## **1.3 Möglichkeiten zur Untersuchung von Hüftendoprothesensystemen**

### **1.3.1 Radiologische Nachuntersuchungen**

Die meisten Daten zur Beurteilung von Endoprothesensystemen werden im Rahmen klinischer und radiologischer Nachuntersuchungen erhoben. Zur Beurteilung der knöchernen Integration können hiermit nur eingeschränkte Aussagen getroffen werden.

COOK u. Mitarb. (1992) zeigten anhand histologischer Aufarbeitung von 42 zementfreien Pfannenimplantaten, daß radiologische und klinische Untersuchungsergebnisse bezüglich des knöchernen Einwachsverhaltens von Prothesenkomponenten keine zuverlässigen Beurteilungskriterien darstellen. Auch für Schaftkomponenten sind die radiologische Veränderungen wie Sklerose - und Lysesäume kein sicheres Beurteilungskriterium für die Festigkeit des Implantates. BACKOFEN u. Mitarb. (1996) untersuchten am Beispiel der CLS - Prothese (Fa. Sulzer Orthopedics Ltd., Baar-Schweiz) spezifische radiologische Veränderungen. Diese Veränderungen sind für jedes Endoprothesensystem individuell zu bewerten.

Klinische und subjektive Befunde sind ebenfalls nur eingeschränkt zur Beurteilung der knöchernen Integration anwendbar. BARRACK u. Mitarb. (1992) stellten fest, daß bei zementfreien Schaftkomponenten angegebene Oberschenkel-schmerzen nicht unmittelbar als Zeichen einer Lockerung gewertet werden können. Auch in diesen Fällen konnte meist eine gute knöcherne Integration nachgewiesen werden.

### **1.3.2 Autopsiestudien**

Histologische Untersuchungen von Hüftendoprothesen an Leichenpräparaten, bei denen bis zum Versterben ein zufriedenstellendes klinisches Ergebnis vorlag und die Prothese im Implantatlager verbleibt, müssen als optimal angesehen werden. ENGH u. Mitarb. (1995) konnten bessere Ergebnisse zur knöchernen



Integration von Femurkomponenten an Autopsiepräparaten feststellen, als dies zuvor in Studien an explantierten Komponenten des gleichen Typs ermittelt werden konnte. Nach HAHN u. Mitarb. (1992b) stellen zementfreie Implantate im Sektionsgut bei Autopsien eine Seltenheit dar. Es ist wenig wahrscheinlich eine größere Anzahl von Hüftendoprothesen eines speziellen Typs bei Autopsien untersuchen zu können, insbesondere, wenn sich das Modell noch in der Erprobungsphase befindet.

### **1.3.3 Explantationsstudien**

Gewebeuntersuchungen an der Oberfläche von Endoprothesen werden in der Mehrzahl an Präparaten durchgeführt, welche bei Wechseloperationen gewonnen wurden (FORNASIER u. Mitarb. 1991, HERREN u. Mitarb. 1987, NASSER u. Mitarb. 1990, SOBALLE u. Mitarb. 1991, WILLIAMS u. Mitarb. 1992 u.a.). Die Aussage ist durch mögliche operationsbedingte Veränderungen eingeschränkt. Als beeinflussender Faktor muß die Extraktion der Prothese aus dem Implantatlager angesehen werden, wodurch es zu einer Zerstörung der verbindenden Strukturen und Gewebsveränderungen kommen kann. Nach COOK u. Mitarb. (1988) stellt trotz der erwähnten Einschränkung die Analyse von explantierten Implantaten die beste Möglichkeit zur Untersuchungen des biologischen Einwachsverhaltens dar.

### **1.3.4 Tiermodellstudien**

Tiermodellstudien zu Hüftendoprothesen unterliegen nicht den genannten Einschränkungen. Eine Übertragung der Ergebnisse von Tierversuchen ist wegen unterschiedlicher anatomischer Gegebenheiten und fehlender langfristiger Beobachtungszeiten nur eingeschränkt möglich. Nach ASCHERL u. Mitarb. (1988) beträgt die statischen Belastung am Hüftgelenk beim Hund nur etwa 30% der statischen Belastung beim Menschen. Ungeachtet dieser Unterschiede ist die Spongiosastruktur des proximalen Femur beim Hund der des Menschen sehr ähnlich (ASCHERL u. Mitarb. 1988). Zur Grundlagenforschung erscheinen Tiermodellstudien zur Zeit unerlässlich.

### **1.4 Problemstellung der vorliegenden Arbeit**

Wie in der Einleitung ausgeführt, muß die dauerhafte knöcherne Verankerung eines Prothesenschaftes als nicht gelöst angesehen werden. Sowohl für zementierte als auch für nicht zementierte Endoprothesen besteht bei mittelfristig guter Verankerung und gutem funktionellen Ergebnis die Gefahr einer aseptischen Lockerung. Da sich das Risiko von Komplikationen und einer erneuten Lockerung für Wechseloperationen erhöht, wurde insbesondere für junge Patienten noch keine zufriedenstellende Lösung gefunden.

Das in dieser Studie untersuchte Spongiosa - Hüftgelenks - Endo - Prothesensystems (SHEP) stellt nach PILTZ (1993) eine weitere Entwicklung dar. Hinweise auf die knöcherne Integration von Hohlschaftprothesen lieferten Untersuchungen an explantierten Kopf-Prothesen des Typs AUSTIN-MOORE, in dessen proximalem Schaftanteil zwei Öffnungen vorhanden sind. Fast regelmäßig kam es zu einem knöchernen Durchbau in diesem Bereich (MURPHY u. Mitarb. 1984). QUACK u. Mitarb. (1991) stellten einige Prototypen von Hohlschaftprothesen vor. Eine in einer Tiermodellstudie implantierte Prothese dieser Modellreihe zeigte in der histologischen Untersuchung ein Einwachsen von Knochenpongiosa aus dem Implantatlager in den Innenraum der Femurkomponente nach einer Implantationsdauer von zwölf Monaten. Insbesondere im proximalen Schaftbereich zeigte sich eine gute knöcherne Integration mit der Ausbildung von Knochenbrücken im Verlauf der Öffnungen.

Das Anliegen der vorliegenden Untersuchung ist es, Informationen über den Verbleib, die Umgestaltung und Struktur des Knochens zu erhalten, der in den Innenraum einer Hohlschaftprothese beim Menschen eingebracht wurde. Durch die quantitative, histomorphometrische Auswertung sollen vergleichbare Parameter der Knochenstruktur erhoben werden.

## 2 Material und Methoden

### 2.1 Untersuchungsgut

#### 2.1.1 Beschreibung des untersuchten Endoprothesensystems

Alle untersuchten Endoprothesen dieser Studie sind Femurkomponenten des **Spongiosa-Hüftgelenks-Endo-Prothesensystems (SHEP)** der Firma Howmedica, Kiel.



*Abb. 2: Femurkomponente des SHEP - Hüftsystems*

Das zugrundeliegende zementfreie Hüftsystem ist nach einer Konzeption von Prof. Täger, München, entwickelt worden und unterscheidet sich von herkömmlichen zementfreien Hüftgelenksendoprothesen durch folgende Besonderheiten:

Im Gegensatz zu üblichen Hüftprothesen, die einen massiven Körper darstellen, handelt sich um einen Hohlenschaft, dessen Innenraum einem nach distal sich verjüngenden Zylinder gleicht. Der Innenraum ist über rund - ovale Öffnungen (Foramina) auf der ventralen und dorsalen Seite des Schaftes und über die Prothesenspitze zum Markraum hin geöffnet.

Der Innenraum sowie die Foramina werden vor der Implantation mit spongiösem Knochen ausgefüllt. Durch das Einwachsen von Knochen in das Protheseninnere, bzw. durch eine Reorganisation der eingebrachten Spongiosa soll eine verbesserte Integration des Implantates erreicht werden. Der äußere Prothesenschaft weist in den proximalen zwei Dritteln eine feinkörnige Oberfläche auf, die ein besseres Anwachsen von Knochen ermöglichen soll. Im distalen Drittel ist die Oberfläche glatt. Hierdurch sollen dem Schaft in diesem Bereich feinste Schwingungen möglich sein. In der Prothesenschulter befindet sich eine Gewindebohrung, die bei einer Wechseloperation zur Aufnahme eines Extraktionsinstrumentes dient.

Die Endoprothese wird aus VITALLIUM ®, einer gewebe-neutralen Kobalt-Chrom-Molybdän-Gußlegierung gefertigt (Eichner 1988). Da das Implantat keinen Kragen aufweist, erfolgt die primäre Fixation nach dem Kraftschlußprinzip (Pressfit).

Die Schaftkomponenten sind in sechs Größen mit drei unterschiedlichen Halslängen verfügbar. Die aufsteckbaren Hüftköpfe werden aus VITALLIUM ®, ORTHINOX ® oder Keramik gefertigt. Als Pfanne dient ein konischer Schraubring mit Polyäthyleninlay, der analog zur femoralen Komponente als Hohlkörperimplantat hergestellt wird. Dieser wird, wie der Prothesenschaft, vor der Implantation mit spongiösem Knochen gefüllt. Die Untersuchung der Pfannenkomponekte ist nicht Gegenstand dieser Studie.

Die erste Spongiosa-Hüft-Endo-Prothese wurde von 1987 Prof. Täger an der Sana-Klinik in München implantiert. Von 1991 bis 1993 wurde das Prothesensystem im Rahmen einer multizentrischen, klinischen Studie an 5 Kliniken implantiert. Die Orthopädische Universitätsklinik Gießen war an dieser Studie beteiligt.

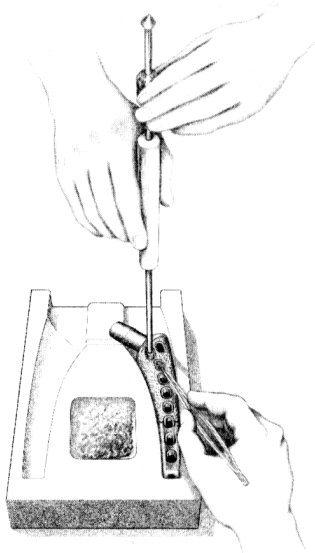
### **2.1.2 Implantation des SHEP - Hüftsystems**

Der operative Eingriff unterscheidet sich von dem herkömmlicher zementfreier Hüftprothesen lediglich durch die Notwendigkeit des Auffüllens der Hohlkörper mit Spongiosa.

Nach individuell unterschiedlichem Zugangsweg des Operateurs zum Hüftgelenk von lateral oder posterior, wird der Schenkelhals osteotomiert, der Hüftkopf entfernt und zur späteren Verwendung aufbewahrt. Nach dem Ausfräßen des Acetabulums und Auffüllen des Pfannenimplantates mit Knochenmaterial wird die Pfanne in das ausgefräste Acetabulum eingeschraubt. Anschließend wird Spongiosa aus dem proximalen Femur mit einem gebogenen Meißel entnommen und der eröffnete Markraum mit Raspeln zunehmender Größe präpariert. Das anfallende Knochenmaterial wird aufbewahrt.

Die passende Schaftgröße wird festgelegt und das Implantat anschließend mit Spongiosa aufgefüllt. Das Einbringen der Spongiosa erfolgt mit Hilfe spezieller Instrumente (Abb. 3). Steht nicht genügend Knochen vom Patienten beispielsweise bei Wechseloperationen zur Verfügung, kann alternativ Spongiosa aus der Knochenbank verwendet werden.

Der mit Spongiosa aufgefüllte Prothesenschaft wird mit einem Einschlaginstrument „pressfit“ in die Markhöhle des Femur eingeschlagen. Der gewählte Hüftkopf wird aufgesetzt, das Hüftgelenk reponiert und die Operation mit dem Wundverschluß beendet.



*Abb. 3: Einbringen von Knochenspongiosa in den Prothesenschaft*

Die postoperative Nachbehandlung unterscheidet sich nicht von der anderer zementfrei implantierter Hüftendoprothesen. Die Mobilisation mit 10 Kg erfolgt ab dem zweiten Tag nach der Operation. Eine Steigerung der Belastung bis zur Vollbelastung ist nach sechs Wochen vorgesehen.

### **2.1.3 Entnahme der Hüftimplantate**

Alle untersuchten Präparate wurden bei einer Endoprothesen - Wechseloperation entnommen.

Der operative Zugang entspricht dem der Primäroperation. Vorhandene Ossifikationen werden entfernt und die mit einer Schraube verschlossene Gewindebohrung an der Prothesenschulter freigelegt. Es wird ein Ausschlaginstrument aufgeschraubt und der Prothesenschaft in axialer Richtung zur Femurachse ausgeschlagen.

Auch in Fällen, in denen klinisch und radiologisch eine Schaftlockerung angenommen werden mußte, kann das Implantat noch fest verankert sein. Während einer Entnahmeoperation mußten beispielsweise knöcherne Brücken zwischen Femur und Prothesenschaft mit einem Klingenmeißel durchtrennt werden, bevor die Explantation vorgenommen werden konnte.

## **2.2 Patientenkollektiv**

Die Patienten, bei denen die untersuchten Implantate entnommen wurden, waren zum Zeitpunkt der Revision im Mittel 68,2 Jahre alt (53 - 85 Jahre). Es handelte sich um sechs Männer und eine Frau. Die Implantationsdauer lag zwischen 11 und 38 Monaten, im Durchschnitt bei 22 Monaten.

Vier der Endoprothesen wurden an der Sana-Klinik in München implantiert, drei an der Orthopädischen Universitätsklinik Gießen. In drei Fällen wurde das SHEP-System als Revisionsprothese verwendet. Grund für die Explantation war in sechs Fällen eine Lockerung. In einem Fall mußte die Prothese wegen rezidivierender Luxationen gewechselt werden.

## **2.3 Herstellung der Präparate**

### **2.3.1 Fixierung**

Die Prothesen wurden unmittelbar nach der Entnahme mit isotonischer Ringerlösung gespült und in 10%iger Formalinlösung fixiert. Im Labor wurde die Formaldehyd – gegen Schaffer' sche Lösung (64 Vol% Methanol, 33 Vol% Formaldehyd, 3 Vol% Glucosepuffer) ausgetauscht. Nach fünf Tagen wurden die Präparate in einer aufsteigenden Alkoholreihe innerhalb einer Woche entwässert und entfettet.

### **2.3.2 Einbettung**

Nach dem Fixieren wurden die Prothesen in Methylmetacrylat eingebettet. Folgende Vorgehensweise wurde gewählt:

Einbringen der Präparate in ein Intermedium, welches zu 80 Vol% aus Metacrylat (Fa. Merck, Darmstadt) und zu 20% aus Plastoid N® (Fa. Röhm GmbH, Darmstadt) besteht. Das Intermedium polymerisiert nicht, sondern dient der

optimalen Diffusion in das Präparat. In einem luftdichten Glasgefäß mit Vakuum erfolgt die endgültige Einbettung, wobei 4% Benzoylperoxid als Initiatorsubstanz der Polymerisation zugegeben werden. Der Arbeitsschritt der Imprägnierung dient der Versiegelung der Oberfläche, da die folgende Einbettung in Schichten durchgeführt wird. Im letzten Schritt wird der Prothesenschaft in einem Glasgefäß nacheinander in 3-5 cm hohen Schichten eingebettet. Die Einbettung in Schichten ist notwendig, um eine störende Blasenbildung zu verhindern. Das Glasgefäß befindet sich während der Polymerisation zur Kühlung in einem Wasserbad.

Die gesamte Einbettung dauert etwa 3 Wochen. Der eingebettete Prothesenschaft liegt in einen zylinderförmigen Block mit einem Durchmesser von ca. 6 cm vor. Die gesamte Prothese ist bis auf den Hals von Metacrylat umgeben.

### **2.3.3 Zersägen des Prothesenschaftes**

Zur Herstellung der Dünnschliffpräparate werden Scheiben des eingebetteten Prothesenschaftes mit einer Bandsäge (Fa. Exakt-Apparatebau, Norderstedt) angefertigt.

Das Präparat wird auf dem Spannblock der Säge mit dem Hals des Prothesenschaftes eingespannt. Mit Hilfe des Parallelvorschubes wurden Schnitte horizontal zur Schaftachse unter ständiger Wasserkühlung angefertigt. Verwendet wurde ein segmentiertes, Bornitrit - beschichtetes Trennband. Gewebszerreibungen am Präparat werden durch die angegebene Technik weitgehend vermieden, da es sich um ein ungezahntes Sägeband handelt, welches nur stirnseitig beschichtet ist. Es wurden Trennbänder mit einer Stärke von 0,3 mm verwendet, wodurch ein Schnittverlust von ungefähr 0,5 mm pro Schnitt resultierte. Die Sägezeiten für einen Schnitt lagen je nach Implantatstärke und Abnutzungsgrad des Trennbandes zwischen einer halben und eineinhalb Stunden.



Die Sägeschnitte wurden am distalen Ende des Präparateblockes beginnend nach einem definierten Schema erstellt. Die erste Schnittebene lag etwas oberhalb der Prothesenspitze. In jedem Untersuchungsabschnitt wurden vier planparallele Schnitte angefertigt, die für unterschiedliche Färbungen und eine kontaktradiographische Darstellung genutzt wurden. Nach jeweils vier Schnitten wurde ein Segment von 1 cm Dicke abgetrennt, welches den Beginn der nächsten Schnittserie markiert. Die Sägeschnitte haben eine mittlere Dicke von 0,7 mm. Alle Präparate wurden nummeriert und in einem Sägeprotokoll dokumentiert. Außerdem wurde die topographische Lage am Femur (medial / lateral) vermerkt.

Je nach Länge der Schaftkomponente wurden nach diesem Schema Schnitte aus sechs bis acht Untersuchungsabschnitten angefertigt. Es lagen somit pro Implantat 18 bis 24 Schnitte zur histologischen Auswertung vor und zusätzlich je ein Schnitt pro Abschnitt zur mikroradiographischen Untersuchung.

#### **2.3.4 Herstellung von Dünnschliffpräparaten**

Vor der weiteren Bearbeitung wurden die erstellten Sägeschnitte auf Objektträger aufgeklebt. Hierzu wurde die Unterseite des Sägeschnitts mit dem Kunststoffkleber Technovit 7210 VLC (Fa. Kulzer, Friedrichsdorf), einer lichthärtenden Metacrylatzubereitung, bestrichen und auf die Grundplatte der Klebepresse (Fa. Exakt-Apparatebau, Norderstedt) gelegt. Ein zuvor entfetteter Plexiglasobjektträger haftet mittels Vakuum an der Deckplatte der Presse. Die Deckplatte wird abgesenkt, die Klebefläche auf Blasenfreiheit kontrolliert und gegebenenfalls korrigiert. Unter UV-Lichteinwirkung härtet der Kleber innerhalb von 20 Minuten aus.



*Abb. 4: Klebepresse*

In dem nun folgenden Arbeitsgang wird das Präparat auf einem Präzisions-Drehtellerschleifautomaten (Fa. Exakt-Apparatebau, Norderstedt) planparallel geschliffen und poliert.

Der Sägeschnitt wird mit einer Vakuumhalterung fixiert und mit gleichbleibender Geschwindigkeit und angepaßter Auflagekraft horizontal über den Schleifteller bewegt. Während des Scheifvorganges wird kontinuierlich Wasser zugeführt. Der Schleifautomat verfügt über ein Micrometersystem, das den Schleifvorgang bei vorgewählter Präparatdicke beendet.




Abb. 5: Drehtellerschleifautomat

Der Grobschliff erfolgt mit Naßschleifpapier (NSP) der Körnung 320 und 500. Für den anschließenden Feinschliff werden Körnungen von 800, 1000 und 1200 verwendet. Während des Schleifvorganges ist es wichtig, das Präparat auf Zeichen einer beginnenden Ablösung vom Objektträger oder einer Ablösung des Metalls aus der Metacrylateinbettung zu kontrollieren. Abschließend wird das Präparat mit NSP F1000, F2400 und F4000 poliert, so daß eine glatte, für die folgenden Färbungen optimal vorbereitete Oberfläche besteht. Die erreichte Schliffdicke wurde protokolliert. Es konnten Präparate von im Mittel 55 µm hergestellt werden.

## **2.4 Färbung der Dünnschliffpräparate**

Es stehen von jedem Abschnitt des Prothesenschaftes drei Dünnschliffpräparate für unterschiedliche Oberflächenfärbungen zur Verfügung. Mit der von DONATH (1988) beschriebenen Technik kamen folgende Methoden zur Färbung von nicht schneidbaren Geweben zur Anwendung:

**Toluidinblau-Färbung:**

Das Schliffpräparat wird mit einem Alkohol-Azeton Gemisch entfettet und anschließend in  $H_2O_2$  (30 Vol-%) gegeben. Die  $H_2O_2$  - Lösung mazeriert die Präparatoberfläche, wodurch die Anfärbbarkeit verbessert wird. Nach Spülen mit Aqua dest. werden die Objektträger während 15 bis 30 Minuten in Toluidinblau-Lösung eingetaucht und anschließend erneut gespült.

**Masson-Goldner-Trichromfärbung:**

Nach gleicher Vorbereitung und Mazeration wird das Präparat 30 Minuten in Weigerts-Eisenhämatoxylin gefärbt. Der Objektträger wird mit Wasser gespült und anschließend für 7 Minuten in Masson-Lösung (Goldner I) gefärbt. Zwischen den folgenden Färbungen wird das Präparat jeweils mit Essigsäure 2% abgespült.

Anschließend Gegenfärbung mit Phosphormolybdänsäure - Orange-G und Lichtgrün bei 60 °C im Brutschrank bei Expositionszeiten von 5 bzw. 15 Minuten. Zum Abschluß erfolgt die Spülung mit Aqua dest.

**Kossa - Färbung:**

Der Dünnschliff wird für 60 bis 90 Minuten in Silbernitratlösung 5% dem Tageslicht ausgesetzt. Die Färbedauer wird individuell der Farbeintensität angepaßt. Das Knochengewebe sollte eine dunkelbraune bis schwarze Farbe annehmen. Das Präparat wird mit Aqua dest. abgespült, für 1-2 Minuten in Soda-Formol-Lösung entwickelt und nach dem Wässern für weitere 5 Minuten in Natriumthiosulfat-Lösung fixiert. Die Gegenfärbung führten wir in Abwandlung zu Donath (1988) mit Masson-Lösung und Phosphormolybdänsäure-Orange-G in der beschriebenen Weise durch.

## 2.5 Auswertung

### 2.5.1 Qualitative Beschreibung

Die Präparate wurden lichtmikroskopisch bei Übersichtvergrößerung, 12,5- und 25-facher Vergrößerung beurteilt. Es wurden die Qualität des Präparates, der Gehalt und die Strukturierung der vorhandenen Gewebe, die Grenzflächenbereiche zwischen Implantat und Gewebe sowie zelluläre Elemente erfaßt. Die qualitative Beschreibung erfolgt für das gesamte Implantat unter Berücksichtigung aller Schnittebenen. Im zweiten Teil der Untersuchung wurden die Gewebsanteile quantitativ erfaßt.

### 2.5.2 Quantitative Auswertung

Um neben einer rein qualitativen Beschreibung der Gewebestrukturen quantitative Aussagen bezüglich der Knochen und Bindegewebestrukturen im Inneren der Endoprothese treffen zu können, wurde versucht, mit Hilfe histomorphometrischer Untersuchungen vergleichbare, untersucherunabhängige Daten zur Gewebestruktur zu erheben.

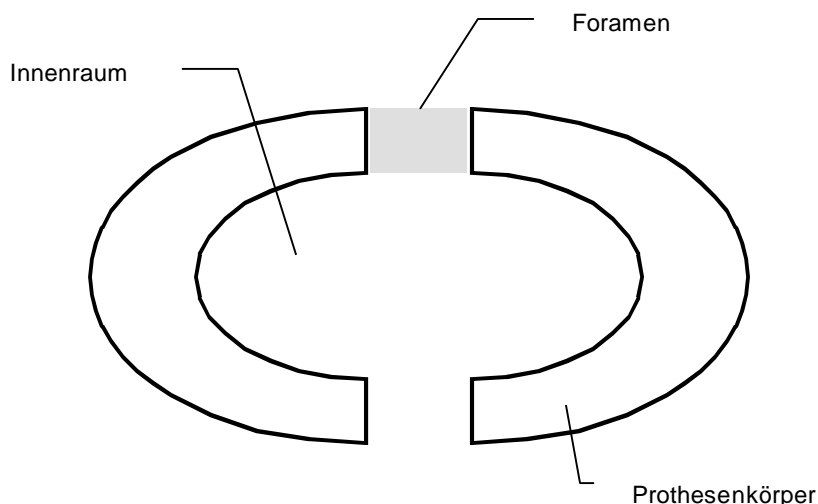


Abb. 6: Querschnitt durch den Prothesenkörper mit ventraler und dorsaler Öffnung ( Schematische Darstellung )

Der Querschnitt durch den Prothesenhohlschaft stellt sich oval dar. Zu unterscheiden sind Schnitte durch Schaftanteile mit Öffnungen und Schnitte durch Schaftanteile ohne Öffnungen (Foramina).

Bei der Untersuchung der Präparate wurde zwischen dem eigentlichen Innenraum des Prothesenschaftes und den Öffnungsbereichen, welche nur in bestimmten Schnittebenen anzutreffen sind, unterschieden (s. Abb. 6). Diese Unterscheidung wird vorgenommen, da die Öffnungsbereiche aufgrund ihres direkten Kontaktes zum Prothesenlager im Femur weitaus stärker mechanischen Veränderungen im Rahmen der Entnahmeoperation unterworfen sein können als der Innenraum. Darüber hinaus stellen die Öffnungen der Schaftkomponente die Verbindung zum Prothesenlager dar, und sind somit von besonderem Interesse für die Beurteilung der möglichen knöchernen Integration des Implantates.

#### **2.5.2.1 Gruppeneinteilung**

Vor Untersuchungsbeginn wurden die Präparate vier Untersuchungsgruppen zugeordnet. Jeweils die Hälfte der Präparate einer Femurkomponente wurde einer proximalen bzw. distalen Untersuchungsgruppe zugeteilt. Die näher am Prothesenhals gelegenen Präparate repräsentieren die proximale Untersuchungsgruppe, die zur Prothesenspitze hin gelegenen Dünnschliffe werden der distalen Gruppe zugeordnet.

Die Femurkomponenten wurden darüber hinaus ihrer Implantationsdauer entsprechend einer Gruppe mit längerer, sowie einer Gruppe mit kürzerer Implantationsdauer zugeteilt. Hierbei wurden, um eine vergleichbare Anzahl an Präparaten zu erhalten willkürlich die vier Prothesen mit einer Implantationsdauer unter 24 Monaten der Gruppe der kürzer implantierten Präparate zugerechnet. Die drei Schaftkomponenten mit einer Implantationsdauer von 24 Monaten und länger stellen die komplementäre Untersuchungsgruppe dar. Diese Aufteilung nach der Dauer der Implantation wurde sowohl auf die Präparate der proximalen, als auch der distalen Gruppe angewendet, so daß vier Gruppen von Präparaten für eine quantitative Untersuchung zur Verfügung standen.

### 2.5.2.2 Nomenklatur

Die ermittelten histomorphometrischen Daten wurden entsprechend der internationalen Klassifikation von PARFITT u. Mitarb. 1987 angegeben. Im folgenden werden die in dieser Arbeit verwendeten Parameter sowie deren Abkürzungen beschrieben:

Flächen- und Umfangsparameter (inklusive abgeleitete Parameter):

T.Ar.	=	Tissue area ( $\text{mm}^2$ ): Meßfeldfläche, bestehend aus Spongiosa und Markraum
TV	=	Tissue Volume ( $\text{mm}^3$ ): Gewebevolumen, dreidimensionales Gegenstück zu T.Ar.
B.Ar.	=	Bone Area ( $\text{mm}^2$ ): Knochenfläche inklusive der nichtmineralisierten Anteile (Osteoid)
BV	=	Bone Volume ( $\text{mm}^3$ ): Knochenvolumen, dreidimensionales Gegenstück zu B.Ar., als Relationsparameter BV/TV in % angegeben
B.Pm.	=	Bone Perimeter (mm): Umfang der Knochenfläche inklusive unmineralisierter Anteile (Osteoid)

### 2.5.2.3 Knochenstruktur im Innenraum der Prothese

Die Analyse erfolgte an einem computerunterstützten Bildanalysesystem IBAS der Firma Kontron-Zeiss, an den nach Kossa gefärbten Präparaten. Über ein Lichtmikroskop werden bei 12,5 - bzw. 25 - facher Vergrößerung die Gesichtsfeldausschnitte des Präparates per Videokamera in eine Computereinheit übertragen. Die Bilddaten werden digitalisiert, Präparatstrukturen aufgrund ihrer unterschiedlich starken Anfärbung und Helligkeit voneinander diskriminiert und auf dem Bildschirm farbcodiert dargestellt. Im Vergleich zum ebenfalls vorliegenden lichtmikroskopischen Originalbild ist es möglich Artefakte interaktiv am Bildschirm zu bearbeiten. Mit Hilfe geeichter Meßprogramme können die unten beschriebenen histomorphometrischen Parameter ermittelt werden.

#### **2.5.2.4 Trabekuläres Knochenvolumen**

Als Parameter der Knochendichte im Protheseninnenraum dient das trabekuläre Knochenvolumen - trabecular bone volume ( Tbv ). Ausgehend von der Messung der Knochenfläche in Bezug auf die Meßfeldfläche auf dem Präparat wird das Tbv als Volumenanteil des Knochens in einem Gewebevolumen in Prozent bestimmt.

$$\text{Tbv} = \frac{\text{BV}}{\text{TV}} \frac{\text{mm}^3}{\text{mm}^3} \times 100[\%]$$

#### **2.5.2.5 Trabekular bone pattern faktor**

Um eine Aussage über die Strukturierung der knöchernen Trabekel treffen zu können wird der Vernetzungsfaktor - Trabekular bone pattern faktor ( Tbpf ) bestimmt.

Der Tbpf repräsentiert das Verhältnis von konkaven zu konvexen Oberflächen der knöchernen Trabekel des Präparates. Konkave Oberflächen finden sich bei einer guten Vernetzung, konvexe dagegen bei einer schlechten Vernetzung im Sinne einzel stehender Trabekel (Hahn u. Mitarb. 1992a) . Der Faktor beschreibt einen Verhältniswert der Strukturelemente zueinander.

Der Trabekular bone pattern faktor wird durch eine simulierte Dilatation der osären Strukturen um acht Bildpunkte auf dem Computer bestimmt. Es wird die Differenz für den Umfangswert der Trabekel ( B.Pm.) und der Trabekelfläche ( B.Ar ) vor und nach der Dilatation ermittelt. Der Tbpf ist definiert als Quotient der Differenzen zwischen der ersten und zweiten Messung:

$$\text{Tbpf} = \frac{(\text{B.Pm.1} - \text{B.Pm.2})}{(\text{B.Ar.1} - \text{B.Ar.2})} \frac{\text{mm}^2}{\text{mm}^3}$$

Die Dilatation vergrößert immer die Trabelfläche, während der Trabekelumfang kleiner, größer oder gleich bleiben kann. Kleine Werte für Tbpf stehen für eine gute Vernetzung der Trabekel, viele isoliert stehende Trabekel resultieren in



hohen Tbpf-Werten. Für Präparate auf denen kein Knochen nachweisbar ist, ist Tbpf nicht definiert und geht nicht in die statistische Auswertung ein.

#### **2.5.2.6 Anteil strukturierter Knochenareale (Tba):**

Als weiteren Parameter, der zur Beschreibung der Struktur des Knochengewebes im Protheseninnenraum herangezogen werden kann, wird der Anteil strukturierter Knochenareale bestimmt. Dazu wurden mit dem IBAS-Bildanalyse-System auf den einzelnen Präparaten bei 12,5-facher Vergrößerung am Bildschirm die Flächenanteile bestimmt, auf denen Knochen trabekel in strukturierter Formation vorlagen. Die addierten Flächenanteile jeder Einzelmessung wurden als Prozentanteil der Gesamtmeßfeldfläche angegeben.

#### **2.5.2.7 Dickenbestimmung der Bindegewebsmembran**

Auf allen Präparaten ist eine Bindegewebelamelle charakteristischer Ausprägung in der Nähe der Protheseninnenfläche nachweisbar. Eine Dickenbestimmung dieser Lamelle wurde ebenfalls auf den nach Kossa gefärbten Dünnschliffen mit dem Bildanalyse-System durchgeführt. Hierbei wurde bei 25-facher Vergrößerung auf dem Bildschirm die Dicke der Membran an definierten Meßpunkten im Gesichtsfeld ermittelt. Über das Schnittbild wurde ein Wellengitter (sog. Merzgitter) eingeblendet, wobei als Meßpunkte die Schnittpunkte der Wellenlinien mit der Bindegewebelamelle gewählt wurden. Hierdurch wurde eine auf allen Präparaten vergleichbare Auswahl der Meßpunkte realisiert. Die Öffnungsbereiche (Foramina) wurden nicht berücksichtigt. Die mittlere Dicke dieser Gewebsschicht wurde errechnet. Je Präparat lagen dem Wert zwischen 40 und 150 Einzelmessungen zugrunde.

### **2.5.3 Auswertung an den Foramina des Prothesenschaftes**

Die Foramina stellen eine wichtige Komponente dieses Endoprothesensystems dar, da durch sie das Gewebe im Prothesenhohlraum ernährt werden muß und hierüber der implantierte Knochen des Innenraums auch in mechanischen Kon-

takt zum Knochengewebe des Implantatlagers tritt. Allerdings sind auch Veränderungen, die während der Explantation der Prothese auftreten, zu erwarten.

Die Foramina der histologischen Präparate wurden nach qualitativen Gesichtspunkten lichtmikroskopisch untersucht. Alle Dünnschliffe, auf denen Anschnitte von Foramina vorhanden sind, wurden ausgewertet. Die Foramina der Schliffpräparate wurden nach dem vorherrschenden Gewebetyp eingeordnet. Es fanden sich Foramina in denen kein Gewebe nachweisbar war, solche die bindegewebig ausgefüllt waren und solche, in denen sowohl Knochen als auch Bindegewebe vorhanden war. Außerdem wurden die knöchernen Formationen innerhalb der Foramina strukturell untersucht.

## **2.6 Statistik**

Die histomorphometrisch erhobenen Daten wurden zur weiteren Analyse in dem Tabellenkalkulationsprogramm Excel (Fa. Microsoft, USA) gespeichert. Die statistische Datenauswertung erfolgte mit dem Statistikprogrammen SPSS 8.0 (Fa. SPSS Software GmbH, München)

Zur Beschreibung der ermittelten Parameter wurden für jede der oben angegebenen Untersuchungsgruppen der Gruppenmedian ( $\bar{x}$ ) sowie als robustem Streuungsmaß die Median-Deviation ( $\tilde{D}$ ) angegeben:

Der Median ( $\bar{x}$ ) ist nach SACHS (1997) derjenige Wert, der in einer nach der Größe der Einzelwerte geordneten Reihe diese Reihe teilt.

Die Median-Deviation ( $\tilde{D}$ ) ist definiert als der Median aller absoluten Abweichungen vom Median einer Wertereihe:

$$\tilde{D} = \text{Median} \{ |x_i - \bar{x}| \}$$

Der Median und die Median-Deviation sind nach SACHS (1997) als sehr robuste Maßzahlen der deskriptiven Statistik anzusehen. Sie sind bei Vorliegen we-

niger Meßwerte und für nicht-symmetrische Verteilungen dem Mittelwert und der Standardabweichung vorzuziehen.

Eine Normalverteilung der Meßwerte kann nicht angenommen werden. Aus diesem Grund wurde ein statistischer Vergleich unabhängiger Stichproben nach dem H-Test von KRUSKAL und WALLIS durchgeführt (SACHS 1997). Beim Vorliegen signifikanter Verteilungsunterschiede wurde ein Gruppenvergleich zwischen den Untersuchungsgruppen mit dem nicht parametrischen, verteilungsunabhängigen U-Test nach MANN und WHITNEY vorgenommen und das Signifikanzniveau ermittelt.

Für die Signifikanzangaben werden folgende Angaben verwendet:

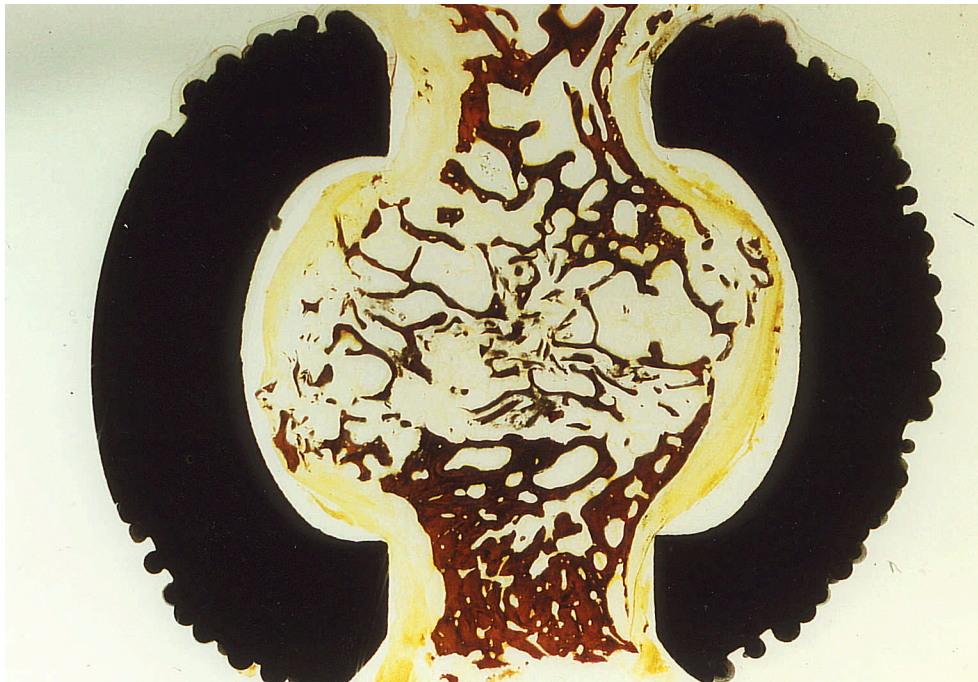p - Wert:	Signifikanzniveau:	Abkürzung:
$p \geq 0,05$	Nicht signifikant	<b>n.s.</b>
$p < 0,05$	Signifikant	★
$p = 0,01$	hoch signifikant	★ ★

## 3 Ergebnisse

### 3.1 Qualitative histologische Beschreibung

#### 3.1.1 Gewebe im Innenraum des Prothesenschaftes

Die Gewebestruktur im Innenraum des Hohlkörpers stellt sich auf den angefertigten Dünnschliffpräparaten wie folgt dar. In unterschiedlicher Ausprägung findet man Bindegewebe und spongiösen Geflechtknochen als Hauptkomponenten. Das Bindegewebe kommt entweder faserarm zwischen den knöchernen Gewebeanteilen oder als faserreiches, straffes, kollagenes Bindegewebe mit gerichteter Struktur zur Darstellung.

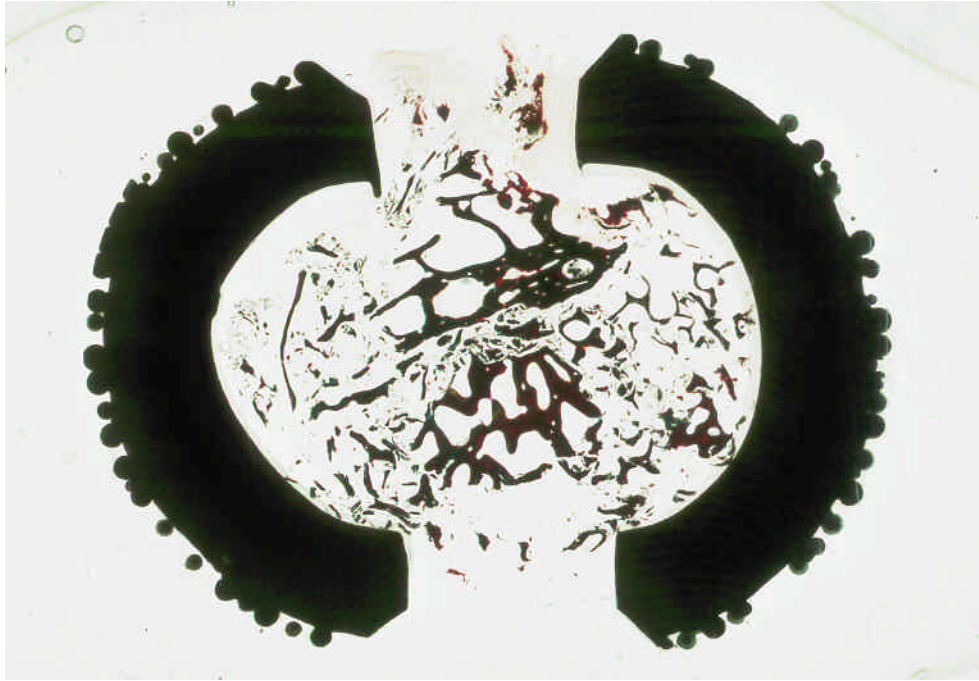

*Abb. 7: Übersichtsvergrößerung des Querschnitts durch einen Prothesenhohlraum mit guter Knochenstruktur umgeben von einer Bindegewebsmembran.*

Die Verteilung von Knochen und Bindegewebe variiert deutlich in Abhängigkeit von der Lokalisation sowohl bei den einzelnen Abschnitten eines Implantates als

auch im Vergleich verschiedener Prothesen. Es sind sowohl Präparate mit großen Anteilen an Knochengewebe vorhanden, als auch solche auf denen kein Knochengewebe nachweisbar ist. Mitunter ist der gesamte Hohlraum allein bindegewebig ausgefüllt. Als weitere Gewebearten finden sich auf wenigen Anschnitten blutbildendes Knochenmark und hyaliner Knorpel.


Die Struktur des Knochens zeigt auf den untersuchten Präparaten von Fall zu Fall und in Abhängigkeit von der Lokalisation deutliche Unterschiede. Es ergeben sich Unterschiede sowohl im Vergleich der Abschnitte eines Schaftes als auch auf die einzelnen Implantate bezogen. Auf einigen Präparaten sind spongiöse Trabekel ohne erkennbaren Verbund schollenartig im Innenraum verteilt. In anderen Arealen wiederum ist spongiöser Geflechtknochen in größerem Verbund mit guter Vernetzung vorhanden. Insbesondere auf Präparaten, auf welchen die Öffnungen des Schaftes angeschnitten sind, findet sich häufig eine bessere Strukturierung des Knochens. Einige Öffnungsbereiche sind mit einem kompakten Knochenzapfen ausgefüllt, der sich bis zu 8 mm von der Schaftoberfläche in den Innenraum des Prothesenkörpers fortsetzt. In der Umgebung eines solchen Knochzapfens sind die spongiösen Knochenanteile häufig besser strukturiert als in weiter entfernt gelegenen Arealen. Ein kompakter Knochenzapfen, der eine ventrale Öffnung mit einer dorsalen Öffnung durchgehend verbindet ist auf keinem Schliffpräparat nachweisbar.



*Abb. 8: Übersichtsdarstellung mit mäßiger Strukturierung des Knochengewebes im Hohlenschaft. Zentral besser strukturiert, seitlich Knochenfragmente. Nur wenig Knochengewebe in den Öffnungsbereichen*

Eine vermehrte Knochenumbauaktivität ergibt sich durch den Nachweis von Osteoblasten. Zudem erkennt man apositionelle Spongiosa unterschiedlicher Mineralisationsstufen und osteoklastäre Knochenresorption mit bindegewebigem Umbau. Indirekte Zeichen von Reorganisationsprozessen sind durch das Nachformen der inneren Schaftoberfläche erkennbar. Aussagen über zelluläre Strukturen, insbesondere des Knochengewebes, sind nicht auf allen Präparaten möglich.

Auf einigen Schliffpräparaten sind Bereiche der inneren Metalloberfläche des Prothesenhohlkörpers dargestellt, an denen spongiöser Knochen direkt, ohne Interposition von Bindegewebe, dem Metall anliegt.



*Abb. 9: Detailaufnahme mit direktem Knochen-Metallkontakt im Innenraum der Prothese*

In den meisten Fällen findet sich eine bindegewebige Schicht zwischen knöchernen Gewebeanteilen und der Metallinnenfläche. Teile dieser Bindegewebsschicht zeigen eine sehr charakteristische Ausprägung. Hier liegen Züge kollagener Bindegewebsfasern zirkulär zwischen der inneren Oberfläche des Schaftes (Metall) und dem Knochen. Diese im weiteren als Bindegewebsmembran bezeichnete Formation ist auf allen Sägeschnitten nachweisbar und ist durch den charakteristischen Faserverlauf jeweils gut von dem übrigen Bindegewebe abzugrenzen. Die Membran verläuft kreisförmig im Innenraum der Prothese und stellt auf den ganzen Schaft bezogen einen bindegewebigen Schlauch dar. An den Foramina des Prothesenschaftes setzen sich die Bindegewebezüge meist durch die Öffnung nach außen fort.

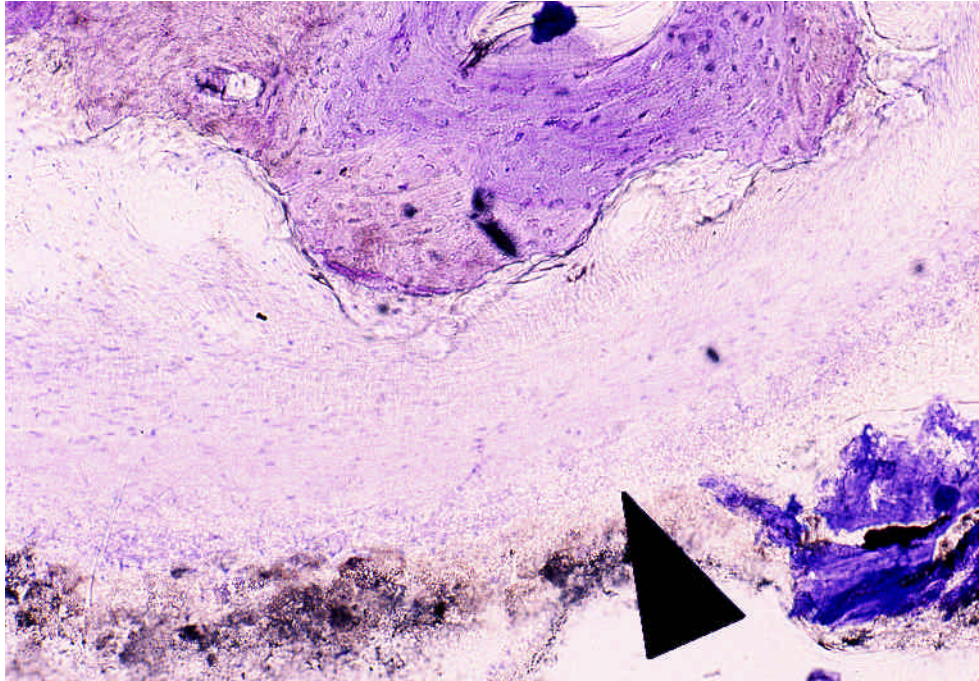


Abb. 10: Detailaufnahme der Bindegewebsmembran (Pfeil)

### 3.1.2 Gewebestruktur in den Foramina des Prothesenschaftes

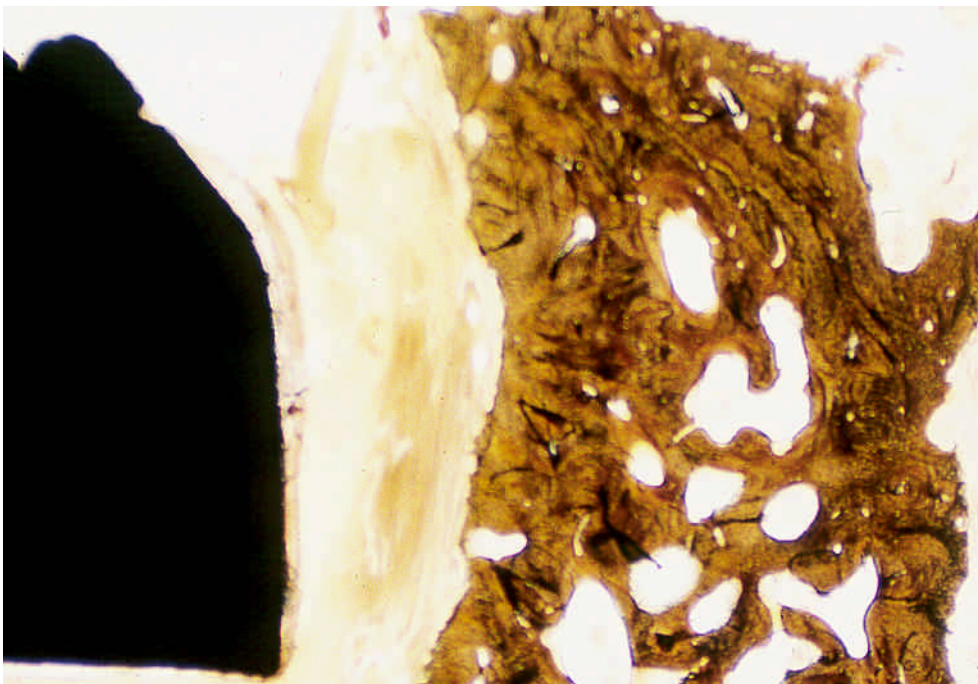
In dreißig Prozent der Präparate auf denen die ventralen und dorsalen Öffnungen des Prothesenschaftes angeschnitten sind, ist im Bereich der Öffnungen überhaupt kein oder nur sehr wenig Gewebe nachweisbar. In den Öffnungsbereichen in denen Gewebe vorhanden ist, zeigen sich ähnliche morphologische Charakteristika wie für den Prothesenhohlraum beschrieben.

In einem Teil der Öffnungen ist ausschließlich Bindegewebe vorhanden. Das Bindegewebe in diesen Foramina zeigt eine straffe, kollagene, faserreiche Struktur, dessen Faserverlauf vorzugsweise eine gerade Ausrichtung zwischen dem Innenraum der Prothese und dem äußeren Schaftbereich markiert. Die Faserzüge setzen die beschriebene Bindegewebsmembran nach außen fort.

In einem weiteren Teil der Foramina findet sich Knochengewebe als vorherrschender Gewebstyp. Zum einen zeigt sich hierbei eine ähnliche Morphologie wie im Protheseninnenraum mit spongiösen Knochen trabekeln unterschiedlicher Dichte und Vernetzung. Zum anderen ist in einem Teil dieser Foramina auch



kompakter Knochen mit lamellärer Struktur zu finden. Dieser kompakte Knochen scheint als Knochenzapfen von der Oberfläche des Implantatlayers breitbasig in das Foramen einzuwachsen bzw. eine Umgestaltung des dort vorhandenen Knochens zu induzieren. Die Eindringtiefe dieser Knochenzapfen von der äußeren Begrenzung der Foramina nach innen erstreckt sich bis zu 8 mm und beträgt im Durchschnitt 5,14 mm ( n=35 ). Auch in diesen Foramina zeigen sich häufig seitlich zum Metall hin gelegene straffe Bindegewebsfaserzüge. Nur in seltenen Fällen tritt der Knochen direkt mit dem Metall in Kontakt.



*Abb. 11: Mit „zapfförmigem“ Geflechtknochen ausgefülltes Foramen. Zwischen dem Metall der Prothese und dem Knochen findet sich Bindegewebe.*

Neben den bisher genannten morphologischen Befunden sind als dritte Gruppe Foramina zu finden, bei denen sowohl Bindegewebe als auch Knochen nachweisbar ist. Nur wenige Knochentrabekel sind in mehr oder weniger strukturierter Form in Bindegewebszüge eingebettet. Eine gleichmäßige Ausrichtung der Faserzüge ist nicht erkennbar.

### 3.1.3 Beschreibung der Schaftkomponenten (Einzeldarstellung)

#### Präparat 92/01; Implantationsdauer 30 Monate:

In proximalen Schliffpräparaten zeigen sich neben größeren Trabekeln kleinbrüchige knöcherne Fragmente. Auf Präparaten aller Ebenen finden sich direkte Anlagerungen einzelner Trabekel an die innere Prothesenoberfläche. Lichtmikroskopisch ist in diesen Bereichen keine Interposition von Bindegewebe nachweisbar. Bindegewebe im Prothesenschaft liegt in wechselnder Ausprägung vor. In einigen proximalen Präparaten ist der Knochen in sehr faserreiches, straffes Bindegewebe mit nur wenig zellulären Elementen eingebettet, während vermehrt im distalen Bereich ein geringerer Faseranteil als Grundstruktur erkennbar ist. Eine zirkuläre Bindegewebsmembran ist in allen Ebenen nachweisbar, nur fokal wird diese von direkt aufliegendem Knochen unterbrochen. Osteozyten sind in den mit Toluidin gefärbten Präparaten des mittleren Schaftabschnittes nachweisbar.

#### Präparat 92/02; Implantationsdauer 16 Monate:

Insgesamt liegt ein hoher knöcherner Anteil im Protheseninnenraum vor, wobei in allen Ebenen neben strukturierten Arealen auch nicht-verbundener, kleinfragmentierter Knochen nachweisbar ist. Osteozyten sind in allen Ebenen der mit Toluidin gefärbten Präparate sichtbar. Auf Anschnitten des proximalen Prothesenschaftes zeigt sich blutbildendes Knochenmark aller Blutbildungsreihen. Eine bindegewebige Membran in Umgebung der inneren Prothesenoberfläche ist deutlich ausgeprägt, knöcherne Anlagerungen sind durch Bindegewebe von Metall getrennt. Die Anschnitte von Öffnungsbereichen zeigen, sofern Gewebe vorhanden ist, überwiegend Knochengewebe. Dies liegt teilweise als spongiöse Trabekel vor, auf einigen Anschnitten zeigen sich Knochenzapfen einer kompakten Struktur, welche bis zu 5 mm in das Foramen hineinragen.

#### Präparat 93/01; Implantationsdauer 24 Monate:

Im gesamten Schaftbereich erkennt man einen knöchernen Prothesendurchbau. Nur eine unterhalb der Schaftmitte gelegene Schnittebene zeigt wenig trabekuläre Knochenareale. Vor allem in den proximalen Öffnungsbereichen ziehen bei-

derseits kompakte Knochenzapfen bis zu 7 mm in die Öffnungen des Schaftes hinein. Zentral zeigen sich kräftige, gut strukturierte Spongiosatrabekel. Medial und lateral, sowohl im Bereich der Foramen als auch im Hohlkörper selbst ist eine zirkuläre, faserreiche Bindegewebslamelle ausgebildet, welche der Implantatoberfläche anliegend aus dem Innenraum herauszieht (siehe Abb. 7). Osteozyten sind nicht nachweisbar.

#### Präparat 93/02; Implantationsdauer 38 Monate:

Die am weitesten proximal gelegenen Anschnitte zeigen zarte, über den Schaftquerschnitt verteilte spongiöse Knochen trabekel. In den nach distal folgenden Präparaten des proximalen Implantatabschnittes kommen sehr starke, kompakte Knochenzapfen in den ventralen und dorsalen Öffnungsbereichen zur Darstellung, die beiderseits bis zu 8 mm in die Foramina hineinragen. Zentral sind diese durch Spongiosa verbunden. Seitlich sind diese Knochenareale durch eine faserreiche Bindegewebsmembran zum Implantat hin abgegrenzt. Auf distal gelegenen Dünnschliffen nimmt die Knochendichte deutlich ab. Auch hier zeigen sich kompakte knöcherne Strukturen, welche jedoch hauptsächlich auf den zentralen Bereich des Innenraumes konzentriert sind. Eine faserreiche Bindegewebsmembran umscheidet den zentral liegenden Knochen zirkulär.

#### Präparat 93/03; Implantationsdauer 11 Monate:

Auf proximalen Schnitten dieser Schaftkomponente ziehen kompakte Knochenzapfen durch die Foramina in den Innenraum der Prothese. Die Knochenstruktur im Innenraum zeigt nur einzelne Areale mit strukturierter Spongiosa. Insgesamt ist viel Bindegewebe zu beobachten, insbesondere in Dünnschliffen der Prothesenmitte. Dieses Bindegewebe zeigt im zentralen Bereich eine ungerichtete faserreiche Struktur, im Randbereich ist eine zirkuläre Ausrichtung erkennbar. Auf den Toluidin gefärbten Schnitten sind zelluläre Aktivitäten erkennbar. So zum Beispiel der Umbau von Spongiosa zu Bindegewebe durch Osteoklasten. Auf einigen Präparaten sind Schollen aus hyalinem Knorpelgewebe nachweisbar.

Präparat 93/04; Implantationsdauer 17 Monate:

Bei dieser Prothesenkomponente ist nur auf den proximalen Schliffpräparaten des Prothesenkörpers Knochengewebe nachweisbar. Die am weitesten proximal gelegenen Schliffpräparate zeigen Spongiosatrabekel bei guter Strukturierung homogen über die Querschnittsfläche verteilt. Zur Schaftmitte hinabnehmend ist nur noch wenig Knochen unmittelbar zentral darstellbar, die Trabekel sind zirkulär von straffem, faserreichen Bindegewebe umgeben. Ausgehend hiervon ziehen Bindegewebsfaserzüge aus den Foramina nach außen. Als Besonderheit dieser Schaftkomponente setzt sich das Bindegewebe nach außen um den Prothesenkörper fort und umhüllt diesen vollständig mit einer Dicke von 1-2 mm auf der äußeren Oberfläche. Von mittlerem Schnittebenen an nach distal zeigt sich im Prothesenhohlraum keinerlei Knochengewebe mehr. Die Prothese ist ausschließlich mit straffem Bindegewebe ausgefüllt. Zelluläre Elemente u.a. auch Osteozyten zeigen sich auf den in Tolluidin gefärbten Präparaten des proximalen Schaftes.

Präparat 93/04; Implantationsdauer 21 Monate:

Auf den Schnittpräparaten dieser Hüftkomponente ist insgesamt wenig Knochengewebe im Innenraum nachweisbar. Vor allem die Präparate im unteren Bereich der Schaftmitte zeigen nur vereinzelt spongiösen Knochen. Ansonsten ist der Hohlkörper bindegewebig ausgefüllt. Sowohl proximal als auch auf der am weitesten distal gelegenen Schnittebene liegen die Knochen trabekel in Nachbarschaft zu den Öffnungsbereichen, die zum Teil von kompakten Knochenzapfen durchbaut sind. Die von den Foramina weiter entfernt gelegenen Bereiche sind vorwiegend bindegewebig ausgefüllt. Auf einem Präparat dieses Schaftes ist auf der äußeren Schaftoberfläche Knochen dargestellt, der mit der porösen Oberfläche ohne Interposition von Bindegewebe verbunden ist.

## 3.2 Quantitative Ergebnisse

### 3.2.1 Trabekuläres Knochenvolumen

Die Gruppenauswertung der Meßwerte für das trabekuläre Knochenvolumen nach Implantationsdauer und Zuordnung der Präparate zu proximalem bzw. distalem Anteil des Prothesenschaftes zeigt die nachfolgend beschriebene Verteilung.

Der Median aus dem proximalen Bereich der länger als 2 Jahren implantierten Prothesen liegt bei 23,3%. Die Meßwerte zeigen bei einer Median-Deviation von 1,6% nur eine geringe Streuung. Im distalen Segment dieser Schaftkomponenten liegt der Median mit 17,3% niedriger als proximal. Die Streuung ist mit einer Median-Deviation von 4% ist größer als proximal. Der statistische Vergleich zeigt mit  $p=0,035$  ( $n=24$ ) einen signifikanten Unterschied der Meßwerte zwischen proximalem und distalem Segment.

Die Gruppe der Prothesen mit einer Implantationsdauer kürzer als zwei Jahre zeigt für den Median des trabekulären Knochenvolumens proximal und distal nur einen geringen Unterschied. Proximal beträgt der Median 12,6%, distal 13,2%. Die Schwankungsbreite dieser Meßwerte liegt distal deutlich höher als proximal und ist jeweils größer als die der länger implantierten Schaftkomponenten. In der proximalen Gruppe beträgt die Median-Deviation 7,5%, im distalen Abschnitt beträgt diese 13,2%.

Zwischen den Meßwerten aus der Gruppe der länger bzw. kürzer implantierten Komponenten besteht für die proximalen Schaftsegmente mit  $p=0,007$  ( $n=25$ ) ein signifikanter Unterschied.

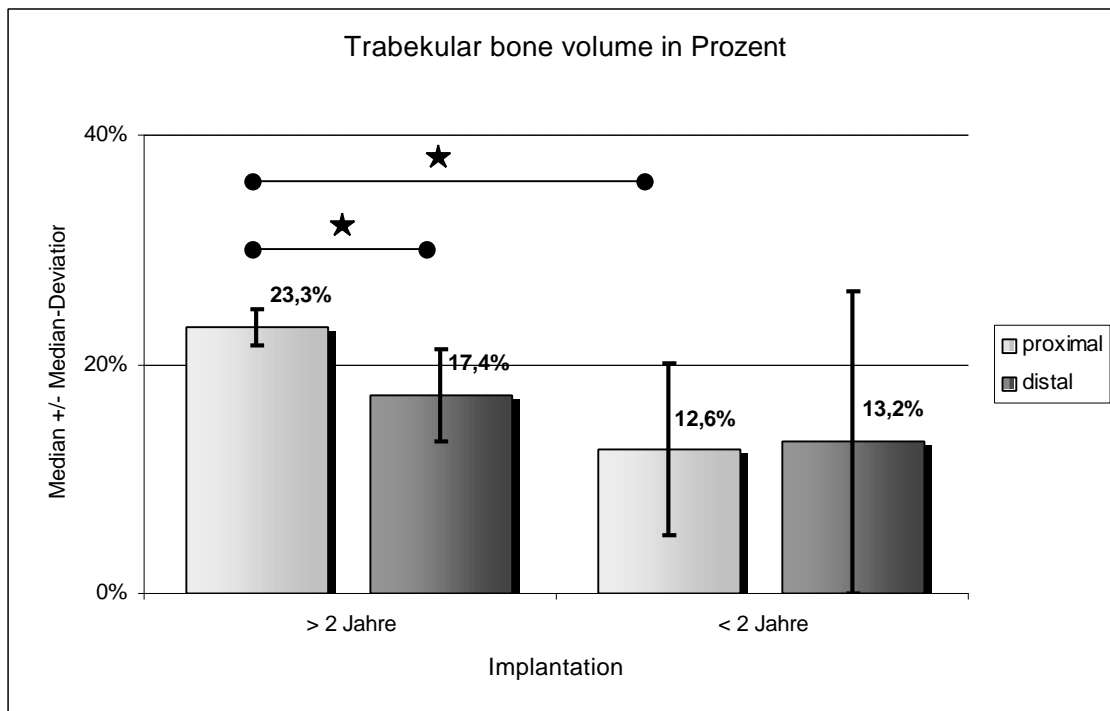


Abb. 12: Trabekuläres Knochenvolumen (Tbv) in Gruppen nach Implantationsdauer und Lokalisation

### 3.2.2 Trabekular bone pattern faktor

Der Trabekular bone pattern faktor ( Tbpf ) als Indikator für die Vernetzung der Spongiosa zeigt für die länger implantierten Prothesenschäfte mit einem Median  $0,53 \text{ mm}^{-1}$  proximal und  $0,48 \text{ mm}^{-1}$  distal eine gute Strukturierung des trabekulären Knochens an. Proximal sind die Meßwerte bei einer Median-Deviation von  $0,38 \text{ mm}^{-1}$  nur wenig gestreut, distal liegt eine größere Schwankungsbreite bei einer Median-Deviation von  $1,48 \text{ mm}^{-1}$  vor.

Bei den kürzer als zwei Jahre implantierten Hüftkomponenten liegt der Gruppenmedian für den proximalen Schaftabschnitt mit  $3,00 \text{ mm}^{-1}$  signifikant höher in der proximalen Gruppe der länger implantierten Prothesen ( $p=0,016$ ;  $n=25$ ). Der Schwankungsbereich ist in dieser Gruppe sehr groß, die Median-Deviation beträgt  $2,70 \text{ mm}^{-1}$ . Diese Meßwerte deuten eine schlechtere Vernetzung der Knochen trabekel an. Im distalen Bereich beträgt der Median der Meßwerte  $1,30 \text{ mm}^{-1}$ , die Streuung ist mit der bei länger implantierten Komponenten vergleichbar, die Median-Deviation beträgt  $1,51 \text{ mm}^{-1}$ .

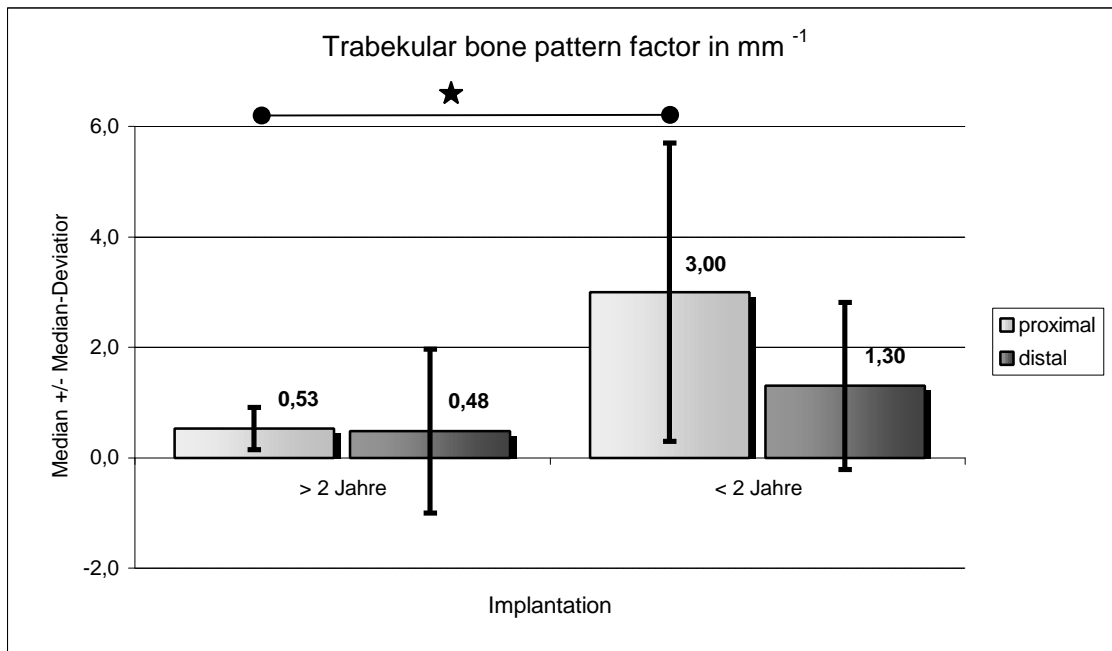


Abb. 13: Trabecular bone pattern factor (Tbpf) in Gruppen nach Implantationsdauer und Lokalisation

### 3.2.3 Anteil strukturierter Knochenareale ( Trabecular bone area )

Der Anteil strukturierter Knochenareale beschreibt den durch den Untersucher subjektiv als strukturiert anzusehenden Bereich der Meßfeldfläche in Prozent des untersuchten Querschnittes durch den Prothesenhohlkörper.

Im proximalen Bereich der Prothesen mit einer Implantationsdauer länger als 2 Jahre finden sich der höchsten Flächenanteile strukturierter Knochen mit einem Median bei 33,8% und einer Median-Deviation von 4,5%. Im distalen Abschnitt dieser Prothesengruppe liegt der Median der Meßwerte mit 22,5% niedriger als proximal bei vergleichbarer Streuung (Median-Deviation 6,5%).

In den Prothesenabschnitten der kürzer als 2 Jahre implantierten Schaftkomponenten werden für diesen Parameter deutlich niedrigere Werte erhoben, proximal beträgt der Median 25,6%, distal 7,6%. Mit einer Median-Deviation von 11% für die Präparate aus den proximalen Abschnitten und 8% für die distalen Abschnitte liegt die Streuung der Werte höher als bei den länger als zwei Jahren implantierten Prothesen. Im statistischen Vergleich (H-Test nach Kruskal-Wallis)

sind die Unterschiede der untersuchten Gruppen nicht signifikant. Da der Parameter in erheblichem Maße untersucherabhängig ist, kann er nur eingeschränkt zur Interpretation herangezogen werden.

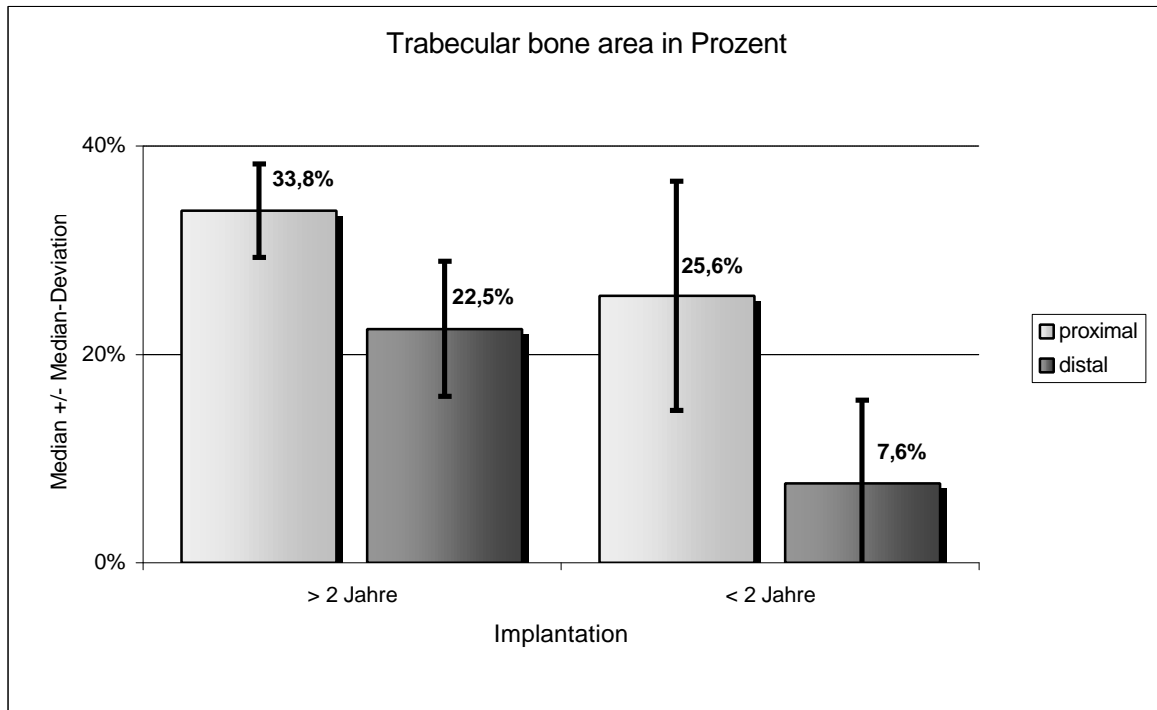


Abb. 14: Anteil strukturierter Knochenareale „Trabecular bone area (Tba)“ in Gruppen nach Implantationsdauer und Lokalisation

### 3.2.4 Bindegewebsmembran

Die Stärke der Bindegewebsmembran im proximalen Schaftbereich der länger implantierten Prothesen beträgt im Median 312  $\mu\text{m}$ , distal liegt dieser mit 595  $\mu\text{m}$  hoch signifikant darüber ( $p=0,0001$ ;  $n=24$ ). Die Streuung ist in beiden Abschnitten mit einer Median-Deviation von 82  $\mu\text{m}$  proximal und 73  $\mu\text{m}$  distal vergleichbar. Für die weniger als zwei Jahre implantierten Präparate liegt der Median der Meßwerte proximal bei 394  $\mu\text{m}$ , distal bei 469  $\mu\text{m}$ . Bei einer höheren Schwankungsbreite der Werte mit einer Median-Deviation proximal von 226  $\mu\text{m}$  und distal von 173  $\mu\text{m}$  sind die Unterschiede dieser Untersuchungsgruppen nicht signifikant im statistischen Vergleich ( $p=0,225$ ;  $n=27$ ).



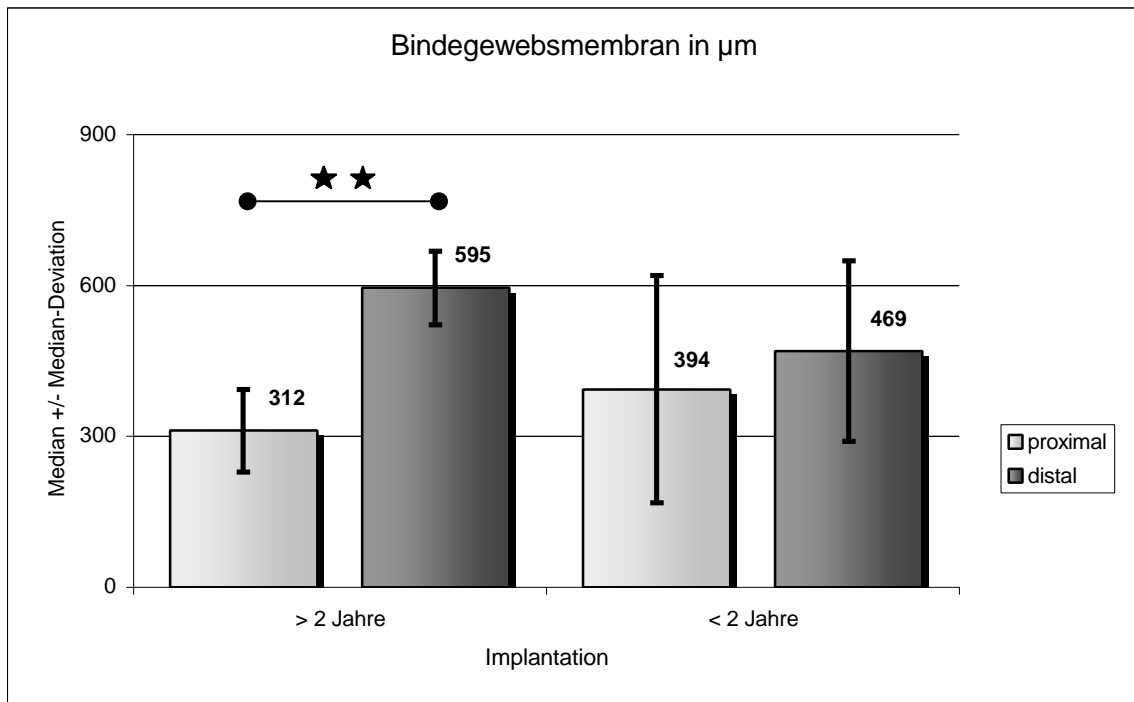


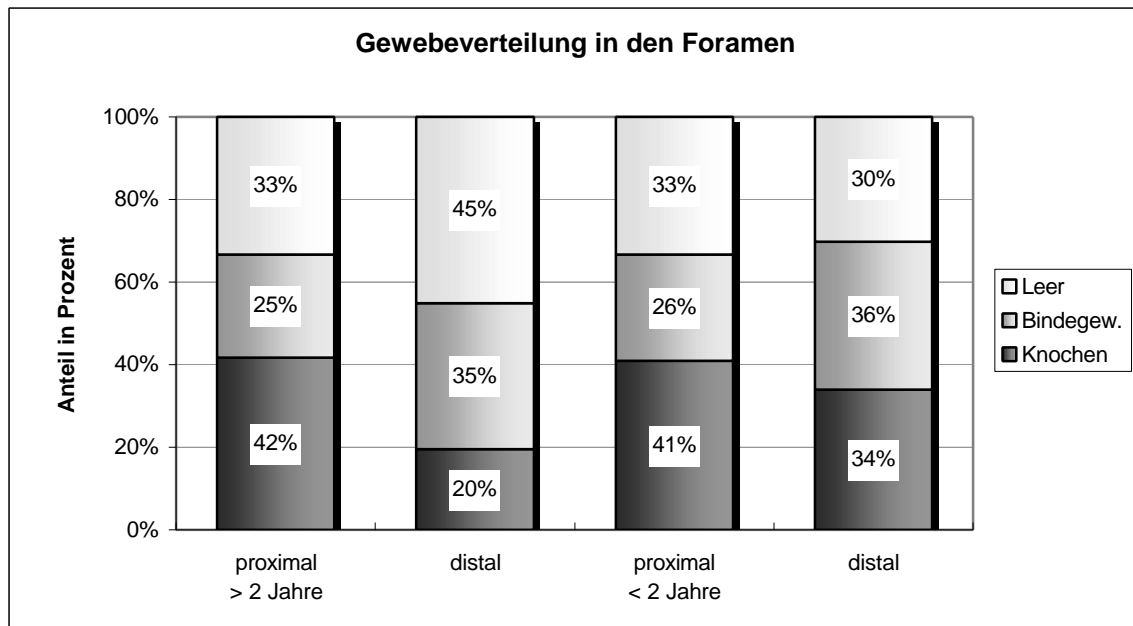
Abb. 15: Dicke der Bindegewebsmembran in Gruppen nach Implantationsdauer und Lokalisation

### 3.2.5 Foramina des Prothesenschaftes

Bei den sieben untersuchten Prothesenschaftes waren auf insgesamt 152 Sägeschnitten (alle Färbungen einbezogen) 218 Foramina dargestellt. Dies entspricht durchschnittlich 31 Anschnitte von Öffnungsbereichen pro Schaft. Dabei liegt eine vergleichbare Anzahl im proximalen ( $n=114$ ) und im distalen Schaftbereich ( $n=104$ ) vor. Neunzig Öffnungen auf den Sägeschnitten der drei Prothesen die länger als 2 Jahre implantiert waren stehen 128 Anschnitte von vier Prothesen, die kürzer als 2 Jahre implantiert waren, gegenüber. In etwa einem Drittel (35%,  $n=77$ ) aller Präparate mit Foramina ist kein Gewebe in den Öffnungsbereichen nachweisbar.

Bezogen auf die untersuchten Gruppen nach Implantationsdauer und Schaftlokalisierung liegt dieser Anteil in drei der vier Gruppen zwischen 30 und 33%, allein

in der Gruppe aus dem distalen Schaftbereich der länger als zwei Jahre implantierten Prothesen liegt dieser Anteil mit 45% höher.

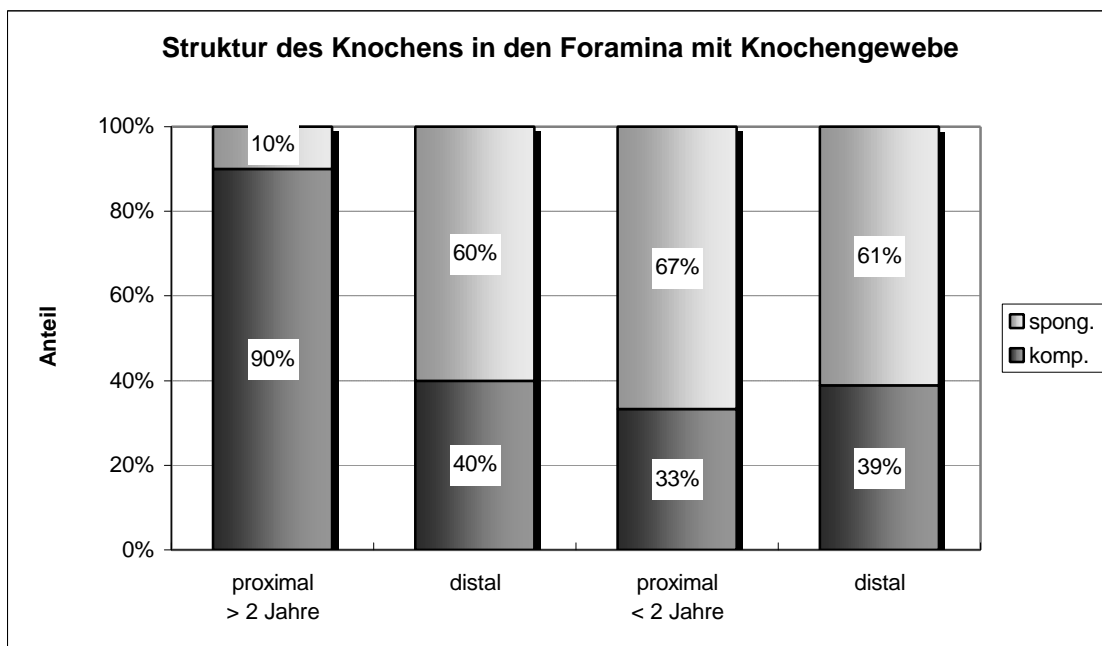


*Abb. 16: Gewebeverteilung in den Foramina in Gruppen nach Implantationsdauer und Lokalisation*

In den proximalen Schaftanteilen, sowohl der länger als auch der kürzer implantierten Gruppe, zeigt sich eine in etwa übereinstimmende Gewebeverteilung. Hier beträgt der Anteil der Foramina, die knöchern durchbaut sind, 41 bzw. 42%. Im Vergleich dazu ist mit 25 bzw. 26% der Anteil der Öffnungen, in denen hauptsächlich Bindegewebe darstellbar ist, geringer.

Die untersuchten Foramina der distalen Schaftregion zeigen in beiden Gruppen der längeren und kürzeren Implantationsdauer einen höheren Anteil an Bindegewebe als in den beiden proximalen Untersuchungsgruppen. Mit 35% und 36% liegt dieser Anteil jeweils zehn Prozent über den proximal beobachteten Häufigkeiten. Demgegenüber ist der Anteil der Foramina mit Knochengewebe in der distalen Schaftregion geringer ausgeprägt: in der Gruppe der kürzer als 2 Jahre implantierten Komponenten beträgt dieser 34%, bei kürzerer Implantationsdauer 20%. In der letztgenannten Gruppe besteht jedoch auch der höchste Anteil an Foramina, in denen kein Gewebe nachgewiesen wurde.

Eine Analyse der Öffnungsbereiche mit Knochengewebe zeigt bezüglich der Struktur der knöchernen Gewebeanteile folgende Ausprägung. Auf den Präparaten in drei der vier Gruppen, nämlich aus dem proximalen und distalen Bereich der kürzer implantierten sowie aus dem distalen Bereich der länger implantierten Prothesen findet sich ein Anteil von etwa 60%, in denen Knochen in Form spongiöser Trabekel vorliegt. 40% der Foramina zeigen einen kompakten Knochen-durchbau. Abweichend hierzu war in 90% der Fälle im proximalen Bereich der Prothesen, die länger als zwei Jahre implantiert waren, ein kompakter Knochen-durchbau nachweisbar. Wie in der qualitativen Beschreibung ausgeführt handelte es sich hierbei häufig um einen zapfenförmigen Durchbau des Öffnungsbereiches.



*Abb. 17: Knochenstruktur in den Foramina in Gruppen nach Implantationsdauer und Lokalisation*

## 4 Diskussion

### 4.1 *Material und Methoden*

#### 4.1.1 Präparateherstellung

Die Herstellung der Dünnschliffpräparate wurde in Anlehnung an die von DONATH und BREUNER (DONATH 1988) beschriebene Technik zur histologischen Diagnostik von nicht schneidbaren Geweben durchgeführt.

Die Kunststoffeinbettung von Implantaten mit bis zu 8 cm Durchmesser erfordert eine besondere Technik. HAHN u. Mitarb. (1992b) führten die Einbettung von Femora mit zementierten Endoprothesen im Rahmen histomorphometrischer Untersuchungen an der Femurkortikalis in Scheiben von etwa 5 mm Stärke durch, aus denen zuvor der Prothesenkern entfernt wurde. Da in der hier vorliegenden Untersuchung das Hauptinteresse den Gewebestrukturen im Inneren des Prothesenhohlschaftes und den Öffnungsbereichen galt, wurde eine Zerteilung der Prothese erst nach der Einbettung des gesamten Schaftes vorgenommen, um artifizielle Veränderungen während des Sägevorganges zu vermeiden.

Die Einbettung in Schichten wird unter kontinuierlicher Wasserkühlung im Vakuum vorgenommen. Wie bei ECKSTEIN (1991) beschrieben ist jedoch insbesondere bei nicht kommunizierenden Hohlräumen die Möglichkeit von Lufteinschlüssen und Blasenbildung gegeben. Auch in der hier vorliegenden Untersuchung war dies an einigen Präparaten zu beobachten. Eine Beeinflussung der Meßwerte wurde dadurch vermieden, daß Artefakte interaktiv am Bildanalyse-system durch den Untersucher herausgefiltert wurden. Nur an wenigen Präparaten konnte eine Abhebung des Gewebes von der Metalloberfläche beobachtet werden. Sofern als Ursache hierfür eine Gewebeschrumpfung im Rahmen der Aufarbeitung zugrunde liegt, könnte die Messung der Bindegewebsschichten dadurch verfälscht werden. Für die Messung der Knochenstrukturparameter sind

hierdurch keine Meßfehler zu erwarten, da jeweils die Gesamtfläche bei der Messung berücksichtigt wird und eine Schrumpfung des Knochens wenig wahrscheinlich ist.

Nach Angaben von DONATH (1988) ist es durch die auch in dieser Untersuchung angewendete Präparationstechnik möglich, Schliffpräparate mit einer Dicke von 10  $\mu\text{m}$  herzustellen. In vergleichbaren histologischen Studien an Hüftendoprothesen wurden Schliffdicken zwischen 30  $\mu\text{m}$  und 100  $\mu\text{m}$  angegeben, so werden von TURNER u. Mitarb. (1993) Schliffdicken von 100  $\mu\text{m}$ , bei SOBALLE u. Mitarb. (1992) von 50  $\mu\text{m}$  und bei VIGORITA u. Mitarb. (1993) von ca. 30  $\mu\text{m}$  beschrieben. In Untersuchungen, in denen zuvor das Implantat entfernt wurde, sind nach Angaben von HAHN u. Mitarb. (1992b) geringere Schliffdicken von 10-15  $\mu\text{m}$  erreichbar.

In der eigenen Untersuchung konnten Schliffdicken von im Mittel 55  $\mu\text{m}$  realisiert werden. Die Schliffdicke mußte individuell für jedes Präparat unter Kontrolle der Präparatintegrität gewählt werden. Bei niedrigeren Schliffdicken war eine Ablösung von Implantatbestandteilen möglich. Insbesondere für Schriffe aus Schaftregionen mit Öffnungsbereichen besteht die Gefahr einer Zerstörung des Präparates aufgrund einer erhöhten tangentialen Angriffsfläche während des Schleifvorganges (Abb. 6).

Die quantitativen Ergebnisse der histomorphometrischen Untersuchung werden durch unterschiedliche Schliffdicken nur wenig beeinflusst, da zur Auswertung Oberflächenfärbungen verwendet wurden. Zelluläre Strukturen sind durch vermehrte Überlagerung bei den genannten Schliffdicken nicht optimal zu beurteilen und wurden deshalb nur qualitativ beschrieben.

## 4.2 Ergebnisse

### 4.2.1 Knochenstruktur im Prothesenhohlschaft

In der vorliegenden Arbeit wurde erstmalig die Knochen- und Gewebestruktur im Inneren eines Hüftprothesenhohlschaftes nach Implantation beim Menschen qualitativ und quantitativ histomorphometrisch untersucht. Für das untersuchte Kollektiv von sieben explantierten Hohlschaft Hüftendoprothesen des Typs SHEP kann eine charakteristische Verteilung des Knochengehaltes und der Strukturierung des Knochengewebes im Prothesenhohlschaft beschrieben werden.

Bei der willkürlich getroffenen Unterscheidung in eine Gruppe mit längerer und einer Gruppe mit kürzerer Implantationsdauer wurden für die proximalen Schaftanteile der länger implantierten Komponenten signifikant höhere Werte des Knochendichteparameter (Tbv)<sup>1</sup> gegenüber der Gruppe mit kürzerer Implantationsdauer ermittelt. Als Ausdruck einer besseren Vernetzungsstruktur des Knochens liegen die Werte des Strukturparameter Tbpf in dieser Gruppe ebenfalls signifikant<sup>2</sup> niedriger. Für beide Parameter zeigen die Meßwerte in dieser Untersuchungsgruppe nur eine geringe Schwankungsbreite.

Auch der Vergleich der Knochendichte in der Gruppe der länger implantierten Prothesen zwischen proximalem und distalem Schaftanteil ergibt einen signifikant geringeren Wert für das trabekuläre Knochenvolumen (Tbv). Für die Gruppe der kürzer implantierten Prothesen ist ein solcher Unterschied bei höherer Schwankungsbreite der Meßwerte nicht nachweisbar. Für den Strukturparameter Tbpf sind keine signifikanten Unterschiede im Vergleich der proximalen mit den distalen Schaftanteilen zu ermitteln.

Der Parameter der strukturierten Knochenareale (Tra) ergibt einen größeren Anteil in den proximalen Schaftanteilen beider Implantationsgruppen gegenüber den distalen Schaftanteilen. Dieser Unterschied erreicht jedoch kein Signifikanz-

---

<sup>1</sup> Signifikant mit  $p=0,008$  für die proximalen Abschnitte des Prothesenschaftes

<sup>2</sup> Signifikant mit  $p=0,016$  für die proximalen Abschnitte des Prothesenschaftes

niveau. Da, wie erwähnt, dieser Parameter deutlich untersucherabhängig ist, können hieraus keine weitergehenden Schlüsse gezogen werden.

Als Gründe für die in der eigenen Untersuchung beschriebene Verteilung und Strukturierung des Knochengewebes kommen verschiedene Ursachen in Betracht. Im folgenden soll versucht werden mögliche Einflußgrößen und Mechanismen zu beschreiben, die in diesem Zusammenhang vorstellbar sind. Es sind u.a. die Aspekte der Integration von transplantierte Knochenspongiosa sowie biomechanische Überlegungen zur Integration von Hüftendoprothesen zu diskutieren. Darüber hinaus müssen auch die für diese Untersuchung spezifischen Voraussetzungen der Patientenauswahl Berücksichtigung finden.

#### **4.2.1.1 Einflußgrößen des untersuchten Patientenkollektives**

Im Rahmen der Implantation des SHEP-Systems ist eine einheitliche Quantität und Qualität der eingebrachten Spongiosa in den Hohlraum nicht zu erreichen. Derzeit besteht keine Möglichkeit Informationen über die Knochenstruktur im Hohlraum des Schaftes bei implantierter Endoprothese z.B. durch bildgebende Verfahren zu erhalten. Ein gleichmäßiges Auffüllen des Schaftes während der Operation ist nicht zu erreichen. Das Impaktieren der Spongiosa in den Schaft erfolgt nicht standardisiert, so daß eine unterschiedliche Dichte der Spongiosa zu erwarten ist. Die hohe Variabilität der Meßwerte aller erhobenen Parameter für die kürzer implantierten Schaftkomponenten ist möglicherweise darauf zurückzuführen.

Obwohl für keinen Patienten eine manifeste Osteoporose dokumentiert ist, ist eine primär unterschiedliche Knochenqualität des Implantatlagers und der verwendeten Spongiosa anzunehmen. Nach Untersuchungen von HAHN u. Mitarb. (1992a) an 162 Beckenkammbiopsien konnte ein für Männer und Frauen gleichermaßen ausgeprägter Verlust der Knochenmasse (bone volume) mit zunehmendem Lebensalter nachgewiesen werden. Für den Knochenstrukturparameter Tbpf ist ein signifikant höherer Wert, entsprechend einer schlechteren Vernetzung, für Frauen über 60 Jahren beschrieben. Die untersuchten Schaftkomponenten des SHEP - Hüftsystems wurden in sechs Fällen bei Männern und

in einem Fall bei einer Frau implantiert. Die bei einer 85-jährigen Frau entnommene Prothese war mit 38 Monaten am längsten implantiert und zeigte im Vergleich gute Werte der knöchernen Integration. Die Altersverteilung der beiden Gruppen ist vergleichbar. Im Mittel betrug das Alter bei Explantation der Prothese 68,2 Jahre bezogen auf alle Patienten. In der Gruppe mit längerer Implantationsdauer lag es geringfügig höher (69 Jahre bzw. 67,7 Jahre).

Der Grund für die Explantation der SHEP-Komponenten wird in sechs Fällen mit einer Schaftlockerung angegeben. Bei einer Prothese bestand die Indikation zum Prothesenwechsel wegen rezidivierender Luxationen. Auch wenn für das untersuchte Kollektiv vergleichbare Operationsindikationen zum Prothesenwechsel vorlagen, so dürfen die gewonnenen Erkenntnisse der Untersuchung nur zurückhaltend gewertet werden. Dieser Einschränkung unterliegen jedoch alle Explantationsstudien worauf auch COOK u. Mitarb. (1988) hingewiesen haben.

In der vorliegenden Untersuchung wurden sowohl Primärimplantationen von Hüftprothesen berücksichtigt, als auch Schaftkomponenten, die im Rahmen einer Wechseloperation implantiert wurden. Bei der Verwendung von konserviertem Bankknochen ist eine verminderte osteogene Potenz anzunehmen, wie von HUO u. Mitarb. (1992) beschrieben.

Drei der sieben Femurkomponenten wurden bei Prothesenwechseloperationen eingesetzt. Zum Auffüllen des Hohlschaftes wurde thermosterilisierte und tiefgefrorene Bankknochen von Fremdspendern verwendet. Diese drei Femurkomponenten repräsentieren zugleich die Gruppe mit längerer Implantationsdauer. Da dieses Kollektiv durch eine quantitativ und qualitativ gute Knochenstrukturierung im Hohlschaft gekennzeichnet ist, kann durchaus die Verwendung von Bankknochen zum Auffüllen von Hohlschaftprothesen befürwortet werden.

#### **4.2.1.2 Die Integration transplantierte Spongiosa**

Die Verwendung autogener und allogener Knochenspongiosa zur der Rekonstruktion von Knochendefekten, insbesondere auch zur Knochenrekonstruktion



nen in der Hüftendoprothetik stellt ein etabliertes Verfahren dar, wie dies von verschiedenen Arbeitsgruppen gezeigt wurde (u.a. HUO u. Mitarb. 1992, TANZER u. Mitarb. 1992, TURNER u. Mitarb. 1993).

Die Implantation von autologer Spongiosa in ein Hohlkörperimplantat ist bisher nur vereinzelt untersucht worden. Histologische Studien liegen erst aus jüngster Vergangenheit vor. GRUBER u. Mitarb. (1997b) entwickelten ein Tiermodell, bei dem unbelastete Hohlkörper aus Titan in die Femurdiaphyse bei Schafen eingebracht wurden. Die Ergebnisse nach sechsmonatiger Implantation zeigten keinen signifikanten Unterschied der Knochendichte im Innenraum der Hohlkörper, in die zuvor autogene Knochenspongiosa eingebracht wurde, und leer implantierten Zylindern. QUACK u. Mitarb. (1991) konnten bei Hohlschafthüftprothesen, die bei vier Hunden implantiert wurden, einen knöchernen Durchbau vor allem des proximalen Prothesenschaftes zwölf Monate nach Implantation beobachten, ohne daß vor der Implantation Spongiosa eingebracht wurde.

In der eigenen Untersuchung zur Hohlschafthüftprothese können sowohl Reorganisationsprozesse der eingebrachten Spongiosa als auch das Einwachsen von Knochen aus dem Implantatlager in den Schaft beobachtet werden. In welchem Ausmaß und in welchem Zeitraum eine knöcherne Integration auch ohne eingebrachte Spongiosa eintreten würde, kann nicht beantwortet werden. Im Unterschied zum Tiermodell seien jedoch die unterschiedliche Belastungssituation, die größere Masse und größere Wandstärke der SHEP - Femurkomponente angeführt.

Über die Zeitdauer einer Reorganisation und Integration von transplantierte Spongiosa gibt es nur wenige Untersuchungen. In einer Studie von HEEKIN u. Mitarb. (1995) zum Einbau von Spongiosatransplantaten bei knöchernen Defekten im Bereich der künstlichen Hüftpfanne wird die Zeitdauer der Inkorporation der Transplantate mit einem Intervall von bis zu 83 Monaten angegeben. Bei einem Autopsiepräparat sei auch nach 18 monatiger Implantation erst eine beginnende Inkorporation nachweisbar gewesen.

Für einen vollständig „abgeschlossenen“ knöchernen Durchbau der hier untersuchten SHEP-Schaftkomponenten ist sicher von einer Zeitdauer auszugehen, die länger zu veranschlagen ist, als dies aus Tiermodellen abzuleiten wäre. Die quantitativen Ergebnisse der Untersuchung lassen dies vermuten, da für die länger als zwei Jahre implantierten Komponenten eine ausgeprägtere knöcherne Integration für die proximalen Prothesenabschnitte gezeigt werden konnte. Als weiteren Faktor muß, wie bereits angeführt, im höheren Lebensalter eine verminderte Knochenqualität und verzögerte Reorganisation angenommen werden.

#### **4.2.1.3 Nutrition von Spongiosa in Hohlkörperimplantaten**

Die Implantation von autogenem oder allogenen Knochen in einen belasteten Hohlkörper stellt sowohl aus biologischer als auch biomechanischer Sicht kein optimales Implantatlager dar. Die Ernährung des eingebrachten Knochens ist an das Einsprossen von Blutgefäßen gebunden. Im Tiermodell untersuchten PAZZAGLIA u. Mitarb. (1993) die Vaskularisation und Knochenreorganisation an Tibia - Hohlträgern mit Öffnungen im Vergleich zu massiven Implantaten. In dieser Studie konnten sechs Monate nach Implantation durch Perfusionsmarkierung das Vorhandensein von Blutgefäßen im Inneren der Hohlkörperimplantate nachgewiesen werden. Die Gefäße standen durch die Implantatöffnungen mit dem Implantatlager in Verbindung. Für die Hohlkörperimplantate konnte im Vergleich zu den massiven Implantaten eine signifikant geringere Umbaureaktion des umgebenden Implantatlagers nachgewiesen werden. Der weniger stark ausgeprägte Reorganisationsprozeß des Knochenlagers wurde von der Autorengruppe als Ausdruck einer verbesserten Ernährungssituation interpretiert.

Im Fall der SHEP-Schaftkomponente ist in analoger Weise ein Einsprossen von Gefäßen durch die Foramina des Implantates möglich. Die Ernährungssituation muß daher für die Anfangsphase nach der Implantation als kritisch angesehen werden. Der Nachweis von vitalem, reorganisierendem Knochengewebe im SHEP-Hohlenschaft deutet darauf hin, daß eine ausreichende Ernährung erfolgt. In welchem Ausmaß dies über einsprossende Gefäße geschieht, kann durch die vorliegende Studie nicht beantwortet werden.

Die in Studie von PAZZAGLIA u. Mitarb. aufgestellte Hypothese, daß durch die Verwendung von Hohlkörperimplantaten geringere Umbauprozesse des Implantatlagers induziert würden, als dies bei der Verwendung von massiven Implantaten der Fall sei, dürfte auch von hohem Interesse für die Hüftendoprothetik sein. Bisher konnte diese Hypothese jedoch noch nicht ausreichend bestätigt werden.

#### **4.2.1.4 Biomechanische Einflußmöglichkeiten**

Auch aus biomechanischen Überlegungen stellt das Einbringen von Knochenspongiosa in einen belasteten Prothesenhohlkörper eine besondere Situation dar. Die grundlegenden Konzepte von WOLFF (1892) sowie deren Weiterentwicklung durch PAUWELS (1948) und KUMMER (1978) legen die Bedeutung der mechanischen Belastung zur Stimulation von Anpassungs- und Umbauvorgängen am Binde- und Stützgewebe dar. PERREN u. Mitarb. (1977) haben sich auf der Grundlage dieser Erkenntnisse eingehend mit der Frakturheilung befaßt. Nach ENGELHARD (1983) gelten diese Konzepte auch für die Hüftendoprothetik ohne Einschränkung.

Die durch die Implantation einer Hüftendoprothese veränderte biomechanische Krafteinleitung resultiert in einem Anpassungsvorgang des Knochens (HAHN u. Mitarb. 1992b). Insbesondere bei langstieligen Schaftkomponenten, Prothesen mit hoher Steifigkeit sowie bei zementierten Prothesen erfolgt die Krafteinleitung distal am Femurschaft. Durch Anpassungsvorgänge kommt es zu einer Abnahme der Knochendichte im Bereich des weniger Beanspruchten proximalen Femur. Dieser Effekt wird als „Stressshielding“ bezeichnet. Nach SUMNER u. Mitarb. (1990) läßt sich die Kraftübertragung auf das Implantatlager als Funktion der Steifigkeit des Schaftes formulieren. Die Reduktion der Steifigkeit wird als Mittel der Wahl angesehen, die Atrophie der Femurkortikalis im proximalen Bereich zu verhindern. In histomorphometrischen Untersuchungen an der Kortikalis bei zementierten Endoprothesen konnte dies in Studien von HAHN u. Mitarb. (1992b) sowie ENGH u. Mitarb. (1992) nachgewiesen werden. Als Konsequenz wird die Krafteinleitung in das proximale Femur gefordert (JASTY u. Mitarb. 1993, ENGH 1995).

Der Prothesenhohlraum stellt zumindest während der Anfangsphase, in der kein mechanischer Kontakt zur äußeren Prothesenfläche besteht, einen abgeschlossenen Raum dar, der eine Krafteinleitung allenfalls durch die elastische Verformung des Prothesenkörpers erfährt. Die Knochenspongiosa wird bei der Implantation zwar mit einem Stößel in den Schaft „impaktiert“, von einem kraftschlüssigen Sitz (Press-fit) des Knochens, wie an der Implantatoberfläche, kann jedoch nicht ausgegangen werden. Auch PILTZ (1993) gibt dies im Hinblick auf das SHEP-System zu bedenken. Nach seiner Auffassung wird „... eine Konsolidierung des eingebrachten Spongiosamaterials deshalb verhindert, weil der Innenraum einen funktionellen Reiz auf den Knochen weitgehend verhindert, der Schaft also sinngemäß als „mechanischer Faraday’scher Käfig“ verstanden werden muß.“. Als Vorteil des Hohlschaftkonzeptes wird das verringerte Fremdkörpervolumen gesehen.

In der vorliegenden Untersuchung kann gezeigt werden, daß die eingebrachte Knochenspongiosa nach mehrjähriger Implantationsdauer, insbesondere in den proximalen Anteilen des Prothesenhohlschaftes, in einem vernetzten Verbund vorhanden ist und es nicht zu einer Atrophie des Knochengewebes kommt. Das Knochengewebe im Protheseninnenraum ist vital und zeigt die Fähigkeit zur Reorganisation. Zelluläre Reaktionen des Knochenan- und abbaus sind nachweisbar.

Weiterhin scheint sich die knöcherne Strukturierung, wie dies signifikant für die länger implantierten Komponenten gezeigt werden konnte, im zeitlichen Verlauf eher zu stabilisieren, als einem fortschreitenden Abbauprozess zu unterliegen. Dies ist sowohl für autogene Spongiosa als auch für thermokonservierten Knochen nachweisbar.

#### **4.2.2 Bindegewebsstrukturen**

Wie gezeigt werden konnte, steht der implantierte Knochen nur abschnittsweise mit der inneren Schaftoberfläche in Kontakt. In der Regel ist zwischen Knochen und Metall eine Bindegewebschicht vorhanden. Teile dieses Bindegewebes

sind aufgrund ihrer zirkulären Faserausrichtung gut abgrenzbar und auf allen Präparaten mit unterschiedlicher Stärke nachweisbar. Wie in der vorliegenden Untersuchung gezeigt, variiert die Stärke dieser Membran zwischen den einzelnen Implantaten. Es war jedoch an allen Präparaten eine kontinuierliche Zunahme von proximal nach distal zu verzeichnen. Für die länger als 24 Monate implantierten Schaftkomponenten war dies hoch signifikant<sup>3</sup> dargestellt.

Das der Schaftkomponente zugrundeliegende Verankerungskonzept mit primärer Stabilisierung nach dem Kraftschlußprinzip und proximaler Krafteinleitung in das Femur könnte einen Erklärungsansatz liefern. Die äußere Prothesenoberfläche ist zu 2/3 proximal als poröse Oberfläche gestaltet. Der glatte distalen Schaftanteil soll Schwingungen der Prothesenspitze ermöglichen. ENGH u. Mitarb. (1992) konnten diesen Effekt an implantierten Schaftprothesen mit festem Sitz bei Autopsiepräparaten quantifizieren. Bei einer nur proximal porösen Schaftoberfläche betrug die maximale Bewegung der Spitze bis zu 210 µm, wohingegen bei vollporöser Schaftoberfläche Relativbewegungen der Schaftspitze von maximal 40 µm möglich waren.

In mehreren Studien sowohl am Tiermodell, als auch an explantierten Endoprothesen konnte gezeigt werden, daß durch Mikrobewegungen die Ausbildung von Bindegewebe an der Grenzfläche von Implantaten induziert werden kann. SOBALLE u. Mitarb. (1992) konnten dies in einer Tiermodellstudie mit speziellen Implantaten zeigen. HAHN u. Mitarb. (1992b) deuten die Ausbildung unterschiedlich breiter Bindegewebssepten als direkte Reaktion auf Mikrobewegungen des Implantats. COLLIER u. Mitarb. (1993) konnten ebenfalls eine strukturierte Bindegewebsmembran um den distalen Anteil glatter Schaftkomponenten von bis zu 2 mm nachweisen. Sie stellten eine Ausrichtung der Kollagenfaserbündel in Längsrichtung zum Prothesenschaft fest. Auch diese Arbeitsgruppe deutet dies als Ausdruck von Mikrobewegungen der Schaftspitze. Dies gilt sowohl für Cobald-Chrom-Legierungen wie für Titanimplantate. PILLIAR u. Mitarb. (1986) konnten experimentell an dentalen Implantaten zeigen, daß kleine Rela-

---

<sup>3</sup> Hoch signifikant mit  $p=0,0001$  für eine Implantation über 2 Jahre

tivbewegungen von weniger als 28 µm zum alveolären Knochenlager ein knöchernes Einwachsen nicht nachteilig beeinflussen. Für stärkere Relativbewegungen ist die Ausbildung einer Bindegewebsschicht nach SOBALLE u. Mitarb. (1992) charakteristisch.

Die beschriebene Zunahme der Stärke der zirkulären Bindegewebsmembran im Innenraum der Hohlschaftprothese von proximal nach distal könnte in diesem Zusammenhang als Ausdruck einer verstärkten Implantatschwingung der Schaftspitze interpretiert werden. Dieses Konzept setzt allerdings die Übermittlung der Schwingungen in das Innere des Hohlkörpers voraus, was bisher nicht zweifelsfrei nachgewiesen werden konnte.

Für das untersuchte Kollektiv bei dem eine Lockerung der Prothesen Grund für die Explantation war, sind vermehrte Relativbewegungen des gesamten Implantates anzunehmen. COLLIER u. Mitarb. (1993) konnten eine vermehrte Einscheidung des äußeren Prothesenschaftes bei nicht stabil verankerten Prothesen zeigen. COOK u. Mitarb. (1988) wiesen bei explantierten Hüft- und Knieprothesen, ein zellarmes, strukturiertes Bindegewebe zwischen Implantatoberfläche und umgebendem Knochen von bis zu zwei Millimetern Stärke nach. In analoger Weise könnte das Vorhandensein einer Bindegewebsscheide im Prothesenhohlraum und periprothetisch interpretiert werden.

Auch bei zementierten Implantaten kommt es zu der Ausbildung einer bindegewebige Schicht zwischen Knochen und Zement. Eine solche Zwischenschicht findet sich sowohl um gelockerte als auch feste Implantate. Wie in mehreren Studien untersucht (WILLIAMS und MCQUEEN 1992, FORNASIER u. Mitarb. 1991), wird dies als Fremdkörperreaktion auf den eingebrachten Knochenzement gedeutet und zeichnet sich durch eine zelluläre Fremdkörperreaktion aus. Im Gegensatz dazu sind die Bindegewebsschichten bei zementfreien Implantaten in der Regel zellarm, zelluläre Fremdkörperreaktionen fehlen. Die verwendete Metallegierung des SHEP-Systems (VITALLIUM®) ist ein seit Jahrzehnten etablierter und in histologischen Untersuchungen als gewebeutral angesehener Werkstoff (EICHNER 1988). Eine werkstoffspezifische Ursache, die zur

Ausbildung der Bindegewebsschicht beitragen könnte, scheint daher unwahrscheinlich.

#### **4.2.3 Gewebsformation in den Öffnungsbereichen**

Die Interpretation der Gewebestrukturen in den seitlichen Öffnungen der Schaftkomponente wird durch die Tatsache erschwert, daß in etwa einem Drittel der untersuchten Foramina kein Gewebe nachweisbar ist. Das Fehlen von Gewebe in den Foramina ist mit hoher Wahrscheinlichkeit eine Folge der Explantation.

Bemerkenswert erscheint in diesem Zusammenhang, daß der Anteil an Foramina ohne Knochen in den einzelnen Gruppen nicht wesentlich divergiert. Bei der Unterscheidung von Foramina mit Knochen und Foramina, die hauptsächlich bindegewebig durchsetzt sind, ergibt sich ein höherer Anteil der knöchernen Durchbauung im proximalen Schaftanteil (s. Abb. 16).

Die qualitative Bewertung führt zum Nachweis lamellärer Knochenzapfen in den proximalen Schaftanteilen der länger als zwei Jahre implantierten Prothesen. Dieser mechanisch stabile lamelläre Geflechtknochen scheint die Öffnungen des Schaftes zapfenförmig zum Innenraum hin zu durchbauen. In wieweit die vorhandene eingebrachte Spongiosa diesen Prozeß im Sinne einer Leitstruktur unterstützt, konnte in der vorliegenden Untersuchung nicht geklärt werden.

Als Ursache eines Integrationsprozesses sind vergleichbare Einflußgrößen zu diskutieren, wie dies bereits zur Knochen- und Bindegewebsstruktur des Protheseninnenraums ausführlich erörtert wurde.

Die gewonnenen Erkenntnisse legen die Vermutung nahe, daß zumindest für das untersuchte Kollektiv ein stabiler knöcherner Durchbau der Öffnungsbereiche auch nach mehrjähriger Implantation nicht abgeschlossen scheint. Eine durch das Konzept der Hohlschaftprothese zusätzliche mechanische Festigung im Prothesenlager ist möglicherweise erst nach längerer Implantationsdauer zu erwarten.

## 5 Zusammenfassung

Die dauerhafte Verankerung von Hüftendoprothesen ist nicht gelöst. Durch die Entwicklung einer Hohlschaftprothese, in die bei der Implantation Knochen eingebracht wird, soll eine verbesserte Integration der Prothese in das Implantatlager erreicht werden. Ziel der vorliegenden Untersuchung war, Aussagen über die Gewebestruktur im Hohlraum des Prothesenschaftes nach mehrjähriger Implantation beim Menschen zu erlangen.

Sieben Prothesenschäfte des Hohlschaftprothesensystems SHEP, die bei Wechseloperationen nach einer Implantationsdauer zwischen 11 und 38 Monaten entnommen wurden, konnten histologisch und histomorphometrisch an unentkalkten Dünnschliffpräparaten untersucht werden.

Während sich strukturiertes und vitales Knochengewebe vorwiegend im proximalen Abschnitt des Prothesenhohlraums fand, war Knochengewebe im distalen Bereich seltener nachweisbar. Signifikante Unterschiede ergaben sich vor allem in Abhängigkeit von der Dauer der Implantation. Die Strukturierung des Knochens im Prothesenhohlraum ist in besonderem Maße von der Ausbildung knöcherner Brücken und damit von einer Verbindung zum äußeren Implantatlager abhängig.

Es konnte durch die vorliegende Untersuchung nachgewiesen werden, daß es nicht zu einer generellen Resorption des Knochens im Hohlschaft kommt und im proximalen Prothesenabschnitt Verbindungen zum Implantatlager durch strukturierte Knochenbrücken entstehen. Welche Bedeutung die beschriebenen Vorgänge für eine dauerhafte Verankerung von Prothesen haben, kann nicht abschließend beantwortet werden.



## 6 Literaturverzeichnis

1. **Ascherl, R., Geissdörfer, K., Schmeller, M.L., Rechl, H., Gradinger, R., Eckhardt, W., Blümel, G.:** Experimentelle Möglichkeiten bei der Entwicklung von Endoprothesen.  
In: Hipp, E., Gradinger, R., Rechl, H. (Hrsg.) Zementlose Hüftgelenksendoprothetik, Demeter, Gräfelfing (1988): 16-19
2. **Backofen, D., Melzer, Ch., Ludwig, F.J.:** Radiologische Nachuntersuchung der Spotorno-Femurkomponente.  
Akt. Traumatol. 26 (1996): 156-166
3. **Barrack, R.L., Jasty, M., Bragdon, C., Haire T., Harris W.H.:** Thigh pain despite bone ingrowth into uncemented femoral stems.  
J. Bone Joint Surg. 74B (1992): 507-10
4. **Bobyn, J.D., Pilliar, R.M., Cameron, H.U., Weatherly, G.C., Kent, G.M.:** The optimum pore size for the fixation of porous-surfaced metal implants by the ingrowth of bone.  
Clin. Orthop. 149 (1980): 291-298
5. **Börner, M., Bauer, A., Lahmer, A.:** Computergesteuerter Robotereinsatz (CGR) in der Hüftendoprothetik - Präoperative Planung und Ergebnisse von 500 Fällen.  
Vortrag 46. Jahrestagung der Norddeutschen Orthopädenvereinigung e.V., Bremen am 13.07.1997
6. **Bos, I., Löhrs, U.:** Morphologie der Sekundärkapsel bei Hüftgelenkendoprothesen und Bedeutung des Materialabriebs.  
Pathologie 12 (1991): 82-88
7. **Cameron, H.U.:** Six-years result with a microporous-coated metal hip prosthesis.  
Clin. Orthop. 208 (1986): 291-298
8. **Charnley, J.:** Arthroplasty of the hip. A new operation.  
Lancet 1 (1961): 1129-1133
9. **Charnley, J.:** Low friction arthroplasty of the hip: Theory and practice  
Springer , Berlin (1979)
10. **Collier, J.P., Bauer, T.W., Bloebaum, R.D., Cook, S.D. et al:** Results of implant retrieval from postmortem specimens in patients with well-functioning, long-term total hip replacement.  
Clin. Orthop. 274 (1992): 97-112

11. **Cook, S.D., Thomas, K.A., Haddad, R.J.:** Histologic analysis of retrieved human porous coated total joint components  
Clin. Orthop. 234 (1988): 90-101
12. **Cook, S.D., Thomas, K.A., Barrack, R.L., Whitecloud, T.S.:** Tissue growth into porous-coated acetabular components in 42 patients. Effects of adjunct fixation.  
Clin. Orthop. 283 (1992): 163-70
13. **Donath, K.:** Die Trenn-Dünnschliff-Technik zur Herstellung histologischer Präparate von nicht schneidbaren Geweben und Materialien  
Exact-Kulzer-Druckschrift, Norderstedt (1988)
14. **Eckstein, F.:** Veränderungen der Knochenstruktur von Femora nach Implantation einer zementierten Hüftgelenksendoprothese  
Dissertation (1991), Fachbereich Medizin der Universität Hamburg
15. **Eichner, K.:** Zahnärztliche Werkstoffe und ihre Verarbeitung. 5. Auflage  
Hüthig, Heidelberg (1988)
16. **Engelhardt, A.:** Die kausale Histogenese (Pauwels, Kummer) und angrenzende biomechanische Erkenntnisse als Grundlage der zementlosen Verankerung von Hüftprothesen.  
In: Die zementlose Fixation von Hüftprothrothesen. Morscher, E. (Hrsg)  
Springer, Berlin (1983): 20-27
17. **Engh, C.A., Bobyn, J.D., Glassman, A.H.:** Porous-coated hip replacement: the factors governing bone ingrowth, stress shielding, and clinical results.  
J. Bone Joint Surg. 69B (1987): 45-55
18. **Engh, C.A., O'Connor, D., Jasty, M., McGovern, T.F., Bobyn, J.D., Harris, W.H.:** Quantification of Implant Micromotion, and Bone Resorption with Porous-Coated Anatomic Medullary Locking Femoral Prosthesis.  
Clin. Orthop. 285 (1992): 13-29
19. **Engh, C.A., Hooten, J.P. Jr., Zettl-Schaffer, K.F., Ghaffarpour, M. et al.:** Evaluation of bone ingrowth in proximally and extensively porous-coated anatomic medullary locking prostheses retrieved at autopsy.  
J. Bone Joint Surg. 77A (1995): 903-910
20. **Fornasier, V., Wright, J., Seligman, J.:** The histomorphologic and morphometric study of asymptomatic hip arthroplasty  
Clin. Orthop. 271 (1991): 272-281

21. **Geesink, R.T.G.:** Ergebnisse einer Hydroxyl-Apatit-Beschichtung auf Titan für Hüft-Total-Endoprothesen. In: Die gelockerte Hüftprothese - Ursachen und therapeutische Konsequenzen. Ascherl, R., Lechner, F., Siebel, S. (Hrsg.)  
Schattauer, Stuttgart (1990): 210-220
22. **Gierse, H., Maaz, B., Wessolowski, T.:** Hüftendoprothetik. Eine Standortbestimmung.  
Deutsches Ärzteblatt – Ärztliche Mitteilungen 42 A (1992)
23. **Gruber, G., Wricke, J., Stürz, H.:** Die Druckscheibenendoprothese als Behandlungskonzept bei sekundären Koxarthrosen.  
Vortrag anlässlich der 46. Jahrestagung der Norddeutschen Orthopädenvereinigung e.V., Bremen am 12.Juni (1997a)
24. **Gruber, G., Litzlbauer, D., Pesch, H.J., Volk, T.:** Einwachsverhalten von Titan-Prüfzylindern im proximalen Femur unter Berücksichtigung der Auffüllung mit autogenem Spongiosagewebe. Ergebnisse einer tierexperimentellen Untersuchung.  
Vortrag anlässlich der 46. Jahrestagung der Norddeutschen Orthopädenvereinigung e.V., Bremen am 13.Juni (1997b)
25. **Hahn, M., Vogel, M., Pompesius-Kempa, M., Delling, G.:** Veränderungen des proximalen Femurs als Reaktion auf implantierte Hüftendoprothesen - Eine quantitative Studie. In: Neuere Ergebnisse in der Osteologie.  
Willert, H.G., Heug, F.H.W. (Hrsg.) Springer, Berlin (1989)
26. **Hahn, M., Vogel, M., Pompesius-Kempa, M., Delling, G.:** Trabecular Bone Pattern Factor - A New Parameter for Simple Quantification of Bone Microarchitecture.  
Bone 13 (1992a): 327-330
27. **Hahn, M., Vogel, M., Schultz, C., Niecke, M., Delling, G.:** Histologische Reaktionen an der Knochen-Implantat-Grenze und der Corticalis nach mehrjährigem Hüftgelenkersatz.  
Chirurg 63 (1992b): 958-963
28. **Harris, W.H.:** The first 32 years of total hip arthroplasty. One surgeon's perspective.  
Clin. Orthop. 274 (1992): 6-11
29. **Heekin, R.D., Engh, C.A., Vinh, T.:** Morselized allograft in acetabular reconstruction. A postmortem retrieval analysis.  
Clin. Orthop. 319 (1995): 184-190
30. **Herren, T., Remagen, W., Schenk, R.:** Histologie der Implantat-Knochenrenze bei zementierten und nicht zementierten Endoprothesen.  
Orthopäde 16 (1987): 239-251

31. **Huggler, A.H., Jacob, H.A., Bereiter, H., Haferkorn, M., Ryf, C., Schenk, R.:** Long-term results with the uncemented thrust plate prosthesis (TPP).  
Acta Orthop. Belg. 59 Suppl 1 (1993): 215-23
32. **Huo, M.H., Friedlaender, G.E., Salvati, E.A.:** Bone graft and total hip arthroplasty. A review.  
J. Arthroplasty. 7 (1992): 109-120
33. **Jasty, M., Krushell, R., Zalenski, E., O'Connor, D., Sedlacek, R., Harris, W.:** The contribution of the nonporous distal stem to the stability of proximally porous-coated canine femoral components.  
J. Arthroplasty. 8 (1993): 33-41
34. **Küsswetter, W., Sell, S.:** Mittelfristige Ergebnisse der zementfreien Individual Hüftprothese.  
Z. Orthop. 131 (1993): 553-557
35. **Kummer, B.:** Mechanische Beanspruchung und funktionelle Anpassung des Knochens.  
Verh. Anat. Ges. 72 (1978): 21-45
36. **Mittelmeier, H., Harms, G.:** Derzeitiger Stand der zementfreien Verankerung von Keramik-Metall-Verbundprothesen.  
Z. Orthop. 117 (1979): 478-481
37. **Mittelmeier, H.:** Grundsätzliches zur Entwicklung nicht zementierter Prothesen unter besonderer Berücksichtigung der Autophor-Endoprothese.  
In: Hipp, E., Gradinger, R., Rechl, H. (Hrsg.): Zementlose Hüftgelenksendoprothetik. Demeter, Gräfelfing (1988): 40-49
38. **Morscher, E.W.:** Cementless total hip arthroplasty.  
Clin. Orthop. 181 (1983): 75-91
39. **Mulroy, R.D. Jr., Harris, W.H.:** The effect of improved cementing techniques on component loosening in total hip replacement.  
J. Bone Joint Surg. 72B (1990): 757-762
40. **Murphy, S.B., Walker P.S.:** Adaptive Changes in the femur after Implantation of an Austin-Moore Prothesis.  
J. Bone Joint Surg. 66A (1984): 437-443
41. **Nasser, S., Campell, P.A., Kilgus, D. et al:** Cementless total joint arthroplasty prostheses with titanium-alloy articular surfaces.  
Clin. Orthop. 261 (1990): 171-185

42. **Parfitt, A.M., Drezner, M.K., Glorieux, F.H., Kanis, J.A., Malluche, H., Meunier, P.J., Ott, S.M., Recker, R.R.:** Bone histomorphometry: standardization of nomenclature, symbols, and units. Report of the ASBMR Histomorphometry Nomenclature Committee.  
J. Bone Miner. Res. 2 (1987): 595-610
43. **Pauwels, F.:** Die Bedeutung der Bauprinzipien des Stütz- und Bewegungsapparates für die Beanspruchung der Röhrenknochen.  
Z. Anatomie (1948): 129-166
44. **Pazzaglia, U.E., Zatti, G., Cattaneo, S., Cherubino, P.:** Evaluation of hollow and full stems implanted in the rabbit tibia: preliminary results.  
Biomaterials 14 (1993): 883-886
45. **Pilliar, R.M.:** Powder metal-made orthopedic implants with porous surface for fixation by tissue ingrowth.  
Clin. Orthop. 176 (1983): 42-51
46. **Pilliar, R.M., Lee, J.M., Maniopoulos, C.:** Observations on the effect of movement on bone ingrowth into porous-surfaced implants.  
Clin. Orthop. 208 (1986): 108-113
47. **Piltz, W.:** Biomechanik zementfreier Endoprothetik.  
Z. Orthop. 131 (1993): 483-487
48. **Plötz, W., Rechl, H., Burghard, R., Wicke-Wittenius, S., Hipp, R., Gradinger, R.:** Derzeitiger Stand der zementlosen Hüftgelenksendoprothetik.  
Fortschr. Med. 24 (1993): 369-373
49. **Quack, G., Rischke, B., Bensmann, G., Krahl, H., Maronna, U., Singewald, M.:** Die Hohlprothese.  
Z. Orthop. 129 (1991) 453-459
50. **Sachs, L.:** Angewandte Statistik – Anwendung statistischer Methoden.  
Springer, Berlin (1997)
51. **Soballe, K., Gotfredsen, K., Brockstedt, R.H. et al.:** Histologic analysis of retrieved hydroxyapatite-coated femoral prosthesis.  
Clin. Orthop. 272 (1991): 255-258
52. **Soballe, K., Hansen, E.S., Rasmussen, H.B., Jorgensen, P.H., Bünger, C.:** Tissue Ingrowth into Titanium and Hydroxyapatite-Coated Implants During Stable and Unstable Mechanical Conditions.  
J. Orthop. Res. 10 (1992): 285-299
53. **Stauffer, R.N.:** Ten-year follow-up studie of total hip replacement.  
J. Bone Joint Surg. 64A (1982): 983-988

54. **Sutherland, C.J., Wild, A.H., Borden, L.S., Marks, K.E.:** A ten-year follow-up of one hundred consecutive Muller curved-stem total hip replacement arthroplasties.  
J. Bone Joint Surg. 64A (1982): 970-979
55. **Sumner, D.R., Galante, J.O.:** Determinants of stress shielding: design versus materials versus interface.  
Clin. Orthop. 274 (1992): 202-212
56. **Tanzer, M., Drucker, D., Jasty, M., McDonald, M., Harris, W.H.:** Revision of the acetabular component with an uncemented Harris-Galante porous-coated prosthesis.  
J. Bone Joint Surg. 74A (1992): 987-994
57. **Turner, T.M.; Urban, R.M., Sumner, D.R., Galante, J.O.:** Revision, without cement, of aseptically loose, cemented total hip prostheses. Quantitative comparison of the effects of four types of medullary treatment on bone ingrowth in a canine model.  
J. Bone Joint Surg. 75A (1993): 845-862
58. **Ungethüm, M.:** Werkstoffe (Kunststoff, Keramik, Metall) und Konstruktionsmerkmale zementloser Prothesen.  
In: Hipp, E., Gradinger, R., Rechl, H. (Hrsg.): Zementlose Hüftgelenksendoprothetik. Demeter, Gräfelfing (1988) 30-38
59. **Vigorita, V.J., Minkowitz, B., Dichiara, J.F., Higham, P.A.:** A histomorphometric and histologic analysis of the implant interface in five successful, autopsy-retrieved, noncemented porous-coated knee arthroplasties.  
Clin. Orthop. 293 (1993): 211-218
60. **Willert, H.G., Puls, P.:** Die Reaktion des Knochens auf Knochenzement bei der Alloarthroplastik der Hüfte.  
Arch Orthop Unfall-Chir 72 (1972): 33-71
61. **Williams, R.P., Mc Queen, D.A.:** A Histopathologic study of late aseptic loosening of cemented total hip prostheses.  
Clin. Orthop. 275 (1992): 174-179
62. **Wolff, J. :** Das Gesetz der Transformation der Knochen.  
Hirschwald, Berlin (1892)
63. **Zweymüller, K., Lintner, F., Böhm, G.:** Die Entwicklung der zementfreien Hüftendoprothese von 1979 – 1994. In: Endoprothetik. Morscher, E.W (Hrsg.) Springer, Berlin (1995)

## 7 Anhang

### 7.1 Tabellen

**Tabelle 1:** Meßwerte für Trabecular bone volume (Tbv) in Prozent

Präparat:	93/1	93/2	92/1	93/3	93/4	92/2	94/1
Implantationsdauer	24 Monate	38 Monate	30 Monate	11 Monate	17 Monate	16 Monate	21 Monate
A	23,5%	20,3%	21,8%	15,8%	12,6%	22,9%	14,5%
B	25,0%	22,5%	17,6%	3,8%	10,5%	30,2%	14,3%
C	24,1%	29,4%	20,1%	7,7%	0,0%	34,7%	5,1%
D	23,3%	26,8%	23,2%				2,1%
E	4,0%	20,3%	7,7%	19,5%	0,0%	45,3%	0,2%
F	19,3%	15,8%	18,0%	26,0%	0,0%	27,1%	0,0%
G	16,7%	5,6%	22,3%	14,7%	0,0%	37,0%	3,3%
H	29,1%	7,8%	20,2%				13,2%

**Tabelle 2:** Meßwerte für Trabecular bone pattern factor (Tbpf) in  $\text{mm}^{-1}$

Präparat:	93/1	93/2	92/1	93/3	93/4	92/2	94/1
Implantationsdauer	24 Monate	38 Monate	30 Monate	11 Monate	17 Monate	16 Monate	21 Monate
A	0,63	0,25	0,38	2,30	3,00	0,06	2,06
B	0,13	0,13	2,25	7,33	6,48	0,82	4,02
C	0,42	-0,09	0,88	6,19	1,64	-0,56	5,70
D	0,72	2,39	2,24				9,17
E	6,04	-0,24	3,87	2,91		-0,21	18,01
F	-1,21	1,34	3,30	-1,64		1,30	
G	1,00	-1,79	-0,04	2,60		0,40	6,07
H	-0,79	-4,03	1,08				1,14

**Tabelle 3:** Meßwerte der strukturierten Knochenareale (Tba) in Prozent

Präparat:	93/1	93/2	92/1	93/3	93/4	92/2	94/1
Implantationsdauer	24 Monate	38 Monate	30 Monate	11 Monate	17 Monate	16 Monate	21 Monate
A	26,3%	37,7%	30,3%	17,4%	44,0%	38,4%	25,6%
B	24,7%	32,6%	21,1%	7,6%	32,4%	31,0%	27,3%
C	33,2%	55,5%	34,4%	14,2%	0,0%	44,3%	18,9%
D	38,0%	50,9%	38,5%				4,3%
E	9,0%	42,5%	16,8%	26,0%	0,0%	42,0%	0,0%
F	24,5%	29,1%	23,6%	33,3%	0,0%	62,6%	0,0%
G	29,2%	12,6%	21,3%	7,6%	0,0%	37,1%	7,4%
H	60,3%	19,7%	18,4%				40,8%

**Tabelle 4:** Meßwerte der Bindegewebsmembran (Angaben in  $\mu\text{m}$ )

Präparat:	93/1	93/2	92/1	93/3	93/4	92/2	94/1
Implantationsdauer	24 Monate	38 Monate	30 Monate	11 Monate	17 Monate	16 Monate	21 Monate
A	260,1	463,7	201,1	167,8	139,5	623,9	393,6
B	168,5	372,3	257,2	154,6	293,7	768,8	402,6
C	255,9	415,5	299,0	153,0	319,6	912,2	477,2
D	463,6	531,3	324,6				500,8
E	649,9	797,6	551,6	169,3	311,8	1086,0	606,3
F	522,5	709,9	566,8	225,9	296,7	930,4	460,9
G	522,2	725,6	502,3	282,6	301,7	1043,9	502,8
H	617,6	1361,8	572,8			1145,3	477,9



## 7.2 Abkürzungen

Abb.	Abbildung
bzw.	beziehungsweise
ca.	circa
cm	Zentimeter
cm <sup>3</sup>	Kubikzentimeter
EDV	Elektronische Datenverarbeitung
et al.	und andere
evtl.	eventuell
Mitarb.	Mitarbeiter
ml	Milliliter
mm	Millimeter
mm <sup>2</sup>	Quadratmillimeter
Nr.	Nummer
o.g.	oben genannte
S.	Seite
s.	siehe
sog.	sogenannte/r
Tab.	Tabelle
u.	und
vgl.	vergleiche
vs	versus
%	Prozent
<	kleiner als
>	größer als
®	eingetragenes Warenzeichen
µm	Mikrometer



## 8 Danksagung

Ich möchte mich ganz herzlich bei allen bedanken, die mich in irgendeiner Form unterstützt haben und so zum Gelingen dieser Dissertation beigetragen haben.

Herrn **Prof. Dr. med. H. Stürz**, Direktor der Orthopädischen Universitätsklinik Gießen, danke ich für die Möglichkeit zur Durchführung dieser Arbeit.

Herrn **Priv.-Doz. Dr. med. Ch. Melzer**, Chefarzt am Waldkrankenhaus Bad Döbeln und ehem. Leitenden Oberarzt der Orthopädischen Universitätsklinik Gießen, danke ich für die Überlassung des Themas und die stets kompetente und hilfsbereite Betreuung dieser Dissertation.

Herrn **Dr. med. B. Hinrich**, Oberarzt am Zentrum für Pathologie, Klinikum der Justus-Liebig-Universität Gießen, gilt mein besonderer Dank für die hervorragende fachliche Betreuung und tatkräftige Unterstützung in der Realisierung des Projektes.

Frau **M. Singer**, MTLA Histologisches Labor der Orthopädischen Universitätsklinik Gießen möchte ich besonders für die ausgezeichnete Tätigkeit bei der Aufarbeitung der Prothesen und Herstellung der Dünnschliffpräparate danken.

Weiterhin möchte ich mich bedanken bei:

Herrn **Prof. Dr. med. A. Schulz**, Direktor des Zentrum für Pathologie, Klinikum der Justus-Liebig-Universität Gießen, für die Möglichkeit zur Nutzung der Forschungseinrichtungen des Pathologischen Institutes, insbesondere des Bildanalyse-Systems (IBAS).

Herrn **Dr. med. T. Dreyer**, Zentrum für Pathologie, für die konstruktiven Vorschläge und die Hilfe bei der Modifizierung der Meßsoftware des Bildanalyse-Systems.

Herrn **Prof. Dr. med. K. H. Täger**, Chefarzt der Sana-Klinik München-Solln, für die Überlassung von drei Präparaten zur Untersuchung im Rahmen dieser Arbeit.

Herrn **Dr. med. H. Haas**, Oberarzt der Orthopädischen Universitätsklinik, für die Diskussionsbereitschaft und konstruktiven Beiträge.

## 9 Lebenslauf

	<b>Persönliche Angaben:</b>
Name:	Holger Bähthis
Geburtsdatum:	12. November 1968
Geburtsort:	Weilburg
Eltern:	Horst Bähthis      Beamter i. R. Brigitte Bähthis    Bankkauffrau
Geschwister:	Jürgen Bähthis    Dipl. Ingenieur
Konfession:	Evangelisch
	<b>Ausbildung:</b>
1975 - 1979	Grundschule Weilburg
1979 - 1988	Gymnasium Philippinum Weilburg
1988 - 1989	Wehrdienst im Sanitätsdienst der Bundeswehr
	<b>Studium:</b>
1989 - 1996	Studium der Humanmedizin an der Justus-Liebig-Universität Gießen
	<b>Ärztliche Tätigkeit:</b>
Juni 1996 bis November 1997	<b>Arzt im Praktikum – Orthopädie</b>  Klinik und Poliklinik für Orthopädie der Rheinischen Friedrich-Wilhelm-Universität, Bonn Direktor: Univ.-Prof. Dr. med. O. Schmitt
Seit Dezember 1997	<b>Assistenzarzt Chirurgie – Unfallchirurgie</b>  II. Chirurgischer Lehrstuhl der Universität zu Köln – Klinikum Köln-Merheim Direktor: Prof. Dr. med. Dr. h.c. H. Troidl Leiter der Unfallchirurgie: Prof. Dr. med. Th. Tiling