

Die bipolare Duokopf-Endoprothese zur Therapie von Schenkel-
halsfrakturen.
Ergebniskontrolle und metrische Erfassung der Kopfposition.

Inaugural-Dissertation
zur Erlangung des Grades eines Doktors der Medizin
des Fachbereichs Humanmedizin
der Justus-Liebig-Universität Gießen

vorgelegt von
Stefan Ocken aus Stolzenau/W.

Gießen 1999

Aus dem Medizinischen Zentrum für Orthopädie und Physikalische
Medizin

Orthopädische Klinik

Leiter: Professor Dr. med. H. Stürz

des Klinikums der Justus-Liebig-Universität Gießen

Gutachter: Prof. Dr. med. Stürz

Gutachter: PD Dr. med. Gruber

Tag der Disputation: 17. Mai 2000

Inhaltsverzeichnis

1	Einleitung	1
1.1	Historie der endoprothetischen Versorgung des verletzten Hüftgelenks	1
1.2	Historie und physikalische Grundlagen der bipolaren Hüftendoprothesen	2
1.2.1	Vergleichende Betrachtung von unipolaren und bipolaren Hüftendoprothesen	4
1.2.2	Physikalische und technische Besonderheiten der positiv-exzentrischen bipolaren Hüftendoprothese	6
1.3	Vor- und Nachteile der Duokopf-Endoprothese bei der Behandlung von Schenkelhalsfrakturen im Vergleich zu Osteosynthese und Totalendoprothese	13
1.3.1	Morbidität und Mortalität im Rahmen der Hüftendoprothetik	14
1.4	Indikationen und Kontraindikationen der bipolaren Hüftendoprothesen	15
1.5	Radiologische Aspekte der bipolaren Hüftendoprothese	17
1.6	Problemstellung	17
2	Material und Methoden	18
2.1	Das Patientenkollektiv	18
2.2	Datenerfassung	18
2.3	Radiologische Untersuchungen	20
2.3.1	Voruntersuchung zur Ermittlung des mittleren Winkels zwischen der Köhlerschen Linie und der mittleren Senkrechten durch das Becken	21
2.3.2	Radiologische Untersuchungen des Patientenkollektivs	22
3	Ergebnisse	26
3.1	Auswertung der Patientenaufnahmen	26
3.2	Nachuntersuchung	35
3.3	Radiologische Untersuchungen	38
3.3.1	Voruntersuchung	38
3.3.2	Untersuchung des Winkels „ae“	39
3.3.3	Untersuchung des Winkels „ad“	45
3.3.4	Untersuchung des CE-Winkels nach Wiberg	47
4	Diskussion	49
5	Zusammenfassung	56
6	Tabellarischer Anhang	57
7	Literaturverzeichnis	63
8	Lebenslauf	71

1 Einleitung

1.1 Historie der endoprothetischen Versorgung des verletzten Hüftgelenks

Die Behandlung von durch Abnutzung oder Verletzung erkrankter Hüftgelenke konnte lange Zeit nur mittels Resektion der beschädigten Knochenanteile geschehen. Nach Einführung von Osteosynthesematerialien in die Traumatologie wie der Knochennägel durch Langenbeck (1850) wurden vielfach Versuche unternommen, das Gelenkresektat durch massive Transplantate zu ersetzen. Experimente mit Transplantation von Gelenkanteilen oder ganzen Gelenken Verstorbener führten nicht zu den erhofften Langzeiterfolgen.

Der Gedanke der Alloarthroplastik war erfolgreicher. Die eigentliche Ersatzarthroplastik in Form des Ersatzes von einer oder beiden artikulierenden Gelenkflächen durch eine verankerte Endoprothese begann mit der von Gluck (1890) entwickelten Kniegelenktotalendoprothese. Das Gelenk bestand aus Elfenbein, und die Verankerung erfolgte mit einem Knochenzement aus Kolophonium, Bimssteinpulver und Gips (37).

Von Hey wurde 1923 das erste Elfenbeinimplantat in eine Hüfte eingesetzt. Die erste Totalendoprothese der Hüfte implantierte Wiles 1938 in London. Sie bestand aus Stahl und wurde zementfrei implantiert(37).

Ein bedeutender Fortschritt stellte die Einführung von Vitallium (eine Legierung auf Chrom-Kobalt-Basis nach ISO 58324) in die Chirurgie durch Venable und Stuck 1938 dar (37). Noch im gleichen Jahr berichteten Moore und Bohlmann von der erfolgreichen Implantation einer proximalen femoralen Endoprothese, die in Form einer Kappe über den Knochen gestülpt wurde. 1946 gelang den Brüdern Judet die Entwicklung einer Endoprothese mit einem künstlichen Femurkopfersatz aus Plexiglas, der mit einem Metallstift im Schenkelhals verankert wurde. Sie sollte die verlorenen Knochenanteile ersetzen. Merle d' Aubigné, Gosset, Rettig und Lange (alle in den fünfziger Jahren) entwickelten Schaftendoprothesen aus Plexiglas, die intramedullär verankert wurden. Jedoch zeigte sich nach längerer Standzeit dieser Endoprothesen, daß das verwendete Kunststoffmaterial für den Kopfersatz zu weich gewählt worden war. Starker Abrieb war die Folge. Die Ergebnisse blieben unbefriedigend (45).

In den fünfziger Jahre gelang es Moore und Thompson, die Hemiendoprothesen durch Einführung eines Femurkopf- und Schaftersatzes aus Metallverbindungen entscheidend zu verbessern. Dem raschen Verschleiß der Endoprothesen durch Abrieb unter alltäglicher Belastung war Einhalt geboten. Sie wurden intramedullär durch Einklemmung oder unter Zuhilfenahme von Schrauben fixiert. Nachdem 1953 autopolymerisierendes Methylmethacrylat als Knochenzement in die Chirurgie Eingang fand (Haboush und Charnley (15, 32)), konnten diese Femurschäfte auch zementiert implantiert werden. Bei Nachuntersuchungen zeigten sich aber auch bei den verbesserten Endoprothesen Mängel. Es kam zu verstärktem Knorpelschwund der natürlich belassenen Acetabuli und zu hoher Inzidenz von Acetabulumprotrusionen. Verbunden damit waren häufig Schmerzen. So beschränkte sich die Indikation der Hemiendoprothesen vorwiegend auf alte und wenig aktive Patienten.

Die bisherigen Erfahrungen mit dem alleinigen Femurkopf- und Schenkelhalsersatz ließen Zweifel an diesem Konzept aufkommen. Ein anderes Konzept wurde verstärkt weiterverfolgt, das den Einsatz einer künstlichen Artikulationsfläche, die in das Acetabulum implantiert wurde, für den ersetzten Femurkopf vorsah. Der Leitgedanke von Wiles war, daß ein belastbareres Material als das natürliche Acetabulum den harten Materialien des künstlichen Femurkopfs standhalten sollte. Sie konnten nun auch jüngeren, aktiven Patienten zugute kommen. Alte Patienten profitierten ebenfalls von dieser Entwicklung. Jedoch stiegen die medizinischen Komplikationsraten bedingt durch längere Operations- und Immobilisationszeiten.

Dem hemiendoprothetischen Konzept liegt die Überlegung zugrunde, daß die Chance der Rehabilitation des alten Menschen um so größer ist, je weniger belastend der operative Eingriff ist, sowohl was die Operationszeit als auch den zu erwartenden Blutverlust angeht. Beides ist bei Implantation von Totalendoprothesen im Gegensatz zur Hemiendoprothetik erhöht. Im Erhalt des von der Fraktur nicht betroffenen Acetabulums wird ein erstrebenswerter Vorteil, bzw. in dessen Ersatz eine nur durch eine therapiebedürftige knöcherne Erkrankung des Acetabulums gerechtfertigte Ausweitung der Operation gesehen (51).

1.2 Historie und physikalische Grundlagen der bipolaren Endoprothesen

Die Hauptprobleme der unipolaren Hemiendoprothesen wie Knorpelschwund durch Abnutzung nach vergleichsweise kurzer Standzeit, Protrusion der Hüftpfanne in das kleine Becken und in hohem Prozentsatz Schmerzen bei Belastung beschränkten die Moore- und Thompsonprothesen auf alte, wenig aktive Patienten mit einer geringen Lebenserwartung. Jungen

Patienten wurden eher Totalendoprothesen implantiert, da die Möglichkeiten ein durch Protrusion geschädigtes Acetabulum wiederherzustellen begrenzt waren.

Bereits 1952 gelang Scuderi die Entwicklung einer metallischen "Doppelkomponenten-Prothese" mit einer zylindrischen Zapfenkupplung (47). Dieses Design erlaubte in einer Ebene Rotation zwischen dem Prothesenkopf und -schaft. Eine Modifikation dieses Musters nahm Monk im Jahr 1964 vor (63). Sein Ansatz beinhaltete die zwischen Hüftpfanne und Femurkopf auftretenden Scher- und Reibungskräfte nicht mehr allein zwischen Pfanne und Endoprothesenkopf in Erscheinung treten zu lassen. Die bekannten Nachteile der unipolaren Endoprothesen sollten durch dieses neue Konzept vermieden werden.

Dafür sollte der spezielle Aufbau dieser Endoprothesen sorgen. Monks "Soft-Top"-Endoprothese besteht aus einem metallischen Schaftelement, das für die Verankerung im Femur sorgt. An dessen proximalem Ende sitzt ein sphärischer Metallkopf, der innere Endoprothesenkopf. Er steckt in einem zweiten, größeren Kopf aus Kunststoff, dem äußeren Endoprothesenkopf. Erst dieser Kunststoffkopf artikuliert mit dem natürlichen Acetabulum. Der Ausdruck der bipolaren Endoprothese leitet sich von den zwei, in eine Endoprothese integrierten Endoprothesenköpfen und den so entstehenden zwei Gelenkflächen ab.

Durch die Konstruktion eines zweiten Gelenks im Endoprothesenkopf erhoffte sich Monk eine Verringerung der im Acetabulum auftretenden Bewegungen und somit eine Reduzierung von Reibungs- und Scherkräften, da sich nun ein großer Teil der Bewegungen im inneren Gelenk abspielen sollten. Weiterhin sollte bei Auftreten von Problemen der Wechsel auf eine Totalendoprothese erleichtert werden. So sollte im Idealfall der Oberschenkelknochen nicht durch Schaftwechsel in die erneute Operation einbezogen werden, sondern der Schaft belassen werden können.

Man versprach sich dadurch eine verstärkte Sklerosierung der Hüftpfanne im Bereich der Hauptbelastungszone, die insbesondere Patienten mit ausgeprägter Osteoporose zugute kommen sollte und damit die spätere sichere Verankerung einer künstlichen Hüftpfanne im Fall der Konversion in eine Totalendoprothese ermöglichen sollte. Mangelhafte Sklerosierung des knöchernen Acetabulums wird ursächlich mit Lockerung von Hüftpfannenimplantaten bei Totalendoprothesen in Verbindung gebracht (81). Diesem Anspruch können die bipolaren Endoprothesen jedoch nicht gerecht werden.

Im weiteren Verlauf erwiesen sich die "Soft-Top"-Endoprothesen von Monk jedoch als wenig haltbar, da sich unter Belastung wie schon bei der Judet Endoprothese der Kunststoffkopf abnutzte und die Endoprothese unbrauchbar wurde. Auch Abkippung der Endoprothese in eine extreme Varusposi-

tion und dabei ihrer Luxation aus dem Acetabulum heraus (extraprothetische Luxation) sowie der Verlust des Zusammenhalts von innerem und äußerem Endoprothesenkopf (intraprothetische Luxation) waren zu beobachten. In der Folge war damit eine komplette Auswechslung und die Konversion in eine totale Hüftendoprothese unabwendbar.

Die "Soft-Top"-Endoprothese wurde von Bateman (1970) und Giliberty (1974) weiterentwickelt zu den sog. "Hard-Top"-Endoprothesen (63). Die wesentliche Neuerung bestand darin, daß der mit dem Acetabulum in Kontakt tretende Kunststoffkopf zusätzlich mit einer Metallschale überzogen wurde (22). Dieser Metallüberzug dient dem Schutz des Kunststoffes vor den bei Bewegung auftretenden Scher- und Reibungskräften.

Bei Gelenkluxationen der in extreme Varuspositionen gewanderten Endoprothese und auch der intraprothetischen Luxation half diese Weiterentwicklung jedoch nicht. Dieser systemimmanente Komplikation wurde erst durch die Entwicklung der selbstzentrierenden bzw. positiv-exzentrischen bipolaren Endoprothese mit sog. Antivarusmechanismus begegnet. Das Polyethyleninlay dieses äußeren Endoprothesenkopfs ist zentral geringfügig dünner als peripher. Die Rotationszentren der inneren und äußeren Oberfläche der bipolaren Kopfeinheit liegen also exzentrisch. Der äußere Endoprothesenkopf tendiert deshalb zur Einnahme einer senkrechten Position gegenüber der Richtung der Hauptbelastungsachse (19, 51, 75).

1.2.1 Vergleichende Betrachtung von unipolaren und bipolaren Hüftendoprothesen

Theoretisch soll durch die Bewegungsmöglichkeit in beiden Gelenken der zwei Endoprothesenköpfe Verschleiß und Reibung im Acetabulum vermindert werden, da nun nur noch ein kleiner Teil der Bewegung im Acetabulum auftritt. So soll gegenüber den unipolaren Hemiendoprothesen die Rate der Acetabulumprotrusionen und die Häufigkeit von Schmerzen herabgesetzt werden. Im Falle einer erforderlichen Konversion in eine Totalendoprothese soll diese vereinfacht werden, da im Idealfall der Endoprothesenschaft nicht ausgetauscht werden muß (21, 31). Es besteht jedoch die Gefahr der Komponentenfehlfunktion durch intraprothetische Luxation, die nur operativ zu beheben ist. Auch eine extraprothetische Luxation ist oftmals nur durch eine offene Behandlung zu behandeln im Gegensatz zu unipolaren Endoprothesen, bei deren Luxation eine geschlossene Einrenkung in der Regel möglich ist.

Wirksam behandelt werden die nach Zilch und Münch (82) bis zu 22% Acetabulumprotrusionen, die bei unipolarem Endoprothesendesign auftreten (51, 75, 79). Protrusion wird auch mit Infektionen des betroffenen Acetabulums in Verbindung gebracht (14). Eine Abhängigkeit vom Endoprothesen-

typ allein besteht nicht. Viele Autoren konnten in ihren Untersuchungen keine Protrusionstendenz der bipolaren Endoprothesen feststellen (19, 51, 63). Durch Lestrangle wird darauf hingewiesen, daß die bipolaren Endoprothesen mit einer größeren Anzahl unterschiedlicher äußerer Kopfgrößen erhältlich sind als unipolare Endoprothesen und somit eine bessere Anpassung an das Acetabulum gewährleistet ist (45).

Über einen Einzelfall, bei dem eine bipolare Endoprothese zur Therapie eines insuffizienten Acetabulums verwendet wurde, wurde mit einem zufriedenstellendem Ergebnis berichtet (71).

Schmerzen im Verlauf nach unipolarer Endoprothetik, die in bis zu 50% der Fälle vorkommen (82), treten bei bipolaren Endoprothesen seltener auf. Die Patientenklagen über Bewegungsschmerz sind in diesen Fällen mit 9% nach Bowman und Mitarb. erheblich geringer (6).

Yamagata und Mitarb. ermittelten, daß Schmerz in direktem Zusammenhang mit Erosion der Pfanne und Lockerung des Femurschaftes steht (79). Die postoperativen Bewegungsausmaße sind bei bipolaren Endoprothesen in einem größeren Bereich möglich als bei unipolaren Endoprothesen. Dabei ist kein Einfluß durch die präoperative Diagnose gegeben. Einfluß auf die postoperative Beweglichkeit hat hingegen das Patientenalter. Erosion des Acetabulums und dessen Protrusion in der Folge, vor allem bei jüngeren Patienten, wurde von anderen Untersuchern ermittelt und ließen die Forderung nach Selektion alter und wenig mobiler Patienten aufkommen (24).

Eine Studie dazu zeigte im Tierversuch unter Verwendung unipolarer Endoprothesen den frühen Verlust von Proteoglykanen sowie Oberflächenzerstörung des Knorpels. Hinzu kamen progressiv verlaufende degenerative Veränderungen und das Einwachsen von Pannusgewebe in das Gelenk ausgehend von dessen Rändern. Bereits vierundzwanzig Wochen postoperativ verblieb kaum noch Gelenkknorpel. Allerdings legte nachweisbare intensive subchondrale Aktivität den Verdacht nahe, daß sich das knöchernerne Gelenkskelett den Anforderungen der Endoprothesenform entsprechend umgestaltete (18).

Bei implantierten bipolaren Endoprothesen ließ sich eine geringere Migrationsrate an der Acetabulum-Endoprothesen-Berührungsfläche gegenüber der entsprechenden Migrationsrate unipolarer Endoprothesen feststellen (79). Diese Studie stellte weiterhin eine geringere Reoperationrate bei Verwendung bipolarer gegenüber unipolarer Endoprothesen fest.

Weiterhin fanden Nottage und McMaster signifikant bessere Harris-Hip-Score Ergebnisse bei bipolaren gegenüber unipolaren Hemiendoprothesen bei vergleichbaren chirurgischen Komplikationsraten und präoperativen medizinischen Problemen (54).

Drinker und Murray konnten keinen generellen Unterschied in Operationszeit, intraoperativem Blutverlust, Hospitalisationsdauer, Infektionsraten, Dislokationen, Mortalität und Morbidität erkennen (23). In der Gruppe der Patienten, die aufgrund einer Femurkopfnekrose eine bipolare Hüftendoprothese implantiert bekamen, fanden sich bessere Langzeitergebnisse bezüglich Bewegungsfähigkeit und Schmerzfreiheit als bei der Patientengruppe, die mit unipolaren Hüftendoprothesen versorgt wurde.

Kaltsas und Klugman fallen längere symptomfreie Intervalle bei Trägern bipolarer Endoprothesen auf, wenn auch kein statistisch signifikanter Unterschied zu unipolaren Endoprothesen besteht (38).

Ganz anders Leyshon und Matthews, die in einer Nachuntersuchung in 5% der Fälle eine Migration des Acetabulums nach Endoprothetik mit bipolaren Endoprothesen feststellten (46).

Ein herausragender Vorteil der bipolaren Hüftendoprothesen besteht in der Möglichkeit der Wandlung in eine Totalendoprothese, wenn diese Maßnahme notwendig werden sollte, ohne daß der Femurschaft erneut operiert werden muß (24, 31). Die intraoperative Belastung der Patienten wird reduziert. Davon betroffen sind in erster Linie junge Patienten mit der Diagnose einer Femurkopfnekrose (z.B. Alkohol- und Drogenabhängige).

1.2.2 Physikalische und technische Besonderheiten der positiv-exzentrischen bipolaren Hüftendoprothese

Das Prinzip der bipolaren Endoprothese besteht darin, daß der Metallkopf der im Schaft verankerten Endoprothese mit einem Polyethyleninlay artikuliert, das wiederum von einer hochpolierten, sphärischen Metallkappe überzogen ist. Dieser zweite Kopf befindet sich im Acetabulum und ist in ihm beweglich. Endoprothesenschaft und innerer Endoprothesenkopf sind aus Kobalt-Chrom-Molybdänstahl gefertigt, der für einen hohen Grad an Belastungsstabilität garantiert.

Mit dem Polyethyleninlay wird im inneren Gelenk für eine gute Gleitfähigkeit durch herabgesetzte Reibung gesorgt, da Polyethylen einen geringen Reibungskoeffizient besitzt. Er wird durch Synovialflüssigkeit und Gewebe nicht verändert (5). Das Polyethyleninlay wirkt darüber hinaus als eine Art Stoßdämpfer und soll eine mögliche Protrusion zu verhindern helfen (35). Alle Einzelteile werden beim Zusammenbau fest ineinander gedrückt und sind durch einen Schnappmechanismus des Inlays gegen ungewollte Entkoppelung gesichert (62).

Alle bipolaren Endoprothesen artikulieren direkt mit dem Acetabulum, ohne jedoch fest mit ihm verbunden zu sein. Das Doppelgelenksystem erlaubt

universelle Rotation in jeder Ebene (79). Durch die Möglichkeit der Bewegung in zwei Gelenken sollen die Reibungskräfte im Acetabulum gegenüber herkömmlichen Hemiendoprothesen herabgesetzt werden. Der größte Teil der Bewegungen soll im inneren Gelenk, d.h. zwischen dem inneren Endoprothesenkopf und dem Polyethyleninlay stattfinden.

Die theoretische Erklärung der physikalischen Endoprothesenfunktion und die erhofften Vorteile dieses Endoprothesen-Systems erläutern Krein und Chao (41). Danach führt eine Verringerung des Kopfradius zu einer Verringerung des Reibungswiderstandes. Um also vorwiegend Bewegung im inneren Gelenk zu erreichen, muß der Kopfradius des inneren Gelenks möglichst klein und der des äußeren Gelenks möglichst groß sein.

Der Radius des äußeren Kopfes läßt sich kaum beeinflussen, da er durch die Größe des Acetabulums vorgegeben ist. Die Größe des inneren Kopfes sollte also vom Hersteller möglichst klein gewählt werden, um Bewegung im inneren Gelenk zu erleichtern (41) und groß genug, um die Stabilität der Endoprothese im Acetabulum nicht im Sinne einer erhöhten intraprothetischen Luxationsneigung zu gefährden.

Der Reibungswiderstand des inneren Kopfes wird zusätzlich durch die Polyethyleneinlage, die einen geringen Reibungskoeffizient aufweist, zwischen dem inneren Endoprothesenkopf und dem Metallüberzug des äußeren Kopfs herabgesetzt. Mit einer Formel läßt sich dies wie folgt ausdrücken:

$$\frac{T_i}{T_o} = \frac{\mu_i}{\mu_o} \times \frac{R_i}{R_o}$$

(T = Drehmoment, R = Radius, μ = Reibung, i = innerer Kopf, o = äußerer Kopf (21))

So soll die Abnutzung des Knorpels durch Verringerung der Reibung herabgesetzt werden, da Bewegung vor allem im inneren Endoprothesengelenk auftritt (28). Geringe Unebenheiten im Acetabulum sollen den Reibungswiderstand noch erhöhen und somit Bewegung im inneren Gelenk zusätzlich fördern.

Durch exakte Anpassung des äußeren Endoprothesenkopfs kommt es zur Adhäsion zwischen diesem und dem Acetabulum. Je genauer der Kopf in das Acetabulum paßt, umso größer sind diese Adhäsionskräfte und umso stärker wird dadurch der Reibungswiderstand erhöht (63). Äußerer und innerer Kopf sind in verschiedenen miteinander kombinierbaren Größen erhältlich, um eine möglichst exakte Adaptation im Acetabulum zu gewährleisten (21).

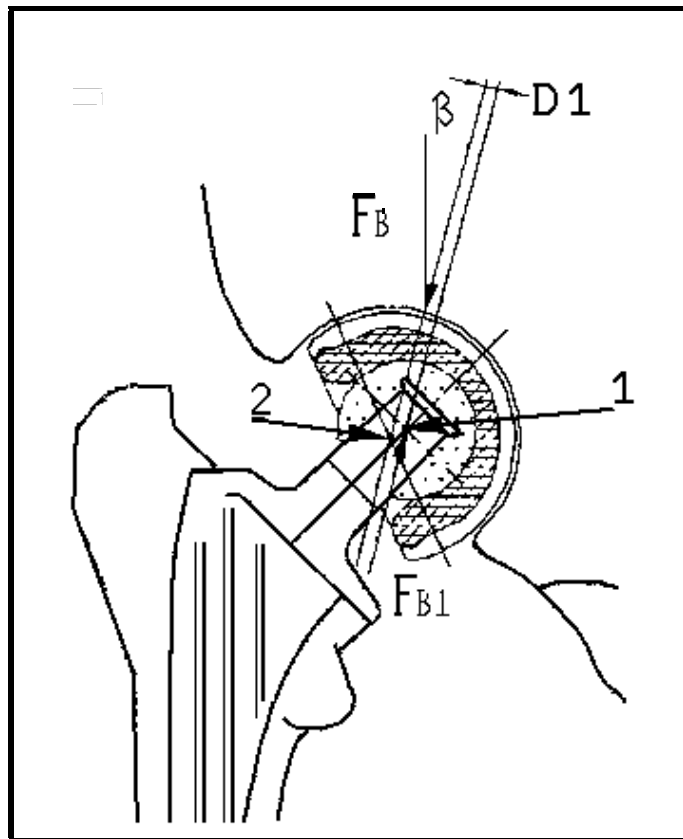


Abb. 1 Die Biomechanik der positiv-exzentrischen Duokopf-Endoprothese; Endoprothese in ausgelenkter Lage; F_B = Gewichtskraft des Patienten, F_{B1} = Reaktionskraft, β = Kräfteinleitungswinkel, $D1$ = Achsenverschiebung der beiden Zentren, 1 = Zentrum des inneren Endoprothesenkopfs, 2 = Zentrum des äußeren Endoprothesenkopfs
(aus: "BIPOLAR-KOPF", OSTEO, Freiburg i. Br.)

Die ursprünglich rein konzentrisch konzipierten bipolaren Endoprothesen wurden entsprechend der Erkenntnisse und Erfahrungen aus ihrer Anwendung weiterentwickelt. Unter maximaler Belastung der betroffenen Extremität kippt der äußere Kopf häufig in eine extreme Varusposition ab (s. Abb. 1). Dieses Problem lässt sich durch Trennung der Rotationszentren des inneren und des äußeren Endoprothesengelenks vermeiden (41).

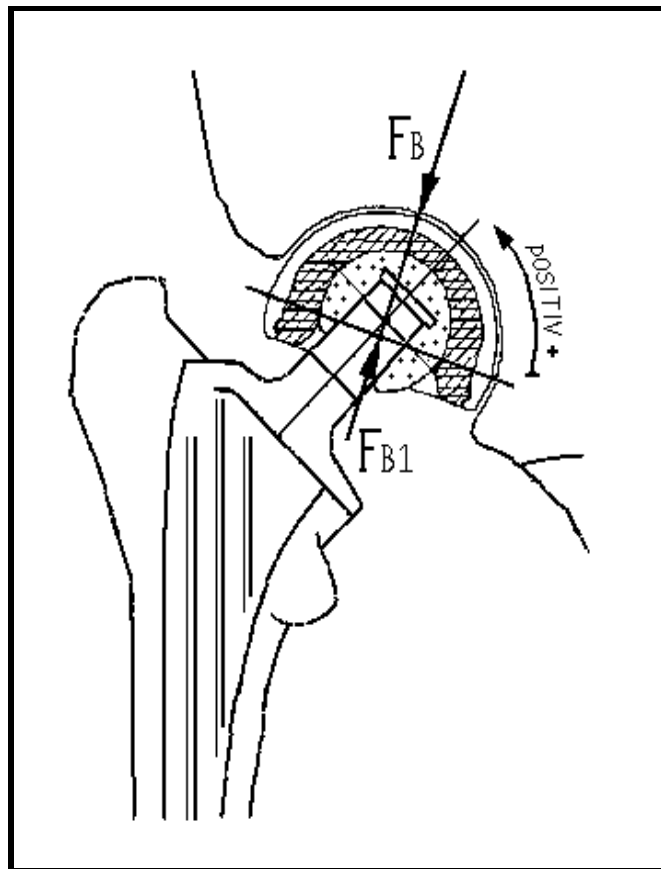


Abb. 2 Die Biomechanik der positiv-exzentrischen Duokopf-Endoprothese; Endoprothese in stabiler Lage; FB = Gewichtskraft des Patienten, FB1 = Reaktionskraft

(aus: "BIPOLAR-KOPF", OSTEO, Freiburg i. Br.)

Die positiv exzentrische (selbstzentrierende) bipolare Endoprothese in "Antivarusdesign" ist nach Krein und Chao vorteilhaft, weil sie unter in vivo Bedingungen den Endprothesenkopf näher an die ideale Valgusposition bringt (41). In dieser Konzeption ist das Polyethyleninlay zentral von geringerer Stärke als peripher. Dadurch tendiert der äußere Endprothesenkopf bei ausgelenkter Lage dazu, aufgrund des Gewichtes eine Valgusstellung (Antivarusstellung) einzunehmen (siehe Abb. 2). In dieser Position liegt sein Rotationszentrum in distaler Richtung auf der Längsachse des Endprothesenhalses und lateral vom Kraftvektor FB1 (Hauptbelastungslinie). Das durch Belastung des Hüftgelenkes entstehende Drehmoment bringt den äußeren Endprothesenkopf in eine stabile Valgusstellung (19, 51, 75).

Die Duokopf-Endoprothese (OSTEO GmbH, Freiburg i. Br.) ist eine bipolare Endoprothese zum Hüftkopfersatz. Bei ihr ist der innere Endprothesenkopf nicht fest mit dem Femurschaft verbunden sondern wird beim Endprothe-

senzusammenbau auf einen konischen Zapfen gesteckt (Eurokonus 12/14 (d.h. mit 12 mm proximalem und 14 mm distalem Durchmesser) und 14/16), der das proximale Ende des Femurschaftes bildet (siehe Abb. 3).

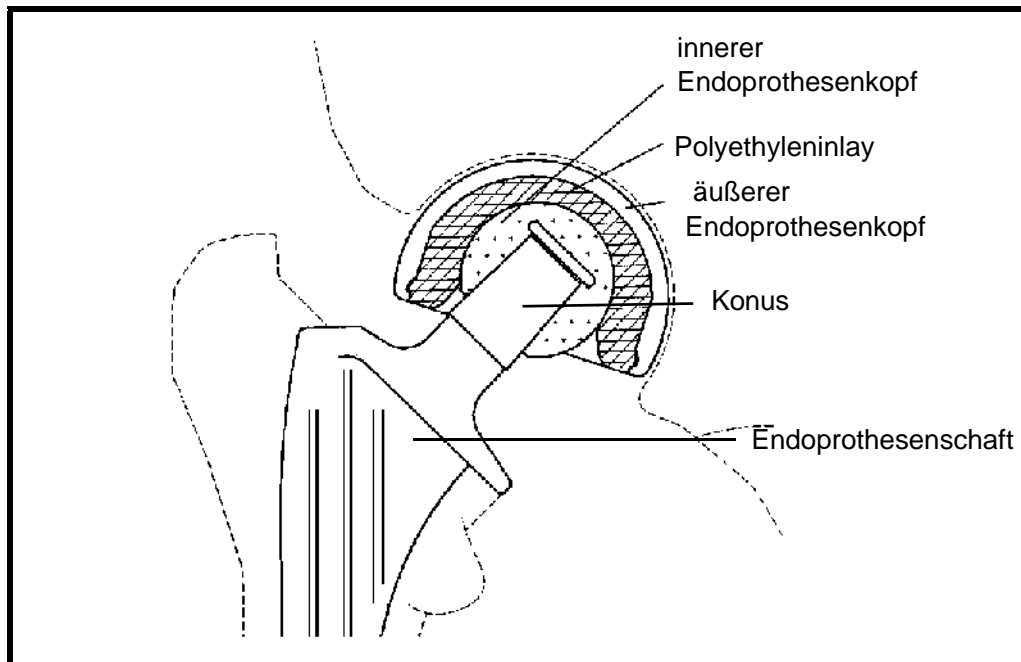


Abb. 3 Der Querschnitt durch die Duokopf-Endoprothese zeigt ihren Aufbau (aus: "BIPOLAR-KOPF", OSTEO, Freiburg i. Br.)

Der innere Endoprothesenkopf ist sowohl in einer Kobalt-Chrom-Molybdänstahl-Legierung (Eurokonus 12/14) erhältlich als auch in Aluminiumoxidkeramik (Eurokonus 14/16). Sie haben beide einen Durchmesser von 28 mm.

Der Verschlußmechanismus ist so konstruiert, daß sich der innere Endoprothesenkopf erst ab einer Kraft von 700 N bis 1.000 N lösen läßt. Dieses Design wirkt intraprothetischen Luxationen entgegen.

Der äußere Endoprothesenkopf ist in Größen von 42 mm bis 58 mm Durchmesser in Abstufungen von je einem Millimeter sowie in der Größe 60 mm erhältlich.

Die Artikulationsfläche des inneren Endoprothesenkopfes ist aus Polyethylen ("UHMWPE") hergestellt. Das Polyethyleninlay stellt auch die Verbindung zum äußeren Endoprothesenkopf her, der ebenfalls aus Kobalt-Chrom-Molybdänstahl besteht. Das Inlay ist aus einem Teil gefertigt und mit einem Schnappmechanismus versehen, der den einfachen Zusammenbau der En-

doprothese am Operationstisch gewährleistet (siehe Abb. 4). Die Einzelkomponenten werden vom Operateur unmittelbar vor der Implantation von "innen nach außen" zusammengesteckt.




Abb. 4 Endoprothesenzusammenbau; das Polyethyleninlay ist bereits über den inneren Endoprothesenkopf gestülpt und der äußere Endoprothesenkopf wird montiert (aus: "BIPOLAR-KOPF", OSTEO, Freiburg i. Br.)

Aus einer Vielzahl von Studien geht z.T. deutlich hervor, daß auch die bipolaren Hüftendoprothesen nicht alle in sie gesetzten Hoffnungen und an sie gestellten Forderungen in vollem Umfang erfüllen (4, 5, 12, 17, 46, 66, 73).

Von konzentrischen bipolaren Endoprothesen ist bekannt, daß sie oft unmittelbar postoperativ eine maximale Varusposition im Acetabulum einnehmen. Es besteht die Gefahr der extraprothetischen Luxation (Luxation der kompletten Endoprothese aus dem Acetabulum) bei Adduktionsbewegungen. Von bis zu 15,2% extraprothetischen Dislokationen wird berichtet (4, 51, 62).

Die Einstellung der Endoprothese in extremer Varusposition im Acetabulum wird u.a. auf Narbengewebe, das in den intraartikulären Hohlraum ein- und craniolateral um den Endoprothesenrand herumwächst, zurückgeführt. Bei stärkeren Adduktionsbewegungen stößt der Endoprothesenhals am Rand des äußeren Endoprothesenkopfes an. Bei weiterer Adduktion hebelt sich die Endoprothese selbst aus dem Acetabulum (51).

Bei Adduktionstraumen treten kurzzeitig so erhebliche Zugkräfte zwischen äußerem und innerem Endoprothesenkopf auf, daß die intraprothetische Luxation mit Entkoppelung der Endoprothese in deren Einzelkomponenten die Folge sein kann (62).

Diese Gefahr verringert sich stark bei den selbstzentrierenden bipolaren Endoprothesen. Sie nehmen postoperativ in der Frontalebene eine Valgusposition von 5 - 20° ein (51).

Verschiedene Studien geben Hinweise auf die Funktionslosigkeit des inneren Gelenks (5, 11, 17, 51, 72, 73). Chen und Mitarb. vermuteten, daß das Endoprothesendesign dabei eine ausschlaggebende Rolle spielt (16). Ein Endoprothesendesign mit komplett sphärischem Endoprothesenkopf des inneren Gelenks ließ hier Bewegung zu, während bei einer anderen Endoprothese mit einem nur dreiviertel sphärischen inneren Kopf dort nur in einem geringen Prozentsatz Bewegung auftrat.

Tsukamoto und Mitarb. ermittelten in einem Belastungsexperiment, daß jenseits einer Gewichtsbelastung des endoprothetisch versorgten Hüftgelenks von zehn Kilogramm im inneren Endoprothesengelenk keine Bewegung mehr auftritt (72). Jedoch wurde in dieser Studie nicht die Endoprothese im Acetabulum bewegt sondern das Acetabulum wurde bewegt, und sollte die Endoprothese mitbewegen.

Burton und Mitarb. ermittelten, daß mit zunehmender Gewichtsbelastung die Beweglichkeit im endoprothetisch versorgten Hüftgelenk allgemein reduziert wird (11). Insbesondere in nicht durch Fräsen angepaßten Acetabuli läßt die Beweglichkeit stärker nach als in den mit Fräse vorbereiteten. In ihnen soll der Reibungskoeffizient aufgrund der besseren Passung des äußeren Endoprothesenkopfs erhöht sein und so für eine größere und dauerhaftere Beweglichkeit im inneren Endoprothesengelenk verantwortlich sein. Binns machte Abrieb des Polyethyleninlays für einen Fall von Versteifung des inneren Endoprothesengelenks verantwortlich (5). Auch der Bruch des Polyethyleninlays unter Belastung war zu beobachten (3, 79).

Eine weitere Studie kommt zu dem Schluß, daß die Größe des äußeren Endoprothesenkopfes von Bedeutung ist. Zu kleine Kopfdurchmesser führen zur Punktbelastung am Acetabulumdach und damit zu ungleicher Druckverteilung. In der Folge wird der Knorpel durch die ungleich verteilte Druckbelastung geschädigt und erodiert. Zu große Kopfdurchmesser hingegen lassen die Endoprothese im Acetabulumeingang einklemmen und erzeugen ringförmige Abnutzung des Knorpels an dieser Stelle (19, 79). Vor allem jüngere, aktive Patienten sind davon betroffen.

Vorgeschädigter Knochen und Knorpel können den mechanischen Belastungen nicht in ausreichendem Maße Widerstand bieten und auch Infektionen stehen im Verdacht zu Migration und Protrusion zu führen (79).

1.3 Vor- und Nachteile der Duokopf-Endoprothese bei der Behandlung von Schenkelhalsfrakturen im Vergleich zu Osteosynthese und Totalendoprothese

Die das natürliche Gelenk erhaltenden Osteosyntheseverfahren beinhalten die Gefahr der Pseudoarthrosenbildung sowie der avaskulären Femurkopfnekrose. Eine Frühbelastung ist oftmals nicht möglich, dafür einige Zeit der Immobilisation notwendig. Die Duokopfendoprothese erhält das natürliche Gelenk nicht. Jedoch ist sie direkt belastungsstabil und erlaubt Frühmobilisation. Es besteht keine Gefahr der Pseudoarthrosenbildung infolge Ausbleibens der knöchernen Konsolidierung des Frakturspaltes. Dies verhindert avaskuläre Femurkopfnekrosen, da der Femurkopf reseziert wird, und verringert die Gefahr von Reoperationen, die den Patienten zusätzlich belasten und in der Folge die Gefahr von medizinischen Komplikationen erhöhen.

Eine andere Studie kommt zu dem Schluß, daß die interne Fixation einen Vorteil für junge, aktive Patienten beinhaltet, da ihnen das Gelenk erhalten bleibt. Für alte Patienten wurde dies nicht als Vorteil erkannt, da es bei interner Fixation von Schenkelhalsfrakturen zu längeren Immobilisationszeiten kommt und oft keine Frühbelastung möglich ist, was alten Patienten aufgrund ihrer oft altersbedingt verringerten propriozeptiven Fähigkeiten häufig große Schwierigkeiten bereitet (57).

Eine weitere Studie, die hemiendoprothetisch versorgte und mit interner Fixation versorgte Patientengruppen vergleicht, zeigt keine Vorteile mit statistischer Signifikanz im postoperativen Vergleich. Jedoch kommen die Autoren zu einer positiven Bewertung der Hemiendoprothesen, da die mit ihnen versorgten Patienten seltener über Schmerzen klagen, geringere Komplikationsraten aufweisen und früher mobilisiert werden konnten (9). Andere Untersucher sehen einen deutlichen Vorteil in der Verwendung von Hemiendoprothesen, da die so versorgten Patienten geringere Morbiditätsraten bezüglich immobilitätsbedingter Erkrankungen aufwiesen und schneller rehabilitiert werden konnten. Diese verringerte Rate an Komplikationen, die sich aus der Immobilisation alter Menschen ergeben (35), wie z.B. Pneumonien, Thrombosen, Dekubiti u.v.m., lassen sich durch Frühmobilisation verringern. So bedeuten die Hemiendoprothesen einen deutlichen Vorteil. Es führte interne Fixierung mit Frühbelastung zu erhöhtem Verschleiß, in stärkerem Maße zu Instabilität des Gelenks, zu vermehrter Osteoporose in der Folgezeit, zu verlängerter Immobilisation der Patienten postoperativ und zu

einer insgesamt höheren Versagerquote im Vergleich zur Hemiarthroplastie (33). Die Hemiarthroplastiegruppe ergab in jener Studie 75% gute bis exzellente Resultate; eine Quote, die im Verlauf der Nachuntersuchungen stabil blieb. Die Gruppe der Patienten mit Versorgung durch interne Fixation zeigte nur eine Rate von 60% an guten bis exzellenten Resultaten mit abnehmender Tendenz im zeitlichen Verlauf.

Bei der Versorgung der Schenkelhalsfraktur betagter Patienten erscheint die Eingrenzung der Operation auf den Ersatz von Femurkopf und Schenkelhals unter Belassung des intakten Acetabulums in Übereinstimmung mit mehreren Autoren nach wie vor erstrebenswert, wenn die Verkürzung der Operationsdauer sowie die Minderung des durchschnittlichen Blutverlusts vorrangig sind und eine sichere Muskelführung des Hüftgelenks nicht mehr gegeben ist (51, 63). Gerade hochbetagten Patienten mangelt es oft hieran. Dauerbettlägerigen Patienten können diese Voraussetzungen zur Totalendoprothese ganz fehlen (51). Hemiendoprothesen beziehen einen Teil ihrer Stabilität aus den Adhäsionskräften, die zwischen Acetabulum und Endoprothesenkopf bei guter Endoprothesenpassung bestehen. Ihre Stabilität ist mithin erhöht.

Insbesondere bei alten Patienten muß dieser Kopf-Hals-Ersatz jedoch von einer solchen Qualität sein, daß zukünftige Eingriffe infolge Funktionsverlusts der bipolaren Endoprothese nicht zu erwarten sind.

Die postoperative Immobilisationszeit wird durch die frühbelastbaren Hemiendoprothesen verringert, was insbesondere alten Patienten zugute kommt. Die Rate postoperativer medizinischer Komplikationen wie tiefe Beinvenenthrombosen, Pneumonien, etc. wird damit herabgesetzt.

1.3.1 Morbidität und Mortalität im Rahmen der bipolaren Hüftendoprothetik

Wegen des kleineren, weniger belastenden operativen Eingriffs kommt die bipolare Endoprothetik insbesondere alten Patienten zugute, die oft mit multiplen Vorerkrankungen und mit bereits vor der Operation bestehenden Einschränkungen ihrer körperlichen Beweglichkeit belastet sind.

Die Bandbreite der medizinischen Vorerkrankungen umfaßt das gesamte Spektrum der Medizin. Mit Abstand am weitesten verbreitet sind die Erkrankungen des Herz- und Gefäßsystems sowie Stoffwechselerkrankungen und Osteoporose. Zusätzlich treten in dieser Altersgruppe gehäuft Neubildungen jeglicher Genese auf.

Intraoperativ stehen kardiale Arrhythmien und mit der Spätfolge des kardialen Infarkts oder zerebralen Insults im Vordergrund der Bemühungen.

Hoher Blutverlust mit Organminderperfusion kann bis zum Organversagen führen, wobei das Nierenversagen die gefürchteteste Komplikation darstellt. Vorbestehende Stoffwechseldefekte können intraoperativ exazerbieren und die Genesungsfortschritt behindern.

Die Lagerung des Patienten auf dem Operationstisch ist unter allen Umständen sehr sorgfältig durchzuführen, um Gefäß- und Nervenkompressionen, die passagere oder chronische Schädigungen zur Folge haben können, zu verhindern.

Die schonende und suffiziente Frühmobilisation der Patienten steht im Vordergrund der postoperativen Therapie (31, 33), um Thrombosen, Embolien, Affektionen der Lunge zu begegnen. Die Komplikationsgefährdung des rekonvaleszenten Patienten steigt mit jeder zusätzlichen Belastung.

Intra- und extraprothetische Luxationen der frisch implantierten Endoprothese durch Adduktions-Außenrotationsstellung im operierten Hüftgelenk lassen sich postoperativ mit Hilfe verschiedener Lagerungsmethoden wirksam verhindern.

Oberflächliche und tiefe Wundinfektionen treten in Einzelfällen immer wieder auf. Ihnen kann mit Gabe von Antibiotika in den meisten Fällen wirksam begegnet werden. Periprothetische Infektionen können nur operativ saniert werden.

Die Mortalitätsraten liegen je nach Untersucher zwischen 6,5% und 27,1% in den ersten sechs Monaten nach durchgeführter Operation (19, 24, 30, 36, 57, 58, 61, 75). Die Diskrepanz zwischen den vorgenannten Daten ist durch die unterschiedliche Patientenselektion bedingt. Je höher das durchschnittliche Patientenalter ist, umso höher ist die Mortalitätsrate.

1.4 Indikationen und Kontraindikationen der bipolaren Hüftendoprothesen

Die Voraussetzungen für die Implantation einer bipolaren Hüftendoprothese sind weitgehend intakter Knorpel in einem weitgehend intakten knöchernen Acetabulum (63). Nur in besonderen Fällen wird von der Möglichkeit Gebrauch gemacht, das Acetabulum mit Hilfe einer Fräse in seine ursprüngliche Form zurück zu versetzen (3, 80). Noch vorhandener Gelenkknorpel geht dabei unwiederbringlich verloren.

Von Rekonstruktionen insuffizienter Acetabuli durch Anlagerung autogenen Knochenmaterials wird berichtet, jedoch sind die Ergebnisse der einzelnen Studien widersprüchlich (10, 14, 53, 56, 60, 68, 78).

Die zementierte bipolare Endoprothese stellt bei den folgenden Erkrankungen die bevorzugte Indikation dar:

- 1) körperlich geschwächte und geistig verwirrte Patienten mit geringer Compliance;
- 2) schwere Osteoporose oder Osteopenie;
- 3) neurologische oder neuromuskuläre Erkrankungen mit geringer muskulärer Kontrolle der betroffenen Extremität, wie z.B. Epilepsie, Parkinsonismus und andere Krankheiten, die durch Muskelrigidität oder Spastik gekennzeichnet sind;
- 4) pathologische Frakturen auf metastatischer Basis oder im Zusammenhang mit Morbus Paget oder auf osteoporotischer Grundlage (9, 29);
- 5) instabile intertrochantere Schrägfrakturen;
- 6) Hüftkopfnekrose (43, 70, 71);
- 7) Frakturen, die mit anderen Osteosynthesemethoden nicht behandelbar sind oder die Gefahr bergen, zu Hüftkopfnekrose bzw. mechanischem Versagen der chirurgischen Versorgung zu führen (29).

Die weitaus häufigste Indikation ist die Schenkelhalsfraktur, oft mit Dislokation des frakturierten Hüftkopfes (Pauwels Typ II und III bzw. Garden Typ 3 und 4) (21, 30, 62). Weitere häufige Indikationen sind sekundäre Coxarthrosen ohne arthrotische Veränderungen des Acetabulums, rheumatische Arthritiden und Schenkelhalspseudoarthrosen (7, 29, 35, 67). Auch im Falle pathologischer Frakturen kommen bipolare Hüftendoprothesen zum Einsatz. Bateman u.a. (2, 48) befürworten deren Implantation bei (arthrotischen) Deformitäten des Hüftkopfes.

Weiterhin werden sie bei jungen Patienten mit Hüftkopfnekrosen, z.B. infolge Alkohol- oder Drogenabusus, verwendet. Einige Operateure verwendeten bipolare Endoprothesen, um revisionsbedürftige Totalendoprothesen zu ersetzen (49, 77).

Zur Implantation kommt diese Endoprothese bei alten Patienten mit einer geringen Lebenserwartung. Ihnen kommt die geringere Operationsdauer sehr zugute. Darüber hinaus ist eine Operation zur Konversion der bipolaren Hüftendoprothese in eine Totalendoprothese aufgrund des fortgeschrittenen Alters dieser Patienten als unwahrscheinlich anzusehen. Patienten mit dringender Indikation zum künstlichen Hüftersatz aber schlechtem Allgemeinzustand profitieren ebenfalls von der verringerten Belastung durch eine verkürzte Operationszeit gegenüber der von Totalendoprothesen.

Nicht indiziert ist diese Hüftendoprothesenform bei Patienten mit Hüftdysplasie sowie im Rahmen von Erkrankungen mit umformenden Veränderungen des Acetabulums wie beispielsweise primären Coxarthrosen. Allgemein besteht die Kontraindikation zur Implantation bipolarer Hüftendopro-

thesen bei morphologischen Veränderungen des betroffenen Acetabulums (63).

1.5 Radiologische Aspekte der bipolaren Hüftendoprothetik

Die bei Hemiendoprothesen oft entstehenden Probleme der Migration im Bereich des Acetabulums oder dessen Protrusion in das kleine Becken lassen sich nur mit Hilfe radiologischer Untersuchungen aufdecken.

Schmerzen, über die der betroffene Patient eventuell klagt, sind hierbei wertvolle klinische Hinweise. Ihnen sollte unbedingt Beachtung geschenkt werden.

Endoprothesenfehlstellungen können ebenfalls nur radiologisch aufgedeckt werden, solange keine Luxation der Endoprothese vorliegt, die durch Fixation der Extremität und starken Schmerz gekennzeichnet ist. Therapeutischen Schritten geht jedoch obligat die radiologische Untersuchung voraus, um eine exakte Diagnose zu erlangen.

Radiologische Folgeuntersuchungen nach Implantation einer Endoprothese sind gefordert, um den Sitz der Endoprothese zu untersuchen und degenerative Veränderungen im Bereich des Acetabulums frühzeitig zu erkennen.

1.6 Problemstellung

Die vorliegende klinische Studie zur bipolaren Endoprothetik mit der Duo-kopf-Endoprothese soll die bisherigen Ergebnisse des Zentrums für Physikalische Medizin und Orthopädie der Justus-Liebig-Universität Gießen vorstellen. In diesem Rahmen wird auf Fragen der Endoprothesenprotrusion sowie die Stellung der Endoprothese im Acetabulum eingegangen. Diese Aspekte werden im Zeitverlauf dargestellt und durch eine Nachuntersuchung vervollständigt, die die Zufriedenheit der Patienten mit der endoprothetischen Versorgung mituntersucht.

Spezielle Berücksichtigung findet hierbei die Darstellung des äußeren Endoprothesenkopfs im Acetabulum unter radiologischen Gesichtspunkten. Es ist Ziel der Untersuchung, eine praktikable Methode zu finden, um den Sitz positiv-exzentrischer bipolarer Hüftendoprothesen im Acetabulum anhand konventioneller Röntgenbilder im Zeitverlauf überprüfen zu können.

2 Material und Methoden

2.1 Das Patientenkollektiv

Im Zeitraum von Dezember 1991 bis Mai 1994 wurden am Zentrum für Physikalische Medizin und Orthopädie der Justus-Liebig-Universität Gießen insgesamt 55 Patienten mit positiv-exzentrischen Duokopf-Endoprothesen (OSTEO GmbH, Freiburg i. Br.) versorgt.

Es handelt sich hierbei ausschließlich um Erstversorgungen bei medialen Schenkelhalsfrakturen, pertrochanteren Oberschenkelfrakturen, lateralen Schenkelhalsfrakturen, Coxarthrosen bzw. pathologischen Femurfrakturen und Schenkelhalspseudoarthrosen.

Das Patientenkollektiv umfaßte 48 Frauen und sieben Männer, deren Durchschnittsalter zum Zeitpunkt der Operation 79 Jahre betrug. Zur Nachuntersuchung konnten 17 Patienten gewonnen werden

Intra- und postoperativ verstarben zwei Patienten, so daß insgesamt 53 Patienten, denen insgesamt 53 Duokopf-Endoprothesen implantiert worden sind, über einen Zeitraum von durchschnittlich 33,7 Monaten beobachtet werden konnten. Zur Nachuntersuchung im Rahmen dieser Studie konnten davon 17 Patienten gewonnen werden.

2.2 Datenerfassung

Um Daten über den medizinischen Ausgangszustand der Patienten zu erhalten, wurde ein standardisierter Erhebungsbogen erarbeitet, auf dem Angaben zur allgemeinen Anamnese, die präoperativen Laborparameter, Details zum operierten Hüftgelenk und der Endoprothese, Daten zur Operation, postoperative Laborparameter und das postoperative Befinden des jeweiligen Patienten festzuhalten waren.

Zum Zweck der Erhebung der allgemeinen Anamnese wurden auf dem Erhebungsbogen alle Voruntersuchungsergebnisse in Bezug auf Vorerkrankungen, Medikamenteneinnahme und bereits im Vorfeld durch den Patienten benutzte Gehhilfen erfaßt. Es wurde jedem Patienten eine fortlaufende

Nummer zugeordnet, die sich aus der Reihenfolge der Operationen im Zeitverlauf ergab. Geschlecht, Geburtsdatum, Lebensalter, Körpergröße und -gewicht sowie die präoperative Diagnose wurden festgehalten.

Wichtige Laborparameter jedes Patienten wurden prä- und postoperativ festgestellt:

- die Hämoglobinkonzentration, der Hämatokrit, die Blutkörperchensenkungsgeschwindigkeit, die Erythrozyten-, Leukozyten- und Thrombozytenkonzentration;
- die Höhe des C-reaktiven Proteins;
- das Ergebnis der mikrobiologischen Untersuchung.

Einige Daten zu den implantierten Duokopf-Endoprothesen wurden den Unterlagen entnommen:

- die operierte Hüftgelenkseite;
- das Operationsdatum;
- das Implantatmodell (in allen Fällen eine Duokopf-Endoprothese);
- die Schaftkomponente und ihre Länge in Millimetern;
- die Durchmesser des äußeren und inneren Endoprothesenkopfs in Millimetern;
- das Material des inneren Endoprothesenkopfs.

Die Schaftkomponente wich in drei Fällen von den sonst zur Anwendung kommenden Peritia[®]-Schäften ab. In diesen besonderen Fällen wurden PGR-Duokopf-Endoprothesen eingesetzt, deren Schäfte zusätzlich die Femurmetaphyse und die proximale Femurdiaphyse endoprothetisch ersetzen. Sie wurden bei Patienten implantiert, die pathologische Frakturen aufgrund von Neubildungen erlitten hatten.

Angaben zur Operation des jeweiligen Patienten wurden dem Anästhesieprotokoll entnommen. Eingang fanden die Operationsdauer in Minuten, der intraoperative Blutverlust in Millilitern und die intraoperative Fremdblutgabe in Millilitern. Die intraoperativ vorgefundene Diagnose und Angaben zu intraoperativen Komplikationen wurden aus dem Operationsprotokoll der Orthopäden übernommen. Die postoperative Blutgabe in Millilitern und die Dauer des Wachstationsaufenthalts ließen sich den stationären Krankenakten entnehmen.

Weiterhin wurden die Daten zur Mobilisierung festgehalten:

- die Zahl der Tage nach der Operation bis zur Erstmobilisierung,
- die Zahl der Tage bis zur Vollbelastung des betroffenen Hüftgelenks und
- die dabei eingesetzte Gehhilfen,
- die Zahl der Tage post operationem bis zur Entlassung aus der Klinik und
- die Beweglichkeitsmaße im operierten Hüftgelenk nach der Neutral-Null-Methode,
- die bei Verlassen der Klinik benutzte Gehhilfe.

Zur Datenerfassung im Rahmen der Nachuntersuchung, zu der alle verbleibenden 53 Patienten eingeladen wurden, wurde ebenfalls ein standardisierter Fragebogen erstellt.

Wie schon bei Auswertung der Krankenblätter wurden nun erneut die Begleiterkrankungen jedes Patienten und die Art der benutzten Gehhilfe bei Erscheinen zur Nachuntersuchung festgehalten.

In einem orthopädischen Status wurden für jeden Patienten die möglichen passiven Bewegungsausmaße in Flexion und Extension, Ab- und Adduktion, Innen- und Außenrotation nach der Neutral-Null-Methode ermittelt und im Fragebogen festgehalten.

Des Weiteren wurden alle Patienten mit Hilfe dieses standardisierten Fragebogens nach Schmerzen, der Gehfähigkeit, Funktionalität im Alltag sowie der Bewegungsfähigkeit/Muskelkraft befragt. Diese Befragung fand gemäß der Vorgaben des HSS-Scores nach Wilson und Mitarb. statt (40). Es handelt sich dabei um einen klinischen Score, der alle vier o.g. Kriterien gleich stark bewertet. Innerhalb der Kriterien standen je sechs Abstufungen zur Auswahl mit Punktwerten von null bis zehn. Es waren mithin maximal 40 Punkte zu erreichen. Diese Befragung soll die subjektive Zufriedenheit des einzelnen Patienten objektivieren und einerseits mit der anderer Patienten sowie andererseits weiterer Patientenkollektive anderer Untersuchungen vergleichbar machen. Die Verwendung eines standardisierten Scores dient mithin der Vergleichbarkeit verschiedener Studien und ermöglicht im Zusammenspiel mit der statistischen Methodik die Beurteilung der Ergebnisse der jeweiligen Untersuchung.

Die statistische Auswertung erfolgte mit Hilfe der Software SPSS für Windows®.

2.3 Radiologische Untersuchungen

Alle vorhandenen Röntgenaufnahmen des Patientenkollektivs wurden mit Kodierungen versehen, die den zeitlichen Abstand von der Operation widerspiegeln. Die Kodierung enthält die Patientennummer und das Datum der Röntgenaufnahme sowie eine Kodierung für die Art des Röntgenbildes, die sich in Röntgenaufnahmen, die im anterior-posterioren Strahlengang bei Lagerung des untersuchten Beines in Neutral-Null-Lage erstellt wurden sowie nach Beckenübersichtsröntgenbildern unterscheiden.

Alle Röntgenbilder wurden in der radiologischen Abteilung des Zentrums für Physikalische Medizin und Orthopädie der Justus-Liebig-Universität Gießen mit Siemens®-Röntgengeräten, die mit Optilux®-Röhren ausgestattet sind,

angefertigt. Zum Einsatz kamen dabei Folien der Marke Quantafast Detail[®] und Cronex 4[®]-Filme von DuPont[™].

2.3.1 Voruntersuchung zur Ermittlung der des mittleren Winkels zwischen der Köhlerschen Linie und der mittleren Senkrechten durch das Becken

Um die Auswirkung der Verdrehung und Kippung des Körpers beim Anfertigen der Röntgenaufnahmen auf die Köhlersche Linie einschätzen zu können, wurde eine Voruntersuchung durchgeführt, die den gemittelten Winkel zwischen der Köhlerschen Linie und der mittleren Senkrechten durch das Becken feststellen sollte. Dazu wurde auf 20 Beckenübersichtsröntgenaufnahmen, die per Zufallsprinzip aus dem Archiv Röntgenabteilung der Klinik ausgewählt wurden und die nicht aus dem Patientenkollektiv der vorliegenden Untersuchung stammten, mittels Lineal, Bleistift und Winkelmesser die Abweichung der Köhlerschen Linie von der Senkrechten durch das Becken gemessen und der arithmetische Mittelwert gebildet (s. Abb. 5).

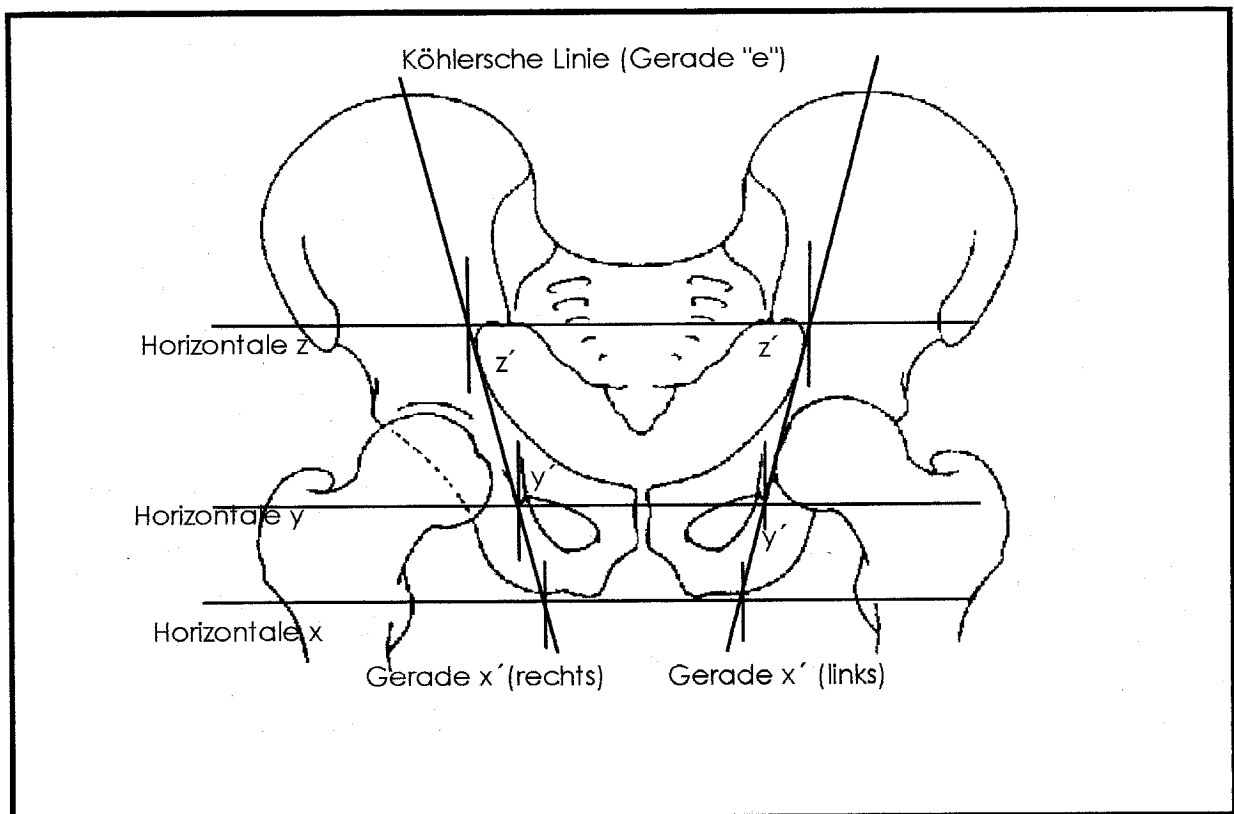


Abb. 5 Darstellung der verschiedenen Geraden, zwischen denen im Rahmen der Voruntersuchung Winkel vermessen wurden

Im Einzelnen wurde dabei wie folgt verfahren: Auf jedem der 20 Röntgenbilder wurde beidseitig die Köhlersche Linie als Gerade, die die mediale Begrenzung des Os Ilium mit der des lateralsten Punktes des Foramen obturatorium verbindet, eingezeichnet und über beide Enden hinaus, durch die o.g. Punkte gegeben, verlängert (34).

Um eine "Senkrechte durch das Becken" zu finden, wurden drei Horizontale entlang des caudalen Randes der Tuber ischiadici (Horizontale "x"), der caudalen Begrenzung der Tränentropfenfiguren (Horizontale "y") und der caudalen Punkte der Liniae sacroiliacae (Horizontale "z") eingezeichnet. An den Schnittpunkten zwischen den jeweiligen Köhlerschen Linien und jeder der Horizontalen x, y und z wurde mit Hilfe des Geometriedreiecks im rechten Winkel zu den Horizontalen jeweils eine kurze Senkrechte ("x'", "y'" und "z'") hinzugefügt (s. Abb. 5).

Die so entstandenen Winkel zwischen der rechten und der linken Köhlerschen Linie mit den drei Senkrechten x', y' und z' jeder Hüftseite wurden gemessen und pro Bild und Beckenseite das arithmetische Mittel errechnet. Als nächstes wurde der Mittelwert der gemessenen Winkel pro Beckenübersicht ausgerechnet.

2.3.2 Radiologische Untersuchungen des Patientenkollektivs

In Rahmen dieser Untersuchung wurden alle vorhandenen im anterior-posterioren Strahlengang aufgenommenen Röntgenbilder der operierten Hüftgelenke des gesamten Patientenkollektivs sowie alle vorhandenen Beckenübersichtsröntgenaufnahmen mit einem speziellen Scanner für Röntgenbilder (TruScan® X-Ray Film Digitizer von TRUVEL™ ausgestattet mit einem Cosima 28 - 85 mm Objektiv) eingescannt und mit Hilfe der Bildbearbeitungssoftware Photoshop® von Adobe™ nachbearbeitet sowie auf computerlesbaren Medien (handelsübliche 1,4 MB-Disketten) gespeichert. Die Vermessung der Winkel wurde auf einem Apple Macintosh™ Computer (Quadra 840 AV©) unter Einsatz einer Spezialsoftware (MedVision©, Version 1.4 von Evergreen Technologies™) vorgenommen.

Nicht in die Untersuchung einbezogen wurden Röntgenbilder, die so stark über- oder unterbelichtet waren, daß auch die Nachbearbeitung mit der Software Photoshop® nicht mehr helfen konnte, die zur Winkelausmessung nötigen Konturen sicher aufzufinden. Weiterhin wurden die Röntgenbilder nicht in die Untersuchung einbezogen, die unter so starker Verkippung des zu röntgenden Körpers angefertigt worden waren, daß sich die zur Ausmessung mindestens nötigen Radien der zwei Kreiausschnitte pro äußerem Endoprothesenkopf nicht mehr zweifelsfrei voneinander abgrenzen ließen.

Zur Untersuchung der Selbstzentrierung des äußeren Endoprothesenkopfs wurden die im Folgenden beschriebenen Meßmethoden verwendet: Ausgehend von der Köhlerschen Linie (Gerade "e") wie sie bereits in der Voruntersuchung Verwendung fand, kam eine zweite Gerade ("a") zur Anwendung, die an den caudalen Rand des äußeren Endoprothesenkopfs angelegt wurde. Dieser stellt auf Röntgenaufnahmen mit perfekt parallelem Strahlengang zur Ebene dieses Randes eine Gerade dar, die in solchen Fällen nur zu verlängern ist. In den weitaus häufigsten Fällen stellt die Linie dieses Kopfunterrandes jedoch einen Kreisabschnitt dar. Er unterscheidet sich vom Kreisabschnitt der Sphäre des äußeren Endoprothesenkopfs aber dadurch, daß er einen größeren Radius aufweist. Die beiden Schnittpunkte zwischen diesen verschiedenen Radien sind, von einigen wenigen Röntgenaufnahmen, auf denen der äußere Endoprothesenkopf sehr schräg im Strahlengang zu liegen kam, abgesehen, gut mit bloßem Auge auszumachen. In solchen Fällen wird die Gerade "a" durch diese beiden Schnittpunkte geführt. Der Winkel in dem die beiden Geraden sich kreuzen, wurde, den Geradenbezeichnungen entsprechend, als Winkel "ae" bezeichnet (s.a. Abb. 6).

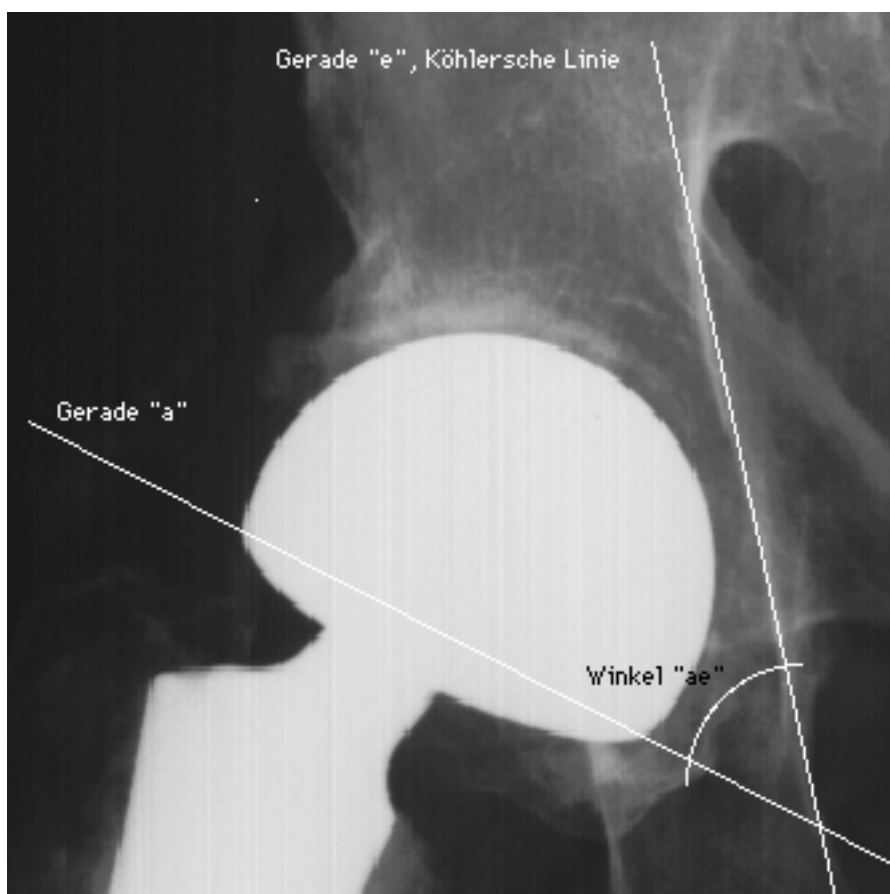


Abb. 6 Darstellung der Geraden "e" (Köhlersche Linie) und "a" sowie des Winkels "ae"

Mit einem handelsüblichen Winkelmesser (Geometriedreieck) kann der Winkel ausgemessen werden.

Um einen weiteren Anhalt für die Position des äußeren Endoprothesenkopfs im Acetabulum zu erhalten, wurde ein zweiter Winkel ausgemessen: Entlang des auf jedem im anterior-posterioren Strahlengang aufgezeichneten Röntgenbild und jeder Beckenübersichtsröntgenaufnahme bestimmten medialen und lateralen Pfannenranderkes wurde eine Gerade "d" entlang der Pfanneneingangsebene gelegt. Diese Gerade kreuzt sich in einem Punkt in ihrer Verlängerung mit der Geraden "a". Entsprechend der Geradenbezeichnungen wurde der dort entstehende Winkel mit "ad" bezeichnet (s.a. Abb. 7).

Er wurde ebenfalls mit Hilfe des Computerequipments für jedes im Patientenkollektiv vorhandene Röntgenbild operierter Hüftgelenke bestimmt.

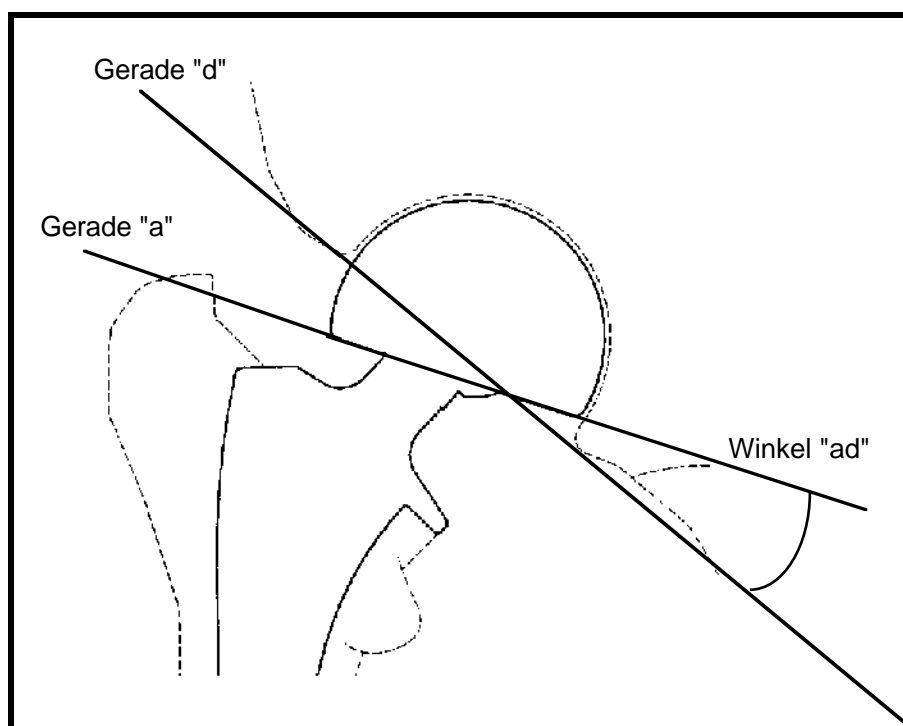


Abb. 7 Darstellung der Geraden "a" und "d" sowie des Winkels "ad"

Weiterhin wurde die Überdachung des äußeren Endoprothesenkopfs durch das Acetabulum mittels des CE-Winkels nach Wiberg untersucht:

Der Zentrum-Ecken-Winkel (CE-Winkel) nach Wiberg hat einen festen Platz in der Beurteilung der Hüftkopfzentrierung und -überdachung (34, 76). Er

wurde deshalb zur Bestimmung der Überdachung des äußeren Endoprothesenkopfs durch das knöcherne Acetabulum herangezogen.

Mit einem Kreisschablonensystem wurde zunächst der Hüftkopfmittelpunkt bestimmt. Ausgehend von diesem Punkt wurde der Winkel zwischen der Lotrechten durch diesen Punkt und einer Geraden entlang des lateralen Pfannenranderkers bestimmt. Der CE-Winkel wurde konventionell auf jeder im anterior-posterioren Strahlengang entstandenen Röntgenaufnahme und jeder Beckenübersichtsröntgenaufnahme des gesamten Patientenkollektivs ermittelt.

Nach Wiberg beträgt der Normalwert (Mittelwert) des CE-Winkels bei Patienten im Alter über 18 Jahren 35° .

Diese Auswertung geschah für alle verfügbaren im anterior-posterioren Strahlengang aufgenommenen Röntgenbilder und Beckenübersichtsröntgenaufnahmen der endoprothetisch versorgten Hüftgelenke des ganzen Patientenkollektivs.

Berücksichtigung fanden darüber hinaus Protrusion des äußeren Endoprothesenkopfs im Acetabulum. Sie wurde dabei als innere Vorwölbung des Acetabulums medial über die Köhlersche Linie (35) hinaus definiert.

3 Ergebnisse

3.1 Auswertung der Patientenakten

Das Patientenkollektiv besteht aus 48 (87,3%) Frauen und sieben (12,7%) Männern (siehe Abb. 8).

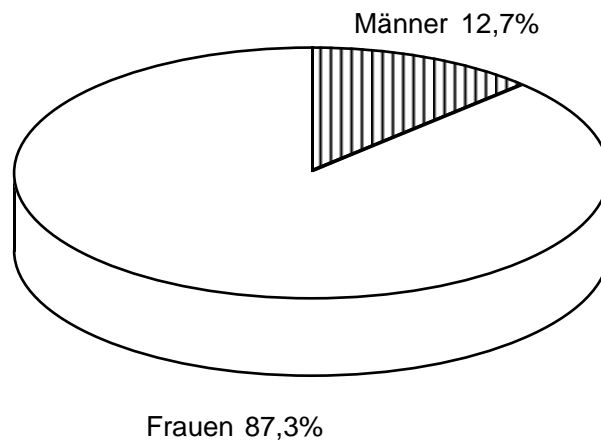


Abb. 8

Prozentuale Geschlechterverteilung im Patientenkollektiv

Das Durchschnittsalter der Patienten zum Zeitpunkt der Operation betrug 79 Jahre (54 - 93 Jahre).

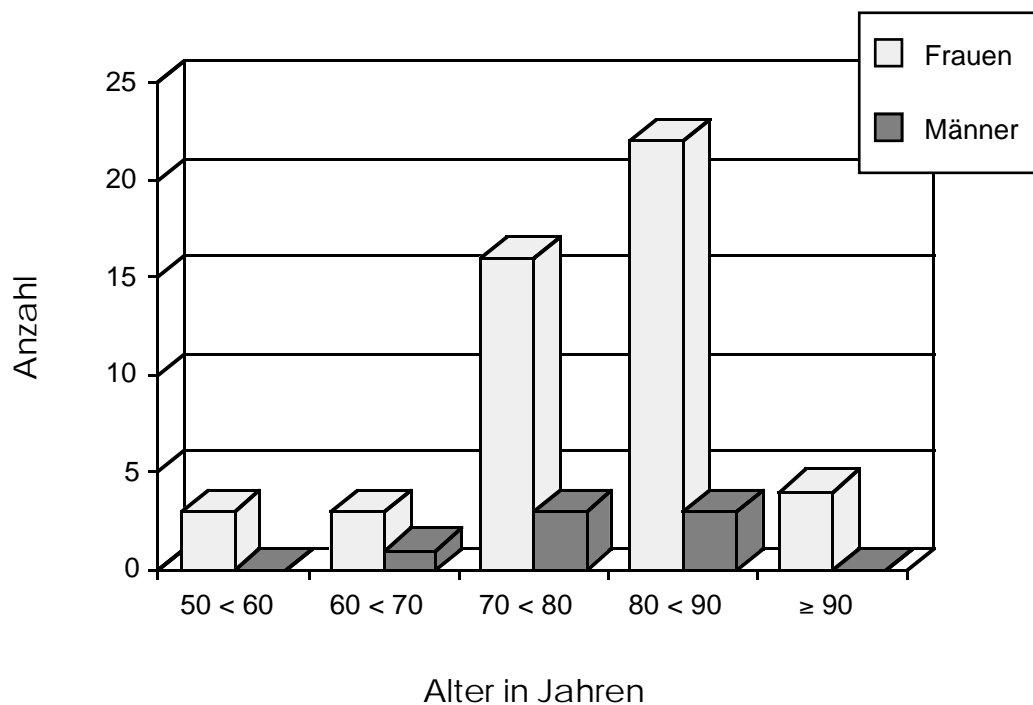


Abb. 9

Altersverteilung der Patienten zur Duokopfendoprothetik

Nur zehn der 55 operierten Patienten kamen ohne Grunderkrankungen zur endoprothetischen Versorgung. Es handelte sich bei diesen zehn Patienten ausschließlich um Frauen. Die anderen 45 Patienten litten an verschiedenen Grunderkrankungen wie in Abb. 10 dargestellt (in abnehmender Häufigkeit):

- Herz- und Gefäßerkrankungen,
- Stoffwechselerkrankungen,
- benigne und maligne Neubildungen,
- Erkrankungen der Bewegungsorgane,
- Lungenerkrankungen,
- Leberkrankheiten,
- systemische Erkrankungen allergischer Genese,
- psychische und hirnorganische Krankheiten,
- Nierenerkrankungen,
- Darmerkrankungen und
- Infektionen.

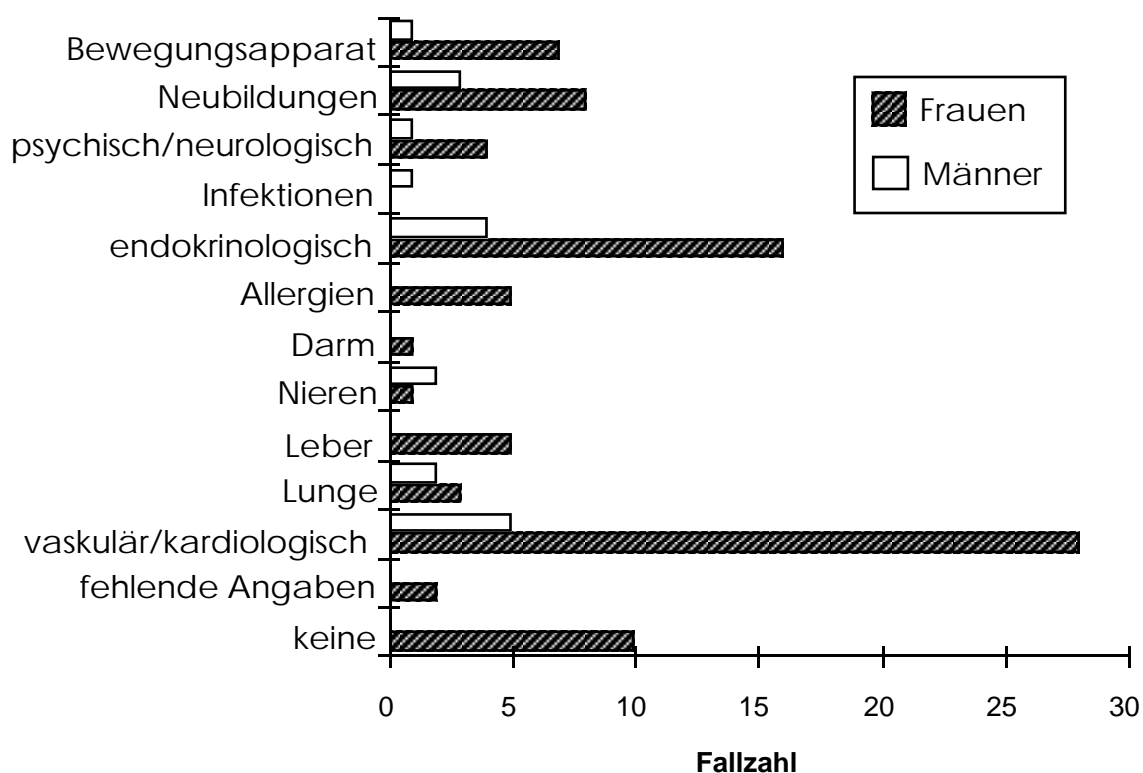


Abb. 10 Häufigkeiten der aufgetretenen Grunderkrankungen nach Geschlechtern getrennt

Die Indikationen zur Operation schlüsseln sich in die folgenden Diagnosen auf: mediale und laterale Schenkelhalsfraktur, pertrochantere Oberschenkelfraktur, Schenkelhalspseudoarthrose, Coxarthrose und pathologische Femurfraktur. Die Zahl der medialen Schenkelhalsfrakturen überwog (siehe Abb. 11).

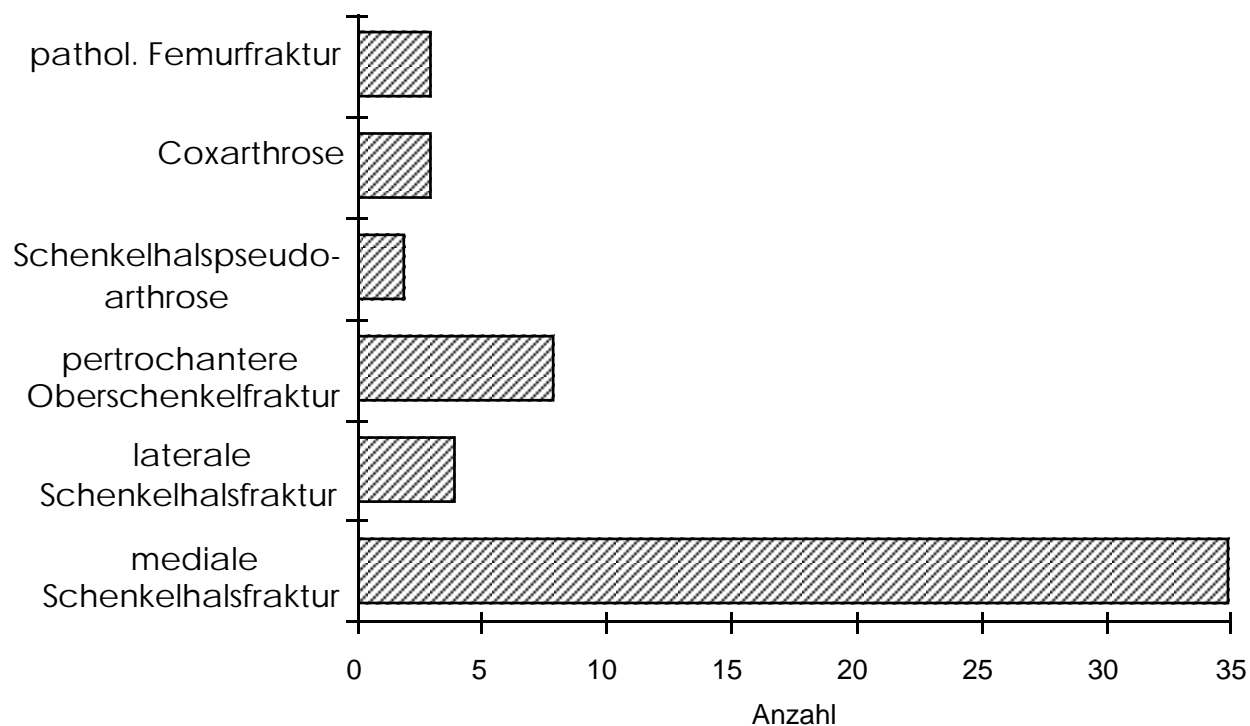


Abb. 11 Verteilung der Operationsindikationen

Es wurden 21 (38,2%) rechte und 34 (61,8%) linke Hüftgelenke operiert (s.a. Abb. 12).

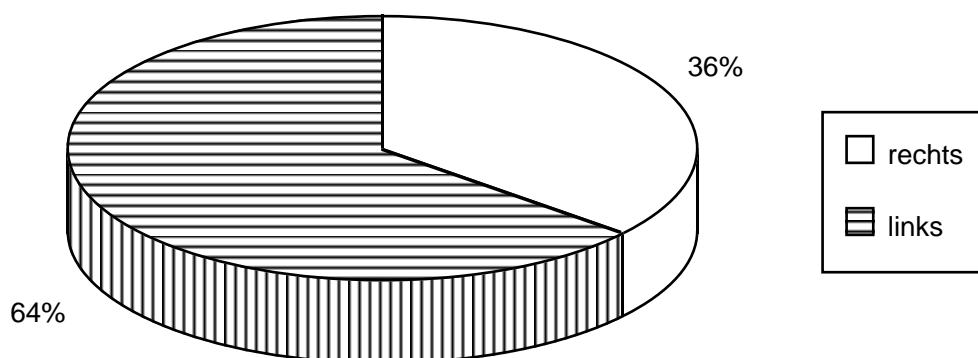


Abb. 12 Seitenlokalisierung der operierten Hüftgelenke in Prozent

27 (49,1%) Operationen wurden in Spinalanästhesie durchgeführt, 21 (38,2%) in Intubationsnarkose, sechs (10,9%) in Periduralanästhesie und eine (1,8%) in einer kombinierten Intubationsnarkose mit Spinalanästhesie (s.a. Abb. 13). Alle Patienten erhielten intraoperativ eine prophylaktische Antibiotikagabe.

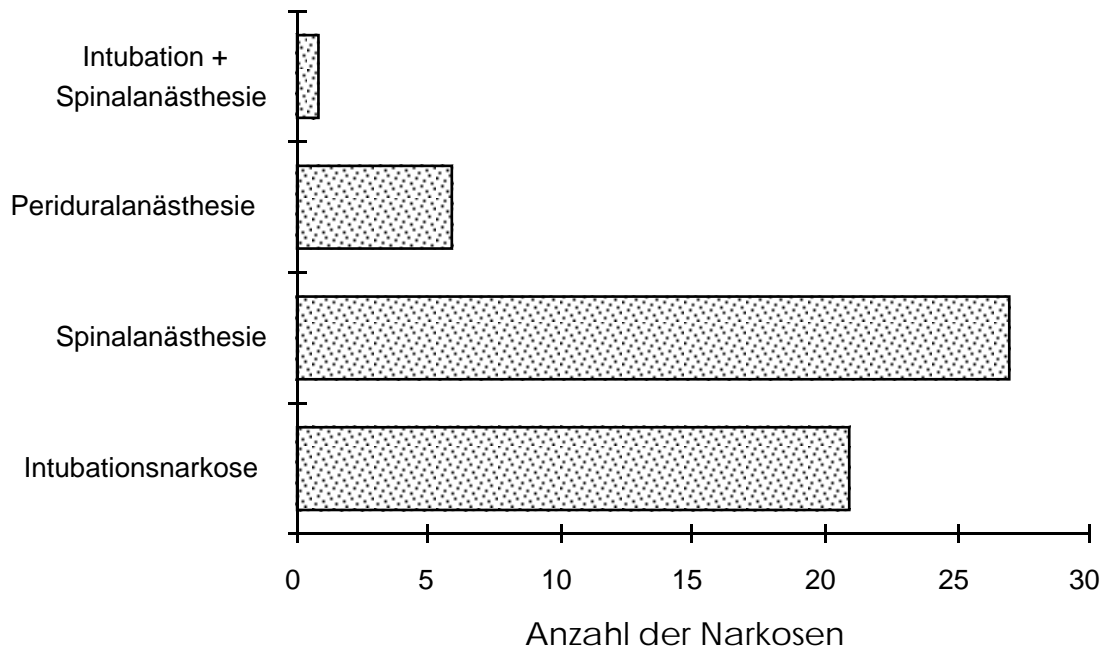


Abb. 13 Verteilung der verwendeten Anästhesiearten

Zum Einsatz kam jeweils eine Duokopf-Endoprothese, der innere Endoprothesenkopf hatte jeweils einen Durchmesser von 28 mm. Äußere Endoprothesenköpfe fanden in Größen von 42 mm bis 56 mm Verwendung. Den größten Anteil hatten die Kopfgrößen 47 mm und 48 mm mit 12 bzw. 13 Stück (s.a. Abb. 14).

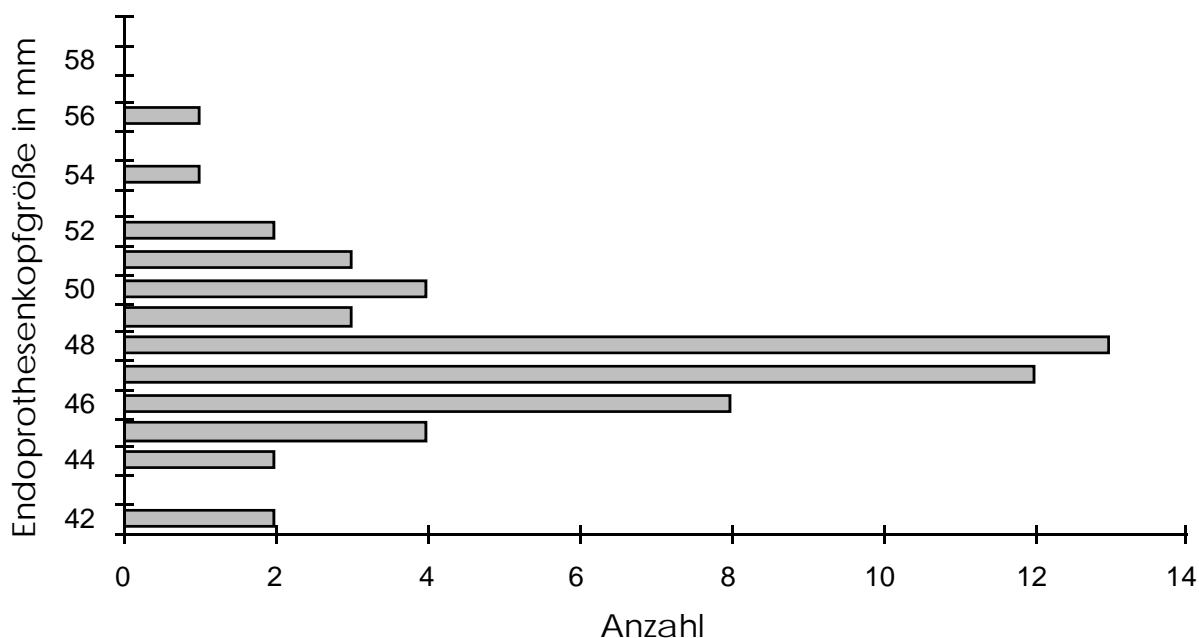


Abb. 14 Verteilung der zum Einsatz gekommenen Endoprothesenkopfgrößen

Es kamen verschiedene Endoprothesenschaftlängen von 125 mm Länge bis 240 mm zur Implantation. Die letztgenannten Endoprothesensäfte wurden Patienten mit Neubildungen implantiert. Sie haben die Aufgabe, Teile des proximalen Femurs endoprothetisch zu ersetzen (s.a. Abb. 15).

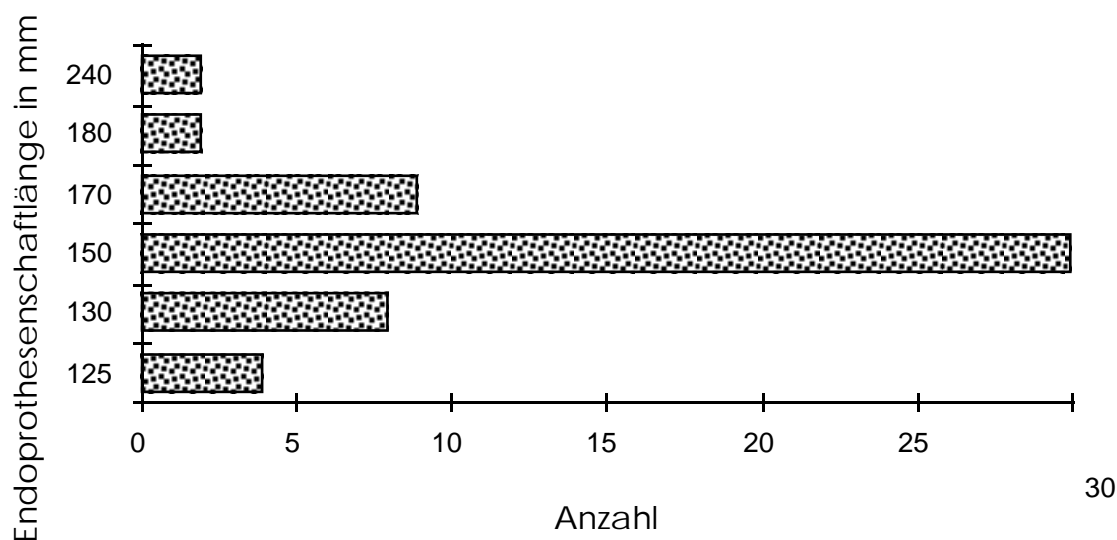


Abb. 15 Verteilung der zum Einsatz gekommenen Endoprothesenschaftlängen

Zwischen 200 ml und 1.500 ml rangierte der intraoperative Blutverlust und betrug durchschnittlich 565 ml (± 329 ml).

Postoperativ benötigten noch 32 Patienten Fremdblutgaben. Die Bandbreite der postoperativen Fremdblutzufuhr entsprach der intraoperativen.

Alle Patienten wurden direkt nach der Operation auf die Wachstation verlegt und verbrachten dort zwischen einem und 16 Tagen. Im Durchschnitt waren es 5 Tage ($\pm 3,2$).

In der postoperativen Phase traten bei 13 Patienten (23,6%) medizinische Komplikationen auf, die sich wie folgt verteilen:

- Herz- und Gefäßerkrankungen,
- Lungenerkrankungen,
- Leberkrankheiten,
- Darmerkrankungen und
- systemische Krankheiten allergischer Genese.

Zwei der komplikationsbelasteten Patienten verstarben während der Hospitalisation an ihren Komplikationen (Apoplex) bzw. der Exazerbation der Grunderkrankung (Herzversagen) auf der Wachstation. Bei 41 Patienten (74,5%) verlief diese Zeit problemlos. Ein Zusammenhang zwischen dem Alter der Patienten und dem Auftreten von Komplikationen läßt sich nicht beobachten. Die Gewichtung der medizinischen Komplikationen geht aus Abb. 16 hervor.

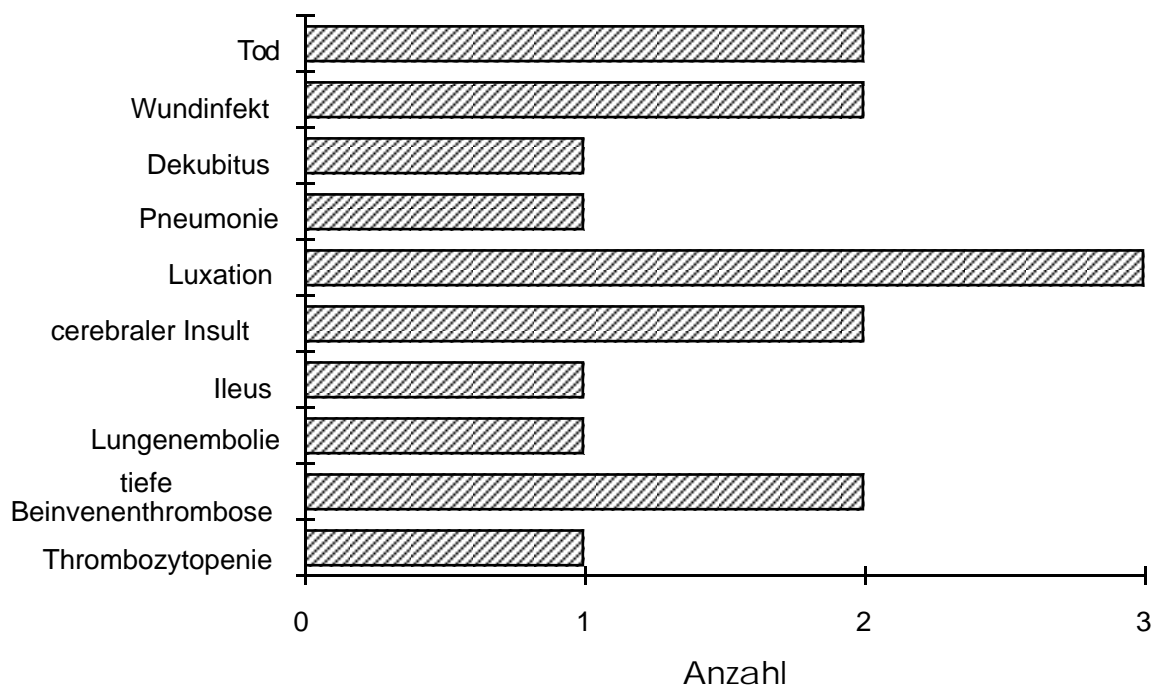


Abb. 16 Verteilung der postoperativ aufgetretenen medizinischen Komplikationen

Die erste Mobilisierung der frisch operierten Patienten fand zwischen dem ersten und fünften postoperativen Tag statt (siehe Abb. 17) und bestand aus vorsichtiger Bewegung mittels aktiver Hilfe und einem ersten Aufsetzen an der Bettkante. Durchschnittlich vergingen 1,5 Tage bis zur ersten Mobilisierung ($\pm 1,1$). Voll belastet wurde die operierte Extremität zwischen dem ersten und dem 14. Tag nach der Operation, durchschnittlich nach 2,8 Tagen ($\pm 2,2$).

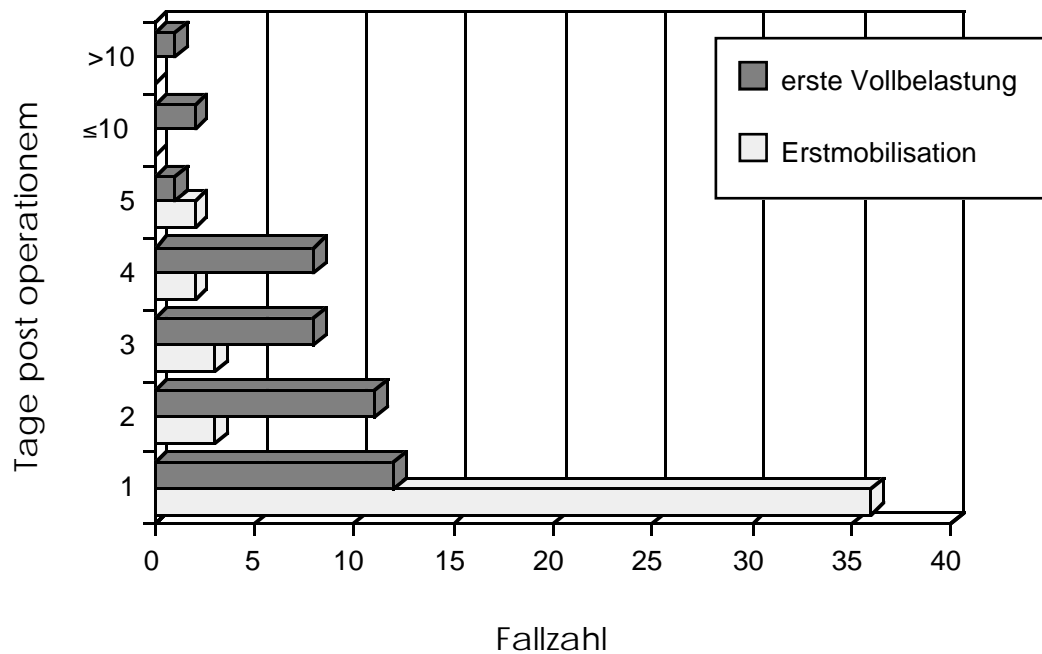


Abb. 17 Zeitlicher Verlauf der postoperativen Mobilisierung nach Patientenzahlen

Die durchschnittliche postoperative Hospitalisierung lag bei 21,26 Tage ($\pm 9,3$) mit einer Bandbreite von zwei bis zu 51 Tagen. Die Patienten wurden in 29 Fällen in eine Rehabilitationseinrichtung entlassen. Noch während der postoperativen Hospitalisation sollte die Zuhilfenahme von Gehhilfen schonend reduziert werden. Aufgrund dieser Vermittlung eines Sicherheitsgefühls beim Gehen durch gezieltes Training konnten elf Patienten direkt nach Hause entlassen werden. In eine andere Klinik kamen Patienten in neun Fällen und fünf Patienten wurden in ein Pflegeheim verbracht (siehe Abb. 18).

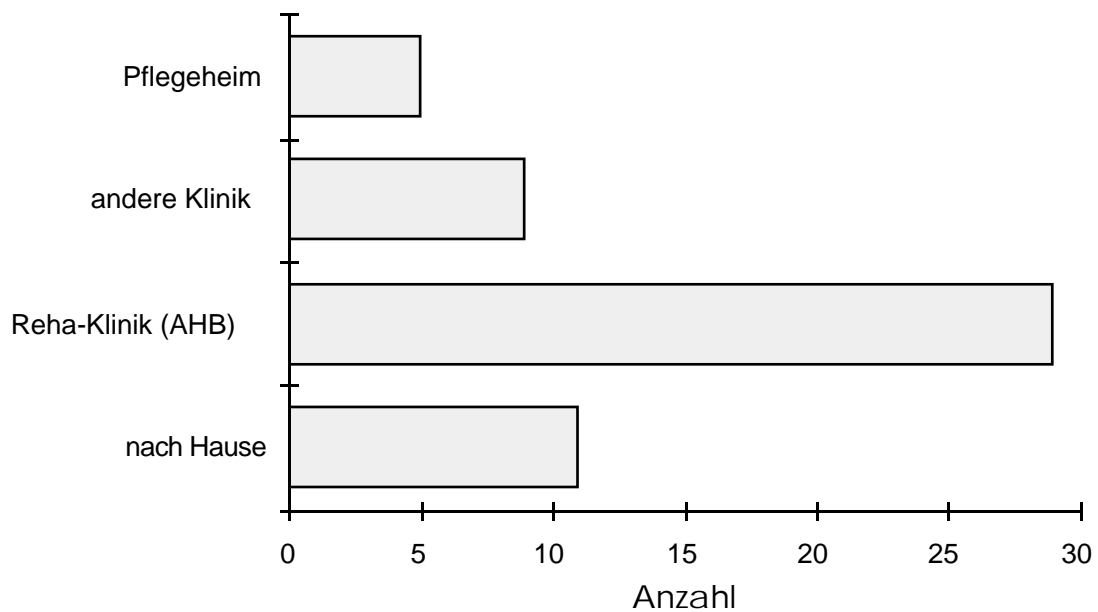


Abb. 18 Verteilung nach Entlassungsorten

Die Aufschlüsselung des durchschnittlichen Krankenhausaufenthaltes nach den Altersgruppen zeigt, daß Patienten unter 60 Jahren im Mittel 17 Tage ($\pm 15,1$), bis zum Alter von 70 Jahren 16 ($\pm 6,6$), bis zum Alter von 80 Jahren 21,8 ($\pm 10,0$), bis zum Alter von 90 Jahren 22,3 ($\pm 8,7$) und im Alter über 90 Jahre 18,7 Tage ($\pm 8,2$) im Krankenhaus verbrachten (s.a. Abb. 19).

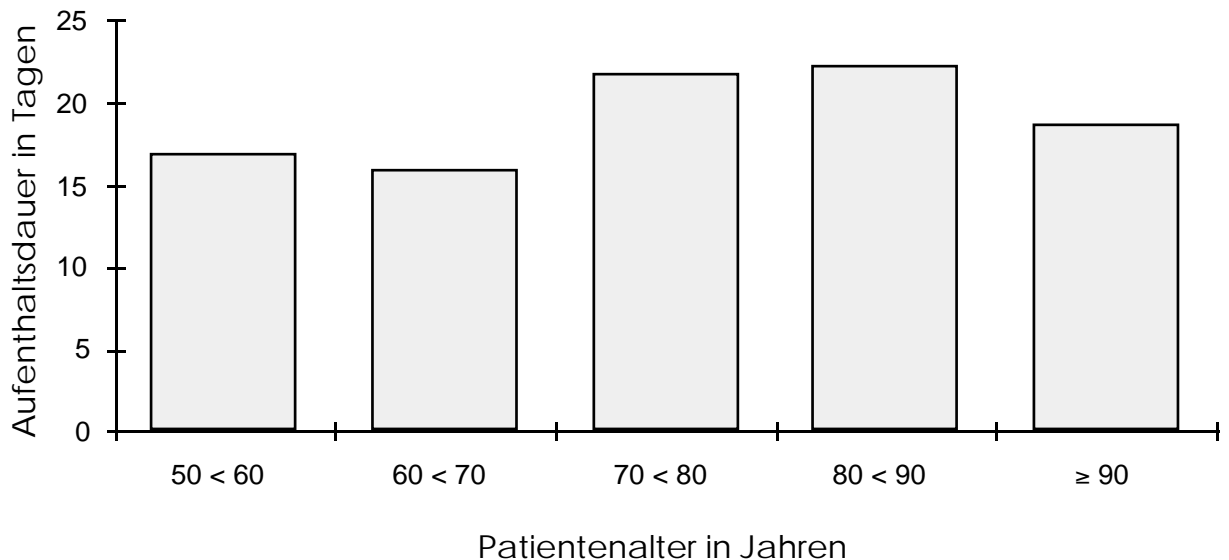


Abb. 19 Durchschnittlicher stationärer Krankenhausaufenthalt nach Altersgruppen aufgeschlüsselt

3.2 Nachuntersuchung

Die 53 Patienten, denen insgesamt 53 Duopkopf-Endoprothesen implantiert worden sind, wurden über einen Zeitraum von durchschnittlich 33,7 Monaten beobachtet (20,9 - 46,3 Monate). Zur Nachuntersuchung im Rahmen dieser Studie konnten 17 Patienten (32,1%), 16 Frauen und ein Mann, gewonnen werden.

Zehn Patienten (18,9%) verstarben nach Entlassung aus der Klinik im Zeitraum zwischen Januar 1992 und Januar 1996, fünf Patienten (9,4%) waren nicht transportfähig und konnten deshalb die Untersuchungsmöglichkeit nicht wahrnehmen. Weitere fünf Patienten (9,4%) waren nicht mehr ausfindig zu machen und 16 Patienten (30,2%) waren nicht bereit teilzunehmen.

Präoperativ verwendeten 14 Patienten (25,5%) eine Gehhilfe, postoperativ 11 der 17 nachuntersuchten Patienten (64,7%). Die verbleibenden sechs Patienten dieser Gruppe verwendeten keine Gehhilfe.

Die Bewertung des Schmerzkriteriums im Rahmen des HSS-Scores nach Wilson und Mitarb. reichte von zwei bis zu zehn Punkten. Der Mittelwert lag bei 8,4 Punkten ($\pm 2,5$), der Median bei zehn Punkten.

Der geringste Wert des Kriteriums der Gehfähigkeit des verwendeten klinischen Scores erreichte vier Punkte, und der größte Wert lag bei zehn Punkten. Der Mittelwert betrug 6,9 Punkte ($\pm 2,3$), der Median befand sich bei acht Punkten.

Das Kriterium der Funktionalität im Alltag hatte einen Mittelwert von 5,9 Punkten ($\pm 3,4$) und einen Median von sechs Punkten. Der kleinste festgestellte Wert betrug null Punkte, der größte zehn. Bewegungsfähigkeit wurde durchschnittlich mit 6,1 Punkten bewertet ($\pm 1,5$) bei einem Median von sechs Punkten. Der größte ermittelte Wert waren zehn Punkte und der

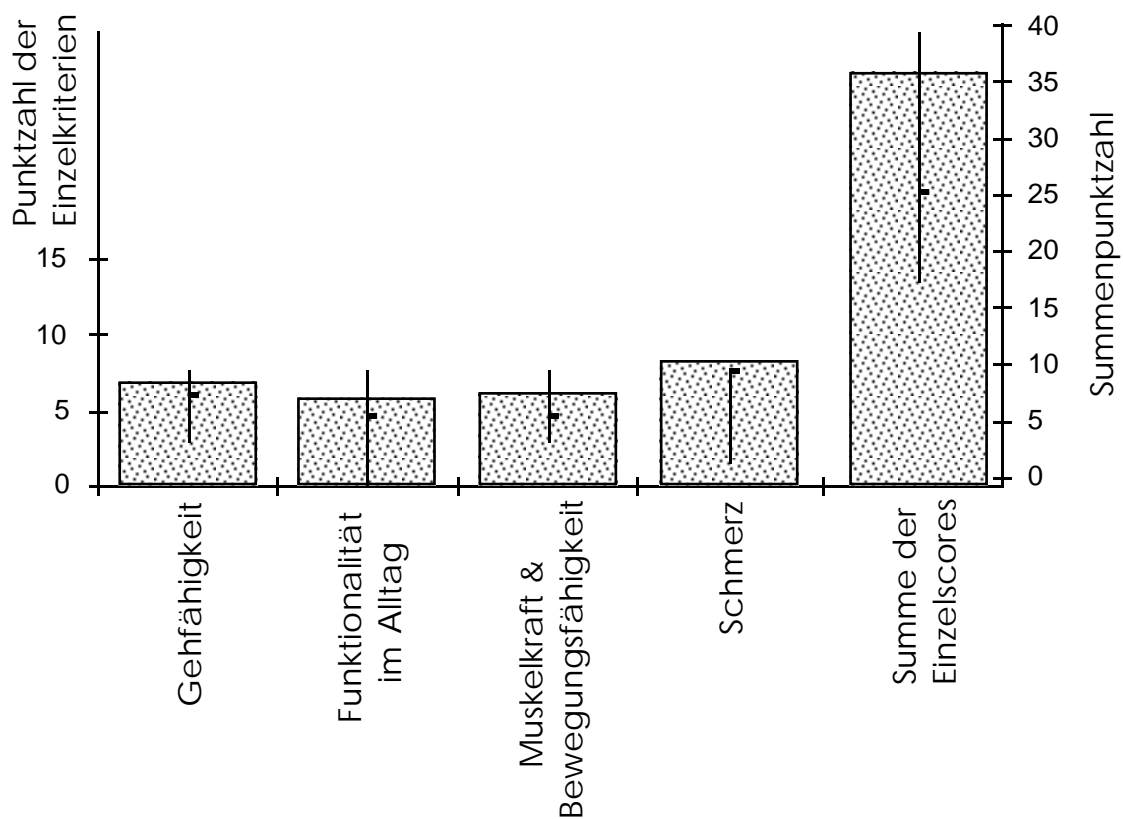


Abb. 20 Punktwerte der Einzelkriterien des HSS-Score nach Wilson et al. und Gesamtergebnis; jeweils mit Range und Median der Punktwerte

kleinste betrug vier Punkte. Die Werte der Summe des Scores reichten von 18 bis zu 40 Punkten. Der rechnerische Mittelwert betrug 27,4 Punkte ($\pm 7,1$) bei einem Median von 26 Punkten (s.a. Abb. 20).

Es wurden die Resultate in fünf Fällen mit "ausgezeichnet", in drei Fällen mit "gut", mit "befriedigend" in sieben und mit "ungenügend" in zwei Fällen bewertet (s.a. Abb. 21).

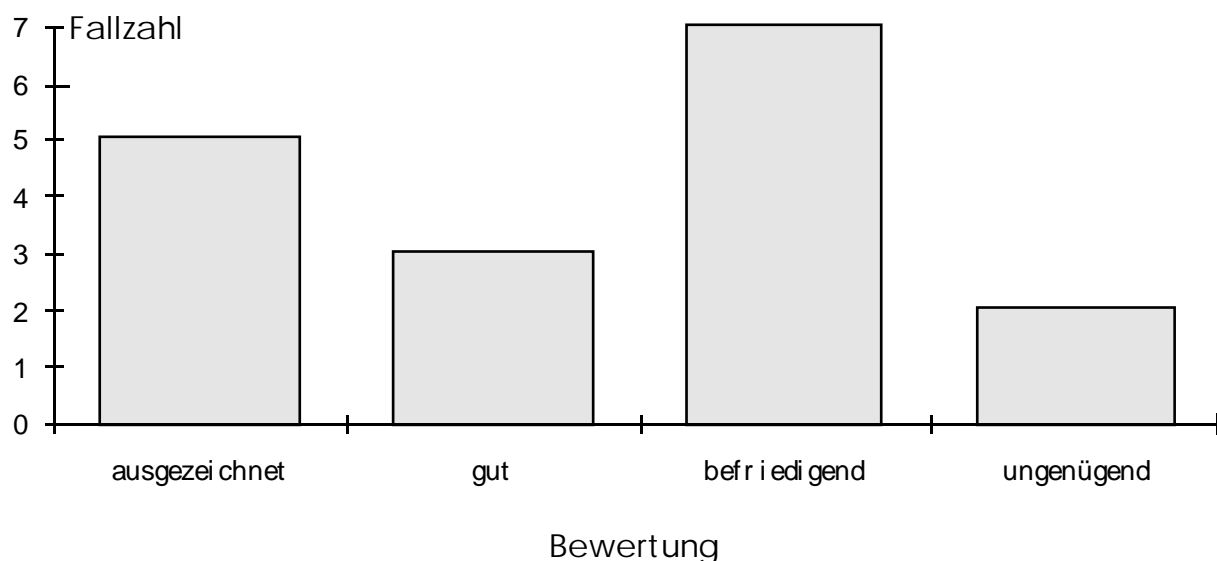


Abb. 21 Ergebnisse der Bewertung des HSS-Scores nach Wilson et al. der Nachuntersuchung

Die Summe des HSS-Scores korreliert nicht mit dem Alter der Patienten. Es besteht weiterhin kein signifikanter Zusammenhang zwischen dem HSS-Score-Ergebnis und der intraoperativ getroffenen endgültigen Diagnose. Auch ergibt sich in dieser Untersuchung kein signifikantes Verhältnis zwischen dem Auftreten postoperativer medizinischer Komplikationen und der Bewertung, die aufgrund des jeweiligen erhobenen HSS-Scores getroffen wurde.

Nachfolgend wird anhand von Einzelfalldarstellungen auf fünf Patienten eingegangen, deren HSS-Score-Ergebnisse durch ihre jeweiligen weiteren Leiden nur von eingeschränkter Aussagekraft sind:

- 1) Fall M.H., 75,7 Jahre (weiblich):
Die Patientin hatte bis zu ihrer Operation als Gärtnerin, vorwiegend in kniender Haltung, gearbeitet. Ihr "befriedigendes" Hüftscore-Ergebnis von 20 Punkten ist bedingt durch den Gebrauch einer Gehhilfe, die auf 50 Meter eingeschränkte Gehstrecke und den Umstand, daß sie bei ihren täglichen Verrichtungen auf fremde Hilfe angewiesen ist. Ihre Hüftgelenke bereiteten ihr keine Beschwerden, gab sie an, jedoch seien die Schmerzen, die ihre Knie ihr bereiten, kaum erträglich.

- 2) Fall E.K., 58,9 Jahre (weiblich):
Die Patientin leidet seit ihrer späten Jugend an einer Hemiparese und ist die meiste Zeit des Tages auf einen Rollstuhl und fremde Hilfe angewiesen. Nur in der Wohnung traue sie sich, mit einer Unterarmgehstütze zu laufen, berichtete sie. Daraus resultiert ihr "unbefriedigender" Hüftscore von 18 Punkten. Auf Befragen gab sie an, nur selten unter geringfügigen Schmerzen im betroffenen Hüftgelenk zu leiden und durch diese nicht eingeschränkt zu sein.
- 3) Fall G.M., 70,0 Jahre und Fall A.E., 84,8 Jahre (beide weiblich):
Beide Patientinnen sind frei von Grunderkrankungen und haben einen "ausgezeichneten" Hüftscore von jeweils 36 Punkten. Beide erreichten jedoch die maximale Höchstpunktzahl von 40 Punkten nicht, weil die Beweglichkeit ihrer operierten Hüftgelenke mit befriedigend bewertet werden mußte.
- 4) Fall L.F., 65,1Jahre (weiblich):
Diese Patientin erreichte die Bewertung "ausgezeichnet" mit der Höchstpunktzahl. Bei der Befragung erzählte sie, ihr operiertes Hüftgelenk nicht zu spüren, auch nicht bei Garten- oder Hausarbeit. Die Patientin versorgt sich ohne fremde Hilfe.

3.3 Radiologische Untersuchungen

3.3.1 Ergebnisse der Voruntersuchung

Die Voruntersuchung, durch die der gemittelte Winkel zwischen der Köhler-schen Linie und der mittleren Senkrechten durch das Becken untersucht wurde, zeigte die folgenden Ergebnisse:

In 120 Fällen wurde der Winkel zwischen einer konstruierten, theoretischen Senkrechten durch das Becken und der Köhlerschen Linie der jeweiligen Beckenseite ausgemessen. Der arithmetische Mittelwert der gemessenen Winkel beträgt $9,2^\circ$ (Streuung der Meßwerte siehe Abb. 22). Die Standardabweichung dieses Mittelwertes liegt bei $\pm 3,6$ und die Varianz beträgt 12,9. Der Median der 120 Meßwerte beträgt $9,0^\circ$, der größte gemessene Winkel $20,5^\circ$ und der kleinste $1,5^\circ$.

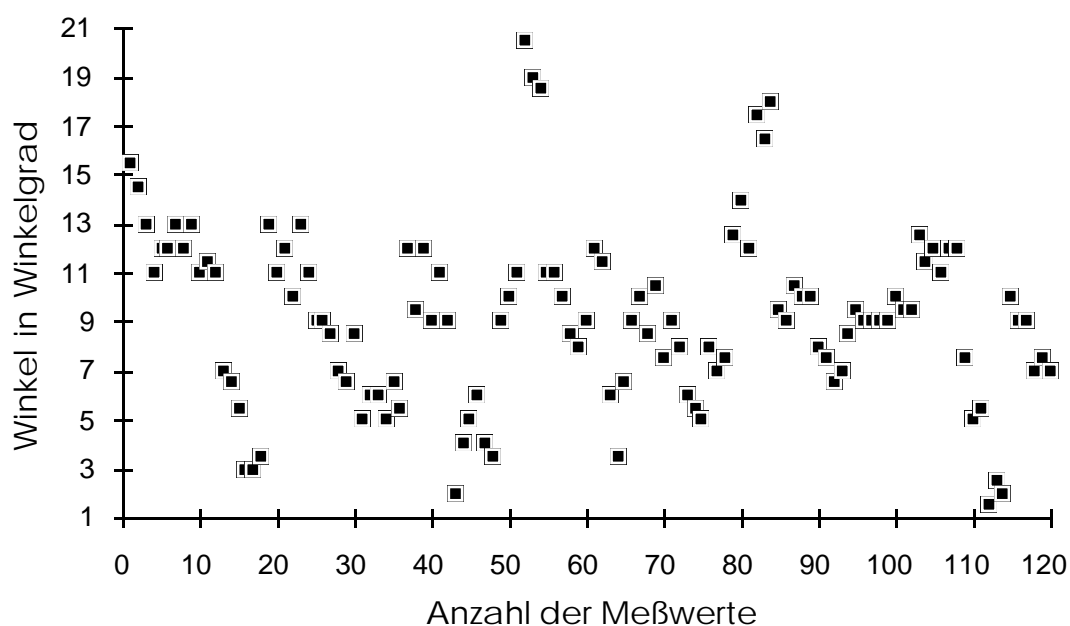


Abb. 22 Streuung der Meßwerte der Voruntersuchung bezüglich des Winkels zwischen der Köhlerschen Linie und einer konstruierten mittleren Senkrechten durch das Becken

3.3.2 Untersuchung des Winkels "ae"

Zur Auswertung konnten 115 im anterior-posterioren Strahlengang angefertigte Röntgenbilder und Beckenübersichtsröntgenaufnahmen herangezogen werden. Insgesamt 6 Röntgenaufnahmen konnten wegen der in den Ausschlusskriterien definierten Gründe nicht in die Untersuchung einbezogen werden.

Der rechnerische Mittelwert der Winkel "ae" aller Bilder beträgt $66,2^\circ$ bei einer Standardabweichung von $\pm 10,5$. Der Median liegt bei $68,0^\circ$, der größte Winkel bei $106,1^\circ$ und der kleinste gemessene Wert bei $21,4^\circ$. Bei ausschließlicher Berücksichtigung der direkt im Anschluß an die Operation angefertigten 50 Aufnahmen erreicht der Mittelwert des Winkels "ae" $62,3^\circ$ ($\pm 13,9$).

Die Summe der Bewertungen des HSS-Scores und der Winkel "ae" sind nicht signifikant im Rahmen der Spearman Korrelationskoeffizienten.

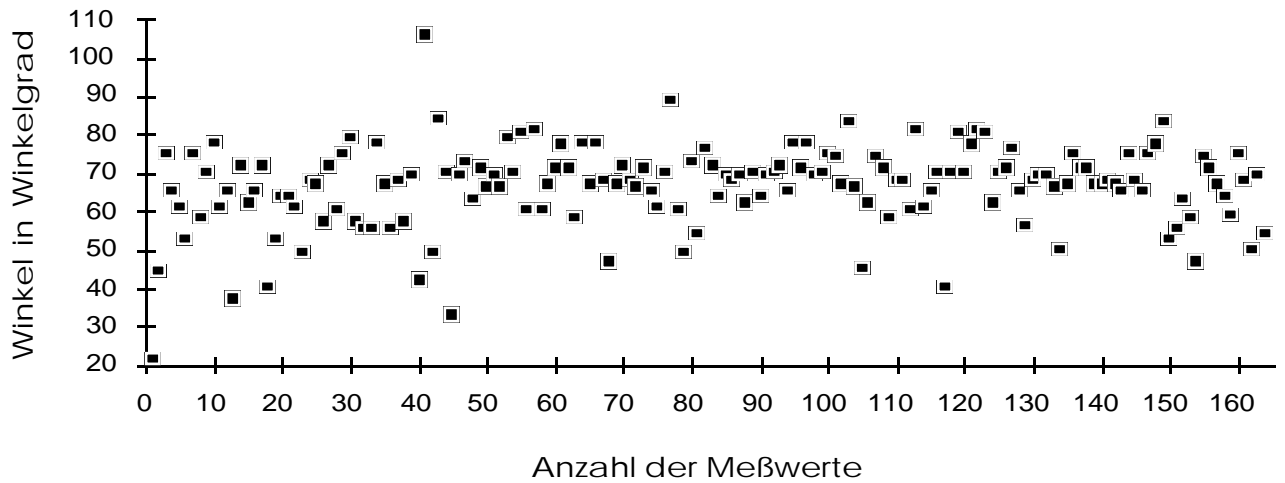


Abb. 23 Streuung aller Meßwerte für den Winkel "ae"

In der Abb. 23 zeigt sich eine hohe Wertedichte um den errechneten Mittelwert für alle Winkel "ae" aus allen zur Verfügung stehenden Röntgenaufnahmen des Patientenkollektivs. Nach Berechnung der Mittelwerte für diesen Winkel zu definierten postoperativen Untersuchungszeitpunkten läßt sich ein Ansteigen der Werte feststellen (s. Abb. 24).

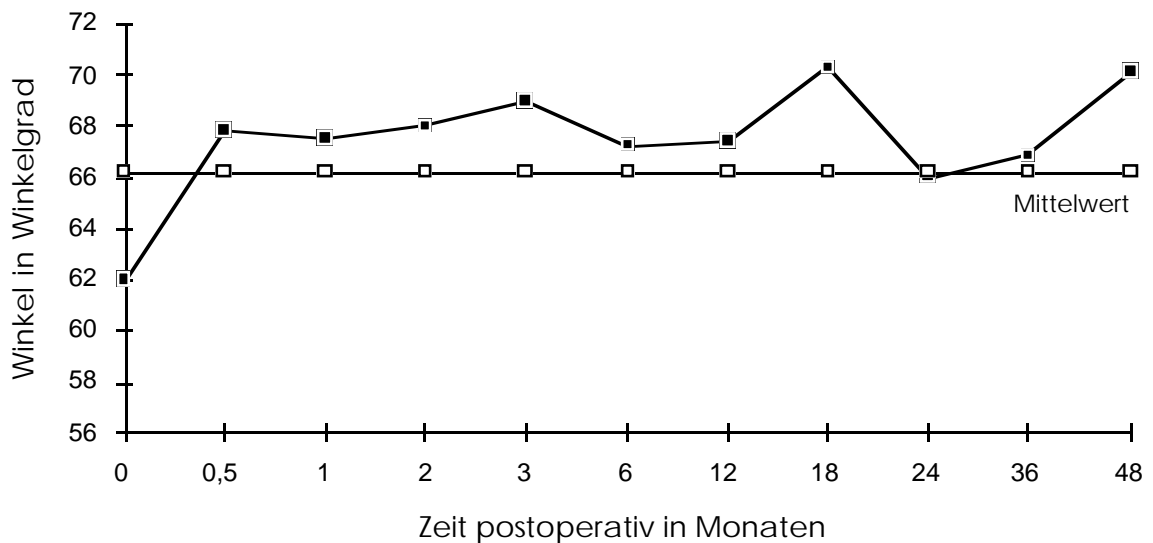


Abb. 24 Streuung der Meßwerte für den Winkel "ae" im Zeitverlauf zu festen Untersuchungszeitpunkten

Bei Hinzufügung des Mittelwertes des Winkels zwischen der Köhlerschen Linie und einer gemittelten Senkrechten durch das Becken ($9,2^\circ$) zum Mittelwert des Winkel "ae" ($66,2^\circ$) errechnet sich ein Winkel von $75,4^\circ$ zwischen dieser theoretischen Senkrechten und einer Geraden entlang des caudalen Randes des äußeren Endoprothesenkopfes. Eine deutliche Valgusposition der Endoprothese ist zwischen 75 und 90 Winkelgrad zwischen der Verlängerung einer Geraden entlang des caudalen Randes des äußeren Endoprothesenkopfes und der Senkrechten zur Körperlängsachse als erreicht anzusehen.

Die folgende Kasuistik verdeutlicht den Befund des im Zeitverlauf zunehmenden Winkels "ae" beispielhaft.

Kasuistik:

Die folgenden Röntgenbilder, die als Routinebilder im Rahmen der postoperativen Kontrollen im anterior-posterioren Strahlengang aufgenommen wurden, verdeutlichen dieses Geschehen im zeitlichen Verlauf (s.a. Abb. 25 bis 28).

Direkt postoperativ steht der Endoprothesenkopf noch in einer Varusposition ($44,1^\circ + 9,2^\circ = 53,3^\circ$).

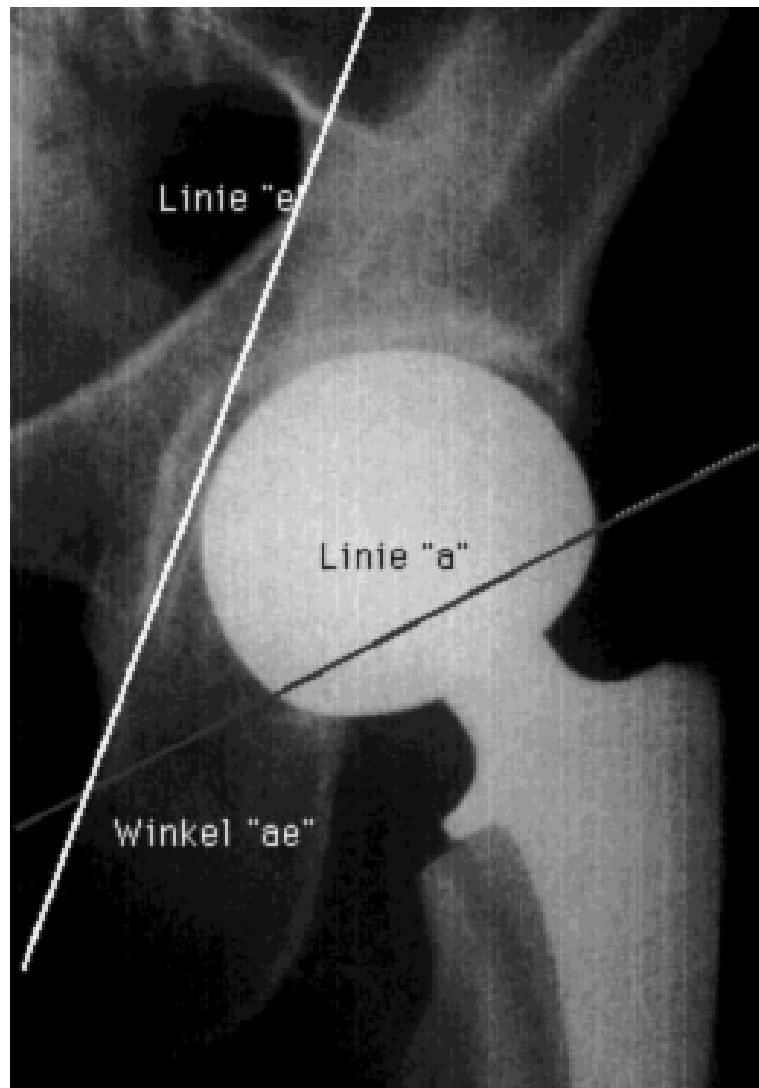


Abb. 25 Patientin M.L., geb. 10.07.1921, postoperatives Röntgenbild im anterior-posterioren Strahlengang erstellt; der Winkel "ae" beträgt zu diesem Zeitpunkt $44,1^\circ$

Bereits bei der ersten Kontrolle nach Entlassung der Patientin, ein halbes Jahr war seit der Operation vergangen, hat sich der Winkel "ae" verändert und hat sich der erwünschten Valgusposition weiter genähert. Er mißt nun $69,9^\circ$ (s.a. Abb. 25).

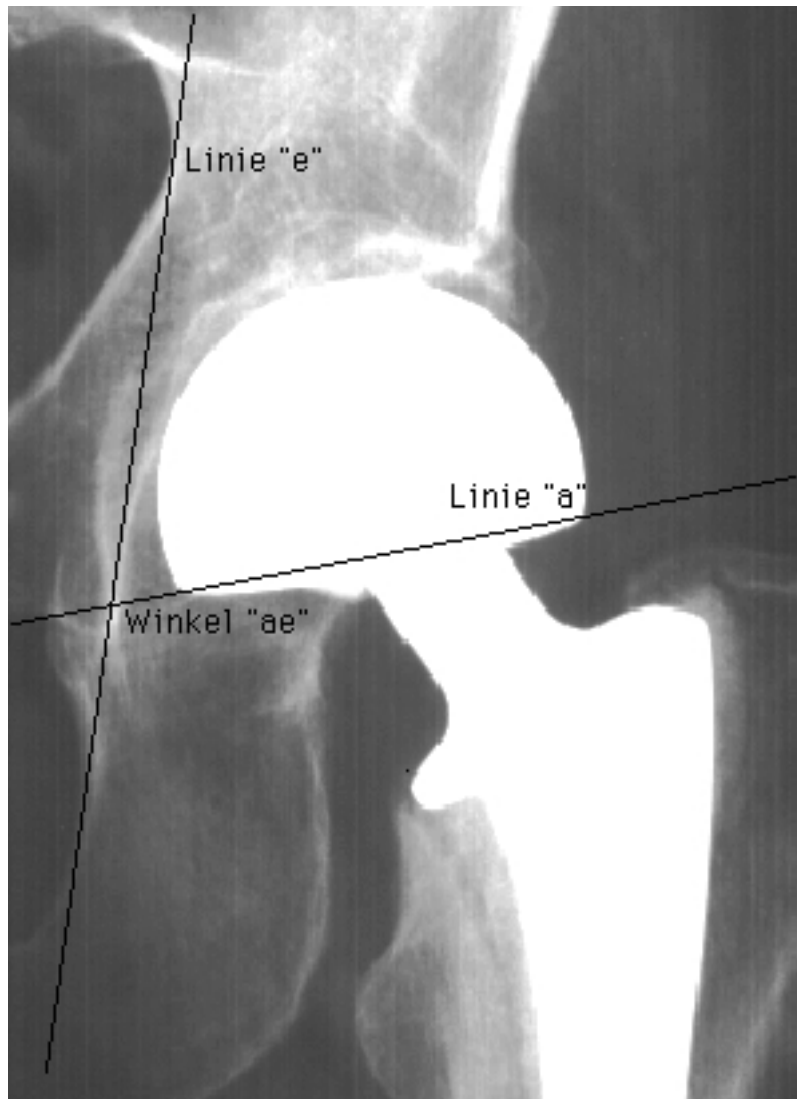


Abb. 26 Ein halbes Jahr nach der Operation lässt sich bereits ein Winkel "ae" von $69,9^\circ$ messen; zusammen mit den $9,2^\circ$, die aus dem Winkel zwischen der Köhlerschen Linie und der mittleren Senkrechten durch das Becken resultieren, ergibt sich ein Winkel von insgesamt $79,1^\circ$; die erwünschte Valgusposition ist bereits erreicht

Ein Jahr nach durchgeführter Operation wurde der Winkel "ae" bei dieser Patientin erneut vermessen und hatte sich weiter in eine stärkere Valgusposition verändert. Der Winkel "ae" betrug nun bereits $71,9^\circ$ (s.a. Abb. 27).

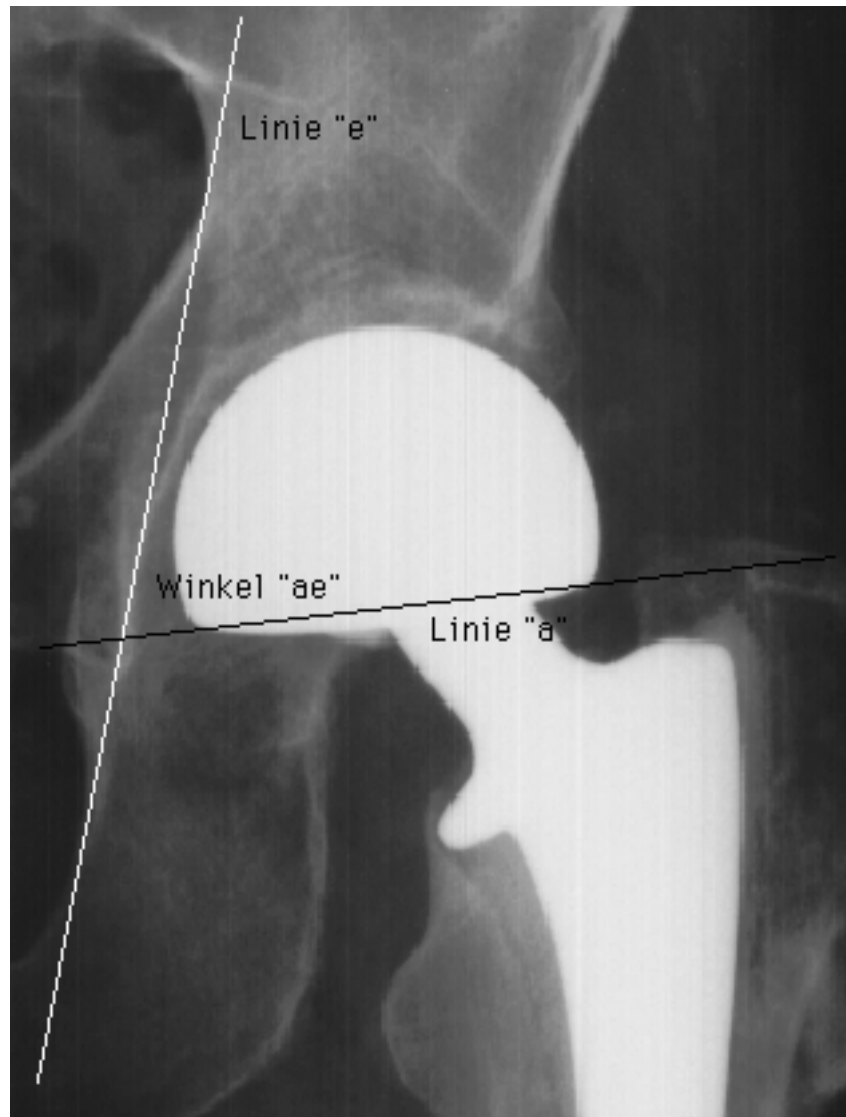

Abb. 27 Ein Jahr nach der Implantation hat sich der Endprothesenkopf weiter in Valgusstellung begeben; der Winkel "ae" beträgt zu diesem Zeitpunkt bereits $71,9^\circ$; der Winkel zwischen der mittleren Senkrechten durch das Becken und der Verlängerung des caudalen Randes der Endprothesenkopfs liegt also bei $81,1^\circ$

Eineinhalb Jahre nach der Operation hatte sich die Valgusposition des Endoprothesenkopfs im Acetabulum weiter verstärkt und betrug nun $77,0^\circ$ (s.a. Abb. 28).

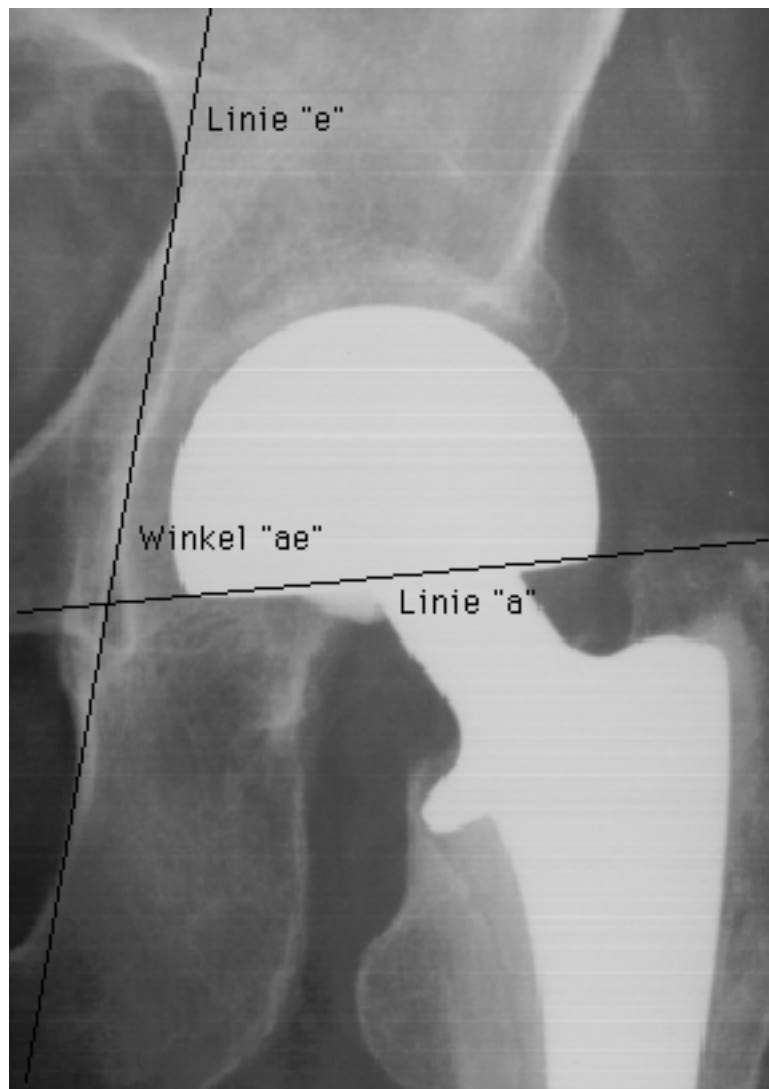

Abb. 28 1,5 Jahre post operationem beträgt der Winkel "ae" bereits $77,0^\circ$; zusammen mit dem Winkel zwischen Köhlerscher Linie und der mittleren Senkrechten durch das Becken ergeben sich $86,2^\circ$

3.3.3 Untersuchung des Winkels "ad"

Auch im Falle des Winkels "ad" konnten 115 Winkel auf entsprechend vielen Röntgenbildern ausgemessen werden. Der arithmetische Mittelwert des Winkels "ad" beträgt $42,0^\circ$ bei einer Standardabweichung von $\pm 10,3$. Der Median liegt bei $43,0^\circ$, der größte gemessene Wert beträgt $75,0^\circ$ und der kleinste Winkel $4,5^\circ$. Es fällt ebenfalls ein geringerer Mittelwert des Winkels von $39,6^\circ$ direkt postoperativ auf ($\pm 13,5$).

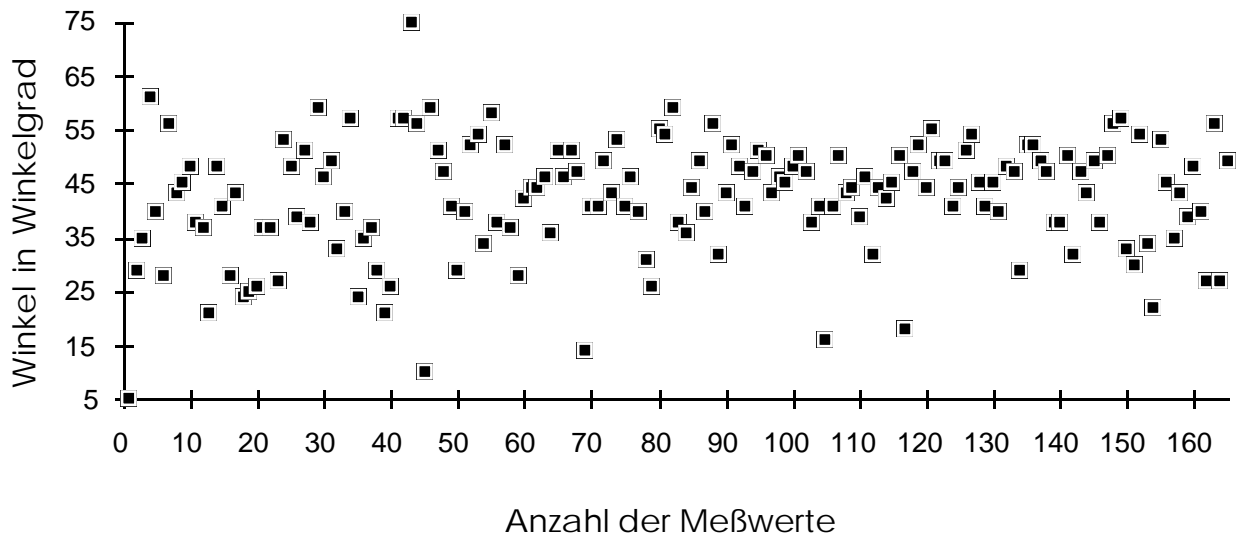


Abb. 29 Streuung aller Meßwerte für den Winkel "ad"

Auch im Fall des Winkels "ad" zeigt sich eine hohe Wertedichte um den rechnerischen Mittelwert aller Winkel "ad" aus allen zur Verfügung stehenden Röntgenbildern des Patientenkollektivs (Streuung s.a. Abb. 29). Wie bereits im Fall des Winkels "ae" läßt sich auch in diesem Fall ein Ansteigen der Mittelwerte des Winkels "ad" zu definierten postoperativen Untersuchungszeitpunkten feststellen (s. Abb. 30).

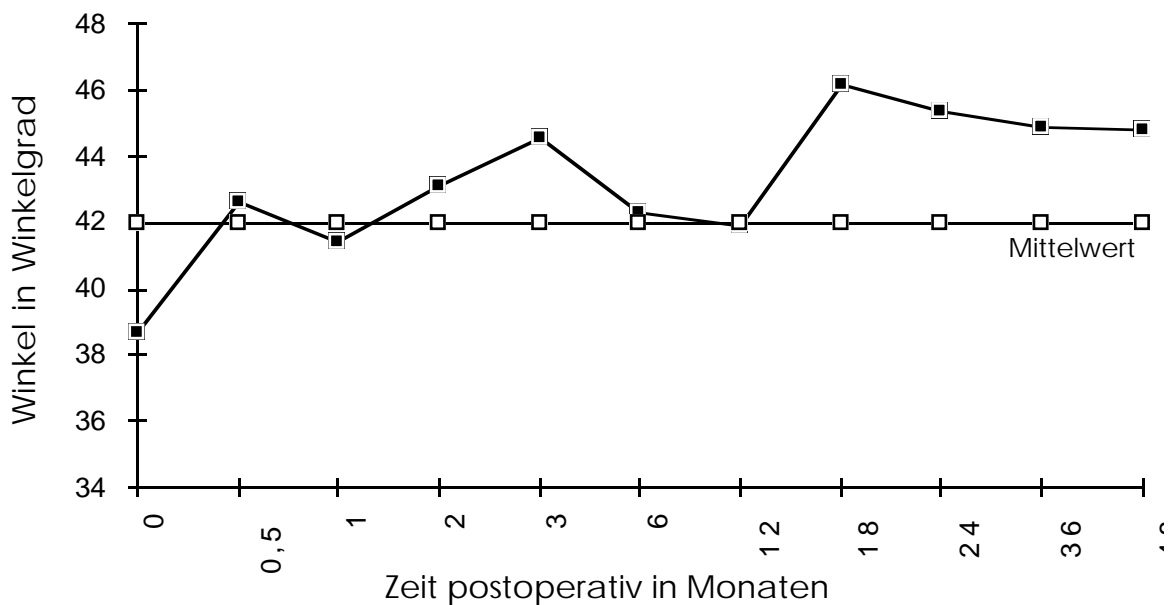


Abb. 30 Streuung der Meßwerte für den Winkel "ad" im Zeitverlauf zu festen Untersuchungszeitpunkten

3.3.4 Untersuchung des CE-Winkels nach Wiberg

Die Bestimmung der Endoprothesenkopfüberdachung durch das knöchernen Acetabulum wurde mit Hilfe des CE-Winkels nach Wiberg untersucht und bewertet.

Mittels konventioneller Meßmethode wurden 183 Röntgenaufnahmen bezüglich des CE-Winkels nach Wiberg aufgearbeitet. Der mittlere CE-Winkel beträgt bei diesem Patientenkollektiv $36,0^\circ$ (Streuung siehe Abb. 31) bei einer Standardabweichung von $\pm 8,3$. Der Median liegt bei $43,0^\circ$, der größte CE-Winkel bei $72,0^\circ$ und der kleinste gemessene Wert beträgt $22,0^\circ$. Direkt postoperativ ließ sich ein Mittelwert des CE-Winkels von $40,2^\circ$ bei einer Standardabweichung von $\pm 9,6$ ermitteln.

Eine Signifikanz der Spearman Korrelationskoeffizienten zwischen den CE-Winkeln und dem jeweiligen HSS-Score-Ergebnis der Nachuntersuchung ist nicht feststellbar. Auch der Abstand zwischen der Operation und der Nachuntersuchung zeigt keine Korrelation. Lediglich direkt postoperativ (Zeitpunkt null Monate nach der Operation) ist ein signifikanter Zusammenhang zwischen dem Winkel "ae" und dem CE-Winkel nach Wiberg zu festzustellen ($p < 0,05$).

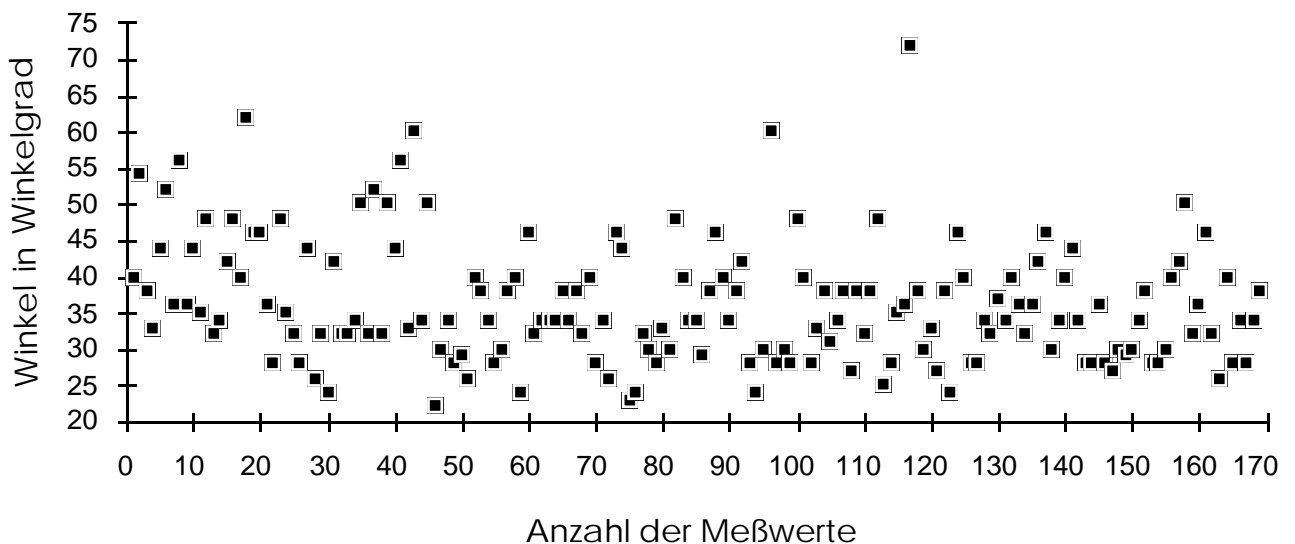


Abb. 31 Streuung aller Meßwerte für den CE-Winkel nach Wiberg

Aus der Abbildung 31 geht hervor, daß der CE-Winkel nach Wiberg direkt postoperativ stärker um den rechnerischen Mittelwert schwankt, als zu späteren Untersuchungszeitpunkten. Im Gegensatz zu den Winkeln "ae" und

"ad" nimmt der CE-Winkel nach Wiberg jedoch im postoperativen Zeitverlauf ab (s. Abb. 32).

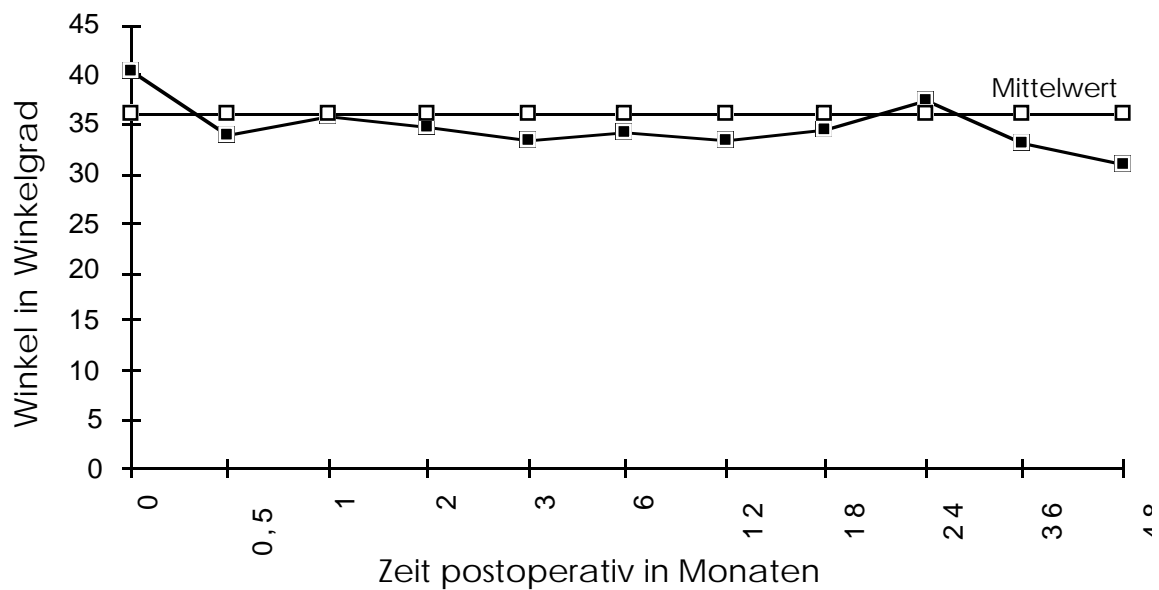

Abb. 32 Streuung der Meßwerte für den CE-Winkel nach Wiberg im Zeitverlauf zu festen Untersuchungszeitpunkten

Weiterhin wurde Protrusion des äußeren Endoprothesenkopfs im Acetabulum untersucht. Dazu wurde überprüft, ob eine Vorwölbung des Acetabulums über die Köhlersche Linie hinaus vorliegt. Protrusion des äußeren Endoprothesenkopfes konnte auf keinem Röntgenbild festgestellt werden. Auch Patienten, die über einen Zeitraum von vier Jahren beobachtet werden konnten, zeigten keine Protrusionserscheinungen.

4 Diskussion

Die bipolare Hüftendoprothetik bietet bei gegebener Indikation eine gute Möglichkeit, vielen Patienten unter relativ geringer intraoperativer körperlicher Belastung durch Frühmobilisation die Funktionalität des Hüftgelenkes und damit die gewohnte Mobilität zu erhalten.

Im Rahmen der vorliegenden Studie wurden alle Patienten zu einer Nachuntersuchung eingeladen und entsprechend dem HSS-Score nach Wilson und Mitarb. mittels eines standardisierten Fragebogens befragt.

Ein Problem im Rahmen von Studien mit Patientennachuntersuchung ist deren Verlust im Zeitverlauf. So stand auch uns zur Nachuntersuchung nicht mehr die ursprünglich einbezogene Zahl von Patienten zur Verfügung. Von zunächst 55 Patienten verstarben insgesamt zwei Patienten während oder in sehr kurzem zeitlichem Abstand zur Operation, so daß das Patientenkollektiv noch 53 Patienten umfaßte. Eine Tatsache die auch anderen Untersuchern Probleme bereitete, wie z.B. Goldhill und Mitarb. (30).

Um der Forderung nach Standardisierung und ihrer Notwendigkeit, wie sie unter anderem von Brand und Mitarb. erhoben wurde (8), Rechnung zu tragen, wurde ein wissenschaftlich anerkannter und vielgenutzter Score, in diesem Fall dem HSS-Score nach Wilson und Mitarb., zur Bewertung der Nachuntersuchungsergebnisse sowie auch der Folgeröntgenbilder verwendet.

Im Rahmen der Nachuntersuchung, die durchschnittlich 33,7 Monate post operationem stattfand und an der 32,1% des Patientenkollektivs teilnahmen, zeigte sich ein signifikanter Zusammenhang zwischen dem Kriterium der Gehfähigkeit, ermittelt nach dem HSS-Score nach Wilson und Mitarb., und dem Gesamtergebnis des Scores. Die höchste Durchschnittsbewertung im Rahmen dieses Scores erzielte das Schmerzkriterium (Mittelwert 8,4 Punkte) und die geringste das Kriterium der Funktionalität im Alltag (Mittelwert 5,9 Punkte). Das letzte Ergebnis wird relativiert durch andere Erkrankungen der Patienten, die zu einer Beeinträchtigung im Alltag führen, die mit dem HSS-Score nach Wilson und Mitarb. nicht erfaßt werden können. Die Resultate wurden in fünf Fällen mit "ausgezeichnet", in drei Fällen mit "gut", in sieben mit "befriedigend" und mit "ungenügend" in zwei Fällen bewertet. Diese letzten beiden Ergebnisse relativieren sich jedoch durch Be-

trachtung der Vorerkrankungen der betroffenen Patienten; eine objektive Bewertung war in diesen beiden Fällen nicht möglich.

Bei insgesamt 17 nachuntersuchten Patienten mit einem Durchschnittsalter von 77 Jahren zum Zeitpunkt der Operation fand sich in 15 Fällen (88,2%) ein befriedigendes oder besseres Ergebnis bezüglich der Gesamtbewertung des Scoreergebnisses. Ein vergleichbares Ergebnis konnten bei etwa gleichem Durchschnittsalter der Patienten (74,2 Jahre) auch Moshein und Mitarb. feststellen (52). Bateman und Mitarb. hatten in einem Nachuntersuchungszeitraum von fünf Jahren ein Ergebnis bezüglich der Gesamtzufriedenheit von 100% und 90% nach zehn Jahren (2). Bowman und Mitarb. ermittelten 87,6% Patienten ihrer Gruppe mit diesem Gesamtergebnis ähnlich wie Lestrangle, der 86,1% befriedigender oder besserer Gesamtergebnisse feststellte (7, 45). Ein ähnliches Bild ergab die Studie von Shaw und Mitarb. mit 75% befriedigender oder besserer Gesamtergebnisse (67).

Bochner und Mitarb. berichteten von 82% nachuntersuchten Patienten, die keine oder wenig Schmerzen beklagten (5). In der vorliegenden Studie trifft das auf 88,2% der Patienten zu wie auch bei LaBelle und Mitarb., die 88,4% Patienten mit diesen Ergebnissen bezüglich des Schmerzkriteriums vorwiesen (42). Die Untersuchung von Goldhill und Mitarb. kam zu einem Ergebnis von 89% nachuntersuchten Patienten mit keinen oder geringfügigen Schmerzen; das Durchschnittsalter ihres Patientenkollektivs betrug 78 Jahre zum Zeitpunkt der Operation verglichen mit einem Durchschnittsalter von 79 Jahren (bzw. von 77 Jahren in der Gruppe der nachuntersuchten Patienten) in der vorliegenden Studie (30). Auch James und Mitarb. und Moshein und Mitarb. kamen bei einem vergleichbaren Durchschnittsalter (78,6 Jahre bzw. 74,2 Jahre) zu 85% ganz oder weitgehend schmerzfreier Patienten (36, 52). Ein besseres Ergebnis bezüglich der Schmerzbewertung zeigten die Untersuchungen von Mannarino und Mitarb., Pearse und Mitarb. und Wetherell und Hinves, deren Patienten zu 93,2% bzw. 94% und 95% keine oder nur geringfügige Schmerzen zu beklagen hatten (47, 58, 75). Hingegen fanden Gallinaro und Mitarb. nur bei 63% ihres Patientenkollektivs Schmerzen in diesem Umfang (26).

In nur zwei (11,8%) Fällen fiel dieses Ergebnis in dieser Untersuchung schlechter aus. Die Studien von Bochner und Mitarb. und Bowman und Mitarb. fanden 9% bzw. 12,3 % Patienten mit schweren Schmerzen in ihren Patientenkollektiven (6, 7).

Im Rahmen der Kasuistik des Kapitels 3.1 wird deutlich gezeigt, daß der HSS-Score nach Wilson und Mitarb. zur Beurteilung eines Patientenkollektivs alter Menschen nur eine ungenaue Beurteilung zuläßt, da er nur einen Ausschnitt der tatsächlichen Alltags- und medizinischen Situation der einzelnen Patienten widerspiegelt und bewertet. Im Fall alter und multimorbider Patienten besteht das Ziel der operativen Behandlung einer Schenkelhalsfraktur in erster Linie darin, Schmerzfreiheit und zuverlässige Belastungsstabilität

des verletzten Gelenks sicherzustellen. Weder werden dadurch Vorerkrankungen anderer Gelenke noch der allgemeine Kräftezustand des Patienten verbessert. Diese über das im Einzelfall betroffene Gelenk hinausgehenden Faktoren beeinflussen jedoch indirekt wesentlich das Ergebnis der HSS-Scores und verzerren es, wie auch u.a. Mannarino und Mitarb. feststellten (47). Einschränkungen der Bewegungsfähigkeit oder Schmerzen anderer Gelenke als des operierten führen zur Abwertung des HSS-Score-Ergebnisses. Hingegen fließen für ein Patientenkollektiv alter multimorbider Patienten vorrangige Aspekte wie geringere intraoperative Belastung durch kürzere Operationszeiten, geringere Morbidität und die Möglichkeit der postoperativen Frühmobilisierung, die gerade für alte Patienten zur Verhinderung von Sekundärerkrankungen hohen Stellenwert hat, nicht in die Bewertung ein.

Nach den Untersuchungen von Krein und Chao führt das Design der positiven Exzentrizität des äußeren Endoprothesenkopfes zu einer "Antivarus"-Stellung im Acetabulum (41). Es galt, diese Forderung darzustellen. Zu diesem Zweck wurden knöcherne Orientierungspunkte im Bereich des Acetabulums definiert, mit Hilfslinien verbunden und an ihren Schnittpunkten zwei Winkel erarbeitet, die die Valgusstellung des äußeren Endoprothesenkopfes zum Becken widerspiegeln sollen. Mit diesen Hilfsmitteln wurden Standardröntgenbilder des Patientenkollektivs untersucht. Zusätzlich wurde eine Voruntersuchung zur Feststellung der mittleren Abweichung der Köhlerschen Linie (Linie "e") von einer "gemittelten Senkrechten" durch das Becken durchgeführt.

Die Schwierigkeit, die Position der acetabulären Grenzen zu definieren, ist wohlbekannt. Keiner der einfach zu identifizierenden knöchernen Orientierungspunkte im Bereich des Acetabulums liegt ausreichend nah am Hüftgelenk, als daß seine relative Position nicht durch Beckenkipfung und -drehung verändert werden könnte (70).

Gates und Mitarb. empfehlen die Köhlersche Tränentropfenformation des Beckenknochens als einen präzisen Orientierungspunkt, der bei geringgradiger Verkippung oder Verdrehung nur sehr wenig in seiner Position variiert und daher hinreichend genaue Aussagen zuläßt (25).

Die Köhlersche Linie (Linie "e") wurde und wird von vielen Untersuchern verwendet. Nach Hellinger ist sie jedoch nur zur intraindividuellen Beurteilung und für Verlaufskontrollen verwendbar (34). Deshalb wurde in der Voruntersuchung die mittlere Abweichung der Köhlerschen Linie von einer "gemittelten Senkrechten" durch das Becken ermittelt. Dieser Winkel beträgt $9,2^\circ$ bei einer Standardabweichung von $\pm 3,6$. Durch diesen statistisch ermittelten Winkel wird eine interindividuelle Nutzung der Köhlerschen Linie ermöglicht. Außerdem lassen sich nun auch Röntgenbilder des linken oder rechten Hüftgelenks zur Nachuntersuchung nutzen, auf denen der Winkel zwischen der mittleren Senkrechten durch das Becken und der Köhlerschen Linie

nicht ermittelt werden kann. Es müssen für die weitere Bestimmung des Sitzes einer bipolaren Hüftendoprothese im Zeitverlauf keine Beckenübersichtsröntgenbilder mehr erstellt werden; die Strahlenbelastung für die Patienten kann hierdurch gesenkt werden. Die Köhlersche Linie stellt in dieser Untersuchung einen Parameter für die Lage des Beckens zum Zeitpunkt der Anfertigung der Röntgenaufnahme dar.

Im Rahmen dieser Voruntersuchung kam die Intertränentropfenlinie, da die Köhlersche Tränentropfenfigur nach Poletti und Mitarb. eine sehr stabile Lage auch bei Verdrehung des Beckens aufweist und den inferomedialen Anteil des Acetabulums kennzeichnet, sie mithin auf Röntgenbildern als in ihrer Lage sehr stabil gelten kann, zum Einsatz (27). Eine Meinung, der sich auch Nunn und Mitarb., Callaghan und Mitarb. und Sutherland und Mitarb. anschließen (13, 55, 69). Weiterhin wurde die transischiale Linie und die sacroiliacale Linie verwendet, weil ihre Grenzpunkte auf allen Beckenübersichtsröntgenaufnahmen einfach aufzufinden sind (64, 74). So standen unter Zuhilfenahme der insgesamt drei Waagerechten sechs Senkrechte zur Verfügung, um eine gemittelte Senkrechte durch das Becken hinreichend genau bestimmen zu können.

Die unterschiedliche Zuverlässigkeit verschiedener Quellen beschränkt die Präzision der zu erhebenden Daten durch Meßungenauigkeiten, intra- und interpersonelle Variabilität der Ergebnisse und nicht ganz einhundertprozentige Aufnahmetechnik und Patientenpositionierung von Röntgenbildern trotz Standardisierung in diesem Bereich, so daß die Zuverlässigkeit von Aussagen schwanken kann (8).

Mit Hilfe von Genauigkeitsanalysen beeinflussbare Probleme ergeben sich aus unterschiedlicher Strahlenpenetration, dem verwendeten Filmmaterial und der Tatsache, daß alle dreidimensionalen Körper nur zweidimensional wiedergegeben werden können (55). Zwar gibt es genauere Messmethoden (Kondo und Mitarb. mit SPECT und Selvik (1974) mit RSA), die jedoch nicht zur Verfügung standen und die radiologische Untersuchung zu einem invasiven Verfahren werden ließen sowie die Dauer der Operation und das intraperative Risikopotential des jeweiligen Patienten erhöhten (39).

Alle auf rein mathematischer Basis beruhenden Lösungen sind so kompliziert oder aufwendig, daß sie in der täglichen klinischen Anwendung versagen müßten, wie Cameron und Mitarb. feststellten(14). Auch Russes EBRA-Methode beruht auf einem mathematischen Ansatz (65), zu deren Verwendung eine spezielle Softwareausstattung notwendig ist sowie eine umfangreiche Vorbereitung bis zur Dateneingabe und die darüber hinaus auf RM- und PCA-Pfannen von Totalendoprothesen beschränkt ist.

Das Problem der zuverlässigen Identifikation der Meß- und Referenzpunkte auf den Röntgenbildern bleibt bestehen. Wie schon Diederichs und Mitarb. zusammenfassend feststellten, sind Meßfehler im Millimeterbereich nur mit

den o.g. aufwendigen Methoden zu erreichen (20). Lineal- und Bleistiftmethoden weisen größere Meßfehlerbereiche auf (8, 69, 74).

Im speziellen Fall der bipolaren Hüftendoprothesen kommt hinzu, daß der äußere Endoprothesenkopf sowohl um das innere Gelenk der Endoprothese rotieren kann, als auch sich im Acetabulum zu bewegen vermag. Seine Position ist veränderlich und kann sich somit auf Röntgenbildern immer wieder anders darstellen, was Verlaufskontrollen erschwert.

Sollen nun bipolar endoprothetisch versorgte Hüftgelenke im Zeitverlauf bezüglich der Endoprothesenkopfeinstellung im Acetabulum verglichen bzw. bewertet werden, so ist eine Beurteilung wegen der Beweglichkeit des äußeren Endoprothesenkopfs problematisch. Zur Anwendung sollen also einfach zu identifizierende anatomische Orientierungspunkte kommen, die sich problemlos auf dem Röntgenbild finden lassen.

Die Untersuchungen zur Endoprothesenstellung im jeweiligen Acetabulum wurden unter Zuhilfenahme der Linie "e" und der beiden im folgenden beschriebenen Linien durchgeführt. Die Linie "a" verläuft entlang des äußeren Endoprothesenkopfunterrandes. Sie kann zusammen mit Linie "e" durch Veränderung des Winkels gegenüber einer vordefinierten Lage bzw. einem vordefinierten Winkel varisierende und valgusierende Lageveränderungen des äußeren Endoprothesenkopfs anzeigen und wurde bereits in mehreren Studien angewendet (Bochner und Mitarb., Callaghan und Mitarb., Drinker und Murray sowie Mess und Barmada (6, 13, 25, 50)). Die Linie "a" ist ein Parameter der Endoprothese.

Der Winkel "ae", dessen Mittelwert $66,2^\circ$ bei einer Standardabweichung von $\pm 10,5$ beträgt, ist ein Parameter für den Stand des äußeren Endoprothesenkopfs zum Becken. Ihm muß der Wert des Winkels zwischen der Köhlerschen Linie und der gemittelten Senkrechten durch das Becken hinzuge-rechnet werden. So errechnet sich ein Winkel zwischen Körperlängsachse und dem äußeren Endoprothesenunterrand von $75,4^\circ$.

Ein Winkel von 90° zwischen Linie "a" und der Senkrechten durch das Becken entspricht einer extremen Valgusstellung und ist nicht zu erreichen, da der Endoprothesenunterrand bereits früher an den Hals der Femurkomponente anschlägt. Das andere Extrem ist ein Winkel von Null Winkelgrad zwischen der Linie "a" und der Senkrechten durch das Becken. In diesem Fall ist eine extreme Varusstellung gegeben, die unerwünscht ist, weil sie schon in wesentlich geringerem Umfang unter Belastung zur Luxation der Endoprothese führen kann. Die günstigste Lage liegt mithin zwischen diesen Extrempositionen, so daß Varisierung mit der Gefahr der Luxation verhindert wird und für die gewünschte Valgusposition gewährleistet ist.

Anhand der Kasuistik in Kapitel 3.3.1 wurde bereits beispielhaft die Veränderung des Winkels "ae" dargestellt. Durch Bildung von Durchschnittswert-

ten des Winkels zu jedem einzelnen radiologischen Nachuntersuchungszeitpunkt zeigt sich eine Tendenz der Zunahme des Winkels "ae" im Zeitverlauf. Es kommt also zu einer Valgisierung der Endoprothesenkopfs bzw. seiner Stabilisierung in der angestrebten Position.

Die Linie "d" verläuft entlang des oberen und unteren Pfannenrandkerkers. Auch diese beiden Punkte sind in ihrer Lage stabil und einfach auf Röntgenbildern zu identifizieren. Sie kann zusammen mit Linie "a" durch Veränderung des Winkels gegenüber einer vordefinierten Lage bzw. einem vordefinierten Winkel ebenfalls varisierende und valgisierende Lageveränderungen des äußeren Endoprothesenkopfs anzeigen. Die Linie wurde in diesem Zusammenhang noch von keinem Untersucher zur Anwendung gebracht. Sie ist ein Parameter für den Stand des Beckens zur Ebene des Röntgenbildes. Der Winkel "ad", dessen Mittelwert $42,0^\circ$ bei einer Standardabweichung von $\pm 10,3$ beträgt, läßt sich als Verbindung aus einem Becken- und einem Endoprothesenparameter zur Beurteilung des Endoprothesenstandes im Acetabulum verwenden. Zwischen ihm und dem Winkel "ae" bestehen Korrelationen zu mehreren Zeitpunkten im Verlauf der Nachuntersuchungsperiode.

Auch der Winkel "ad" verändert sich im Zeitverlauf und zeigt bei Bildung von Durchschnittswerten zum jeweiligen röntgenologischen Nachuntersuchungszeitpunkt eine Tendenz zur Zunahme. Der Winkel "ad" zeigt mithin ebenfalls eine Valgisierung des Endoprothesenkopfs im Zeitverlauf.

Der Zentrum-Ecken-Winkel nach Wiberg wurde im Rahmen der vorliegenden Untersuchung ebenfalls ermittelt. Wiberg ersann seinen Zentrum-Ecken-Winkel ursprünglich, um Subluxation und Dysplasie zu ermitteln. Er beträgt beim Gesunden 35° . Schreitet die Protrusion, die zugleich auch einer Variierung entspricht, voran, nimmt die Überdachung der Endoprothese und damit der Winkel zu (27, 34, 76). Umgekehrt entspricht die Abnahme des Winkels einer Valgisierung. Beim durchschnittlichen Wert für den Winkel "ae" von $75,4^\circ$ beträgt der durchschnittliche CE-Winkel nach Wiberg $36,0^\circ$ bei einer Standardabweichung von $\pm 8,3$.

Die Untersuchung des CE-Winkels nach Wiberg im Zeitverlauf zeigt eine Tendenz zur Abnahme des Winkels bei Bildung von Durchschnittswerten zum jeweiligen radiologischen Nachuntersuchungszeitpunkt. Der Endoprothesenkopf tendiert demnach mit der Zeit zur Lateralisierung.

Ein signifikanter Zusammenhang zwischen dem Winkel "ae" und dem CE-Winkel nach Wiberg besteht direkt postoperativ. Bei Valgisierung des Endoprothesenkopfs, wie sie die Winkel "ae" und "ad" im Zeitverlauf anzeigen, und seiner gleichzeitigen Lateralisierung, wie es der CE-Winkel im Zeitverlauf zeigt, kann es im weiteren Verlauf zur Auswanderung des Endoprothesenkopfs nach lateral kommen. Einen Fall lateraler Auswanderung zeigt sich in den Röntgenbildern des Patientenkollektivs nicht.

Ein Wert von $75,4^\circ$ für den Winkel "ae" scheint also für die positiv-exzentrische bipolare Duokopf-Endoprothese als eine Position im Acetabulum angesehen werden zu können, die die größtmögliche Kraftübertragung auf das Acetabulum bei gleichzeitiger Verhinderung der Luxation des Gelenks durch Valgusstellung gewährleistet und so eine möglichst senkrechte Position des äußeren Endoprothesenkopfs zur Hauptbelastungsachse der Schaftkomponente darstellt.

Weiterhin wurden die Protrusionstendenzen der bipolaren Endoprothesen untersucht. Protrusion, als Vorfall des Endoprothesenkopfs vor die Köhler'sche Linie definiert, konnte in keinem Fall festgestellt werden (11, 34, 42). Diese Beobachtung entspricht den Ergebnissen des CE-Winkels nach Wiberg in der Zeitverlaufsbetrachtung, die für eine zunehmende Lateralisierung des Endoprothesenkopfs sprechen.

Auch die Studien von Burton und Mitarb., Gallinaro und Mitarb., diejenige von Goldhill und Mitarb. und LaBelle und Mitarb. (11, 26, 30, 42) fanden keinen Anhalt für Protrusion der Endoprothesen in das Acetabulum. Cameron und Mitarb. hingegen entdeckten in zehn von 160 Fällen ihrer Patienten und Lausten und Mitarb. bei 12% ihrer Patienten Protrusion der Endoprothese in das Acetabulum (14, 44).

Wie gezeigt wurde, liegen die kurzfristigen Ergebnisse der am Zentrum für Physikalische Medizin und Orthopädie der Justus-Liebig-Universität durchgeführten hüftendoprothetischen Versorgungen mit bipolaren Duokopf-Endoprothesen in einem Erfolgsbereich, den auch andere Studien für bipolare Hüftendoprothesen ermittelten.

Die vielfach im Nachuntersuchungszeitraum erzielten Korrelationen zwischen den Winkeln "ae" und "ad" sowie dem CE-Winkel, als eingeführter Methode, und zwischen der Summe der Nachuntersuchungsscores und den neuen, mit der vorliegenden Untersuchung eingeführten Winkeln, geben dem Untersucher eine neue, praktikable Methode, den Sitz von positiv-exzentrischen bipolaren Hüftendoprothesen anhand von Röntgenbildern zu überprüfen. Von Vorteil ist gewiß die ausreichende Genauigkeit der Methode, die sich ohne großen technischen und damit verbundenen materiellen Aufwand in der täglichen Praxis einsetzen läßt.

Die vorliegende Untersuchung sollte einen praktikablen Weg zu einer hinreichend genauen und zuverlässigen röntgenologischen Beurteilung des äußeren Endoprothesenkopfs aufzeigen und zur weiteren Standardisierung der postoperativen Ergebnisbewertung der bipolaren Duokopf-Endoprothesen beitragen. Die vorgelegten Ergebnisse zeigen, daß die angewendete Methode diesem Ziel sehr nahe kommt. Jedoch sind die ermittelten Ergebnisse wegen der geringen Fallzahl vorsichtig zu bewerten. In einer erneuten Studie mit größerem Patientenkollektiv gilt es, die Tendenz, die diese Untersuchung verdeutlicht, zu überprüfen.

5 Zusammenfassung

Die vorliegende klinische Studie zur bipolaren Endoprothetik mit der Duokopf-Endoprothese berichtet über die Versorgung von 53 Patienten, die im Zeitraum von Dezember 1991 bis Mai 1994 im Zentrum für Physikalische Medizin und Orthopädie der Justus-Liebig-Universität Gießen operiert wurden.

Dazu wurden mittels standardisierter Fragebögen die relevanten Daten der Patienten zur Erhebung eines prä-, intra- und direkt postoperativen Status zusammengetragen und durch eine Nachuntersuchung vervollständigt, die die Zufriedenheit der Patienten mit der endoprothetischen Versorgung untersucht. Im Rahmen der Nachuntersuchung fand der HSS-Score nach Wilson und Mitarb. Verwendung. Von ursprünglich 53 Patienten konnten 17 durchschnittlich 33,7 Monaten postoperativ über einen Zeitraum von insgesamt 4 Jahren nachuntersucht werden bei einer Absterberate von 18,9%. Die Mobilisierung der Patienten fand im Mittel nach 1,5 Tagen, die Vollbelastung nach 2,8 Tagen statt. Das Gesamtergebnis des HSS-Scores nach Wilson und Mitarb. lag bei 27,4 ($\pm 7,1$) Punkten, die Ergebnisse der Einzelkriterien dieses Scores bei 8,4 ($\pm 2,5$) für Schmerzen, bei 6,9 ($\pm 2,3$) für Gehfähigkeit, bei 5,9 ($\pm 3,4$) für Funktionalität im Alltag und bei 6,1 ($\pm 1,5$) für Bewegungsfähigkeit.

Im radiologischen Teil wurden Endoprothesenprotrusion und -luxation sowie ihre Darstellung im Acetabulum, speziell die des äußeren Endoprothesenkopfs unter radiologischen Gesichtspunkten untersucht, um eine praktikable Methode zu finden, den Sitz positiv-exzentrischer bipolarer Hüftendoprothesen im Acetabulum anhand konventioneller Röntgenbilder hinreichend zuverlässig kontrollieren zu können. Diese Aspekte wurden im Zeitverlauf dargestellt.

Zur Feststellung des durchschnittlichen Winkels zwischen der Köhlerschen Linie und einer theoretischen "mittleren Senkrechten" durch das Becken wurden Beckenübersichtsröntgenbilder, die nicht dem Patientenkollektiv entstammten, einer Voruntersuchung unterzogen. Nach Festlegung knöcherner Orientierungspunkte im Bereich des Acetabulums und ihrer Verbindung durch Hilfslinien wurden an deren Schnittpunkten die zwei Winkel "ae" und "ad" definiert, die die Stellung des äußeren Endoprothesenkopfs im Acetabulum darstellen. Eine zusätzliche Überprüfung dieser Stellung fand mittels Erhebung des CE-Winkels nach Wiberg statt. Der Winkel zwischen der Köhlerschen Linie und der "mittleren Senkrechten" durch das Becken beträgt $9,2^\circ$ ($\pm 3,6$), der Winkel "ae" $66,2^\circ$ ($\pm 10,5$), der Winkel "ad" $42,0^\circ$ ($\pm 10,3$) und der CE-Winkel $36,0$ ($\pm 8,3$).

Bei Bildung von Durchschnittswerten der einzelnen Winkel "ae", "ad" und CE nach Wiberg zum jeweiligen röntgenologischen Nachuntersuchungszeitpunkt zeigt sich die Tendenz zur Zunahme der Winkel "ae" und "ad" im Zeitverlauf, also einer zunehmenden Stabilisierung des Endoprothesenkopfs in einer Valgusposition. Gleichzeitig zeigt der CE-Winkel eine Tendenz zur Verringerung, was einer zunehmenden Lateralisierung des Endoprothesenkopfs entspricht. Protrusion der Endoprothese in das Acetabulum kam dem entsprechend in keinem Fall vor. Allerdings luxierte der Endoprothesenkopf bei drei Patienten direkt postoperativ, so daß sie nachoperiert werden mußten.

6 Tabellarischer Anhang

Aus Gründen der Übersichtlichkeit und Lesbarkeit mußte der tabellarische Anhang in sinnvolle Einzelteile zerlegt werden. Er folgt auf den nächsten Seiten.

P-Nr	Pat	Alter	OP Dat	Bildcode	ae	ad	OE
1	R, M w	77,2	13.12.1991	131291/1	21,38	4,5	40
2	L, M w	70,4	31.12.1991	311291/1	44,09	28,87	54
3	V, J w	82,2	10.01.1992	100192/1	74,75	35,33	38
4	H, E w	81,9	14.01.1992	140192/1	65	60,5	33
5	M-B, C w	70,3	28.02.1992	280292/1	61,26	39,47	44
6	S, A w	83,4	29.04.1992	290492/1	53	28	52
7	R, H w	54,3	09.05.1992	090592/1	75,35	56,31	36
8	B, M w	93,7	16.05.1992	160592/1	58,07	43,25	56
9	B, I w	83,3	21.05.1992	210592/1	70,09	45,36	36
10	G, G w	85,2	26.05.1992	260592/1	77,85	47,59	44
11	D, I v. w	73,3	16.06.1992	160692/1	60,85	38,22	35
12	C, I w	79,8	11.07.1992	120792/1	65,12	37,35	48
13	M, G w	70	27.08.1992	270892/1	36,56	21,09	32
14	F, K w	83,6	28.08.1992	280892/1	72,28	48	34
15	K, M w	72,9	27.10.1992	101192/1	69,5	34	38
16	E, H m	89,3	10.11.1992	101192/1	61,69	40,75	42
17	M, E w	73,3	23.11.1992				
18	P, E w	72,3	25.11.1992	251192/1	64,86	28,25	48
19	J, B w	77,4	26.11.1992	261192/1	72,15	42,52	40
20	E, M w	81,8	10.12.1992	101292/1	40	24	62
21	B, A w	84,4	03.01.1993	030193/1	53,19	25,3	46
22	C, E w	86,9	05.01.1993	050293/1	63,96	25,56	46
23	O, H w	69,6	16.02.1993	160293/1	63,67	37,32	36
24	J, A m	81,4	18.02.1993	180293/1	61,29	36,84	28
25	H, M w	75,7	05.03.1993	050393/1	48,88	26,72	48
26	S, M w	82,3	13.03.1993	150393/1	68	53	35
27	K, E w	79,4	22.03.1993	220393/1	66,72	47,68	32
28	H, P w	82,8	29.03.1993	290393/1	56,46	38,87	28
29	F, L w	65,1	30.03.1993	310393/1	71,5	50,5	44
30	L, E w	92,2	10.04.1993	100493/1	59,64	37,47	26
31	H, F w	69,8	20.04.1993	200493/1	75	59	32
32	D, H m	73,4	05.02.1993	050293/1	54,88	36,43	32
33	E, W m	67,8	02.06.1993	030693/1	61,22	30,21	42
34	Z, A m	75	12.06.1993	100693/1	63,76	32,36	32
35	M, K m	84,3	14.06.1993	140693/1	57	48,5	32
36	KÖ, M w	86,2	15.06.1993	150693/1	67,26	33,27	32
37	R, K w	87,4	15.06.1993	150693/1	55,1	32,63	32
38	E, A w	84,8	02.08.1993	020893/1	54,89	39,91	34
39	SCH, M w	56,8	05.08.1993	050893/1	77,5	56,68	50
40	D, M w	78,7	01.10.1993	011093/1	66,6	24,19	32
41	V, G m	78,8	19.10.1993	191093/1	55,28	34,66	52
42	B, O w	82,6	24.11.1993	241193/1	68	36,5	32
43	L, W w	75,9	10.01.1994	100194/1	57,1	29,42	50
44	KR, M w	81,3	31.01.1994	310194/1	69	20,5	44
45	K, H w	84,5	03.02.1994	030294/1	42	25,5	56
46	G, M w	88,3	09.02.1994	090294/1	106,08	56,89	33
47	J, K w	86,5	16.02.1994	160294/1	49	37,5	60
48	G, L w			280294/1	84	75	34
49	K, E w	58,9	24.03.1994	240394/1	70,05	56,31	50
50	B, S w	79,7	25.09.1992	250992/1	82,85	56,66	22
51	K, A w	91	30.08.1992	300893/1	53,09	33	30
52	L, M w	86,9	22.04.1993	220493/1	55,07	29,48	40
53	N, R w	72,1	01.12.1992	151293/1	66,59	34,69	46
54	W, H w	80,3	06.05.1994	060594/1	63	53,5	42
55	S, E w	88,1	12.03.1993	120393/1	58	33,62	50
56	C, M w	90,9	26.05.1994	270594/1	47,08	22,24	32

P-Nr	Bildcode	ae	ad	CE	Bildcode	ae	ad	CE
1	020192/1	33	9,5	34	020692/1	53,87	32,87	34
2	150592/1	69,9	46,1	31	220992/1	68,25	46,21	38
3	240192/1	69	59	28				
4	030292/1	73,24	51,29	29	100392/1	75,46	59,44	29
5	170392/1	63	47	26	061295/1	65	47	30
6	180592/1	70,61	40,71	40	230692/1	71,47	38,35	38
7								
8								
9	160692/1	77,56	50,72	34	140992/1	74,54	44,84	34
10	170792/1	64,33	36,32	46				
11	060792/1	66,15	28,58	38				
12	280792/1	68,5	40	34	310892/1	69,15	43,45	40
13	090992/1	65,5	51,5	28	191192/1	70	51,5	28
14	100992/1	79,16	53,9	30	271092/1	68	48,6	34
15	190393/1	83,06	46,6	38	220494/1	79,5	48,5	37
16	111192/1	61,69	40,75	42				
17								
18	110293/1	64,5	41	28	120393/1	66,24	37,97	32
19								
20								
21								
22	170293/1	69,43	39,6	38				
23	110893/1	62	40,5	38	280294/1	64,5	44,5	38
24	250993/1	79,53	49,75	24	090393/1	68	47	26
25	260393/1	46,87	14,4	46	070593/1	73,25	45,3	42
26	070493/1	67,29	41,18	44	170693/1	75,95	49,2	48
27	290393/1	60,88	36,39	24	200493/1	72,24	41,13	23
28	190493/1	67,72	48,45	24				
29	140493/1	80	58	40	140693/1	73	47	40
30	040593/1	65,71	42,55	32				
31	220493/1	55,5	35,5	32	110593/1	70,91	52,89	30
32	170293/1	79	46	24	230293/1	60,26	38,19	24
33	110693/1	81,12	52,13	46				
34	060793/1	65,36	37,17	28	121093/1	73,92	49,97	28
35	150693/1	68	53,5	38	270893/1	77,86	50,21	33
36	280693/1	61,4	40,64	33	140993/1	70,94	42,79	35
37	290693/1	59,57	27,55	34	080196/1	71	46,5	28
38	190893/1	67,13	41,61	34	240196/1	66,5	38	28
39	190893/1	68,86	42,82	37	240893/1	71,3	43,93	34
40	121093/1	69,69	38,12	38	191093/1	74,03	42,94	33
41								
42	131293/1	70,5	45,5	34	201293/1	70	46	30
43	250194/1	57,92	36,19	38	310394/1	68,83	42,56	38
44	240294/1	89,13	40,17	48				
45	010394/1	60,26	31,31	40				
46	210294/1	78,3	51,27	32	100196/1	76,5	55,5	30
47	070394/1	49	26	60				
48	040394/1	73	39	34				
49	050494/1	67,35	46,22	40	190494/1	72,65	54,64	34
50	051092/1	73,53	53,03	28				
51								
52	110593/1	70,58	45,34	36				
53								
54	260594/1	63,96	43,3	32	150794/1	67,95	39,75	28
55	140493/1	75,22	47,69	40	250593/1	49,46	26,62	34
56	100694/1	59,37	39,4	26				

P-Nr	Bildcode	ae	ad	CE	Bildcode	ae	ad	CE
1								
2	180193/1	71,9	47,42	36	080793/1	76,98	54,9	34
3								
4	171192/1	59,83	32,18	30	011295/1	67	32	29
5								
6								
7								
8								
9	141292/1	75,43	37,09	34	110393/1	81,25	44,43	33
10								
11								
12	221092/1	74,17	48,35	38	131295/1	67,5	49	38
13	020293/1	66,5	49,5	27	170893/1	61,09	42,18	27
14	241192/1	71,78	47,59	30				
15	100196/1	74,5	49,5	28				
16								
17								
18								
19								
20								
21								
22								
23	050994/1	62	40,5	34	200295/1	64,5	44,5	36
24								
25	140993/1	44,51	15,97	48	030394/1	40	17,5	46
26	070395/1	55,5	40,5	42	131295/1	66,5	52	34
27	220993/1	62	41	25				
28								
29	071293/1	69,5	46,5	40	230694/1	70	44	40
30								
31	010693/1	69,61	55,91	28	130793/1	70,9	51,01	28
32	050493/1	64,39	32,18	24				
33								
34	120494/1	80,31	52,13	30	210494/1	71	45	28
35								
36	151194/1	70,5	51	36				
37								
38								
39								
40	201093/1	77,36	44,32	38	040294/1	58	44,29	36
41								
42	110194/1	68,5	42,5	30	190494/1	68	39	72
43								
44								
45								
46								
47								
48								
49	100196/1	68	50	30				
50								
51								
52								
53								
54	260695/1	69	55,5	28	220196/1	63,5	49	38
55	240694/1	53,5	26,5	34				
56								

P-Nr	Bildcode	ae	ad	CE	Bildcode	ae	ad	CE
1								
2	120893/1	76	53,5	32	211194/1	68,5	47,5	34
3								
4								
5								
6								
7								
8								
9	160993/1	80,5	48,5	32	131295/1	75	43	34
10								
11								
12								
13	081295/1	65	37,5	28				
14								
15								
16								
17								
18								
19								
20								
21								
22								
23	170795/1	66	47	40				
24								
25	131295/1	50	29	44				
26								
27								
28								
29	290695/1	66,5	39,5	42	151295/1	68	45	46
30								
31	180995/1	70,5	47,5	28	151295/1	74,5	51,5	28
32								
33								
34	030795/1	71	49	28				
35								
36								
37								
38								
39								
40								
41								
42	041194/1	69,5	43,5	28	141195/1	68,5	40	30
43								
44								
45								
46								
47								
48								
49								
50								
51								
52								
53								
54								
55								
56								

P-Nr	Bildcode	ae	ad	CE
------	----------	----	----	----

1
2
3
4
5
6
7
8
9
10
11
12
13
14
15
16
17
18
19
20
21
22
23
24
25
26
27
28
29
30
31
32
33
34
35
36
37
38
39
40
41
42
43
44
45
46
47
48
49
50
51
52
53
54
55
56

080196/1 67 38 27

7 Literaturverzeichnis

- 1 Bateman J.E.**
Single-assembly total hip prosthesis - preliminary report
Clin Orthop 251, 1990: 3-6
- 2 Bateman J.E., Berenji A., Bayne O., Greyson N.**
Long-term results of bipolar arthroplasty in osteoarthritis of the hip
Clin Orthop 251; 1990: 54-66
- 3 Bhuller G.S.**
Use of a Giliberty bipolar endoprosthesis in femoral neck fractures
Clin Orthop 162, 1982: 165-169
- 4 Binns N.**
Stiffness of bipolar hip prosthesis
Injury 20, 1989: 287-290
- 5 Bochner R.M., Pellicci P., Lyden J.**
Bipolar hemiarthroplasty for fracture of the femoral neck; clinical review with special emphasis on prosthetic motion
J Bone Joint Surg [Am] 70,1988: 1001-1010
- 6 Bowman A.J., Walker M., Kilfoyle R., O'Brien P., McConville J.**
Experience with the bipolar prosthesis in hip arthroplasty; a clinical study
Orthopaedics 8, 1985: 460-467
- 7 Brand R.A., Pederson D., Yoder S.**
How definition of 'loosening' affects the incidence of loose total hip reconstructions
Clin Orthop 210, 1986: 185-191
- 8 Bray T.J., Smith-Hoefer E., Hooper A., Timmerman L.**
The displaced femoral neck fracture; internal fixation versus bipolar endoprosthesis results of a prospective randomized comparison;
Clin Orthop 230, 1988: 127-140
- 9 Brien W.W., Bruce W., Salvati E., Wilson P., Pellicci P.**
Acetabular reconstruction with a bipolar prosthesis and morsled bone grafts
J Bone Joint Surg [Am] 72, 1990: 1230-1235
- 10 Burton P., Prieskorn D., Smith R., Page B., Swienckowski J.**
Component motion in bipolar hip arthroplasty: an evaluation of reamed and non-reamed acetabula
Orthopedics 17, 1994: 319-324

- 1 1 Cabanela M.E.**
Bipolar versus total hip arthroplasty for avascular necrosis of the femoral head; a comparison
Clin Orthop 261, 1990: 59-62
- 1 2 Callaghan J., Salvati E., Pellicci P., Wilson P., Ranawat C.**
Results of revision for mechanical failure after cemented total hip replacement, 1979 to 1982
J Bone Joint Surg [Am] 67, 1985: 1074-1085
- 1 3 Cameron H.U., Hood-Szivek P., Turner R.**
Femoral head migration after single assembly total hip arthroplasty
Clin Orthop 164, 1982: 230-233
- 1 4 Cameron H.U., Jung Y.**
Acetabular revision with a bipolar prosthesis
Clin Orthop 251, 1990: 100-103
- 1 5 Charnley J.**
Anchorage of the femoral head prosthesis to the shaft of the femur
J Bone Joint Surg [Br] 42, 1960: 28-30
- 1 6 Chen S.C., Badrinath K., Pell L., Mitchell K.**
The movements of the components of the Hastings bipolar prosthesis; a radiographic study in 65 patients
J Bone Joint Surg [Br] 71, 1989: 186-188
- 1 7 Chen S.C., Sarkar S., Pell L.**
A radiological study of the movements of the two components of the Monk prosthesis (hard-top duo-pleet) in patients
Injury 12, 1980: 243-249
- 1 8 Cruess R.L., Kwok D., Duc P., Lecavalier M., Dang G.**
The response of articular cartilage to weight-bearing against metal
J Bone Joint Surg [Br] 66, 1984: 592-597
- 1 9 Devas M., Hinves B.**
Prevention of acetabular erosion after hemiarthroplasty for fractured neck of femur
J Bone Joint Surg [Br] 65, 1983: 548-551
- 2 0 Diederichs C.G., Fischer U., Vosschenrich R.**
Hüftpfannenprothese: Nachweis einer Migration mit Lineal und Bleistift?
Fortschr Röntgenstr 159, 1993: 132-137
- 2 1 Dobbs H.S.**
Bipolar hips: theory and practice
Prospekt der Firma Zimmer International, 28-30
- 2 2 Drinker H., Mall J.**
Radiologic aspects of the new universal proximal hip prosthesis
AJR Am J Roentgenol 129, 1977: 531-533

- 2 3 Drinker H., Murray W.**
The universal proximal femoral endoprosthesis
J Bone Joint Surg [Am] 61, 1979: 1167-1174
- 2 4 Eiskjær S., Gelineck J., Søballe K.**
Fractures of the femoral neck treated with cemented bipolar hemiarthroplasty
Orthopedics 12, 1989: 1545-1550
- 2 5 Emery R.J., Broughton N., Desai K., Bulstrode C., Thomas T.**
Bipolar hemiarthroplasty for subcapital fracture of the femoral neck; a prospective randomised trial of cemented Thompson and uncemented Moore stems
J Bone Joint Surg [Br] 73, 1991: 322-324
- 2 6 Gallinaro P., Tabasso G., Negretto R., Brach del Prever E.**
Experience with bipolar prosthesis in femoral neck fractures in the elderly and debilitated
Clin Orthop 251, 1990: 26-30
- 2 7 Gates H.D., Poletti S., Callaghan J., McCollum D.**
Radiographic measurements in protrusio acetabuli
J Arthroplasty 4, 1989: 347-351
- 2 8 Giliberty R.P.**
A new concept of a bipolar endoprosthesis
Orthop Rev 3, 1974: 40-45
- 2 9 Giliberty R.P.**
Hemiarthroplasty of the hip using a low-friction bipolar endoprosthesis
Clin Orthop 175, 1983: 86-92
- 3 0 Goldhill V.B., Lyden J., Cornell C., Bochner R.**
Bipolar hemiarthroplasty for fracture of the femoral neck
J Orthop Trauma 5, 1991: 318-324
- 3 1 Green S., Moore T., Proano F.**
Bipolar prosthetic replacement for the management of unstable intertrochanteric hip fractures in the elderly
Clin Orthop 224, 1987: 169-177
- 3 2 Haboush E.J.**
A new operation for arthroplasty of the hip
Bull Hosp Jt Dis Orthop Inst 14, 1954: 242
- 3 3 Haentjens P., Casteleyn P., De Boeck H., Handelberg F., Opdecam P.**
Treatment of unstable intertrochanteric and subtrochanteric fractures in elderly patients; primary bipolar arthroplasty compared with internal fixation
J Bone Joint Surg [Am] 7, 1989: 1214-1225
- 34 Hellinger J.**
Meßmethoden in der Skelettradiologie; Linien, Distanzen, Winkel und ihre klinische Bedeutung
Georg Thieme Verlag, Stuttgart, New York (1995)

- 3 5 Henning F., Hoepffner H., Muth A.**
Die Indikation zur Duokopfprothese bei Schenkelhalsfrakturen
Unfallchirurgie 94, 1991: 409-416
- 3 6 James S.E., Gallannaugh S.**
Bi-articular hemiarthroplasty of the hip: a 7-year follow-up
Injury 22, 1991: 391-393
- 37 Kienapfel H.**
Grundlagen der zementfreien Endoprothetik
Demeter Verlag, Gräfeling (1994)
- 3 8 Kaltsas D.S., Klugmann D.**
Acetabular erosion: a comparison between the Austin Moore and Monk hard-top
prosthesis
Injury 17, 1986: 230-236
- 3 9 Kondo M., Muro T., Ito H.**
Bone scans in patients with osteoarthritis of the hip for the evaluation of bipolar
hip arthroplasty: quantitative analysis using SPECT
Eur J Radiol 15, 1992: 205-210
- 40 Krämer K.-L., Maichl**
Scores, Bewegungsschemata und Klassifikationen in der Orthopädie und
Traumatologie
Georg Thieme Verlag, Stuttgart, New York (1993): 183-196
- 4 1 Krein S.W., Chao E.**
Biomechanics of bipolar hip prostheses
J Orthop Res 2, 1984: 356-368
- 4 2 LaBelle L.W., Colwill J., Swanson A.**
Bateman bipolar hip arthroplasty for femoral neck fractures
Clin Orthop 251, 1990: 20-25
- 4 3 Lachiewicz P.F., Desman S.**
The bipolar endoprosthesis in avascular necrosis of the femoral head
J Arthroplasty 3, 1988: 131-138
- 4 4 Lausten G.S., Vedel P., Nielsen P.**
Fractures of the femoral neck treated with a bipolar endoprosthesis
Clin Orthop 218, 1987: 63-67
- 4 5 Lestrangle N.R.**
Bipolar arthroplasty for 496 hip fractures
Clin Orthop 251, 1990: 7-19
- 4 6 Leyshon R.L., Matthews J.**
Acetabular erosion and the Monk 'hard-top' prosthesis
J Bone Joint Surg [Br] 66, 1984: 172-174

- 4 7 Mannarino F., Maples D., Colwill J., Swanson A.**
Bateman bipolar hip arthroplasty; a review of 44 cases
Orthopaedics 9, 1986: 357-360
- 4 8 McConville O.R., Bowman A., Kilefoyle R., McConville J., Mayo R.**
Bipolar hemiarthroplasty in degenerative arthritis of the hip;100 consecutive cases
Clin Orthop 251, 1990: 67-74
- 4 9 McFarland E.G., Lewallen D., Cabanela M.**
Use of bipolar endoprosthesis and bone grafting for acetabular reconstruction
Clin Orthop 268, 1991: 128-139
- 5 0 Mess D., Barmada R.**
Clinical and motion studies of the Bateman bipolar prosthesis in osteonecrosis of the hip
Clin Orthop 251, 1990: 44-47
- 5 1 Möllers M., Stedtfeld H., Paechtner S., Wald A.**
Hemiarthroplastik des Hüftgelenks: Konzentrische oder positiv exzentrische (selbstzentrierende) Duokopfprothese?
Unfallchirurg 95, 1992: 224-229
- 5 2 Moshein J., Alter A., Elconin K., Adams W., Isaacson J.**
Transcervical fractures of the hip treated with the Bateman bipolar prosthesis
Clin Orthop 251, 1990: 48-53
- 5 3 Murray W.R.**
Acetabular salvage in revision total hip arthroplasty using a bipolar prosthesis
Clin Orthop 251, 1990: 92-99
- 5 4 Nottage W.M., McMaster W.**
Comparison of bipolar implants with fixed-neck prostheses in femoral-neck fractures
Clin Orthop 251, 1990: 38-43
- 5 5 Nunn D., Freeman M., Hill P., Evans S.**
The measurement of migration of the acetabular component of hip prostheses
J Bone Joint Surg [Br] 71, 1989: 629-631
- 5 6 Ochsner J.L., Peneberg B., Dorr L., Conaty J.**
The bipolar endoprosthesis and bone graft in the management of aseptic acetabular component loosening
Orthopaedics 13, 1990: 45-49
- 5 7 Overgaard S., Jensen T., Bonde G., Mossing N.**
The uncemented bipolar hemiarthroplasty for displaced femoral neck fractures; 6-year follow-up of 171 cases
Acta Orthop Scand 62, 1991: 115-120
- 5 8 Pearse M.F., Bande S., O'Dwyer K., Ling R.**
The Exeter bipolar prosthesis in the active elderly patient: the results at 7 years
Int Orthop 16, 1992: 344-348

- 5 9 Phillips T.W.**
The Bateman bipolar femoral head replacement; a fluoroscopic study of movement over a four-year period
J Bone Joint Surg [Br] 69, 1987: 761-764
- 6 0 Phillips T.W., Rao D.**
Bateman bipolar hips with autologous bone graft reinforcement for dysplastic acetabula
Clin Orthop 251, 1990: 104-112
- 6 1 Rae P.J., Hodgkinson J., Meadows T., Davies D., Hargadon E.**
Treatment of displaced subcapital fractures with the Charnley-Hastings hemiarthroplasty
J Bone Joint Surg [Br] 71, 1989: 478-482
- 6 2 Rae P.J., Paton R.**
Interprosthetic dislocation of the Charnley Hastings prosthesis: brief report
J Bone Joint Surg [Br] 70, 1988: 330-331
- 6 3 Rahmzadeh R.**
Die Duokopf-Prothese
Hefte zur Unfallheilkunde 174, 1985: 493-495
- 6 4 Rogalski R., Huebner J., Goulet J., Kaufer H.**
Two-year follow up of bipolar hemiarthroplasty
Orthopedics 16, 1993: 759-765
- 6 5 Russe W.**
Röntgenphotogrammetrie der künstlichen Hüftgelenkspfanne
Aktuel Probl Chir Orthop 32, 1988: 1-80
- 6 6 Scarcella J.B., Cohn B.**
Mechanical failure of a Bateman bipolar prosthesis; case report
Orthopedics 15, 1992: 1343-1345
- 6 7 Shaw J.A., Greer III. R., Kollas C.**
AML bipolar arthroplasty for degenerative hip arthritis
Orthopaedics 10, 1987: 1363-1374
- 6 8 Sommelet J., Finlayson D., Lesur E.**
Acetabular reconstruction with a bipolar prosthesis; five year results with the Dauntry technique
J Bone Joint Surg [Br] 71, 1989: 460-464
- 6 9 Sutherland C.J., Bresina S.**
Measurement of acetabular component migration using two-dimensional radiography
J Arthroplasty 7, 1992: 377-379 (supplement)
- 7 0 Takaoka K., Nishina T., Ohzono K., Saito M., Matsui M., Sugano N., Saito S., Kadowaki T., Ono K.**
Bipolar prosthetic replacement for the treatment of avascular necrosis of the femoral head
Clin Orthop 277, 1992: 121-127

- 7 1 Tooke S.M., Amstutz H., Delaunay C.**
Hemiresurfacing for femoral head osteonecrosis
J Arthroplasty 2, 1987: 125-133
- 7 2 Tsukamoto Y., Mabuchi K., Futami T., Kubotera D.**
Motion of the bipolar hip prosthesis components; friction studied in cadavers
Acta Orthop Scand 63, 1992: 648-52
- 7 3 Verberne G.H.**
A femoral head prosthesis with a built-in joint; a radiological study of the movement of the two components
J Bone Joint Surg [Br] 65, 1983: 544-547
- 7 4 Wetherell R.G., Amis A., Heatley F.**
Measurement of acetabular erosion, the effect of pelvic rotation on common landmarks
J Bone Joint Surg [Br] 71, 1989: 447-451
- 7 5 Wetherell R.G., Hives B.**
The Hastings bipolar hemiarthroplasty for subcapital fractures of the femoral neck; a 10-year prospective study
J Bone Joint Surg [Br] 72, 1990: 788-793
- 76 Wiberg G.**
Studies on dysplastic acetabula and congenital subluxation of the hip joint: with special reference to the complications of osteoarthritis
Acta Chir Scand Suppl 58, 1939: 83-
- 7 7 Wilson M.G., Nikpoor N., Aliabadi P., Poss R., Weissman B.**
The fate of acetabular allografts after bipolar revision arthroplasty of the hip
J Bone Joint Surg [Am] 71, 1989: 1469-1479
- 7 8 Wilson M.G., Scott R.**
Reconstruction of the deficient acetabulum using a bipolar socket
Clin Orthop 251, 1990: 126-133
- 7 9 Yamagata M., Chao E., Ilstrup D., Melton III. L., Coventry M., Stauffer**
Fixed-head and bipolar hip endoprostheses; a retrospective clinical and roentgenographic study
J Arthroplasty 2, 1987: 327-341
- 8 0 Yamamuro K., Ueo T., Okumura H., Iida H., Hamamoto T.**
Five-year results of bipolar arthroplasty with bone grafts and reamed acetabula for osteoarthritis in young adults
Clin Orthop 251, 1990: 75-81
- 8 1 Zichner L., Maronna U.**
Die Duokopfprothese - ein zementfreier und fixationsfreier Pfannenersatz?
Der alloplastische Ersatz der Hüftpfanne
8. Münchner Symposion für experimentelle Orthopädie
Georg ThiemeVerlag, Stuttgart, New York (1986)

- 8 2** **Zilch H., Münch W.**
Die Hemialloarthroplastik; Koppersatz mit Thompson- bzw. Moore-Prothesen
Hefte zur Unfallheilkunde 174, 1985: 488-492

8 Lebenslauf

persönliche Daten

Name : Stefan Ocken
geboren am : 27.06.1967
in : Stolzenau/Weser
Eltern : Helga Ocken, Altenpflegerin, und Wolfgang Ocken, Beamter
Familienstand : ledig

schulische Ausbildung

08.74 - 07.80 Grund- und Orientierungsstufenschule in Nienburg/W.
08.80 - 06.87 Besuch des Hindenburggymnasiums ebd. und Abschluß
mit Erwerb der Allgemeinen Hochschulreife

berufliche Ausbildung

08.87 - 07.89 Ausbildung zum Bankkaufmann bei der Deutschen
Hypothekenbank (Act.-Ges.) in Hannover und Abschluß
vor der IHK Hannover-Hildesheim
- 09.89 Tätigkeit als Bankkaufmann ebd.

Pflichtdienstzeit

10.89 - 09.90 Ableistung der Pflichtdienstzeit

Studium

10.90 - 11.96 Studium der Humanmedizin an der Justus-Liebig-
Universität in Giessen und Abschluß mit der Ärztlichen
Prüfung

berufliche Tätigkeit

02.97 - 07.98 Tätigkeit als Arzt im Praktikum in der allgemein- und
gefäßchirurgischen Klinik des Johanna-Etienne Kranken-
hauses, Neuss
08.98 - 10.98 Ausbildung zum Arzt im Rettungsdienst, Neuss und Erkelenz
10.98 - 12.98 Assistenzarzt in der kardiochirurgischen Klinik des Evange-
lischen und Johanniter Klinikums, Duisburg
01.99 - 06.99 Assistenzarzt der chirurgischen Klinik des Evangelischen
Krankenhauses Bethesda zu Duisburg
07.99 - 01.00 selbstständige ärztliche Tätigkeit, Düsseldorf
02.00 - Assistenzarzt der allgemein-, unfall- und gefäßchirurgischen
Abteilung des Städtischen Krankenhauses Heinsberg

