



## **Bibliografische Informationen der Deutschen Bibliothek**

Die Deutsche Bibliothek verzeichnet diese Publikation in der  
Deutschen Nationalbibliografie;  
Detaillierte bibliografische Daten sind im Internet abrufbar über  
<http://dnb.ddb.de>

© 2019 by Verlag: **Deutsche Veterinärmedizinische Gesellschaft Service GmbH**, Gießen

Printed in Germany

**ISBN 978-3-86345-483-8**

1. Auflage 2019

### **Verlag:**

DVG Service GmbH

Friedrichstraße 17

35392 Gießen

Tel.: 0641/24466

[info@dvf.de](mailto:info@dvf.de)

[www.dvf.de](http://www.dvf.de)

Aus dem Klinikum Veterinärmedizin

Klinik für Kleintiere, Chirurgie

der Justus-Liebig Universität Gießen

Betreuer: Prof. Dr. Dr. h.c. M. Kramer

**Klinische, radiologische und histologische sowie immunhistologische  
Untersuchung auf MMP-2, -8, -9 und TIMP-1 bei der Parodontitis des Hundes**

INAUGURAL-DISSERTATION

zur Erlangung des Grades eines

Dr. med. vet.

beim Fachbereich Veterinärmedizin

der Justus-Liebig-Universität Gießen

Eingereicht von

**Ellen Lisa Reimann**

Tierärztin aus Bochum

Gießen 2019

Mit Genehmigung des Fachbereichs Veterinärmedizin  
der Justus-Liebig-Universität Gießen

Dekan: Prof. Dr. Dr. h.c. Martin Kramer

Gutachter: Prof. Dr. Dr. h.c. Martin Kramer  
PD Dr. Susanne Alldinger

Tag der Disputation: 08. Mai 2019

**Gewidmet meiner Familie und Ulf**

Das Wirken der Natur zu erkennen, und zu erkennen,  
in welcher Beziehung das menschliche Wirken dazu stehen muß:  
das ist das Ziel.

(Zhuangzi)

**Inhaltsverzeichnis**

<b><u>Inhaltsverzeichnis</u></b> .....	<b>I</b>
<b><u>Abkürzungsverzeichnis</u></b> .....	<b>V</b>
<b><u>1. Einleitung und Ziele</u></b> .....	<b>1</b>
<b><u>2. Literaturübersicht:</u></b> .....	<b>2</b>
2.1 Anatomie des Zahnes .....	2
2.1.1. Aufbau von Gebiss und Zähnen des Hundes .....	2
2.1.2. Besonderheit Reißzähne.....	4
2.1.3. Zahnhartsubstanzen .....	5
2.1.4. Pulpa .....	6
2.1.5. Parodontium .....	7
2.2. Gingivitis .....	10
2.2.1. Definition .....	10
2.2.2. Vorkommen und Ätiologie .....	10
2.2.3. Klinische Befunde .....	12
2.2.4. Prophylaxe und Therapie.....	12
2.2.5. Histologische Veränderungen .....	13
2.3. Parodontitis .....	15
2.3.1. Definition: .....	15
2.3.2. Vorkommen und Ätiologie .....	15
2.3.3. Klinische Befunde .....	15
2.3.4. Radiologische Veränderungen.....	16
2.3.5. Prophylaxe und Therapie.....	18
2.3.6. Histologische Veränderungen .....	19
2.4. Matrix-Metalloproteinasen .....	20
2.4.1. Vorkommen, Einteilung, Aufbau, Funktion .....	20
2.4.2. Aktivierung.....	21
2.4.3. „Tissue inhibitors of metalloproteinases“ (TIMPs) .....	22
2.4.4. Andere Inhibitoren der MMPs.....	22
2.4.5. Die Rolle der MMPs in der (Tier)-Medizin .....	22
2.4.6. Die Rolle der MMPs bei Gingivitis .....	23

## Inhaltsverzeichnis

2.4.7. Rolle von MMPs bei Parodontitis .....	24
<b>3. Material und Methoden.....</b>	<b>26</b>
3.1 Patientengut .....	26
3.2. Anamnese .....	26
3.3. Untersuchung der Maulhöhle .....	27
3.3.1. Zahnstatus: .....	27
3.3.2. Parodontalstatus: .....	27
3.4. Probennahme und -verarbeitung.....	32
3.5. Histochemische Färbemethoden .....	33
3.5.1. Übersichtsfärbung mit Hämatoxylin/Eosin (HE).....	33
3.5.2. Immunhistologie.....	33
3.6. Auswertung .....	36
<b>4. Ergebnisse .....</b>	<b>38</b>
4.1. Ergebnisse der klinischen Untersuchung .....	38
4.2. Ergebnisse der radiologischen Untersuchung.....	38
4.3. Ergebnisse der histologischen Untersuchung mittels HE Färbung.....	41
4.3.1. Histologische Einteilung der Gingivitiden.....	41
4.3.2. Leukozyteninfiltrate.....	42
4.3.3. Fasergehalt der Lamina propria.....	44
4.3.4. Saumepithelhöhe.....	47
4.3.5. Histologisch nachweisbarer Knochenabbau.....	49
4.3.6. Histologische Graduierung der Parodontitis .....	49
4.3.7. Besonderheiten innerhalb des Alveolarknochens.....	50
4.3.8. Resorptionen und Ankylosen.....	51
4.3.9. Parodontales Ligament und Zellreste von Malassez .....	52
4.3.10. Auffälligkeiten des Zahnzementes .....	53
4.3.11. Auffälligkeiten der Pulpa .....	57
4.4. Übereinstimmung der klinischen und radiologischen Untersuchung.....	58
4.5. Übereinstimmung der klinischen und histologischen Untersuchung .....	59
4.5.1. Gingivitis .....	59
4.5.2. Parodontitis .....	59
4.6. Übereinstimmung der radiologischen und histologischen Untersuchung.....	60
4.7. Ergebnisse der Immunhistologischen Untersuchungen.....	62
4.7.1. Charakteristik und Signale von MMP-2, MMP-8, MMP-9, TIMP-1 .....	62



## Inhaltsverzeichnis

4.7.2. MMP-2 .....	62
4.7.3. MMP-8 .....	66
4.7.4. MMP-9 .....	69
4.7.5. TIMP-1.....	72
4.7.6. Vorkommen von MMP-2, -8, -9 und TIMP-1 in Gingivitis relevanten Geweben .....	76
4.7.7. Vorkommen von MMP-2, MMP-8, MMP-9 und TIMP-1 bei Parodontitis.....	79
<b><u>5.Diskussion .....</u></b>	<b><u>81</u></b>
5.1. Patientengut, Anamnese und Probennahme.....	81
5.2. Probenverarbeitung .....	82
5.3. Klinische Untersuchung der Maulhöhle .....	85
5.4. Radiologische Untersuchung der Maulhöhle .....	88
5.5. Histologische Untersuchung.....	94
5.6. Immunhistologie.....	104
5.7. Übereinstimmung der klinischen und radiologischen Untersuchung.....	114
5.8. Übereinstimmung der klinischen und histologischen Untersuchung .....	116
5.9. Übereinstimmung der radiologischen und histologischen Untersuchung.....	118
<b><u>6.Zusammenfassung .....</u></b>	<b><u>123</u></b>
<b><u>7. Summary .....</u></b>	<b><u>127</u></b>
<b><u>8. Literaturverzeichnis .....</u></b>	<b><u>130</u></b>
<b><u>9. Anhang.....</u></b>	<b><u>139</u></b>
9.1 Modifizierter Befundbogen für die klinische Untersuchung der Maulhöhle .....	139
9.2. Tabelle 13: Übersicht der untersuchten Patienten mit klinischen, radiologischen und histologischen Befunden .....	140
9.3. Tabelle 14: Vergleich zwischen klinischer, radiologischer und histologischer Untersuchung....	149
9.4. Übersicht verwendeter Chemikalien und Antikörper und deren Bezugsquellen .....	167
9.5. Lösungen und Puffer für Probenbearbeitung und Immunhistologie .....	168
9.6. Übersicht verwendeter technischer Hilfsmittel, Laborgeräte und Zubehör.....	169
9.7. Auswertungsbogen HE .....	171
9.8. Auswertungsbogen Immunhistologie .....	174
9.8.1 Auswertungsbogen Immunhistologie Wurzelschnitt .....	174
9.8.2 Auswertungsbogen Immunhistologie Furkationsschnitt.....	176
<b><u>Abbildungsverzeichnis .....</u></b>	<b><u>178</u></b>

## Inhaltsverzeichnis

<b><u>Tabellenverzeichnis .....</u></b>	<b><u>181</u></b>
<b><u>Danksagung.....</u></b>	<b><u>182</u></b>
<b><u>Erklärung.....</u></b>	<b><u>183</u></b>

**Abkürzungsverzeichnis**

ABC	Avidin-Biotin-Peroxidase-Komplex
AK	Antikörper
AVDC	American Veterinary Dental College
bspw.	beispielsweise
bzw.	beziehungsweise
C	Caninus/Canini
Ca.	circa
CLAD	canine leucocyte adhesion deficiency syndrome
CMT	chemically modified non-antimicrobial tetracycline
CT	Computertomographie
DAB	3,3'-Diaminobenzidin-tetrahydrochlorid-dihydrat
DH-82	Zellpellet einer Makrophagen/Monozyten-Zelllinie eines disseminierten histiozytären Sarkoms bei einem Hund
d.h.	das heißt
DVT	Digitale Volumentomographie
EBE	Essigsäure-n-Butylester
EDTA	Ethylendiamintetraacetat
EGTA	(Ethylenglycol(bisaminoethylether)tetraacetat)
ELISA	Enzyme-linked Immunosorbent Assay
EOTRH	equine odontoclastic tooth resorption and hypercementosis
et al.	et alii, und andere
FGF	fibroblast growth factor
ggr.	Geringgradig
griech.	griechisch

## Abkürzungsverzeichnis

h	Stunden
H1, H2, H3...	chronologische Nummerierung der untersuchten Probanden
H <sub>2</sub> O <sub>2</sub>	Wasserstoffperoxid
HE	Hämatoxylin/Eosin
hgr.	hochgradig
HMP	Hexametaphosphat
Hpx	Hämopexin
I	Inzisivus/Inzisivi
l	Liter
LDC	Lysindecaboxylase
M	Molare/Molaren
M1	Erster Molarer
MBP	basisches Myelinprotein (Myelin Basic Protein)
mgr.	mittelgradig
min	Minute
μl	Mikroliter
mm	Millimeter
μm	Mikrometer
MMP	Matrix-Metalloproteinase
MMPs	Matrix-Metalloproteinasen
MRT	Magnetresonanztomographie
MT-MMPs	Membran-Typ-Matrix-Metalloproteinasen
N.a.	nicht auswertbar
P	Prämolarer/Prämolare
P4	Vierter Prämolarer

## Abkürzungsverzeichnis

PBS	phosphate-buffered saline, Phosphat-gepufferte Kochsalzlösung
PCPE	procollagen C-terminal proteinase enhancer
Pd3	Dritter Prämolare im Milchgebiss
Pd4	Vierter Prämolare im Milchgebiss
PDL	Parodontales Ligament
pro-MMP	Pro-Form einer Matrix-Metalloproteinase
RECK	reversion-inducing cysteine-rich protein with Kazal motifs
S.	Seite
s	Sekunde
TGF- $\beta$	transforming growth factor beta
TIMP	Tissue Inhibitor of Metalloproteinases, Gewebeinhibitor der Metalloproteinasen
TIMPs	Tissue Inhibitors of Metalloproteinases, Gewebeinhibitoren der Metalloproteinasen
v.a.	vor allem
z.B.	zum Beispiel

### **1. Einleitung und Ziele**

Bei der Parodontitis des Hundes handelt es sich um eine stark unterschätzte Erkrankung, die im Endstadium mit dem Verlust zahlreicher Zähne einhergehen und sekundär durch abgeschwemmte Erreger zu schwerwiegenden Folgeerkrankungen, wie beispielsweise Endokarditiden oder Niereninsuffizienzen, führen kann (Eickhoff, 2005; Gorrel, 2006; Cullinan et al., 2009; Pavlica et al., 2008; Glickmann et al., 2009; De Simoi, 2012). Für Tierbesitzer ist das Vorliegen einer Parodontitis oft nur schwer zu erkennen, da Hunde trotz gravierender Befunde häufig eine gute Futteraufnahme und erst sehr spät klinische Anzeichen zeigen (Harvey et al. 1994; Whyte et al., 2012; Niemiec, 2013). Die Parodontitis ist als Folge einer unbehandelten Gingivitis, die an sich behandelbar und reversibel ist, im Verlauf irreversibel (Niemiec, 2013). Die klinischen und radiologischen Veränderungen sind bekannt und werden zur Einteilung in Parodontitisgrade verwendet (Eickhoff, 2005; Gorrel, 2006; Niemiec, 2013). Histologische Untersuchungen zur Gingivitis und Parodontitis beschränken sich oft auf die Veränderungen von Gingiva und Alveolarknochen, während Pathologien am restlichen Zahn und Zahnhalteapparat selten beschrieben werden (Lindhe et al., 1973; Attström, 1975; Lindhe et al., 1975; Hamp und Lindberg, 1977; Matsson und Attström, 1979). Zudem ist die spontane Parodontitis multifaktoriell bedingt, sodass nicht aus jeder Gingivitis eine Parodontitis entsteht, was die Durchführung von Studien zur spontanen Parodontitis erschwert (Niemiec, 2013).

Matrix-Metalloproteinasen (MMPs) stellen eine Gruppe von zinkabhängigen Endopeptidasen dar, die in ihrer Gesamtheit den Abbau aller Proteine der extrazellulären Matrix bewirken (Nagase et al., 2006). Sie werden hauptsächlich durch TIMPs (Tissue Inhibitors of Metalloproteinases, Gewebeinhibitoren der Metalloproteinase) gehemmt (Baker et al., 2002; Stamenkovic, 2003). Die Beteiligung von MMPs und TIMPs an der Entwicklung von Gingivitiden und Parodontitiden ist beim Mensch nachgewiesen, während sich nur wenige Studien mit dem Vorkommen von MMPs bei der Parodontitis des Hundes befassen (Sorsa et al., 2004; Mazzoni et al., 2007; Paula-Silva et al., 2010; Kato et al., 2011; Mazzoni et al., 2011; Niu et al., 2011; Kaiser et al., 2015).

In der vorliegenden Arbeit sollen isolierte Hundezähne klinisch, radiologisch und histologisch auf Veränderungen im Rahmen einer Gingivitis und Parodontitis untersucht werden und die Übereinstimmung zwischen den einzelnen Untersuchungsmethoden evaluiert werden. Die histologischen Veränderungen aller Bestandteile von Zahn und Zahnhalteapparat sollen detailliert beschrieben werden. Zusätzlich werden MMP-2, -8 und -9 sowie TIMP-1 immunhistochemisch im Zusammenhang mit dem Vorliegen einer Gingivitis und Parodontitis untersucht.

## 2. Literaturübersicht:

### 2.1 Anatomie des Zahnes

#### 2.1.1. Aufbau von Gebiss und Zähnen des Hundes

Die Zähne dienen im Zusammenspiel mit anderen Strukturen des Kopfes - dem Skelett des Ober- und Unterkiefers, den Kaumuskeln, den Lippen und der Zunge - nicht nur der mechanischen Zerkleinerung (Reißen, Schneiden, Quetschen), sondern auch dem Erwerb (Töten) und der Aufnahme (Greifen) von Nahrung. Außerdem dienen sie der Kommunikation und als Waffe (Nickel et al., 2004; Logan, 2006; Liebich, 2010).

Hunde haben ein **heterodontes** (*heteros* = ungleich) Gebiss, das heißt, dass die Zähne je nach Gebissregion eine unterschiedliche Form haben. So gibt es Schneidezähne oder Inzisivi (I), Eckzähne oder Canini (C) sowie die Gruppe der Mahlzähne: Prämolare (P) und Molare (M) (Nickel et al., 2004; König und Liebich, 2005; Eickhoff, 2005; Gorrel, 2006).

Das Gebiss des Hundes ist **diphyodont** (*dis* = zweimal, doppelt; *phyo* = hervorbringen; *odus* = *odontos* = Zahn). Hunde bilden zunächst ein Milchgebiss (*Dentes decidui*) aus, das sie als Jungtiere gegen das permanente Gebiss (*Dentes permanentes*) wechseln (Nickel et al., 2004; Eickhoff, 2005; König und Liebich, 2005; Gorrel, 2006). Das Zahnwachstum wird abgeschlossen (Nickel et al., 2004).

Die Zahnformel des Hundes lautet:

Milchgebiss:

$$2 \times [I3/3 : C1/1 : P3/3] = 28$$

Ersatzgebiss:

$$2 \times [I3/3 : C1/1 : P4/4 : M2/3] = 42$$

Um eine einfache, eindeutige Zuordnung der Zähne zu gewährleisten, wird das modifizierte **Zahnschema nach Triadan** (Abbildung 1) verwendet. Hierbei wird jedem Zahn eine dreistellige Zahl zugeordnet. Zunächst wird das Gebiss in vier Quadranten eingeteilt. Der rechte Oberkiefer erhält die Kennzahl 1, der linke Oberkiefer die 2, der linke Unterkiefer die 3 und der rechte Unterkiefer die 4. Die Zahl des Quadranten wird als erste Zahl verwendet. Die weiteren Zahlen sind eine fortlaufende Nummerierung der Zähne eines jeden Quadranten, beginnend beim inneren Inzisivus. So ist beispielsweise der rechte Oberkiefercaninus eindeutig mit der 104 zu benennen (Eickhoff, 2005).

## Literaturübersicht

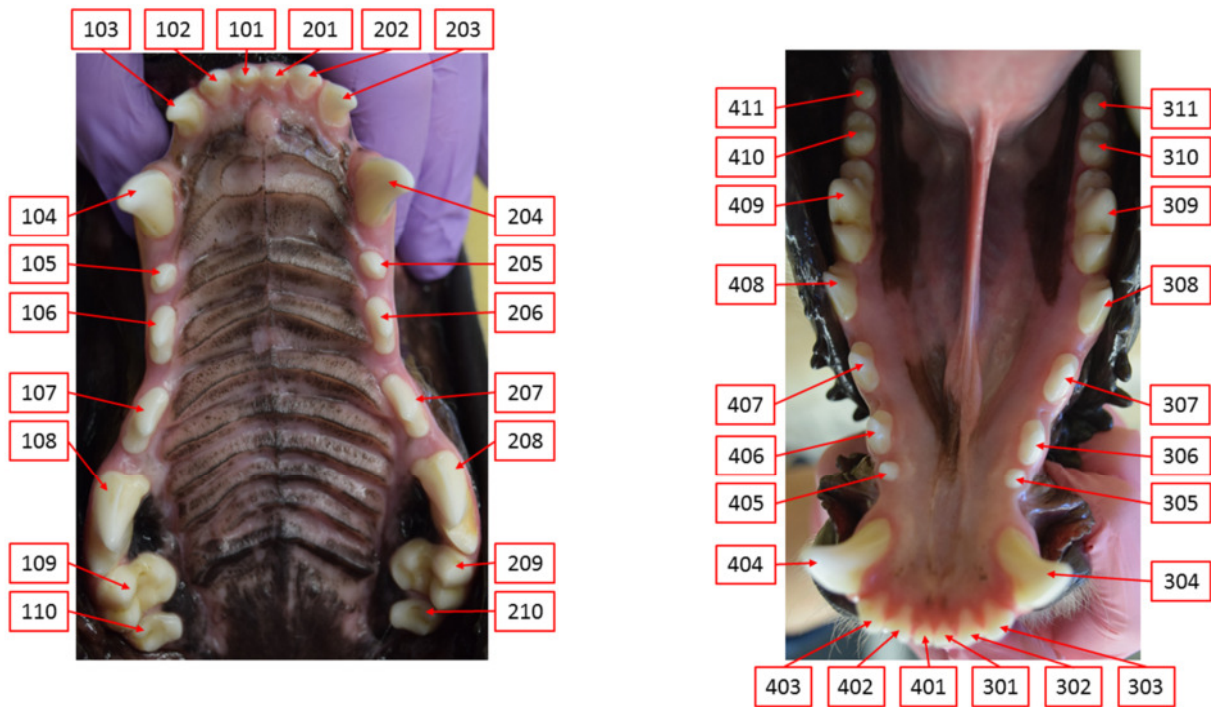


Abbildung 1: Modifiziertes Zahnschema nach Triadan. Jeder Zahn wird durch eine dreistellige Kennzahl eindeutig identifiziert.

Um eine einheitliche Orientierung im Verhältnis zum Zahn zu gewährleisten, spricht man von labial bzw. bukkal (zur Lippe bzw. Backe ausgerichtet), lingual bzw. palatinal (zur Zunge bzw. zum Gaumen ausgerichtet), distal (nach kaudal gerichtet) sowie von mesial (nach rostral gerichtet). Zur Kaufläche hin orientierte Strukturen werden okklusal, zur Wurzel hin orientierte apikal genannt (König und Liebich, 2005).

Die Zahnwurzeln des Hundes sind vergleichsweise gut entwickelt, wohingegen die Zahnkronen eher flach sind. Diese Zahnform nennt man **brachydont** (brachys = kurz) (Nickel et al., 2004; Eickhoff, 2005).

Alle Zähne haben den gleichen Grundaufbau. Sie besitzen eine Zahnkrone (*Corona dentis*), einen Zahnhals (*Collum oder Cervix dentis*) und eine oder mehrere Zahnwurzeln (*Radix dentis*) (Nickel et al., 2004; Gorrel, 2006; Liebich, 2010). Die Zahnkrone sitzt als freier Teil des Zahnes dem Zahnhals auf, der in die Gingiva eingebettet ist (klinische Zahnkrone) (Liebich, 2010). Im Gegensatz dazu bezeichnet man den Teil des Zahnes, der von Schmelz überzogen ist, als anatomische Zahnkrone. Der Unterschied ergibt sich daraus, dass sich die Gingiva im Alter zurückbilden kann (König und Liebich, 2005; Liebich, 2010).



## Literaturübersicht

Die Wurzel ist in der Alveole mit dem Ober- bzw. Unterkiefer verankert. Im Zahn ist die Pulpahöhle (*Cavum dentis*) mit einer wandständigen Schicht von Dentin produzierenden Odontoblasten und darin die gefäß- und nervenführende Zahnpulpa beheimatet (König und Liebich, 2005; Liebich, 2010).

Der Hauptbestandteil der Zähne ist das Dentin (Mosimann und Kohler, 2000; Gorrel, 2006). Dieses wird an der Krone von Schmelz und im Wurzelbereich vom Zement überzogen (Gorrel, 2006). Im Dentin ist die Pulpahöhle und darin die Pulpa beheimatet (Gorrel, 2006).

### **2.1.2. Besonderheit Reißzähne**

Die Backenzähne des Hundes sind vom **schmelzhöckerigen Typ** (Nickel et al., 2004). Dies bedeutet, dass nur die niedrige Zahnkrone kappenartig vom Zahnschmelz überdeckt wird (Mosimann und Kohler, 2000; Nickel et al., 2004). Aufgrund des engeren unteren Zahnbogens (Anisognathie; *anisos* = ungleich) gleitet beim Kieferschluss die palatinale Fläche der Oberkieferbackenzähne an der bukkalen Fläche der Unterkieferbackenzähne entlang (Nickel et al., 2004; Eickhoff, 2005). Dies geschieht insbesondere im Bereich der Reißzähne (*Dentes sectorii*; P4 Oberkiefer bzw. M1 Unterkiefer; im Milchgebiss Pd3 Oberkiefer bzw. Pd4 Unterkiefer). Es ergibt sich ein sekodontes (*secare*, lat. = schneiden) Gebiss (Nickel et al., 2004; Eickhoff, 2005). Der M1 im Unterkiefer hat zwei Zahnwurzeln (mesial und distal), während der P4 im Oberkiefer drei Wurzeln (mesial, palatinal und distal) aufweist. Entsprechend weisen Unterkieferreißzähne eine Furkation auf, wohingegen bei Oberkieferreißzähnen zusätzlich eine mesio-palatinale Furkation vorhanden ist. Aufgrund der mesial des P4 gelegenen Zähne ist diese Furkation klinisch jedoch nicht sondierbar. Abbildung 2 zeigt den schematischen Aufbau eines zweiwurzigen Zahnes im Längsschnitt.

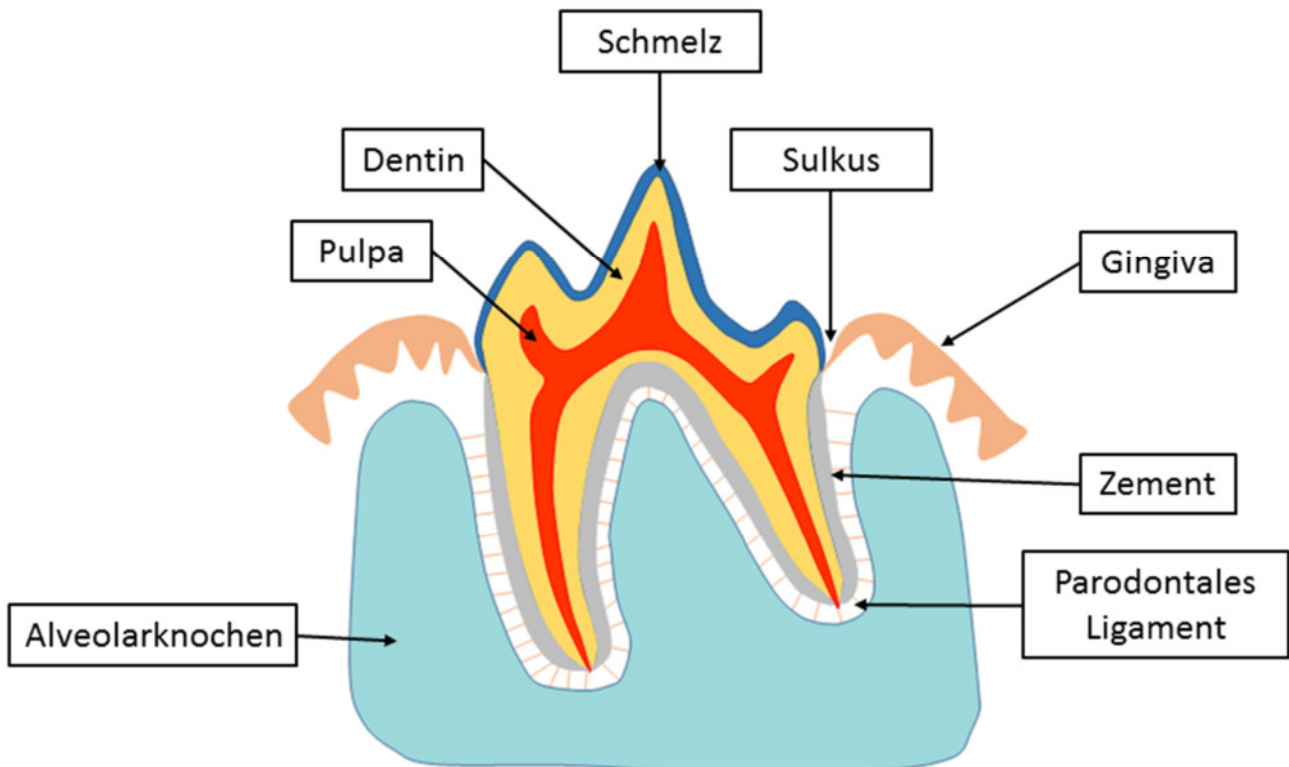


Abbildung 2: Schematische Darstellung eines zweiwurzigen Zahnes mit Zahnhalteapparat (eigene Zeichnung).

### 2.1.3. Zahnhartsubstanzen

Die Zahnhartsubstanz besteht aus drei mineralisierten, knochenähnlich verkalkten Substanzen: Schmelz, Dentin und Zement (Nickel et al., 2004).

Der **Schmelz**, auch Adamantin genannt, ist die härteste und am stärksten mineralisierte Substanz des Körpers und wird von Adamantoblasten produziert (Nickel et al., 2004; Eickhoff, 2005; Gorrel, 2006; Liebich, 2010). Er weist weder Nerven- noch Blutversorgung auf und besteht zu ca. 97% aus anorganischen Schmelzprismen (Kalzium-Hydroxylapatit-Kristalle) (Mosimann und Kohler, 2000; Eickhoff, 2005; Gorrel, 2006). In entkalkten histologischen Schnitten ist er deshalb nicht sichtbar (Mosimann und Kohler, 2000). Mit Beendigung der Schmelzbildung werden die Adamantoblasten abgebaut. Schmelz kann sich deshalb nicht regenerieren (Mosimann und Kohler, 2000; Eickhoff, 2005; König und Liebich, 2005; Gorrel, 2006).

Das **Dentin** ist härter als Knochen und wird zeitlebens von Odontoblasten der Pulpa produziert (Nickel et al., 2004; König und Liebich, 2005; Gorrel, 2006; Liebich, 2010). Dabei entsteht zunächst eine nichtmineralisierte Vorstufe, das sogenannte Prädentin (Mosimann und Kohler, 2000; Eickhoff, 2005;

## Literaturübersicht

Liebich, 2010). Diese organische Matrix besteht aus Kollagen, Glykoproteinen und Glykosaminoglykanen. In einem zweiten Schritt erfolgt die Mineralisation (vor allem Hydroxylapatit) (Mosimann und Kohler, 2000; Eickhoff, 2005; Liebich, 2010). Von Primärdentin spricht man bei Dentin, das vor Abschluss des Wurzelwachstums gebildet wird (Eickhoff; 2005). Sekundärdentin wird nach Abschluss des Wurzelwachstums gebildet und sorgt dadurch für eine Verengung der Pulpahöhle im Laufe der Zeit (Mosimann und Kohler, 2000; Nickel et al., 2004; Eickhoff, 2005; Gorrel, 2006; Liebich, 2010). Tertiärdentin wird als Antwort auf äußere Reize hin gebildet, beispielsweise bei kleineren Abrasionsverletzungen ohne Pulpaeröffnung (Eickhoff, 2005; Gorrel, 2006). Man erkennt es an der etwas dunkleren Farbe (König und Liebig; 2005). Das Dentin wird von feinen Nervenfortsätzen und von zahlreichen Tubuli (*Tubuli dentini*), die senkrecht zur Zahnachse verlaufen, durchzogen (Mosimann und Kohler, 2000; Gorrel, 2006). Hierbei handelt es sich um die Fortsätze der Odontoblasten, den Tomes-Fasern (Eickhoff, 2005; Liebich, 2010). Die anorganischen Bestandteile machen im Dentin ca. 70% aus und bestehen hauptsächlich aus Kalzium-Hydroxylapatit-Kristallen, die kleiner sind als die des Schmelzes (Mosimann und Kohler, 2000; Eickhoff, 2005; Gorrel, 2006; Liebich, 2010). Die organischen Bestandteile (ca. 18%) bestehen größtenteils aus Kollagen. Die restlichen 12% bestehen aus Wasser (Eickhoff, 2005; Gorrel, 2006).

Das Zahnzement wird wegen seiner Zugehörigkeit zum Zahnhalteapparat im Kapitel Parodontium näher behandelt.

### **2.1.4. Pulpa**

Die **Pulpa** (*Pulpa dentis*) befindet sich in der sogenannten Pulpahöhle (*Cavum dentis*) (Nickel et al., 2004; Eickhoff, 2005; Liebich, 2010). Sie entspricht in ihrer Form der Kontur des jeweiligen Zahnes (Eickhoff, 2005). Im Innersten findet sich die Kernpulpa. Diese besteht vor allem aus Fibroblasten und kollagenen sowie retikulären Fasern (Eickhoff, 2005). Die Wurzelspitze (*Apex radialis dentis*) des adulten Zahnes weist eine Vielzahl kleiner Öffnungen (*Foramina apicales dentis*) auf, über die Nerven und Gefäße in die Pulpa gelangen. Die Gesamtheit dieses Zustroms in die Pulpa wird apikales Delta genannt (Nickel et al., 2004; Eickhoff, 2005; Gorrel, 2006; Liebich, 2010). Die Pulpagrundsubstanz bilden Glykosaminoglykane, Proteoglykane und Glykoproteine, in denen kollagene, retikuläre und oxytalanartige Fasern eingebettet sind. Sie führt zahlreiche Nerven und Blutgefäße (Eickhoff, 2005; Gorrel, 2006; Liebich, 2010). Ob Lymphgefäße in der Pulpa vorhanden sind oder nicht, wird in der Literatur unterschiedlich diskutiert. Zum Teil wird es verneint (Liebich, 2010; Martin, 2010), zum Teil ist die Rede von blind endenden Lymphgefäßen (Eickhoff, 2005). Nach außen folgt die kernreiche Zone, auch bipolare Zone genannt (Eickhoff, 2005). Hier finden sich zahlreiche Fibroblasten und undifferenzierte Mesenchymzellen (Eickhoff, 2005). Diese können als Ersatzzellen verschiedene Funktionen einnehmen, z.B. geschädigte Odontoblasten ersetzen. In der zellkernreichen Zone befinden sich zudem ein Plexus von arteriovenösen

## Literaturübersicht

Anastomosen und der nervale Raschkowsche Plexus. Ein weiterer nervaler Plexus ist zwischen den Odontoblasten beheimatet, der Intraplexus. Auf die zellkernreiche folgt eine zellkernarme Schicht, die sogenannte Weilsche Zone (Eickhoff, 2005). Hier liegen Zytoplasmafortsätze der Fibroblasten und Ersatzzellen, dünnwandige Gefäße und Nervenfasern (Eickhoff, 2005). Die äußerste Schicht bilden die Odontoblasten (Eickhoff, 2005; Gorrel, 2006; Liebich, 2010). Durch die fortwährende Dentinbildung liegt ihnen außen das Prädentin an (Nickel et al., 2004; Eickhoff, 2005).

### 2.1.5. Parodontium

Das **Parodontium** (griech. *para* = neben; griech. *odous* = Zahn) bildet eine funktionelle Einheit und besteht aus Alveole, Zement, Sharpey'schen Fasern (parodontales Ligament) und Gingiva (Eickhoff, 2005; Gorrel, 2006). Im Zusammenspiel sorgen diese Strukturen für die Verankerung des Zahnes in der Alveole und für Widerstand gegen funktionelle Kräfte, z.B. beim Kauen (Nickel et al., 2004; König und Liebich, 2005; Gorrel, 2006).

Der **Alveolarknochen** besteht aus dem Periost, der Kompakta, der Spongiosa und der *Lamina cribiformis* (Gorrel, 2006). Die röntgenologisch sichtbare cribriforme Platte kleidet die Alveolarfächer kortikal aus und wird auch *Lamina dura* genannt (Eickhoff, 2005; Gorrel, 2006). Blutgefäße und Nerven ziehen durch den Alveolarknochen und gelangen über die *Lamina cribiformis* in den parodontalen Spalt (Gorrel, 2006). Die einzelnen Zahnfächer bzw. Wurzeln sind durch *Septa interalveolaria* bzw. *Septa interradicularia* voneinander getrennt (Eickhoff, 2005). Durch äußere Reize wie dem Verlust eines Zahnes atrophiert der Alveolarknochen an dieser Stelle, da er funktionsabhängig ist (Eickhoff, 2005; Gorrel, 2006). Der koronale Rand des physiologischen Alveolarknochens befindet sich in direkter Nachbarschaft zur Schmelz-Zement-Grenze (Hamp und Lindberg, 1977).

Das **Zahnzement** ist aufgeteilt in zelluläres und azelluläres Zement (Eickhoff, 2005). Das zelluläre Zement (Knochenzement) ist dem Knochen sehr ähnlich, jedoch besitzt es weder Havers-Kanäle noch Blutversorgung und ist im Vergleich kompakter (Nickel et al., 2004; Eickhoff, 2005; Gorrel, 2006). Im azellulären Zement (Faserzement) finden sich nahezu ausschließlich von außen einstrahlende kollagene Faserbündel. Zahnzement ist weniger kalzifiziert als Schmelz oder Dentin und besteht zu ca. 61% aus mineralisierten Substanzen (v.a. Calcium und Phosphor), ca. 27% Kollagen und ca. 12% Wasser (Eickhoff, 2005). Zahnzement wird lebenslang von Zementoblasten produziert, sodass es mit fortgeschrittenem Alter zu einer Zunahme an Wurzelzement und zu einer Verengung im parodontalen Spalt kommt (Matsson und Attström, 1979; Mosimann und Kohler, 2000; Nickel et al., 2004; König und Liebich, 2005; Eickhoff, 2005; Gorrel, 2006). Lediglich Berglundh und Mitarbeiter (1990) beschreiben, dass sich im Alter zwar ein bis zu 5- bis 10-mal so breites Zement wie bei jungen Hunden ausbildet, der parodontale Spalt hierdurch jedoch nicht einengt wird. Als Hyperzementose wird ein exzessives Wachstum von

## Literaturübersicht

Wurzelzement beschrieben, welches radiologisch als keulenartige Auftreibung der Zahnwurzel erkennbar ist (Milhaljević, 2010; Zhou et al., 2012; Smedley et al., 2015). Eine Definition für den Grenzwert der histologischen Zementdicke bei der Hyperzementose konnte von der Autorin auch in Studien zur Hyperzementose bei Mensch und Pferd nicht gefunden werden (Hamp und Lindberg, 1977; Zhou et al., 2012; Smedley et al., 2015).

Sowohl im Zahnzement als auch im Alveolarknochen können Inkrementlinien vorkommen. Diese oberflächenparallelen Linien entstehen durch schwankende Aktivitäten von zementbildenden Zellen bzw. Knochenauf- und Abbau (Weisbrode, 2009; Steiniger et al., 2010).

Das **parodontale Ligament**, auch Desmodont oder Wurzelhaut, organisiert sich als dreidimensionales Netzwerk aus Kollagen im Parodontalspalt, also zwischen Alveole und Zement und wirkt so als „desmodontales Attachment“ äußeren Belastungen entgegen (Eickhoff, 2005; Gorrel, 2006; Liebich, 2010). Durch die Anordnung der Fasern wird der Kaudruck in eine Zugbelastung für die Fasern umgewandelt (Eickhoff, 2005; Gorrel, 2006). Parodontale Fasern, auch Sharpey'sche Fasern genannt, bestehen aus kollagenen Fasern (vor allem Typ I, weniger Typ III Kollagen) und Oxytalanfasern (Eickhoff, 2005; Schwarz et al., 2007). Zu den ca. 75% Fasern gesellen sich faserbildende Zellen, Gefäße, Nerven und freie Zellen wie Lymphozyten und Makrophagen in den Parodontalspalt (Eickhoff, 2005). Zudem lassen sich Malassez Zellreste nachweisen. Diese entstehen durch den Zerfall der embryologischen Wurzelscheide nach dem Zahndurchbruch (Steiniger et al., 2010). Ihre Rolle im Zusammenhang mit regenerativen Prozessen innerhalb des parodontalen Ligamentes wird diskutiert (Rincon et al., 2006; Xiong et al., 2010). Die Aufhängung des Zahnes in seiner Alveole nennt man Thekodontie (Eickhoff, 2005; Liebich, 2010).

Die **Gingiva** umschließt manschettenartig die Zähne und marginale Anteile des alveolaren Knochens (Gorrel, 2006). Der Gingivalsaum wird als kronenseitiger, freier Rand definiert (Eickhoff, 2005). Zwischen ihm und dem Zahn gibt es einen schmalen gingivalen Sulkus, der in Abhängigkeit von Rasse und Zahn beim Hund physiologischer Weise eine Tiefe von 1-3 mm aufweist (Gorrel, 2006). Die freie Gingiva („free gingiva“, *gingiva marginalis*) haftet über einen epithelialen Ansatz adhäsiv an der Zahnoberfläche, man spricht vom epithelialen Attachment. Die Verbindung besteht aus Hemidesmosomen von der *Lamina densa* (Zahn) und der *Lamina lucida* (Saumepithel) (Zappa, 1995; Eickhoff, 2005; Gorrel, 2006). Die fest anhaftende Gingiva („attached gingiva“, *gingiva alveolaris*) bildet über geordnete kollagene Faserbündel eine Verbindung mit dem Periost des Alveolarknochens (Hamp und Lindberg, 1977; Nickel et al., 2004; Eickhoff, 2005; Gorrel, 2006). Die Gingivaoberfläche wird von einem keratinisierten mehrschichtigen Plattenepithel gebildet, das durch Papillenbildung eng mit der bindegewebigen Lamina propria verbunden ist (Eickhoff, 2005; Gorrel, 2006). Das Saumepithel (nicht verhorntes Plattenepithel) liegt bei

## Literaturübersicht

jungen Hunden auf Höhe der Schmelz-Zement-Grenze, bei älteren Hunden apikal davon. Es ist fest am Zahn anhaftend und schließt so das Parodont vor Umwelteinflüssen ab (Berglundh et al., 1990; Zappa, 1995; Eickhoff, 2005; Gorrel, 2006). Es besteht aus einem *Stratum basale* und *Stratum suprabasale* (Eickhoff, 2005). Koronal geht das Saum- in das Sulkusepithel über. Durch die fehlende Keratinisierung ist es permeabel und gewährt so eine Abwehrleistung in Richtung Sulkus (Hamp und Lindberg, 1977). An der koronalen Grenze besteht das Sulkusepithel aus bis zu 15-30 Zelllagen, wohingegen es apikal an der desmodontalen Anheftung nur wenige Zelllagen dick ist. Auch im physiologischen Zustand können in der gesamten Gingiva und dem Sulkusepithel vereinzelt neutrophile Granulozyten oder mononukleäre Zellen nachgewiesen werden (Hamp und Lindberg, 1977; Matsson und Attström, 1979; Zappa, 1995). Zusätzlich werden im koronalen Randsaum auch bei klinisch unauffälliger Gingiva (Gingivitisindex 0) geringgradige Mengen chronischer Entzündungsinfiltrate (Plasmazellen und Lymphozyten) gefunden (Attström, 1975; Hamp und Lindberg, 1977; Matsson und Attström, 1979).

Zwischen Mukosa und fest anhaftender Gingiva verläuft die mukogingivale Grenzlinie. Diese fehlt palatinal (Gorrel, 2006). Gingiva und Maulschleimhaut können nicht, teil- oder vollpigmentiert sein (Nickel et al., 2004). Die Gingiva enthält im Gegensatz zur oralen Mukosa keine Drüsen (Trautmann und Fiebiger, 1949; Bucher und Wartenberg, 1997).

### 2.2. Gingivitis

#### 2.2.1. Definition

Bei einer Gingivitis handelt es sich um die Entzündung des Zahnfleisches ohne Zerstörung oder Verlust des Stützgewebes. Es handelt sich um einen reversiblen Zustand (Eickhoff, 2005; Harvey, 2005; Gorrel, 2006; De Simoi, 2012).

#### 2.2.2. Vorkommen und Ätiologie

Gingivitiden und Parodontopathien finden sich bei bis zu 85% aller adulten Hunde und zählen somit zu den häufigsten Erkrankungen des kaninen Zahnes und des Zahnhalteapparates (Hamp et al., 1984; Gad, 1968; Harvey et al., 1994; Kyllar und Witter, 2005; Gorrel, 2006; Suter, 2006).

Die Pathogenese von Gingivitiden und Parodontitiden ist nahezu identisch, wobei es durch Fortschreiten einer reversiblen Gingivitis zu einer irreversiblen Parodontitis kommen kann. Der Übergang zwischen den beiden Erkrankungsbildern ist fließend.

Alle Zähne sind von einem dünnen Film aus Speichelbestandteilen überzogen, dem sogenannten Pellikel (Harvey, 2005). An diesen lagern sich Futterreste, Speichel- und Zellbestandteile sowie Bakterien und deren Stoffwechselprodukte an, die wiederum weitere Anheftungsmöglichkeiten für Bakterien und Nahrungsbestandteile bieten (Eickhoff, 2005; Logan, 2006; De Simoi, 2012). Die so entstandene Plaque wird als primäre Ursache der Gingivitis und folgend auch der Parodontitis angesehen. Plaque besteht zum Großteil aus intraoralen Bakterien sowie Speichelbestandteilen wie Glykoproteinen und Polysacchariden (Niemi, 2013).

Initial ist Plaque vor allem supragingival nachweisbar. Durch enzymatische Prozesse (Kollagenase und Hyaluronidase der Bakterien) werden desmosomale Haftmechanismen abgebaut. Hinzu kommt die immunologische Reaktion, die durch Freisetzung von Entzündungsmediatoren, Interleukinen und vermutlich MMPs ebenfalls zu einer unmittelbaren Schädigung des Gewebes führt (Abbau von Bindegewebe und Parodontalfasern, später Osteolyse durch Aktivierung von Osteoklasten) (Kyllar und Witter, 2005; Gorrel, 2006). So entsteht eine Sulkusvertiefung mit Verlust der epithelialen Anhaftung und das Saumepithel wird zunehmend keratinisiert (Eickhoff, 2005). Die anfänglich weichen Zahnbeläge werden durch Anlagerung von Calciumcarbonaten mineralisiert und so zu Zahnstein (Legeros und Shannon, 1979). Futter mit hohem Calcium- und Phosphatgehalt kann die Bildung von Zahnstein fördern, wohingegen der Zusatz von Hexametaphosphaten (HMP) Calcium aus dem Speichel bindet und so die Mineralisierung zu Zahnstein hemmt (Logan, 2006). Durch den vergleichsweise eher alkalischen pH-Wert des Speichels wird die Zahnsteinbildung beim Hund im Vergleich zum Menschen begünstigt (Legeros und

## Literaturübersicht

Shannon, 1979; Eickhoff, 2005; Harvey, 2005). Zahnstein (mineralisierte Plaque, harter Zahnbelag) ist ein sekundärer ätiologischer Faktor, da er durch eine raue Oberfläche das Anhaften von Bakterien begünstigt, aber per se keine entzündlichen Veränderungen hervorruft (Waerhaug, 1956; Hamp et al., 1984; Kyllar und Witter, 2005; Gorrel, 2006).

Je weiter die Bakterien von supragingival in den gingivalen Sulkus vordringen, desto weniger Sauerstoff steht ihnen zur Verfügung. Durch das veränderte Mikroklima vermehren sich insbesondere gramnegative, anaerobe Keime stark, während die Menge grampositiver Keime konstant bleibt (Eickhoff, 2005; Gorrel, 2006).

Die **unspezifische Plaquehypothese** geht davon aus, dass die Menge von Plaque und enthaltenen Bakterien ausschlaggebend für das Fortschreiten der Erkrankung ist (Theilade, 1986).

Anders bei der **spezifischen Plaquehypothese**, bei der nicht die Menge, sondern die Art spezifischer Keime und Pathogene für die Ausprägung der Erkrankung verantwortlich ist (Loesche, 1979).

Plaque Ansammlungen kommen unter anderem durch fehlenden Abrieb, beispielsweise durch fehlende Textur des Futters oder mangelndes Kauverhalten, Zahnfehl- oder Engstellungen (insbesondere Toy-Rassen oder brachygnathe Rassen), Traumatisierung durch Herumtragen von Steinen oder Stöcken oder auch Koprophagie zustande (Eickhoff, 2005; Logan, 2006; Suter, 2006). Des Weiteren begünstigen systemische Erkrankungen wie Diabetes mellitus, chronische Niereninsuffizienzen, das „canine leucocyte adhesion deficiency syndrom“ (CLAD) oder das Chediak-Higashi-Syndrom (Leukozyten Degranulationsstörung) die Entstehung von Parodontalerkrankungen (Eickhoff, 2005).

Kleinere Hunderassen sind häufiger betroffen als große, ältere Tiere häufiger als junge, labiale bzw. bukkale Flächen häufiger als linguale bzw. palatinale Flächen und maxilläre Zähne öfter als mandibuläre Zähne (Lindhe et al., 1973; Lindhe et al., 1975; Hamp et al., 1984; Harvey et al., 1994; Kyllar und Witter, 2005). Auch genetische Prädispositionen (Kinane et al., 2005) und diätetische Besonderheiten wie Kalzium-Phosphor-Imbalancen sind als Ursache für Parodontalerkrankungen beschrieben. So fördert Futter mit hohem Calcium- und Phosphatgehalt die Bildung von Zahnstein (Hamp et al., 1984; Kyllar und Witter, 2005; Eickhoff, 2005; Logan, 2006).

Die ersten Veränderungen treten meist im Bereich der Molaren auf, vor allem zwischen P4 und M1, weiten sich auf die Prämolaren aus und erobern dann auch Inzisivi und Canini (Lindhe et al., 1973; Hamp et al., 1984; Kyllar und Witter, 2005).



### **2.2.3. Klinische Befunde**

Patienten mit einer Gingivitis zeigen meist keine Abweichungen bei der Futteraufnahme, beim Spielen mit Spielzeugen oder beim Zubeißen wie beispielsweise im Schutzdienst. Es kann zu vermehrter Halitosis kommen (Eickhoff, 2005; Gorrel, 2006; Niemiec, 2013). In der klinischen Untersuchung können die typischen inflammatorischen Zeichen wie Ödematisierung, Rötung, Schwellung und erhöhte Blutungsneigung beobachtet und mittels modifiziertem Gingivitisindex nach Löe und Silness (1963) eingeteilt werden (Eickhoff, 2005; Harvey, 2005; Gorrel, 2006; Niemiec, 2013). Durch Schwellung und Ödematisierung kann es zu einer erhöhten Sondierungstiefe des gingivalen Sulkus ohne tatsächlichen Attachmentverlust kommen (Pseudotaschenbildung). Die Befunde sind für jeden Zahn einzeln zu erheben, da sie sich von Zahn zu Zahn stark unterscheiden können. Bei unterschiedlichen Befunden an einem Zahn zählt das schlechteste Ergebnis für die Einteilung (Eickhoff, 2005; Gorrel, 2006; Niemiec, 2013).

Bei gleichzeitig vorliegender Gingivarezession kann keine Parodontaltasche, d.h. erhöhte Sondierungstiefe des gingivalen Sulkus nachvollzogen werden (Gorrel, 2006).

Bei der Gingivahyperplasie handelt es sich um eine plaqueinduzierte Gingivitis, bei der es zu einer Hyperplasie kommt (Gorrel, 2006). Dadurch wird die Sondierungstiefe des Parodontalspalttes erhöht (sog. „Pseudotaschen“), ohne, dass tatsächlich eine Zerstörung des parodontalen Ligamentes mit Taschenbildung vorliegt. Eine Gingivahyperplasie ist bei manchen Rassen (z.B. Boxer oder Springer Spaniel) genetisch prädisponiert, kann durch Medikamente (z.B. Cephalosporine) begünstigt werden oder liegt idiopathisch vor. Durch eine hyperplastische Gingiva wird die Zahnreinigung erschwert und das Fortschreiten zu einer Parodontitis begünstigt (Eickhoff, 2005; Gorrel, 2006).

### **2.2.4. Prophylaxe und Therapie**

Das Hauptaugenmerk bei der Gingivitistherapie ist eine strikte Plaquekontrolle. Diese kann durch Zähneputzen oder Kauartikel durch den Besitzer und ergänzend durch professionelle Zahnreinigungen in Vollnarkose durch den Tierarzt erfolgen (Lindhe et al., 1973; Lindhe et al., 1975; Harvey, 2005; Logan, 2006; Capik, 2010). Durch Futter mit einer guten Textur wird die Zahnoberfläche durch mechanischen Abrieb gereinigt, der Speichelfluss angeregt und der Gehalt an Bakterien verdünnt. Der Zusatz von Hexametaphosphaten (HMP) in Futtermitteln kann Calcium aus dem Speichel binden und so die Mineralisierung zu Zahnstein hemmen (Logan, 2006). Der Tierarzt entfernt Plaque und Zahnstein mittels Hand- und Ultraschallscaler supra- und subgingival. Anschließend werden alle Zahnoberflächen poliert, um die erneute Plaque Akkumulation zu erschweren (Waerhaug, 1956; Eickhoff, 2005; Harvey, 2005;

Gorrel, 2006; Niemiec, 2008; Niemiec, 2013). Bestehende Gingivahyperplasien oder Pseudotaschenbildung durch ödematöse Veränderungen können mittels Gingivektomie oder Gingivaplastik reduziert werden. Ein neuerer Ansatz der Gingivithherapie stellt die Immunisierung gegen Lysin-Decarboxylase (LDC) dar. Es handelt sich hierbei um ein bakterielles Stoffwechselprodukt, das das epitheliale Attachment zerstört. Peters und Mitarbeiter (2012) können bei immunisierten Hunden eine geringere Gingivitisrate als bei der Kontrollgruppe zeigen.

### **2.2.5. Histologische Veränderungen**

Die gesunde Gingiva zeigt nur vereinzelt entzündliche Zellinfiltrate. Die apikalen Zellen des Sulkusepithels befinden sich etwa auf Höhe der Schmelz-Zement-Grenze (Attström, 1975; Lindhe et al., 1975; Hamp und Lindberg, 1977). Histologisch und klinisch lassen sich drei Stadien von Gingivitis unterscheiden: die Initialphase, die frühe Läsion und die etablierte Läsion.

In der Initialphase der Gingivitis kommt es zu einer Erweiterung und erhöhten Durchlässigkeit der Kapillaren für Leukozyten (v.a. neutrophile Granulozyten), weshalb das Kollagen im Vergleich zu gesunder Gingiva dichter erscheint (Attström, 1975; Zappa, 1995). Innerhalb weniger Tage dringen Leukozyten vor allem koronal durch Zellmembranen in den gingivalen Sulkus und das Saumepithel vor (Matsson und Attström, 1979; Zappa, 1995; Harvey, 2005). Matsson und Attström (1979) können zeigen, dass bei jungen Hunden im Alter von 3 Monaten vor allem der Gehalt an neutrophilen Granulozyten, bei adulten Hunden die Anzahl von Plasmazellen, Lymphozyten und neutrophilen Granulozyten ansteigen. Makroskopisch können zu diesem Zeitpunkt keine Veränderungen festgestellt werden (Zappa, 1995).

Bei fortbestehender Plaque Akkumulation kommt es zum Stadium der frühen Läsion. Durch fortwährende Migration von Leukozyten (dominierend Lymphozyten und Plasmazellen, aber auch neutrophile Granulozyten, Makrophagen und Mastzellen) in die parodontale Tasche werden Bakterien phagozytiert und Lysozyme freigesetzt (Zappa, 1995). Die Aktivität der Fibroblasten wird gesenkt, gleichzeitig wird das geordnete Kollagen durch Leukozyteninfiltrate aufgelockert und zerstört. Jetzt können erste makroskopische Gewebeveränderungen wie eine Rötung beobachtet werden, die als Randsaumgingivitis angesprochen werden kann. Es zeigt sich eine durch Plasmazellen dominierte Infiltration von Sulkusepithel, Gingivaepithel und der Lamina propria (Attström, 1975; Matsson und Attström, 1979; Zappa, 1995; Rawlinson et al., 2011). Die Zellkerne des Sulkusepithels werden pyknotisch und es zeigen sich erweiterte intrazelluläre Räume (Hamp und Lindberg, 1977). Nach einer individuellen Zeit entwickelt sich nun eine etablierte Läsion. Plasmazellen und B-Lymphozyten dominieren das Zellbild (Zappa, 1995; Schwarz et al., 2007). Es besteht eine inverse Korrelation zwischen der Anzahl an Leukozyten und der Menge an intaktem Kollagen (Hamp und Lindberg, 1977; Matsson und Attström, 1979). Erythrozyten treten in den Extravasalraum ins Bindegewebe aus. Klinisch können eine deutliche

## Literaturübersicht

Rötung und Schwellung der Gingiva gesehen werden. Durch die entzündlichen Veränderungen kommt es zu einer erhöhten Blutungsneigung, sodass es zur Blutung beim Sondieren oder sogar zu spontanen Blutungen aus dem Zahnfleisch kommt. Das Fortschreiten der verschiedenen Stadien bis hin zur Parodontitis ist multifaktoriell bedingt und daher zeitlich individuell unterschiedlich (Harvey, 2005; Niemiec, 2013).

### 2.3. Parodontitis

#### 2.3.1. Definition:

Die Parodontitis beschreibt verschiedene Ausprägungen entzündungsbedingter Läsionen des Zahnhalteapparates, welche durch Plaque und lokale bakterielle Besiedlung induziert sind und zum Verlust des Zahnhalteapparates führen. Im Gegensatz zur Gingivitis kommt es zum klinisch nachvollziehbaren Verlust des Attachments (Harvey, 2005; Gorrel, 2006; De Simoi, 2012; Niemiec, 2013).

#### 2.3.2. Vorkommen und Ätiologie

Die Parodontitis kann sich wie bereits beschrieben durch das Fortschreiten einer unbehandelten Gingivitis entwickeln. Es handelt sich jedoch um eine multifaktorielle Erkrankung, da nicht jeder Hund mit Plaque oder Gingivitis eine Parodontitis bekommt (Lindhe et al., 1975). Der von der Plaque ausgehende enzymatische Abbau setzt sich vom Sulkus in die Tiefe fort, sodass die kollagenen Fasern des parodontalen Ligamentes und später auch der Alveolarknochen zunehmend aufgelöst werden (Verlust des desmodontalen Attachments). Das Sulkusepithel wird nach apikal unter die Schmelz-Zement-Grenze verlagert (Lindhe et al., 1975). Es kommt zum Verlust der Stützfunktion des Zahnhalteapparates und zur Bildung einer sondierbaren Parodontaltasche. Kommt es zur irreversiblen Lockerung der Zähne ist ein Zahnerhalt meist nicht mehr möglich. Die Parodontitis zeigt insgesamt einen periodischen Verlauf, der in Abhängigkeit von vielen Faktoren zwischenzeitlich auch zum Stillstand kommen kann (Lindhe et al., 1975; Eickhoff, 2005; Gorrel 2006; Staudacher, 2011).

#### 2.3.3. Klinische Befunde

Für Tierbesitzer ist das Vorliegen einer Parodontitis oft nur schwer zu erkennen, da Hunde trotz gravierender Befunde kaum klinische Anzeichen und eine gute Futteraufnahme zeigen. Als eines der wenigen frühen Symptome kann ein unangenehmer Maulgeruch (Halitosis) auffallen, aufmerksame Besitzern bemerken eventuell weiche und harte Zahnbeläge (Plaque und Zahnstein) (Eickhoff, 2005).

Oft werden Patienten deshalb erst in einem späten Stadium der Erkrankung vorgestellt, wenn es zu Anzeichen von Zahnschmerzen, Lockerung der Zähne oder Anorexie gekommen ist. Es können oronasale Fisteln, Osteomyelitis, Schädigungen des Auges und der Augenumgebung und durch hochgradigen Knochenabbau und Bagatelltrauma sogar Kieferfrakturen entstehen (Harvey et al. 1994; Whyte et al., 2012; Niemiec, 2013).

Die klinische Beurteilung erfolgt über die Messung des Verlustes des Zahnhalteapparates (Evaluierung der Gingivitis, Sondierung des gingivalen Sulkus, Bewertung der Mobilität der Zähne, Beurteilung des Furkationsgrades bei mehrwurzeligen Zähnen und röntgenologische Beurteilung des Knochenabbaus).

Auch hier muss das Ergebnis pro Zahn gewertet werden und bei unterschiedlichen Befunden innerhalb

eines Zahnes gilt das schlechteste Ergebnis (Eickhoff, 2005; Gorrel, 2006; De Simoi, 2012). Insgesamt handelt es sich um eine stark unterschätzte Erkrankung, die oft mit dem Verlust zahlreicher Zähne einhergeht. Sekundär kann es durch abgeschwemmte Erreger zu schwerwiegenden Folgeerkrankungen, wie beispielsweise Endokarditiden oder Niereninsuffizienzen, kommen (Eickhoff, 2005; Gorrel, 2006; Cullinan et al., 2009; Pavlica et al., 2008; Glickmann et al., 2009; De Simoi, 2012).

### **2.3.4. Radiologische Veränderungen**

Bei der Parodontitis lassen sich radiologisch verschiedene Abweichungen der Norm feststellen. Anfangs kann eine Abnahme der Höhe des Alveolarkammes unter das Niveau der Schmelz-Zement-Grenze beobachtet werden (Hamp et al., 1984). Die Lamina dura kann undeutlicher werden oder durch Sklerosen an Röntgendichte zunehmen (Tsugawa und Verstraete, 2000; Milhaljević, 2010). Im Laufe der Erkrankung weitete sich der apikal gerichtete Knochenabbau zunehmend aus, der Parodontalspalt vergrößert sich und die Zahnwurzeln verlieren ihre Verbindung zum Alveolarknochen. Die Furkationen mehrwurzeliger Zähne enthalten keinen Knochen mehr und die Zahnwurzeln liegen zunehmend frei (Abbildung 3 rechts) (Tsugawa und Verstraete, 2000). Dabei ist der Knochenabbau meist horizontal, seltener vertikal ausgeprägt (Milhaljević, 2010; Niemiec, 2013). Wie sich der Knochenabbau darstellt, richtet sich nach verschiedenen Faktoren, beispielsweise der Knochendicke, der Anordnung der Zähne sowie Wurzelanatomie und -stellung. Beide Formen des Knochenabbaus können innerhalb eines Patienten und bei mehrwurzeligen Zähnen sogar innerhalb eines Zahnes auftreten (Hamp et al., 1984; Milhaljević, 2010; Niemiec, 2013). Vom tatsächlichen Knochenabbau ist das Burn-out-Syndrom zu unterscheiden, bei dem es durch fehlende Überlagerungen von Alveolarknochen und zervikal nicht vorhandenen Schmelzschichten zu einem röntgendurchlässigen Areal kommt (Abbildung 3 links) (Milhaljević, 2010). Durch den radiologischen Parodontalindex lässt sich der Schweregrad des horizontalen Knochenabbaus im Verhältnis zur Wurzellänge ausdrücken (Tabelle 4) (Milhaljević, 2010; Niemiec, 2013).

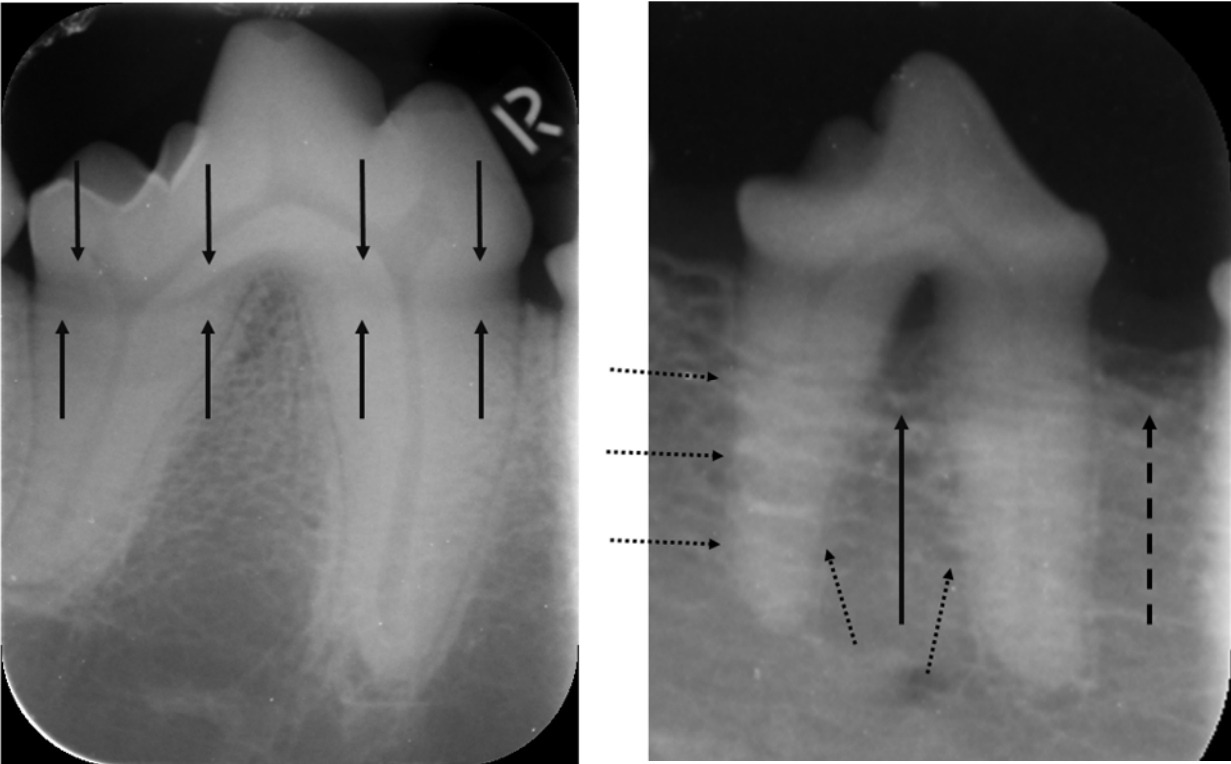


Abbildung 3: Links: Intraorale Röntgenaufnahme des rechten Unterkieferreißzahnes (409) eines 3-jährigen Deutschen Schäferhundes. Der Parodontalspalt ist durchgehend erhalten und es ist kein Knochenabbau erkennbar. Im zervikalen Bereich ist ein röntgendurchlässiges Band erkennbar (Pfeile). Durch die fehlende Schmelzschicht in diesem Bereich kommt es nicht zur Überlagerung mit dem Alveolarknochen. Es handelt sich dabei nicht um Knochenabbau, sondern um das sogenannte Burn-out-Syndrom. Radiologischer Normalbefund. Rechts: Intraorale Röntgenaufnahme des 407 eines 11 Jahre alten 23kg schweren Mischlingshundes. Mittelgradiger horizontaler Knochenabbau (gestrichelter Pfeil) mit Furkationsbefund (Pfeil). Die Zahnwurzeln zeigen apikal einen Verlust des Parodontalspaltes und der Lamina dura (gepunktete Pfeile).

### **2.3.5. Prophylaxe und Therapie**

In erster Linie sollten prophylaktische Maßnahmen wie Zähne putzen durch den Besitzer und regelmäßige prophylaktische Zahnkontrollen mit professioneller Zahnreinigung durch den Tierarzt im Vordergrund stehen (Lindhe et al., 1973; Lindhe et al., 1975; Eickhoff, 2005; Gorrel, 2006; Capik, 2010; De Simoi, 2012). Vor der Therapie wird zunächst eine vollständige Untersuchung der Maulhöhle inklusive Erhebung von Gingivitis-, Furkations- und Mobilitätsindex sowie des Parodontitisgrades angefertigt. Anschließend werden Plaque- und Zahnsteinansammlungen mittels Hand- und Ultraschallscaler entfernt (Eickhoff, 2005; Gorrel, 2006; Niemiec, 2008; Niemiec, 2013). Subgingivale Beläge müssen mittels Kürette und anschließend mittels Lavage entfernt werden. Es kann hierfür notwendig sein, die Wurzeloberfläche zunächst mittels Flappräparation freizulegen und nach Säuberung und Glättung wieder zu verschließen. Nicht nur Zahnhals und -krone müssen poliert, sondern auch die Zahnwurzeln geglättet werden (Root Planing) (Waerhaug, 1956; Gorrel, 2006; Niemiec, 2008; Niemiec, 2013). Röntgenaufnahmen werden angefertigt und fließen in die Parodontitisbewertung ein (Niemiec, 2008; Niemiec, 2013). Ist der Knochenabbau nicht zu weit fortgeschritten, kann eine gelenkte Gewebe- und Knochenregeneration durch Einbringen von Membranen oder Knochengrafts (autolog, allogene, xenogen, alloplastisch) durchgeführt werden (Gorrel, 2006; Niemiec, 2013). Ziel dieser Behandlung ist die Regeneration des Alveolarknochens durch Knochenersatz und Verhinderung einer zu frühen epithelialen Neuansiedlung der Gingiva (Staudacher, 2011). Im fortgeschrittenen Stadium mit hochgradigem Knochenabbau können betroffene Zähne nicht erhalten werden und müssen extrahiert werden. Zudem stehen medikamentelle Therapieoptionen zur Verfügung. Hierzu gehören die lokale Behandlung mit Chlorhexidin als Antiseptikum, Plaque-Aggregationshemmer, lokale und systemische Antibiotikagabe und nicht-steroidale Antiphlogistika (Eickhoff, 2005; Harvey, 2005; Gorrel, 2006; Niemiec, 2008; De Simoi, 2012; Niemiec, 2013).

Die therapeutischen Maßnahmen bei einer manifesten Parodontitis zielen darauf ab, die Progression zu stoppen oder zu verlangsamen, eine Heilung ist nicht möglich (Eickhoff, 2005; Gorrel, 2006).

Da die Prävalenz bei über 85% liegt und schwerwiegende organische Erkrankungen resultieren können, ist eine gute Besitzerkommunikation anzustreben (Glickmann et al., 2009).

### **2.3.6. Histologische Veränderungen**

Da sich die Diagnose der Parodontitis durch klinische und radiologische Untersuchungen stellen lässt, sind bislang nur wenige pathohistologische Untersuchungen zur Parodontitis des Hundes bekannt.

Die histologischen Veränderungen einer Parodontitis gehen mit den oben beschriebenen entzündlichen Veränderungen der Gingiva einher. Der Verlust von Kollagenfasern in der Gingiva ist bereits in frühen Stadien erkennbar (Schroeder und Lindhe, 1980; Zappa, 1995). Leukozyteninfiltrate bestehen je nach Aktivität der Parodontitis aus Plasmazellen und Lymphozyten oder in destruktiven Phasen aus neutrophilen Granulozyten im sonst von Lymphozyten dominierten Infiltrat (Zappa, 1995; Schwarz et al., 2007). Durch Abbauprozesse kommt es zur Mikroulzeration und apikalen Verlagerung des Saumepithels unter die Schmelz-Zement-Grenze (Lindhe et al., 1973; Attström, 1975; Lindhe et al., 1975; Hamp und Lindberg, 1977; Matsson und Attström, 1979). Es können subgingivale Plaque Ansammlungen und ein erhöhter Verlust der Sulkusanhaftung festgestellt werden (Attström, 1975; Matsson und Attström, 1979). Der Verlust des parodontalen Gewebes weitet sich auch auf den Alveolarknochen aus. Hier zeigt sich Knochenabbau in unterschiedlichem Ausmaß, akut mit Resorptionslakunen und Osteoklasten sowie leukozytären Infiltraten (Schwarz et al., 2007). Teilweise können auch Zement und Dentin kleine Resorptionsprozesse zeigen (Attström, 1975; Matsson und Attström, 1979; Zappa, 1995; Schwarz et al., 2007). Bei mehrwurzeligen Zähnen zeigen sich alle beschriebenen Veränderungen insbesondere auch im Bereich der Furkation. Zu beachten ist, dass die Befunde an mehrwurzeligen Zähnen an allen Wurzeln unterschiedlich stark ausgeprägt sein können (Eickhoff, 2005; Gorrel, 2006; Niemiec, 2008; Niemiec, 2013). Da die Parodontitis phasenweise aktiv und inaktiv sein kann, können je nach Stadium während der Probennahme unterschiedliche Ausprägungen von Veränderungen der verschiedenen Gewebe gefunden werden (Lindhe et al., 1973; Lindhe et al., 1975; Hamp und Lindberg, 1977; Schroeder und Lindhe, 1980).



**2.4. Matrix-Metalloproteinasen**

**2.4.1. Vorkommen, Einteilung, Aufbau, Funktion**

Matrix-Metalloproteinasen (MMPs), auch Matrixine genannt, sind eine Gruppe von zinkabhängigen Endopeptidasen, die im Zusammenspiel alle Proteine der extrazellulären Matrix abbauen können (Nagase et al., 2006).

Es sind mindestens 25 MMPs bei Vertebraten bekannt. Auch bei Nicht-Vertebraten (*Drosophila*, *Caenorhabditis elegans*) und sogar bei Pflanzen wie der Acker-Schmalwand (*Arabidopsis thaliana*) konnten MMPs nachgewiesen werden (Wada et al., 1998; Maidment et al., 1999; Llano et al., 2000; Sternlicht und Werb, 2001). MMPs sind bis auf wenige Ausnahmen extrazellulär gelegene Proteine (Nagase et al., 2006; Page-McCaw et al., 2007).

Die MMPs der Vertebraten sind zum einen chronologisch nach ihrer Entdeckung nummeriert, haben aber meist auch einen Trivialnamen (Tabelle 1) (Stamenkovic, 2003; Nagase et al., 2006). Die Einteilung erfolgt durch den strukturellen Aufbau und die Zielsubstratgruppen in Kollagenasen, Gelatinasen, Stromelysine, Matrilysine, Membran-Typ-MMPs (MT-MMPs) und andere (Visse und Nagase, 2003; Nagase et al., 2006; Iyer et al., 2012).

*Tabelle 1: Die Substrate und Trivialnamen der zu untersuchenden MMPs (Visse und Nagase, 2003; Iyer et al., 2012).*

Enzym	Trivialname	Substrate (Auswahl)
MMP-2	Gelatinase A	Kollagen Typ I-V, VII, X, XI, XIV, Gelatine, Fibronectin, Elastin, Entaktin, Laminin, Tenascin, MBP, Aggrekan, IL-1 $\beta$ , $\alpha$ 1-proteinase inhibitor, Pro-Lysyl Oxidase, pro-MMP-1,-2, -9, -13
MMP-8	Kollagenase 2, Neutrophile Kollagenase	Kollagen Typ I-III, Aggrekan
MMP-9	Gelatinase B	Kollagen Typ IV, V, VII, X, XI, XIV, Gelatine, Elastin, Fibronectin, Galectin-3, Laminin, Link Proteine, MBP, Vitronectin, Laminin, Aggrekan, Versikan

Der typische Aufbau von MMPs besteht aus einem Propeptid mit einem gebundenen Cystein (ca. 80 Aminosäuren), einer katalytischen Domäne mit einem Zink-bindenden Motiv (ca. 170 Aminosäuren), einem Verbindungspeptid, auch „linker“ oder „hinge region“ genannt (variable Größe) und einem

## Literaturübersicht

Hämopexin (Hpx, ca. 200 Aminosäuren) (Nagase et al., 2006). Davon abweichend besitzen manche MMPs (7, 23, 26) beispielsweise keinen „linker“ und Hpx; MMP-23 besitzt zusätzliche Strukturen wie eine cysteinreiche Region und eine „Immunglobulin-like“ Domäne (Nagase, et al. 2006). MMP-2 und -9 haben drei Wiederholungen eines Fibronectin Typ II Motives in der katalytischen Domäne (Nagase, et al. 2006; Page-McCaw et al., 2007).

Durch Spaltung von Matrixproteinen werden an diese gebundene Wachstumsfaktoren wie beispielsweise „fibroblast growth factor“ (FGF) oder „transforming growth factor“ (TGF- $\beta$ ) frei gesetzt und beeinflussen so das Zellwachstum (Stamenkovic, 2003). Zudem können diverse Wachstumsfaktoren, Zytokine, Zytokinrezeptoren und Chemokine auch direkt von MMPs gespalten und aktiviert werden und so Entzündungsreaktionen beeinflussen (Stamenkovic, 2003; Szabo et al., 2003; Cavalla et al., 2017). Durch Spaltung von Oberflächenproteinen der Zellmembranen nehmen MMPs zudem Einfluss auf die Apoptose von Zellen (McCawley und Matrisian, 2001; Page-McCaw et al., 2007; Iyer et al., 2012).

Kollagenasen wie MMP-8 spalten vor allem interstitielles Kollagen von Typ I, II und III in typische Fragmente im Größenverhältnis von drei Viertel zu einem Viertel. Zusätzlich werden auch andere Moleküle und lösliche Proteine der extrazellulären Matrix gespalten (Nagase et al., 2006).

Die Gelatinasen MMP-2 und -9 können durch die drei Fibronectin Typ II Wiederholungen Gelatine und Kollagen binden und dadurch spalten (Nagase et al., 2006).

### **2.4.2. Aktivierung**

Im Normalzustand ist die Aktivität von MMPs sehr gering (Nagase et al., 2006). MMPs werden als inaktive Proenzyme synthetisiert. Das Cystein des Propeptids bindet das Zink-Ion der katalytischen Domäne. Für eine Aktivierung muss zunächst das Propeptid abgespalten und diese Verbindung gelöst werden, um ein Wassermolekül zu binden („cysteine-switch“) (Stamenkovic, 2003; Nagase et al., 2006; Iyer et al., 2012). Dies kann beispielsweise durch andere MMPs, Zytokine, Wachstumsfaktoren, Hormone, Zell-Zell- und Zell-Matrix-Interaktionen ausgelöst werden (Stamenkovic, 2003; Nagase et al., 2006; Page-McCaw et al., 2007). Auch durch Leukozyten wie Makrophagen, neutrophile und eosinophile Granulozyten sowie T-Zellen kann die Produktion und Aktivierung von MMPs beeinflusst werden (Szabo et al., 2003; Al-Azri et al., 2013). T-Zellen zeigen nach Aktivierung vor allem eine Sekretion von MMP-2 und -9, neutrophile Granulozyten geben MMP-8 und -9 ab (Szabo et al., 2003). Die Aktivierung findet in der Regel innerhalb der extrazellulären Matrix statt. Pro-MMP-2 liegt hingegen membrangebunden vor und kann erst nach Bindung mit TIMP-2 durch MMP-14 aktiviert werden (Nagase et al., 2006; Iyer et al., 2012). Zehn weitere proMMPs werden intrazellulär durch Furin aktiviert (Nagase et al., 2006; Iyer et al., 2012).

### **2.4.3. „Tissue inhibitors of metalloproteinases“ (TIMPs)**

Unter physiologischen Voraussetzungen sind Umbauvorgänge des Körpers sehr genau reguliert. Dabei sind die „tissue inhibitors of metalloproteinases“ (TIMPs) die Hauptinhibitoren der MMPs (Baker et al., 2002; Stamenkovic, 2003). Sie bestehen aus 184-194 Aminosäuren und werden in eine C- und eine N-terminale Subdomäne unterteilt. Jede Domäne enthält 3 konservierte Disulfidbrücken (Baker et al., 2002). Durch reversible Hemmung des katalytischen Zentrums der MMPs im Verhältnis 1:1 wird deren Aktivität beeinflusst, wobei es neben der Hemmung auch zur Aktivierung von MMPs kommen kann (Stamenkovic, 2003; Visse und Nagase, 2003). Es sind derzeit 4 TIMPs mit unterschiedlicher Affinität zu den verschiedenen MMPs bekannt. Bis auf eine Ausnahme (TIMP-1 kann MMP-14 nicht hemmen) können alle TIMPs alle MMPs hemmen (Baker et al., 2002; Nagase et al., 2006).

### **2.4.4. Andere Inhibitoren der MMPs**

Weitere Inhibitoren sind TIMP-ähnliche Substanzen wie Netrine, „procollagen C-terminal proteinase enhancer“ (PCPE), „tissue factor pathway inhibitor 2“ (TFPI-2) als Serin Proteinase Inhibitor sowie Thrombospondin-1 und -2 (Baker et al., 2002; Stamenkovic, 2003).  $\alpha$ 2-Makroglobulin ist der Hauptinhibitor der MMPs im Plasma und hemmt die Wirkweise irreversibel (Stamenkovic, 2003). Das „reversion-inducing cysteine-rich protein with Kazal motifs“ (RECK) ist an Zellmembranen gebunden und kann MMP-9 sowie proMMP-2 hemmen (Baker et al., 2002; Sorsa et al., 2004). Durch Wachstumsfaktoren, Zytokine und Hormoneinflüsse wird zudem die Expression der MMPs auf Transkriptionsebene beeinflusst (Sternlicht und Werb, 2001).

### **2.4.5. Die Rolle der MMPs in der (Tier)-Medizin**

MMPs spielen eine zentrale Rolle bei physiologischen Prozessen wie Organogenese, Morphogenese, Wachstum, Wundheilung, Angiogenese, Gewebereparatur und Geweberemodeling nach Verletzungen (Visse und Nagase, 2003; Sorsa et al., 2004; Ulrich et al., 2005; Nagase et al., 2006). Auch entzündliche Prozesse werden durch MMPs beeinflusst (Al-Azri et al., 2013; Cavalla et al., 2017). Kommt es zu einem Ungleichgewicht im Zellauf- und -abbau durch MMPs, können abhängig vom Ort des Geschehens viele verschiedene Erkrankungsbilder die Folge sein (Al-Azri et al., 2013). Dazu zählen Herzerkrankungen wie Arteriosklerose, Stenosen, Linksherzhypertrophie, Herzversagen und Aneurysmen, Arthritiden, chronische Gewebeulzera, zahlreiche Tumorerkrankungen und Metastasierung, Infektionserkrankungen des Gehirns sowie Gingivitiden und Parodontalerkrankungen (Stamenkovic, 2003; Visse und Nagase, 2003; Nagase et al., 2006; McCawley und Matrisian, 2001; Alldinger, 2009; Iyer et al., 2012; Kaiser et al., 2015; Ritz, 2015).

## **2.4.6. Die Rolle der MMPs bei Gingivitis**

### 2.4.6.1. Humanmedizin

Da die Hauptkomponente des Zahnhalteapparates aus Kollagen Typ I besteht, werden in Studien zu Gingivitis und Parodontitis vor allem die MMPs untersucht, welche Kollagen Typ I spalten. Dies sind Kollagenasen wie MMP-8 und -13 sowie Gelatinasen wie MMP- 2 und -9. Sie können als wichtigste beteiligte Enzyme in Gingivagewebe, Sulkusflüssigkeit, Speichel und Schleimhautabstrichen nachgewiesen werden (Birkedal-Hansen, 1993; Sulkala et al., 2007; Cavalla et al., 2017). Bei einer Gingivitis werden MMPs durch Entzündungsmediatoren und Leukozyten sowohl vermehrt aktiviert wie auch aus Leukozyten sezerniert (Szabo et al., 2003). Die aktivierten MMPs wiederum zerstören zum einen das Weichgewebe direkt, spalten aber auch zusätzlich Zytokine, Chemokine und Zellrezeptoren für Entzündungsmediatoren. Durch diese können wieder neue Leukozyten rekrutiert werden (Szabo et al., 2003). Die Folge ist eine entzündliche Schädigung der Gingiva und Mund- bzw. Maulschleimhaut (Szabo et al., 2003; Sorsa et al., 2004). In humanmedizinischen Studien können erhöhte Kollagenaseaktivitäten in Gingivaprobe und Sulkusflüssigkeit von Gingivitispatienten nachgewiesen werden (Sorsa et al., 2004). In Gingivaprobe von Patienten mit chronischer Parodontitis wird die Genexpression von MMP-1, -3, -8, -9 und -13 sowie TIMP -1, -2, -3 und -4 gemessen. Parodontal erkrankte Patienten zeigen ein erhöhtes Genexpressionslevel für MMP-1, -3, -9, -13 und TIMP-4. Das Verhältnis zwischen der Genexpression von MMPs und TIMPs ist außer für TIMP-4 bei parodontal erkrankten Patienten signifikant höher als bei zahngesunden Patienten (Kubota et al., 2008).

### 2.4.6.2. Veterinärmedizin

Es können statistisch signifikante, positive Zusammenhänge zwischen dem histologischen Grad einer Gingivitis und Anwesenheit von MMP -8 und -9 in der gesamten Lamina propria bei Hunden nachgewiesen werden (Kaiser et al., 2015). Ebenso zeigt sich bei stärker ausgeprägter Gingivitis ein erhöhtes immunhistologisches Signal von MMP -2, -3, -8 und -9 in Leukozyten innerhalb der subepithelialen Lamina propria und von MMP-2 und -9 in Leukozyten der mittleren Lamina propria (Kaiser et al., 2015). Zwischen dem Kollagenfasergehalt und dem Nachweis von MMP-2, -8 und -9 innerhalb subepithelialer Leukozyten besteht ebenfalls ein statistisch signifikanter Zusammenhang. Zudem kann eine tendenzielle Verminderung von TIMP 1- und -2 Signalen bei stärker erkrankter Gingiva gezeigt werden (Kaiser et al., 2015).

## **2.4.7. Rolle von MMPs bei Parodontitis**

### 2.4.7.1. Humanmedizin

Die Parodontitis ist durch einen vermehrten Gewebeabbau gekennzeichnet. Dieser ist unter anderem durch von Entzündungszellen hervorgerufene Imbalancen zwischen MMPs und ihren Inhibitoren bedingt (Birkedal-Hansen, 1993; Sorsa et al., 2004; Mazzoni et al., 2007). Die Zellen des Parodontalgewebes zeigen prinzipiell unterschiedliche Fähigkeiten, MMPs zu exprimieren. Odontoblasten können MMP-2, -3, -8, -9 und -20 synthetisieren (Sulkala et al., 2007; Mazzoni et al., 2011; Niu et al., 2011). Im Prädentin humaner Zähne können sowohl MMP-2, -3 und -9 als auch TIMP-1 nachgewiesen werden (Boushell et al., 2008; Mazzoni et al., 2011; Niu et al., 2011). Zudem ist MMP-2 im Bereich der Schmelz-Dentin-Grenze immunhistologisch nachweisbar (Boushell et al., 2008; Niu et al., 2011). In Granulozyten werden MMP-8 und MMP-9 gespeichert und bei Bedarf rasch freigesetzt (Birkedal-Hansen, 1993; Sorsa et al., 2004). Im chronisch entzündeten Gewebe werden MMP-2, -3, -8, -9 und -13 von Plasmazellen gebildet und abgegeben (Wahlgren et al., 2001). Fibroblasten exprimieren eine größere Vielfalt von MMPs, darunter MMP-1, -2, -3, -7 und -11. In Keratinozyten lassen sich MMP-1, -2 und -9 nachweisen (Birkedal-Hansen, 1993). Makrophagen und Endothelzellen exprimieren MMP-1, -3, -2, -8 und -9 (Birkedal-Hansen, 1993; Sorsa et al., 2004). MMP-8 und -9 scheinen insgesamt besonders vielversprechende Marker für den Schweregrad, das Fortschreiten und den Behandlungserfolg bei der Parodontitis zu sein (Cavalla et al., 2017). MMP-8, -9 und -13 können im Zusammenhang mit Knochendestruktion und Verlust des Parodontiums mittels Immunhistochemie, in-situ Hybridisation und Western Blot nachgewiesen werden (Wahlgren et al., 2001; Cavalla et al., 2017). Die Aktivität von Kollagenasen in Sulkusflüssigkeit korreliert mit dem Schweregrad einer Parodontitis (Sorsa et al., 2004). In klinisch gesunden Zähnen können im mineralisierten Dentin von Rindern (Kato et al., 2011) und Menschen (Mazzoni et al., 2007; Sulkala et al., 2007; Santos et al., 2009) mittels Zymographie und Western Blot latente und aktive Formen von MMP-2 und MMP-9 nachgewiesen werden. Auch MMP-8 (Sulkala et al., 2007; Santos et al., 2009) und MMP-3 werden mit Hilfe von Western Blot und Immunfluoreszenz im gesunden humanen Dentin identifiziert (Mazzoni et al., 2011). MMP -2, -8 und -9 sowie TIMP-1 werden immunhistologisch innerhalb der Dentintubuli nachgewiesen (Mazzoni et al., 2011; Niu et al., 2011). Durch die Funktion von MMPs und deren Nachweis innerhalb der Zahnschmelz und des Zahnhalteapparates bei gleichzeitiger Herabregulierung von TIMPs kommt ihnen eine wichtige Rolle bei der Parodontitis, Karies und anderen destruktiven Erkrankungen des Zahnes und des Zahnhalteapparates zu (Sorsa et al., 2004; Mazzoni et al., 2007; Kato et al., 2011; Mazzoni et al., 2011; Niu et al., 2011). Die Bedeutung der MMPs bei einer Parodontitis wird auch durch Therapieerfolge mittels Hemmung von MMPs durch Doxzyklin und chemisch veränderten nicht-antimikrobiellen

## Literaturübersicht

Tetrazyklinen (chemically modified non-antimicrobial tetracycline, CMT) nachgewiesen (Sorsa et al., 2004).

### 2.4.7.2. Veterinärmedizin

Schwarz und Mitarbeiter können 2007 in einer Studie mit parodontal erkrankten Hunden MMP-8 immunhistologisch in einem gemischten leukozytären Infiltrat im Zusammenhang mit vermehrtem Abbau von Kollagenfasern des Zahnhalteapparates nachweisen. In einer experimentellen Studie zur induzierten apikalen Parodontitis an Ratten werden in der frühen akuten Phase vor allem neutrophile Granulozyten mit intensiven immunhistochemischen Signalen für MMP-2 und -9 detektiert (Corotti et al., 2009). Im weiteren zeitlichen Verlauf lässt das immunhistologische Signal innerhalb der neutrophilen Granulozyten nach und wird dann in vereinzelt mononukleären Zellen nachgewiesen. Das parodontale Ligament zeigt insgesamt nur eine geringgradig positive Reaktion, die mit zunehmender Distanz zum Entzündungsgeschehen abnimmt (Corotti et al., 2009). Zementoblasten-ähnliche Zellen zeigen nach 21 Tagen eine intensive Immunreaktion im Bereich von Hyperzementosen. Endothelzellen zeigen während aller Entzündungsphasen ein deutlich positives Signal für MMP-2 und -9. Osteoblasten und -klasten haben eine geringfügige positive Reaktion im Zytoplasma, wohingegen für Osteozyten keine positive Reaktion feststellbar ist (Corotti et al., 2009). In klinisch gesunden Zähnen werden innerhalb des Dentins von Rinderinzisiven MMP-2 und -9 mittels Zymographie und Western Blot nachgewiesen (Kato et al., 2011). In einer Studie von Paula-Silva und Mitarbeitern (2010) wird der immunhistochemische Nachweis von MMP-1, -2, -8 und -9 als Einstufungskriterium für Behandlungserfolge nach apikaler Parodontitis beim Hund verwendet. MMP-1, -2, -8 und -9 werden hierbei vor allem in mononukleären Zellen und Fibroblasten nachgewiesen, in Granulozyten dagegen finden sich nur geringe Signale. Mehr als die Hälfte der Fibroblasten gesunder Zähne zeigen positive Signale für MMP-1, -2 und -8 (Paula-Silva et al., 2010).

### **3.Material und Methoden**

#### *Studienhypothese:*

Bei Hunden können bereits vor dem Auftreten einer klinischen Gingivitis histologische Auffälligkeiten nachgewiesen werden. Bei parodontal erkrankten Hunden lässt sich der Verlust des Zahnhalteapparates klinisch, radiologisch und histologisch nachvollziehen. Zudem ist die Expression bestimmter MMPs im Zahn und Zahnhalteapparat im Vergleich zu zahngesunden Tieren erhöht, wohingegen die Expression von TIMPs verringert ist.

#### **3.1 Patientengut**

Hunde, die in der Klinik für Kleintiere der Justus-Liebig-Universität Gießen euthanasiert werden, werden unmittelbar nach Eintreten des Todes stomatologisch untersucht. Es werden der Zahn- und Parodontalstatus erhoben sowie Röntgenaufnahmen der Reißzähne angefertigt. Im Anschluss werden die Reißzähne und parodontal erkrankte Backenzähne inklusive Alveole entnommen.

Die Hunde müssen ein Mindestalter von zwölf Monaten haben. Ausgeschlossen sind Hunde, die aus zahnmedizinischen Gründen oder wegen neoplastischer Erkrankungen im Kopfbereich euthanasiert werden.

#### **3.2. Anamnese**

Es werden Signalement (Rasse, Alter, Geschlecht, Gewicht), Angaben bezüglich anderer Vorerkrankungen außer dem Euthanasiegrund, der Euthanasiegrund, medikamentelle Vorbehandlung sowie Medikamente der Euthanasie aufgenommen. Jedem Hund wird eine Probandenzahl zugeordnet (z.B. H1 für den ersten Hund, H2 für den zweiten etc.).

### 3.3. Untersuchung der Maulhöhle

#### 3.3.1. Zahnstatus:

Es werden Kopfform, Kieferrelationen zueinander, die Vollständigkeit des Gebisses, Zahnfehlstellungen, Zahnschmelz, Zahnkronen und Zahnfrakturen beurteilt. Zudem wird das Vorhandensein von Zahnstein beurteilt und dieser mittels Scaler entfernt.

#### 3.3.2. Parodontalstatus:

Die Untersuchung der Maulhöhle erfolgt durch die Autorin der Arbeit mit Hilfe von modifizierten Befundbögen nach Dr. Crossley (<http://cpd.vetdent.eu/cpd.html#chartsandthesis>) (siehe Anhang).

Folgende Indizes werden zur Beurteilung verwendet:

Der **modifizierte Gingivitisindex nach Loe und Silness (1963)** (Tabelle2) wird durch Beurteilung der Gingiva in Bezug auf Rötung, Ödematisierung und Blutungen vor und nach vorsichtigem Sondieren mit einer Parodontalsonde beurteilt und entsprechend folgender Tabelle in Gingivitis Index 0-3 eingeteilt. Zudem wird die maximale Sondiertiefe beurteilt. Die Parodontalsonde hat Markierungen zur Tiefenmessung in einer Höhe von 1, 2, 3, 5, 7, 8, 9 und 10mm (Abbildung 4).

*Tabelle 2: Modifizierter Gingivitisindex nach Loe und Silness (1963) zur Graduierung einer Gingivitis mit Hilfe einer Parodontalsonde (Loe und Silness, 1963; Loe, 1967; Eickhoff, 2005; Gorrel, 2006).*

<b>Gingivitisindex</b>	<b>Klinische Befunde</b>
Gingivitis Index 0	Physiologische Gingiva
Gingivitis Index 1	Geringgradige Gingivitis mit geringgradiger Rötung und geringgradiger Ödematisierung, keine Blutung beim Sondieren
Gingivitis Index 2	Mittelgradige Gingivitis mit Rötung und Ödematisierung, Blutung beim Sondieren
Gingivitis Index 3	Hochgradige Gingivitis mit hochgradiger Rötung und hochgradiger Ödematisierung, Spontanblutung



## Material und Methoden

Der **Furkationsindex** (Tabelle 3) wird erfasst, indem mit einer Parodontalsonde ertastet wird, ob und wie weit man bei mehrwurzeligen Zähnen von bukkal in die Furkation vordringen kann. Hierbei unterscheidet man Grad 0 - 3. Die mesio-palatinalen Furkation der Oberkieferreißzähne ist mit dieser Methode nicht zu evaluieren.

*Tabelle 3: Graduierung des Furkationsindex mehrwurzeliger Zähne durch klinische Untersuchung mittels Parodontalsonde (Eickhoff, 2005; Gorrel 2006).*

<b>Furkationsindex</b>	<b>Klinische Untersuchung</b>
Grad 0	Physiologische Furkation
Grad 1	Furkation mittels Parodontalsonde tastbar, Defekt nimmt weniger als 1/3 der Wurzelbreite ein
Grad 2	Parodontalsonde in die Furkation einführbar, Defekt nimmt über 1/3 der Wurzelbreite ein
Grad 3	Furkation liegt frei, eine Parodontalsonde kann von bukkal nach palatinal/lingual vollständig durch die Furkation geführt werden



*Abbildung 4: Parodontalsonde, Zoetis. Mit Hilfe dieser Sonde werden Gingivitis Index, Furkationsbefall, Parodontaltaschentiefe sowie Mobilitätsindex ermittelt. An der Spitze befinden sich Markierungen auf Höhe von 1, 2, 3, 5, 7, 8, 9 und 10mm zur Tiefenmessung.*

## Material und Methoden

Für den **radiologischen Parodontalindex** wird mittels Röntgenaufnahmen der horizontale Knochenverlust im Verhältnis zur Wurzellänge bestimmt. Um die Wurzeln der Reißzähne beurteilen zu können und etwaige Veränderungen zu detektieren, werden intraorale Röntgenaufnahmen (Heliodent, Sirona Dental Systems GmbH, Bensheim, Filmgröße 0-3) angefertigt. Die Aufnahmen der Unterkieferreißzähne werden mittels Parallelröntgentechnik angefertigt. Hierfür wird der Röntgenfilm lingual an den Reißzahn angelegt. Der Röntgenstrahl trifft im 90° Winkel auf den Film. Für die Oberkieferreißzähne wird die Halbwinkeltechnik angewandt. Hierfür wird der Röntgenfilm palatinal an den Reißzahn angelegt. Es wird die Winkelhalbierende von Zahnachse und Röntgenfilm gebildet. Der Röntgenstrahl wird im 90° Winkel zur Winkelhalbierenden positioniert (Mihaljević, 2010). Als Seitenzeichen dienen selbst gestaltete Markierungen aus Draht bzw. eine Büroklammer auf der rechten Seite.

*Tabelle 4: Radiologischer Parodontalindex zur Graduierung des alveolären Knochenabbaus in Relation zur Wurzellänge (Eickhoff, 2005; Mihaljević, 2010).*

<b>Radiologischer Parodontalindex</b>	<b>Horizontaler Knochenverlust</b>	<b>Horizontaler Knochenverlust bezogen auf % der Wurzellänge</b>
Grad 0	-	-
Grad 1	Geringgradig	Unter 25%
Grad 2	Mittelgradig	25-50%
Grad 3	Hochgradig	Über 50%

Die Röntgenfilme werden ausgelesen und digital nachbearbeitet (pspix, ACTEON Germany GmbH, Mettmann). Die Auswertung erfolgt durch die Doktorandin sowie eine erfahrene wissenschaftliche Mitarbeiterin der stomatologischen Abteilung mit Zusatzbezeichnung Zahnheilkunde beim Klein- und Heimtier der Klinik für Kleintiere der Justus-Liebig-Universität Gießen. Es erfolgt eine Einteilung nach Tabelle 4.

## Material und Methoden

Zur vollständigen Zahnbeurteilung gehört die Ermittlung der Zahnlockerung. Eine **Zahnlockerung** (Tabelle 5) kann meist bei fortgeschrittener Osteolyse, also einem hochgradigen parodontalen Geschehen beobachtet werden. Hierfür wird mit einem festen Gegenstand, beispielsweise dem stumpfen Griffende einer Parodontalsonde der Zahn bewegt. Es ist zu beachten, dass mehrwurzelige Zähne deutlich stabiler beurteilt werden. Eine Beweglichkeit von mehr als 1mm ist hier auch ohne axiale Beweglichkeit als Grad 3 anzusehen, sodass eine Graduierung mehrwurzeliger Zähne nur in Grad 0 oder 3 möglich ist. Da nur mehrwurzelige Zähne Teil dieser Studie sind, geht der Mobilitätsgrad nicht in die Beurteilung der Zähne mit ein.

*Tabelle 5: Graduierung der Zahnlockerung in der klinischen Untersuchung (Eickhoff, 2005; Gorrel, 2006).*

Grad 0	Zahn fest, nicht beweglich
Grad 1	Geringgradige Mobilität, spürbar beweglich, max. 1mm horizontal beweglich
Grad 2	Mittelgradige Mobilität, sichtbar beweglich, über 1mm horizontale Beweglichkeit
Grad 3	Hochgradige Mobilität, Zahn beweglich auf Lefzendruck bzw. axial beweglich

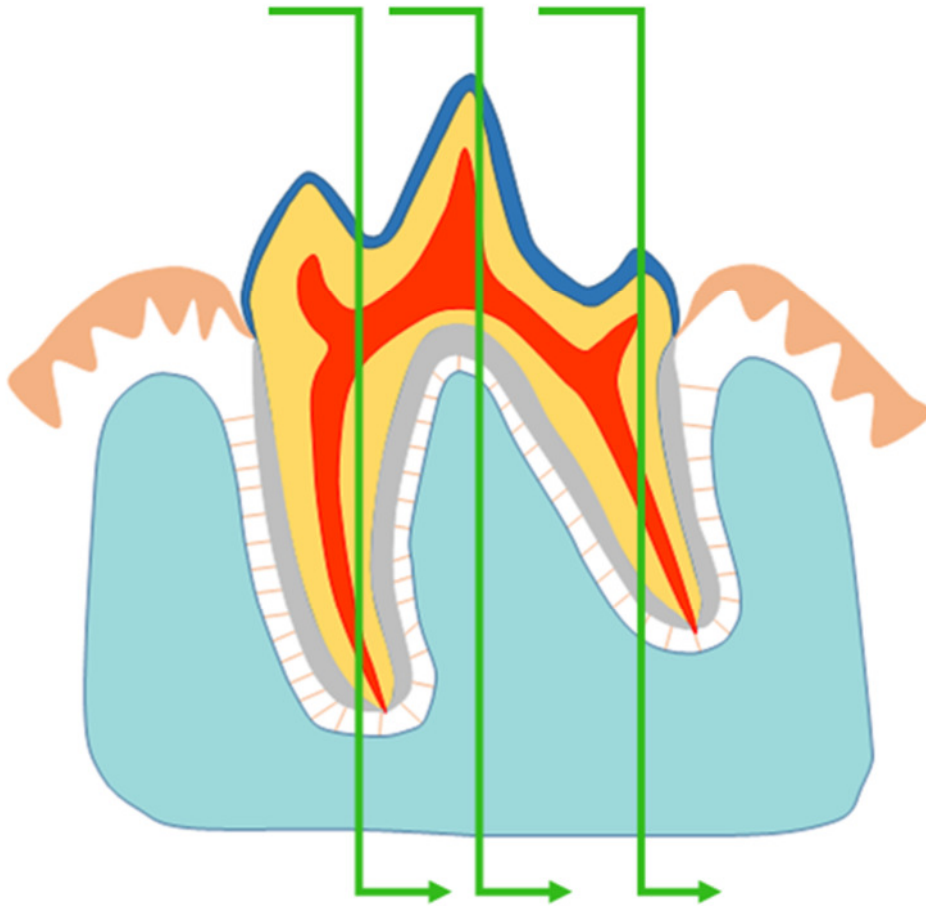
Die **Graduierung der Parodontalerkrankung** (Tabelle 6) berücksichtigt sowohl die klinische Untersuchung (Sondierungstiefe der Parodontaltaschen, Furkationsindex, Attachmentverlust) als auch die röntgenologische Auswertung und teilt so jeden Zahn in verschiedene Parodontitisschweregrade (Grad 0-4) ein.

Tabelle 6: Stadien der Parodontalerkrankungen unter Berücksichtigung der klinischen und radiologischen Untersuchung (Eickhoff, 2005; AVDC, 2010).

<b>Parodontal- erkrankung</b>	<b>Klinischer Schweregrad</b>	<b>Klinische Untersuchung</b>	<b>Radiologie</b>
Grad 0	Klinischer Normalbefund	Keine Anzeichen von Gingivitis oder Parodontitis (Sondierungstiefe <2 mm)	Normalbefund
Grad 1	Gingivitis	Gingivitis ohne Attachmentverlust, die Höhe und Struktur des Alveolarkammes stellen sich unauffällig dar (Sondierungstiefe über 2 mm)	Normalbefund
Grad 2	Beginnende Parodontitis	Unter 25% Attachmentverlust Messung entweder durch Sondierung mittels Parodontalsonde (Sondierungstiefe bis 5 mm) ODER Radiologische Bestimmung der Entfernung des Alveolarkammes zur Schmelz-Zement-Grenze im Verhältnis zur Wurzellänge ODER Maximal Furkationsbefall Grad 1 bei mehrwurzeligen Zähnen	Geringgradiger horizontaler Knochenverlust
Grad 3	Mittelgradige Parodontitis	Attachmentverlust 25-50% Messung entweder durch Sondierung mittels Parodontalsonde (Sondierungstiefe bis 7 mm) ODER Radiologische Bestimmung der Entfernung des Alveolarkammes zur Schmelz-Zement-Grenze im Verhältnis zur Wurzellänge ODER Maximal Furkationsbefall Grad 2 bei mehrwurzeligen Zähnen	Mittelgradiger horizontaler Knochenverlust
Grad 4	Fortgeschrittene Parodontitis	Über 50% Attachmentverlust Messung entweder durch Sondierung mittels Parodontalsonde (Sondierungstiefe über 7mm) ODER Radiologische Bestimmung der Entfernung des Alveolarkammes zur Schmelz-Zement-Grenze im Verhältnis zur Wurzellänge ODER Maximal Furkationsbefall Grad 3 bei mehrwurzeligen Zähnen	Hochgradiger horizontaler Knochenverlust

### 3.4. Probennahme und -verarbeitung

Nach Absetzen des Kopfes vom restlichen Kadaver wird dieser zunächst in Formalin (10%) fixiert. Im Institut für Veterinär-Anatomie, -Histologie und Embryologie der Justus-Liebig-Universität Gießen werden mithilfe einer Diamantbandsäge (PROXXON 27172 Bandsäge MBS 240/E mit Diamantsägeband, Proxxon GmbH, Föhren) die Reißzähne inklusive Alveolarfach ausgesägt. Für die weitere Verarbeitung wird die Zahnkrone supragingival abgesetzt. Die Reißzähne der linken Seite werden durch die mesiale und distale Wurzel sowie die Furkation in bucco-lingualer bzw. bucco-palataler Richtung geschnitten (Abbildung 5). Die Reißzähne der rechten Seite werden für eine andere Studie verwendet.



*Abbildung 5: Darstellung der Schnittebenen durch beide Wurzeln sowie die Furkation (grüne Pfeile).*

## Material und Methoden

Die Proben werden zunächst für weitere 24 Stunden in gepuffertem Formalin nach Lillie (4%, pH =7,2-7,4) verbracht, bevor sie über 24 Stunden mit PBS (phosphate buffered saline, 1%) gespült werden (Warhonowicz et al., 2007). Um die Proben zu entkalken, werden sie für sieben bis acht Wochen in EDTA Lösung (Ethyldiamintetraacetat, 25%, pH 7,4, Raumtemperatur) bei 25 Drehungen pro Minute auf einer Schwenkplatte (Polymax 1040, Heidolph Instruments GmbH & Co. KG, Schwabach) gelagert. Die EDTA Lösung wird zweimal wöchentlich gewechselt. Sobald die Proben ausreichend entkalkt sind, werden sie mit Hilfe einer Mikrotomklinge (Leica, DB80LX, Leica Mikrosysteme Vertrieb GmbH, Wetzlar) weiter zugeschnitten.

Die Teilstücke werden anschließend vollautomatisch maschinell entwässert (Leica TP1050, Leica Mikrosysteme Vertrieb GmbH, Wetzlar) und mit Hilfe eines Gewebeeinbettungsapparates in Paraffin eingebettet (Beheizte Paraffinausgießstation Leica EG1150 H, mit Kühlplatte Leica EG1150 C, Leica Mikrosysteme Vertrieb GmbH, Wetzlar). Im Anschluss werden die Proben zu Paraffinblöcken ausgegossen (TissueTec® TEC™5, Einbettungssystem, Vogel GmbH & Co. KG, Gießen). Es werden 3µm dicke Serienschnitte angefertigt. Die Schnitte werden auf Superfrost®Plus Objektträger (Gerhard Menzel GmbH, Braunschweig) aufgezogen.

### 3.5. Histochemische Färbemethoden

#### 3.5.1. Übersichtsfärbung mit Hämatoxylin/Eosin (HE)

Es werden von jeder Lokalisation Übersichtsfärbungen mittels Hämatoxylin/Eosin angefertigt. Dies erfolgt durch die Mitarbeiter des Institutes für Pathologie der Tierärztlichen Hochschule Hannover nach einem standardisierten Protokoll in einem automatisiertem Färbecenter (Leica ST 4040, Leica Microsystems, Nussloch GmbH, Nussloch).

#### 3.5.2. Immunhistologie

Jede Lokalisation (Abbildung 5) wird mittels Immunhistologie auf Anwesenheit von MMP -2, -8, -9 sowie TIMP-1 überprüft. Zunächst werden unspezifische Antikörper-Bindungsstellen mittels Ziegennormalserum (aus Ziegenvollblut, gewonnen in der Klinik für kleine Klauentiere der Stiftung Tierärztliche Hochschule Hannover) geblockt.

Mit **primären Antikörpern** werden vorhandene MMPs und TIMPs detektiert. Hierzu dienen kommerziell erhältliche Antikörper. Dies sind für MMP-8, MMP-9 und TIMP-1 polyklonale Kaninchenantikörper der Firma Triple Point Biologics. INC, Forest Grove, OR, USA. Für MMP-2 wird ein monoklonaler Mausantikörper der Firma Thermo Fisher Scientific GmbH, Dreieich, verwendet.

## Material und Methoden

Die Verdünnung wird vor den eigentlichen Versuchen für jeden Antikörper separat durch Verdünnungsreihen ermittelt (MMP-2 = 1:300, MMP-8 = 1:200, MMP-9 = 1:300 bzw. 1:200, TIMP-1 = 1:400). Da in den Vorversuchen bei MMP-9 eine ausreichend starke positive Signalintensität bei einer Verdünnung von 1:300 vorlag wurde diese für zwei Drittel der Präparate genutzt. Da es bei den Versuchspräparaten jedoch teilweise nur mäßig starke positive Reaktionen gab, wurde bei einem Drittel der Präparate eine Verdünnung von 1:200 verwendet.

**Biotinilierte Sekundärantikörper** (AK) (Ziege-anti-Kaninchen-AK für polyklonale Antikörper bzw. Ziege-anti-Maus-AK für monoklonale Antikörper [Vector Laboratories, USA, BA 1000 und BA 9200]) binden an den vorhandenen Enzymen. Um diese sichtbar zu machen werden **Tertiärantikörper** (Vector Laboratories, USA, Vectastain® Elite® ABC-Kit, PK 6100) verwendet, die an einen Avidin-Biotin-Peroxidase-Komplex gekoppelt sind. Durch enzymatische Reaktionen kommt es zu einem braunen Farbumschlag.

### 3.5.2.1 Immunhistologisches Protokoll

1. Deparaffinieren der Schnitte (3µm Dicke, auf Superfrost®Plus Objektträger)
  - 2 x Roticlear für 2 Minuten (min)
  - Isopropanol für 2 min
  - 96% Ethanol für 2 min
2. Hemmung der endogenen Peroxidase
  - 85% Ethanol mit 0,5% H<sub>2</sub>O<sub>2</sub> für 30 min bei Raumtemperatur auf einem Magnetrührer
  - Spülen der Schnitte 4x mit Leitungswasser, 1 x mit PBS
3. Einsetzen der Schnitte in Coverplates™ und Sequenza®-Einsätze (Thermo Electron GmbH, Dreieich).
4. Überprüfung der Dichtigkeit durch Spülung mit PBS
5. Unterdrückung unspezifischer Hintergrundfärbungen:
  - 120µl Blockserum (Ziegennormalserum, Verdünnung 1:5 in PBS) für 20 min bei Raumtemperatur auf alle Schnitte
6. Primärantikörper:
  - 120µl auf alle Schnitte mit Ausnahme der Negativkontrollen für 1-1,5 h bei Raumtemperatur
7. Zweimaliges Spülen mit PBS
8. Sekundärantikörper:
  - 120µl auf alle Schnitte für 30 min bei Raumtemperatur
9. Zweimaliges Spülen mit PBS

## Material und Methoden

### 10. ABC-Reagenz:

-120µl auf alle Schnitte für 30 min bei Raumtemperatur

11. Einmaliges Spülen mit PBS und Umsetzen der Schnitte in eine mit PBS gefüllte Glasküvette

### 12. DAB (3,3'-Diaminobenzidin-tetrahydrochlorid-dihydrat):

-Inkubation der Schnitte in DAB für 5 min bei Raumtemperatur auf dem Magnetrührer

13. Dreimaliges Spülen mit Leitungswasser

### 14. Gegenfärbung:

-Färbung der Schnitte für 30 s in Hämalan nach Mayer (Roth, Karlsruhe)

-Bläuen der Schnitte in Leitungswasser, bis dieses klar bleibt

### 16. Entwässern der Schnitte in einer aufsteigenden Alkoholreihe:

- 70% Ethanol für 1 min

- 96% Ethanol für 1 min

- Isopropanol für 1-2 min

- Essigsäure-n-Butylester (EBE) für 2x 1 min, danach Verbleib bis zum Eindecken

17. Maschinelles Eindecken mittels Eindeckautomat (Promounter RCM 2000, Medite Medizintechnik, Burgdorf).

### 3.5.2.2. Positivkontrollen

Als Positivkontrolle für MMP-2, -8, -9 und TIMP-1 dient ein Zellpellet (DH-82). Dieses entstammt einer Makrophagen/Monozyten-Zelllinie eines disseminierten histiozytären Sarkoms des Hundes (Barnes et al., 2000; Puff et al., 2013).

Es werden HE-Schnitte von jeder Positivkontrolle angefertigt. Die immunhistologische Untersuchung erfolgt nach dem gleichen Schema wie bei den Zahnschnitten.

### 3.5.2.3. Negativkontrollen

Um falsch positive Reaktionen und fehlerhafte Färbungen auszuschließen, werden Negativkontrollen angefertigt. Die Inkubation erfolgt im Falle von MMP-8, MMP-9 und TIMP-1 mittels Zugabe von Kaninchennormalserum (Sigma-Aldrich Chemie GmbH, Taufkirchen, R4505) statt des primären Antikörpers. Für die Negativkontrolle von MMP-2 werden die Schnitte mit Aszitesflüssigkeit von nicht-immunisierten Balb/cJ-Mäusen (Biologo, Dr. Hartmut Schultheiß e.K., Immunologische Produkte, Kronshagen, CL 8100) inkubiert.



### 3.6. Auswertung

Die Auswertung der histologischen Präparate erfolgt lichtmikroskopisch (Olympus CX 40 Mikroskop, Olympus, Hamburg) durch die Doktorandin. Es werden für jeden HE-Schnitt sowie für jeden Schnitt der Immunhistochemie inklusive der zugehörigen Negativkontrolle entsprechende Auswertungsbögen (siehe Anhang) ausgefüllt. Eine Übersichtsskizze eines jeden Schnittes wird angefertigt und die Qualität des Schnittes notiert.

Die **HE-Schnitte** werden im Hinblick auf folgende Kriterien ausgewertet:

- Grad der Leukozyteninfiltration und Beschreibung der dominierenden Zelltypen in definierten Zonen innerhalb der Gingiva und des Sulkus/Saumepithels (Abbildung 8). Einteilung der Leukozyteninfiltration: 0 = keine Leukozyten, 1 = diffus vereinzelt oder fokal mittelgradig, 2 = diffus mittelgradig oder fokal hochgradig, 3 = diffus hochgradig.

- Fasergehalt der Gingiva: 3 = hochgradiger Fasergehalt (unauffällig), 2 = mittelgradiger Fasergehalt (vermindert), 1 = geringgradiger Fasergehalt (stark vermindert).

- Höhe des Saumepithels im Verhältnis zur Schmelz-Zement-Grenze (Saumepithel koronal der Schmelz-Zement-Grenze, Saumepithel auf gleicher Höhe wie Schmelz-Zement-Grenze, Saumepithel apikal der Schmelz-Zement-Grenze).

- Knochenabbau (gering-, mittel-, hochgradig), Art der vorhandenen Zellinfiltrationen (Leukozyten, Osteoklasten) und Anwesenheit von Inkrementlinien (ja/nein) im Bereich des Alveolarknochens

- Grad und Art der Leukozyteninfiltration sowie Faserverlauf innerhalb des parodontalen Ligamentes.

Leukozyteninfiltration: 0 = keine Leukozyten, 1 = diffus vereinzelt oder fokal mittelgradig, 2 = diffus mittelgradig oder fokal hochgradig, 3 = diffus hochgradig.

Faserverlauf: geringgradig ungerichteter Faserverlauf, mittelgradig ungerichteter Faserverlauf, hochgradig ungerichteter Faserverlauf.

- Anwesenheit von Malassez Zellresten (ja/nein).

- Resorptionen im Bereich von Dentin (akut, chronisch/repariert).

- Resorptionen im Bereich von Zement (akut, chronisch/repariert), Anwesenheit von Inkrementlinien im Zement (ja/nein), Zementdicke im Bereich des apikalen, mittleren und koronalen Drittels der Wurzel im Verhältnis zum supraalveolären Zement (x-fach).

## Material und Methoden

- Auffälligkeiten im Bereich der Pulpa.

Unter Berücksichtigung dieser Kriterien werden pathohistologische Diagnosen in Bezug auf Gingivitis, Parodontitis sowie sonstige Auffälligkeiten gestellt. Liegen innerhalb eines Schnittes unterschiedliche Befunde an unterschiedlichen Lokalisationen vor, so zählt für das Gesamtergebnis der schlechteste Befund.

Für die Auswertung der **immunhistologischen Schnitte** werden zunächst die Qualität und die Färbeintensität des Schnittes beurteilt.

Angaben von positiven immunhistochemischen Reaktionen werden in Prozent des vorhandenen Gewebes angegeben. Einzelne beurteilte Gewebeabschnitte sind das Sulkus- und Saumepithel, das Gingivaepithel, der Randsaum (koronale Spitze der freien Gingiva (ca. 25% der Höhe)), die Lamina Propria der Gingiva, die Gefäße innerhalb der Lamina Propria, das Parodontale Ligament, die Malassez Zellreste, das Dentin, das Zement, die Pulpa, der Alveolarknochen und die Gefäße des Alveolarknochens. Außerdem werden positive Reaktionen von Leukozyten und Osteoklasten bewertet.

Zusätzlich wird zu jedem Schnitt eine entsprechende Negativkontrolle nach diesem Schema ausgewertet.

## 4. Ergebnisse

### 4.1. Ergebnisse der klinischen Untersuchung

Die Daten der Studie wurden von 22 Hunden gewonnen. In Bezug auf Rasse, Alter und Geschlecht handelte es sich um ein heterogenes Kollektiv, mit überwiegend mittelgroßen und großen Hunden (siehe Anhang/Tabelle 13). Bei den verwendeten Zähnen handelt es sich um 16 linke Oberkieferreißzähne (208), 19 linke Unterkieferreißzähne (309) und zusätzlich um fünf parodontal erkrankte Backenzähne (je einmal 109, 206, 207, 209 und 307). Insgesamt wurden 40 Zähne verwendet.

Durch Adspektion und Beprobung mittels Parodontalsonde wurde der **Gingivitisindex** bestimmt. Dabei wurde pro Zahn das schlechteste Ergebnis zur Wertung verwendet, auch wenn an verschiedenen Stellen des Zahnes unterschiedliche Befunde vorlagen. 60,0% der Zähne (n = 24) konnten mit dem Gingivitisindex 0 und damit physiologischer Gingiva bewertet werden. Bei zwölf Zähnen (30,0%) und ihrer Gingiva konnte eine geringgradige Gingivitis mit geringgradiger Rötung und Ödematisierung diagnostiziert werden (Grad 1). Vier Zähne (10,0%) waren mit einer Gingivitis Grad 2 und damit mit mittelgradiger Rötung und Ödematisierung der Gingiva auffällig. Eine Grad 3 Gingivitis mit spontaner Blutung kam bei den untersuchten Zähnen nicht vor.

Die Parodontaltaschentiefenmessung ergab in 31 Fällen (77,5%) keine erhöhte Sondierungstiefe (19mal 1mm, zwölfmal 2mm), siebenmal (17,5%) eine geringgradig erhöhte Sondierungstiefe (sechsmal 3mm, einmal 4mm) und je einmal (je 2,5%) eine mittel- bzw. hochgradige erhöhte Sondierungstiefe (je einmal 7mm und mehr als 7mm).

Mittels Parodontalsonde wurde zudem der **Furkationsindex** eines jeden Zahnes geprüft (Tabelle 7). Dieser war bei 34 Zähnen (85,0%) physiologisch (Grad 0). Bei jeweils zwei Zähnen (je 5,0%) konnte die Sonde zu weniger als ein Drittel (Grad 1), mehr als ein Drittel (Grad 2) und vollständig durch die Furkation (Grad 3) geführt werden.

*Tabelle 7: Übersicht über die Einteilung der beprobten Zähne mittels Furkationsindex.*

Furkationsindex	0	1	2	3
Anzahl Zähne	34	2	2	2

### 4.2. Ergebnisse der radiologischen Untersuchung

Bei allen untersuchten Zähnen wurden die Befunde der Röntgenuntersuchung für jede Wurzel und Furkation einzeln evaluiert. Zudem wurde pro Zahn das schlechteste Ergebnis als Gesamtwertung

## Ergebnisse

beurteilt. Insgesamt ergab sich eine Anzahl von 80 Wurzeln, da die palatinale Wurzel des eigentlich dreiwurzeligen Zahnes 208 im Röntgen nicht einzeln betrachtet werden kann. Ebenso kann die Furkation zwischen mesialer und palatinaler Wurzel des Zahnes 208 nicht ausgewertet werden. Durch die Stellung der Zähne 109 bzw. 209 sind deren Furkationen ebenfalls nicht auswertbar, sodass 38 Furkationen in die Bewertung einfließen.

65% der Zähne (n=26) zeigten in ihrer Gesamtheit keinen radiologisch erkennbaren Knochenabbau (radiologischer Parodontalindex 0). Darüber hinaus war bei 64 Wurzeln (80,0%) und 36 Furkationen (94,7%) kein Knochenabbau erkennbar. Bei neun Zähnen (22,5%) wurde an mindestens einer Lokalisation ein Knochenabbau von unter 25% im Vergleich zur Wurzellänge detektiert (Grad 1). Dieser Abbau konnte an elf Wurzeln (13,8%) und zwei Furkationen (5,3%) nachvollzogen werden. Einen Knochenabbau von 25-50% zeigten zwei Zähne (5%) an jeweils einer Wurzel (Grad 2). Drei Zähne (7,5%) zeigten an je einer Wurzel einen Abbau von über 50% und hatten somit einen radiologischen Parodontalindex Grad 3 (Tabelle 8).

*Tabelle 8: Übersicht über den prozentualen Anteil der einzelnen Wurzeln und Furkationen sowie der Zähne als Ganzes innerhalb des radiologischen Parodontalindex.*

Radiologischer Parodontalindex	0	1	2	3
Zähne	65,0 %	22,5 %	5,0 %	7,5 %
Wurzeln	80,0 %	13,8 %	2,5 %	3,8 %
Furkationen	94,7 %	5,3 %	0,0 %	0,0 %

Das Zusammenspiel von klinischer und radiologischer Beurteilung erlaubt die Einteilung in Parodontalgrade. 20 Zähne (50,0%) wurden als parodontal gesund eingestuft und somit mit dem Parodontalgrad 0 bewertet. Fünf Zähne (12,5%) zeigten eine Gingivitis, was einem Parodontalgrad 1 entspricht. Bei einem Viertel der Zähne (n = 10) zeigte sich das Parodont bis zu 25% abgebaut und wurde als Parodontalgrad 2 eingestuft. Ein Zahn zeigte im Röntgen einen mittelgradigen Knochenabbau (ca. 30,0%) um die distale Wurzel, weshalb er trotz einer Gingivitis Grad 1 mit einem Parodontalgrad 3 bewertet wurde. Bei vier Zähnen (10,0%) zeigte sich eine Parodontitis Grad 4 und damit ein hochgradiger Abbau des Parodontiums (Tabelle 9).

## Ergebnisse

*Tabelle 9: Übersicht über die Einteilung der Zähne in Grade der Parodontalerkrankungen.*

Parodontalgrad	0	1	2	3	4
Zähne	50,0%	12,5%	25,0%	2,5%	10,0%

Zusätzlich wurden nebenbefundlich an 27 Wurzeln (33,8%) und zwei Furkationen (5,3%) radiologisch Ankylosen gefunden. Davon waren nur 14,8% der betroffenen Wurzeln und 50% (n=1) der betroffenen Furkationspräparate radiologisch nicht parodontal gesund. Zwei Zähne (H 12 208 und H22 307) (5,0%) wiesen an beiden Wurzeln Resorptionen auf, wobei bei beiden Zähnen radiologisch je eine parodontal gesunde und eine Wurzel mit radiologischem Parodontalindex von 1 vorlag.

### 4.3. Ergebnisse der histologischen Untersuchung mittels HE Färbung

40 Zähne und davon 79 Wurzeln und 40 Furkationen wurden histologisch ausgewertet. Ein Wurzelpräparat (H11 206 distal) wurde bei der Verarbeitung beschädigt. Die Ergebnisse sind in Abbildung 6 zusammengefasst.

#### 4.3.1. Histologische Einteilung der Gingivitiden

Bezüglich einer Gingivitis ergab die histologische Befundung von drei Zähnen (7,5%) einen Normalbefund, neun Zähne (22,5%) zeigten eine geringgradige Gingivitis, 15 (37,5%) eine mittelgradige und acht Zähne (20,0%) eine hochgradige Gingivitis. Zudem konnte an vier Zähnen (10,0%) eine geringgradige Randsaumgingivitis und an einem Zahn (2,5%) eine mittelgradige Randsaumgingivitis festgestellt werden.

Betrachtet man die Zähne in Wurzel und Furkationen getrennt, ergibt sich eine detailliertere Befundung. 23 Wurzeln (28,8%) zeigten einen histologischen Normalbefund. An 21 Wurzeln (26,3%) wurde eine geringgradige, an 14 Wurzeln (17,5%) eine mittel- und an zwölf Wurzeln (15,0%) eine hochgradige Gingivitis diagnostiziert. Bei zwei Präparaten konnte wegen fehlender Gingiva keine Diagnose bezüglich einer Gingivitis gestellt werden. Eine Randsaumgingivitis konnte bei 6 Wurzeln (7,5%) als gering- und bei je einer Wurzel (je 1,3%) als mittel- bzw. hochgradig eingestuft werden.

An den Furkationen konnten acht Normalbefunde (20%), sieben (17,5%) geringgradige, 13 (32,5%) mittelgradige und sechs (15,0%) hochgradige Gingivitiden diagnostiziert werden, eine Randsaumgingivitis zeigte sich an Furkationen viermal (10,0%) gering- und je einmal (je 2,5%) mittel- bzw. hochgradig.

## Ergebnisse

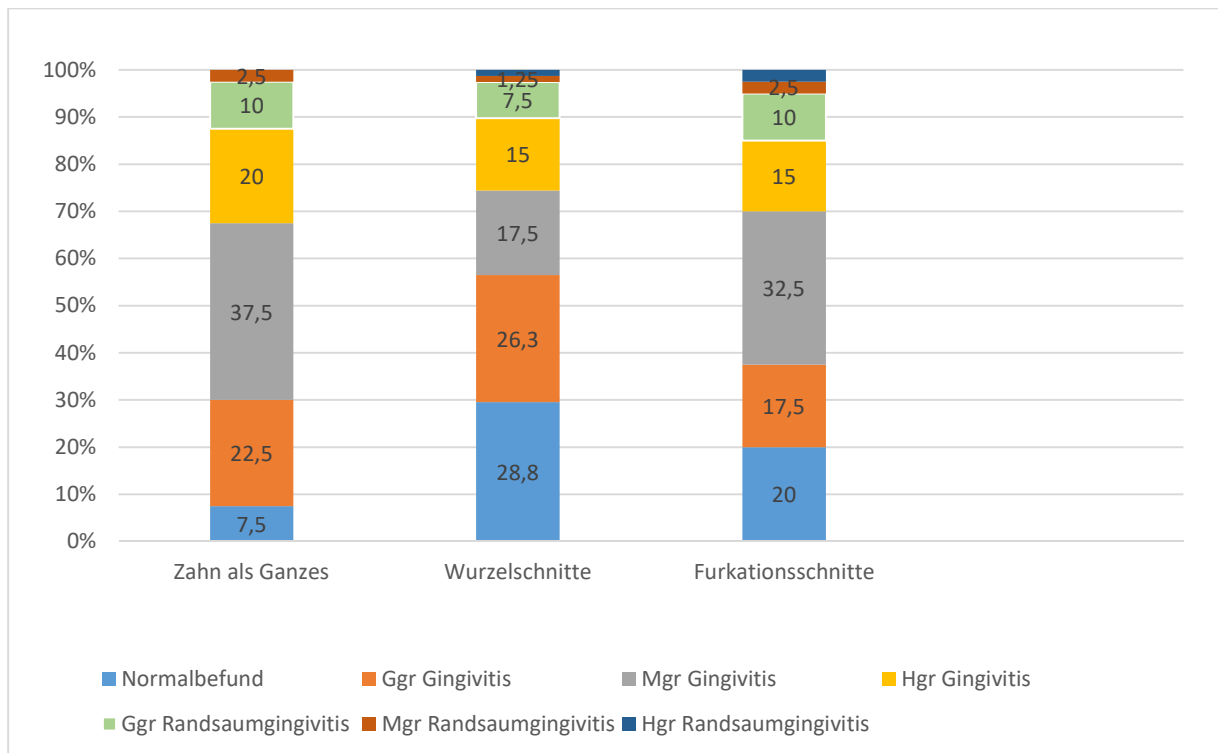


Abbildung 6: Histologische Einteilung der Gingivitis und Randsaumgingivitis nach Zahn, Wurzelschnitten und Furkationsschnitten in Prozent.

### 4.3.2. Leukozyteninfiltrate

Bei 58,9% der Gingivitiden fanden sich gemischtzellige Leukozyteninfiltrate, bestehend aus neutrophilen Granulozyten, Plasmazellen, Lymphozyten und Makrophagen. Bei 28,8% war ein lymphoplasmazelluläres Infiltrat (Lymphozyten und Plasmazellen) zu diagnostizieren. Vier Präparate (5,5%) zeigten ein mononukleäres Zellbild (dominierend Makrophagen und Lymphozyten) und drei Schnitte (4,1%) wurden vor allem von Plasmazellen infiltriert. Ein Schnitt (1,4%) zeigte ein pyogranulomatöses Zellbild (neutrophile Granulozyten und Makrophagen) und ein Präparat (1,4%) zeigte fokal sowohl gemischtzellige Anteile als auch eitrig (dominierend neutrophile Granulozyten) Areale. Bei der Randsaumgingivitis lagen in fünf Fällen (35,7%) gemischtzellige Leukozyteninfiltrate vor, in drei Präparaten (21,4%) war das Zellbild in erste Linie lymphoplasmazellulär. Jeweils auf zwei Schnitten (je 14,3%) fanden sich eitrig, plasmazelluläre bzw. mononukleäre Infiltrate. Abbildung 7 stellt die Anteile der jeweiligen Leukozyteninfiltrate graphisch dar.

## Ergebnisse

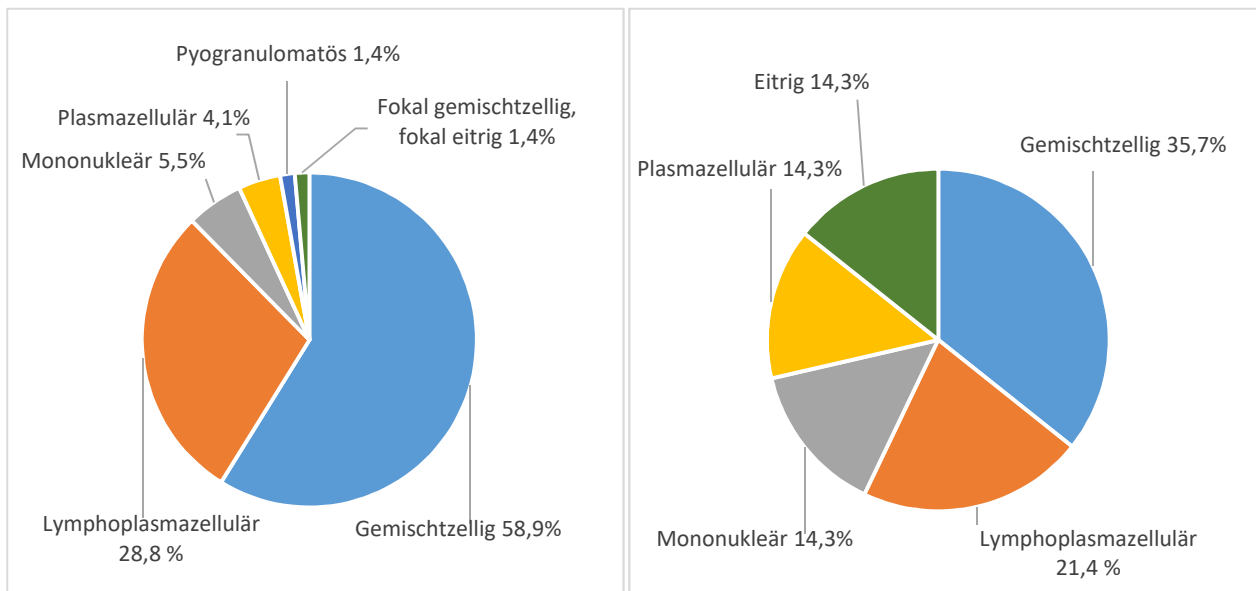


Abbildung 7: Anteil der Leukozyteninfiltrate im Rahmen einer Gingivitis (links) und einer Randsaumgingivitis (rechts).



### 4.3.3. Fasergehalt der Lamina propria

Der Fasergehalt wurde für definierte Bereiche im Bereich der Lamina propria ausgewertet (Abbildungen 8 und 9). Es wurden Zonen gebildet, die jeweils die Höhe des Randsaumes bis zum Ansatz des Saumepithels am Zahn (Zone 1), den Ansatz des Saumepithels bis zur Höhe des Alveolarknochens (Zone 2) bzw. die apikal des Knochenrandes gelegenen Anteile von Lamina propria und Gingivaepithel (Zone 3) umfassen. Diese Zonen wurden zusätzlich unterteilt in das Saum- und Sulkusepithel (a, nur in Zone 1 vorhanden), die Lamina propria (b) und das Gingivaepithel (c). Wegen Zerreißen waren nicht alle Präparate bezüglich des Fasergehaltes auswertbar.

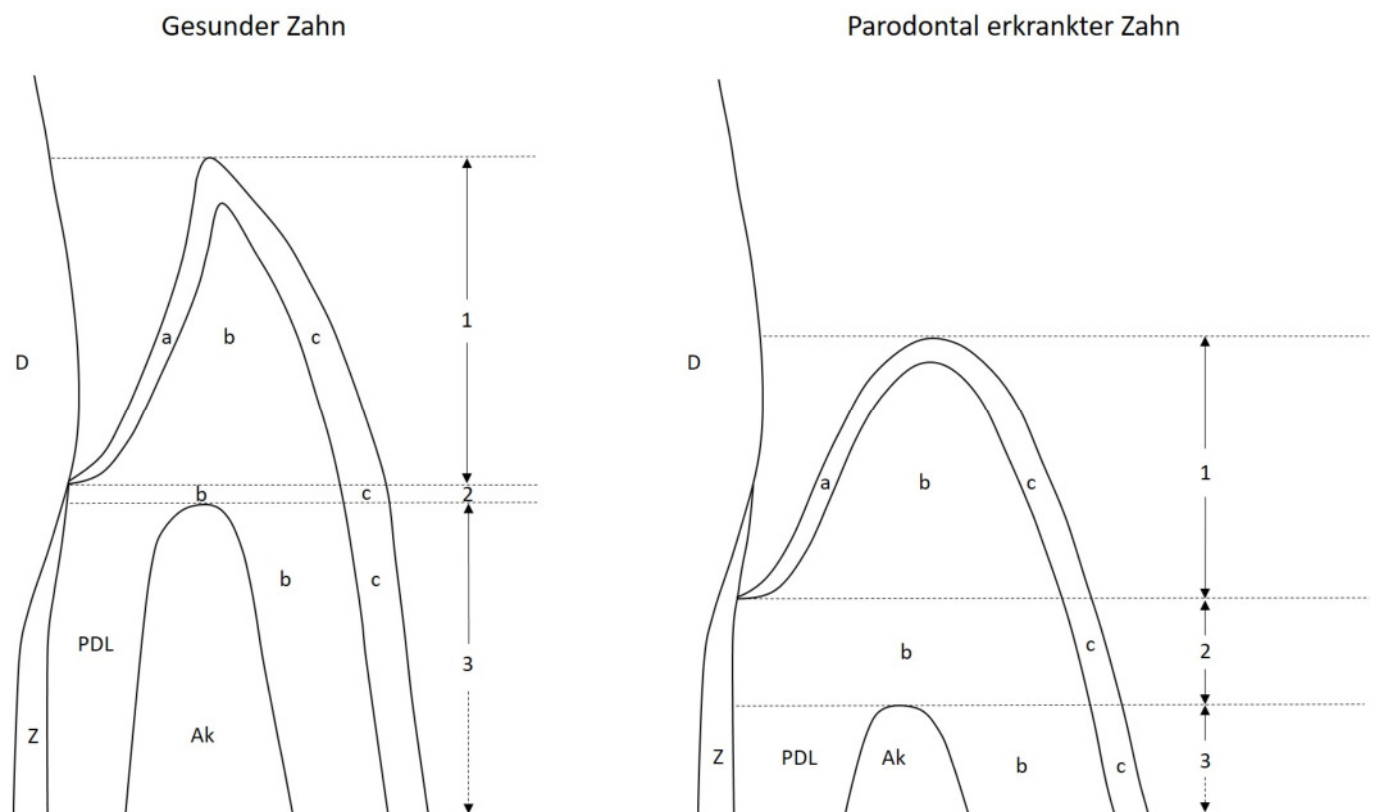


Abbildung 8: Schematische Zeichnung des Zahnhalses im histologischen Präparat. Durch die Entkalkung ist kein Zahnschmelz vorhanden. Links abgebildet ein parodontal gesunder Zahn. Das Saumepithel setzt geringgradig koronal der Schmelz-Zement-Grenze an. Der Abstand vom Ansatz des Saumepithels zum Alveolarknochen (2) ist gering. Rechts ein parodontal erkrankter Zahn mit deutlich apikal verlagertem Ansatz des Saumepithels apikal der Schmelz-Zement-Grenze und Knochenabbau. Sulkus- und Saumepithel (a), Lamina propria (b) und Gingivaepithel (c) wurden in Zonen unterteilt. Zone 1 reicht von der Höhe des Randsaumes bis zum Ansatz des Saumepithels am Zahn. Zone 2 erstreckt sich vom Ansatz des Saumepithels bis zur Höhe des Alveolarknochens. Zone 3 enthält die apikal des Knochenrandes gelegenen Anteile von Lamina propria und Gingivaepithel. Ak Alveolarknochen, D Dentin, PDL Parodontales Ligament, Z Zement.

## Ergebnisse

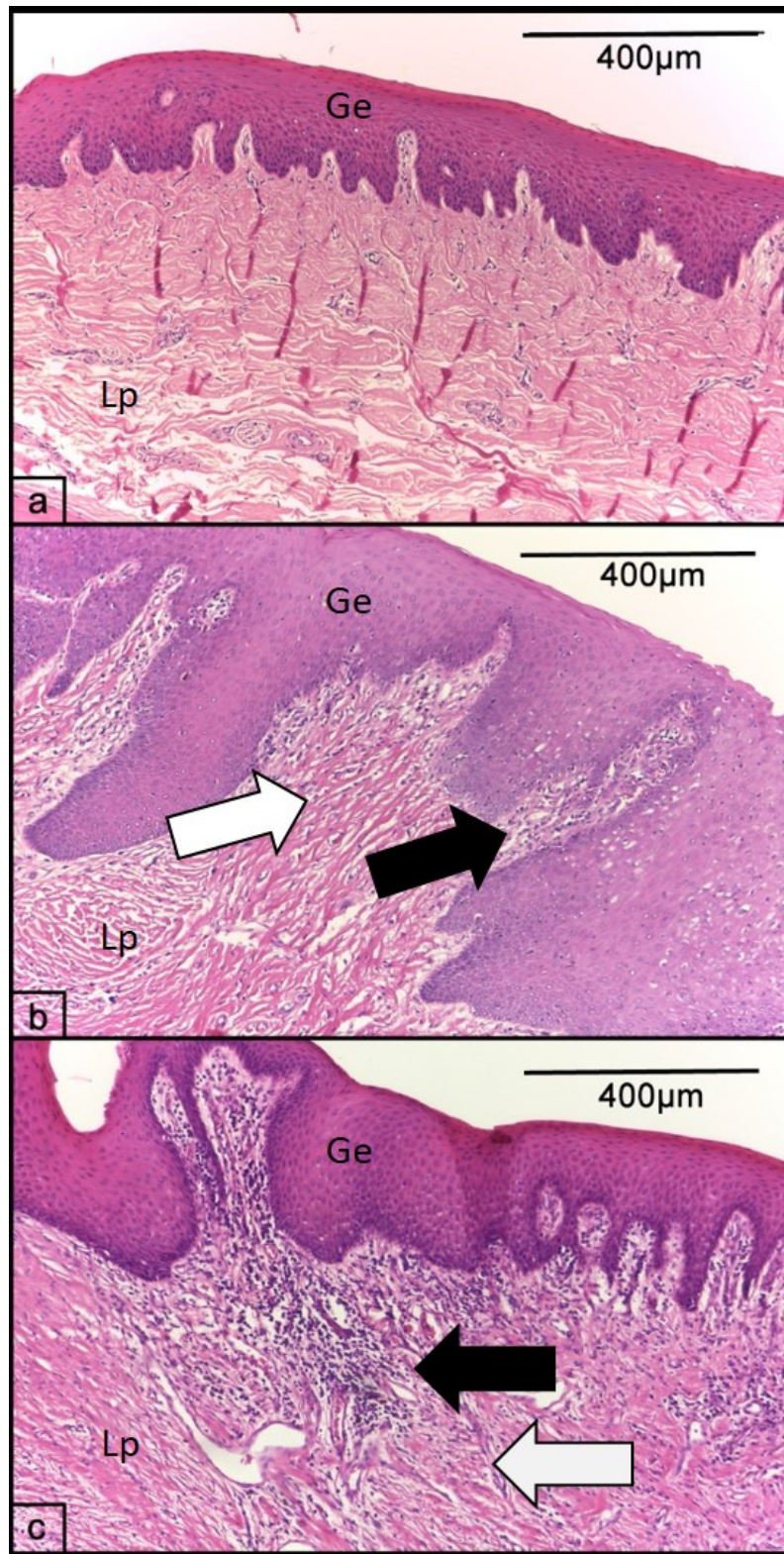
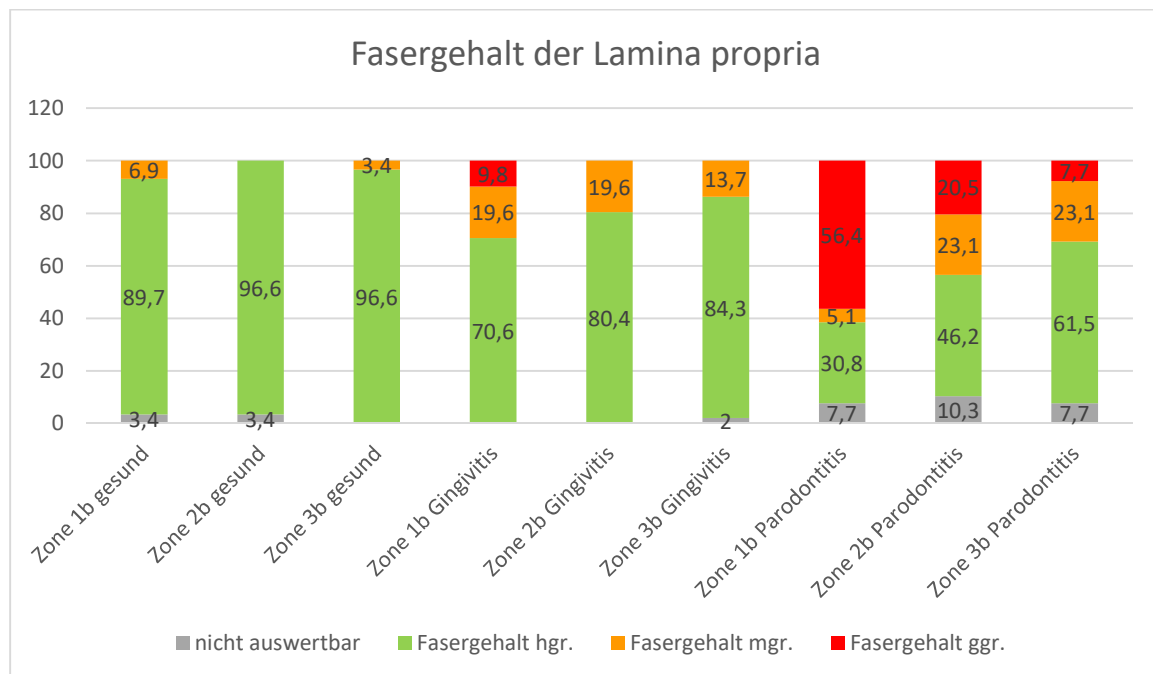


Abbildung 9: Fasergehalt der Gingiva im histologischen Präparat, HE-Färbung: a) Physiologischer, hochgradiger Kollagenfasergehalt b) wegen Leukozyteninfiltraten (schwarzer Pfeil) aufgelockelter, mittelgradiger Fasergehalt (weißer Pfeil) bei einer mittelgradigen Gingivitis c) hochgradige Gingivitis mit diffuser Leukozyteninfiltration (schwarzer Pfeil) und geringgradigem Fasergehalt (weißer Pfeil). Ge Gingivaepithel Lp Lamina propria.

## Ergebnisse

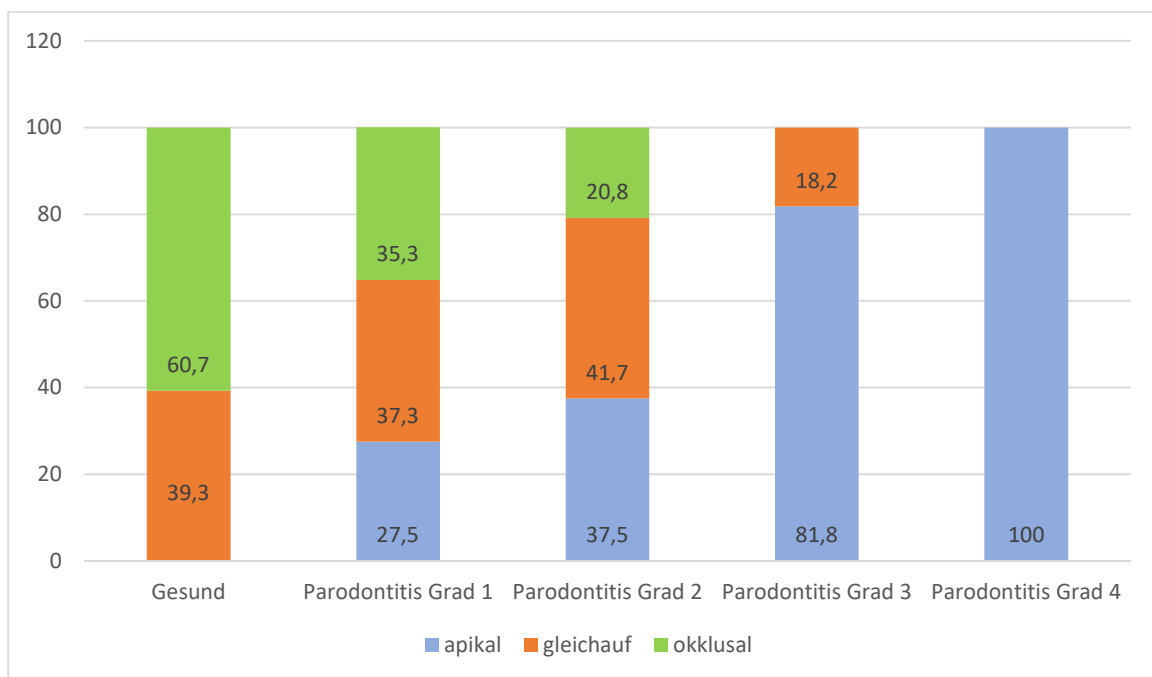
Im gesunden Zahn lag der Anteil von Präparaten mit physiologischer Weise hochgradigem Fasergehalt bei 89,7% (1b) bzw. je 96,6% (2b und 3b). Bei Präparaten mit einer Gingivitis war dieser Anteil mit 70,6% im definierten Gebiet 1b geringer, stieg dann jedoch in apikaler Richtung von 80,4% (2b) auf 84,3% (3b) an. Der Anteil von Gingivitispräparaten mit mittelgradigem Fasergehalt war mit je 19,6% in 1b und 2b konstant, verringerte sich jedoch apikal (Zone 3b) auf 13,7%. Im Bereich 1b kam es bei Zähnen mit Gingivitis zu einer hochgradigen Verringerung des Fasergehaltes, was in einem geringgradigen Fasergehalt in 9,8% der Schnitte resultierte. Zähne mit einer Parodontitis wiesen einen noch geringeren Anteil von Präparaten mit physiologischem Fasergehalt auf: in Zone 1b waren es 30,8%, in 2b 46,2% und in 3b 61,5%. Ein mittelgradiger Fasergehalt fand sich bei 5,1% (1b), 23,1% (2b) bzw. 23,1% (3b) der Schnitte mit Parodontitis. Hochgradig vermindert (und damit geringgradig ausgeprägt) war der Fasergehalt für Präparate mit einer Parodontitis bei 56,4% in Zone 1b, 20,5% in 2b und 7,7% in Zone 3b. Die Befunde sind in Abbildung 10 dargestellt.



**Abbildung 10: Fasergehalte in definierten Regionen von gesunden und parodontal erkrankten Zähnen. hgr. = hochgradig ausgeprägt und damit physiologisch, mgr. = mittelgradig ausgeprägt und damit mittelgradig verringert, ggr. = geringgradig und damit hochgradig vermindert.**

**4.3.4. Saumepithelhöhe**

Bei gesunden Zähnen lag das Saumepithel zu 60,7% okklusal und zu 39,3% auf gleicher Höhe mit der Schmelz-Zement-Grenze. Bei einer Gingivitis waren noch 35,3% okklusal, 37,3% auf gleicher Höhe und 27,5% apikal der Schmelz-Zement-Grenze gelegen. Für eine Parodontitis Grad 2 waren es 20,8% okklusal, 41,7% gleichauf und 37,5% apikal und für eine Parodontitis Grad 3 18,2% gleichauf und 81,8% apikal gelegen. Bei einer hochgradigen Parodontitis (Grad 4) befand sich das Sulkusepithel zu 100% apikal der Schmelz-Zement-Grenze (Abbildung 11 und 12). Ein Schnitt konnten diesbezüglich wegen Zerreißen nicht ausgewertet werden, ein anderer ist bei der Bearbeitung beschädigt worden.



*Abbildung 11: Ansatz des Saumepithels im Verhältnis zur Schmelz-Zement-Grenze bei gesunden sowie parodontal erkrankten Zähnen in Prozent. Das Saumepithel setzt okklusal, auf gleicher Höhe oder apikal der Schmelz-Zement-Grenze an.*

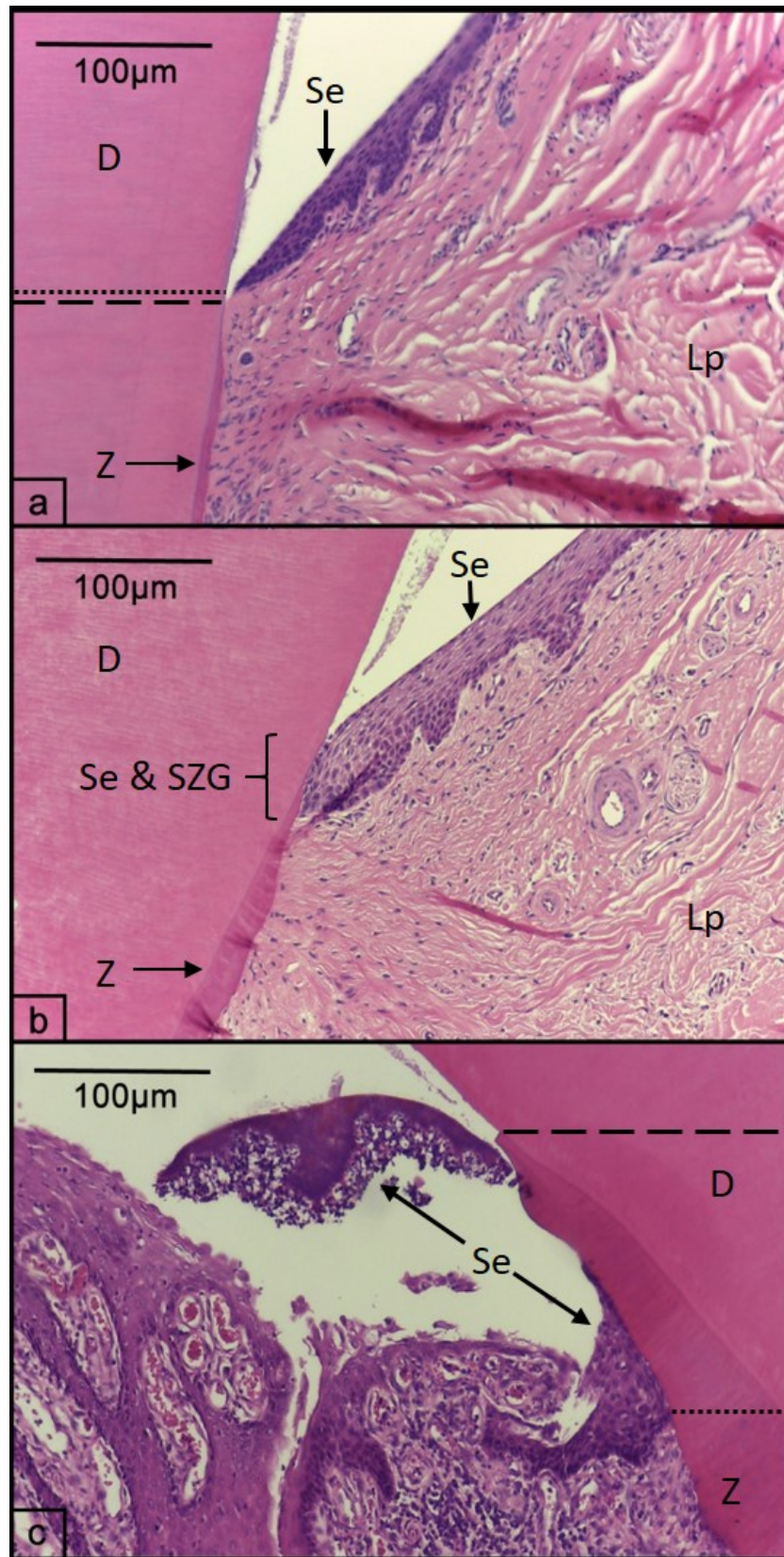


Abbildung 12: Histologische Darstellung des Ansatzes des Saumepithels (gepunktete Linie) im Verhältnis zur Höhe der Schmelz-Zement-Grenze (gestrichelte Linie). a: Das Saumepithel setzt okklusal der Schmelz-Zement-Grenze an. b: Der Ansatz des Saumepithels ist flächig und auf der gleichen Höhe wie die Schmelz-Zement-Grenze. c: Der Ansatz des Saumepithels liegt apikal der Schmelz-Zementgrenze. D Dentin, Lp Lamina propria, Se Saum- bzw. Sulkusepithel, SZG Schmelz-Zement-Grenze, Z Zement.

**4.3.5. Histologisch nachweisbarer Knochenabbau**

Der Abbau des Alveolarknochens wurde im Verhältnis zur Wurzellänge entsprechend der radiologischen Befundung bei Wurzeln und Furkationen jeweils in gering- (bis 25%, n = 18 bzw. 6), mittel- (25-50%, n = 7 bzw. 4) und hochgradig (über 50%, n = 4 bzw. 1) eingeteilt. Darüber hinaus konnte bei 50 bzw. 29 Fällen kein Knochenabbau beobachtet werden. Ein Wurzelschnitt (beschädigt) konnte diesbezüglich nicht beurteilt werden. Die Ergebnisse sind in Tabelle 10 zusammengefasst.

*Tabelle 10: Anteil der Wurzel- und Furkationspräparate mit histologisch ermittelten Knochenabbau unterschiedlichen Ausmaßes im Verhältnis zur Gesamtwurzellänge.*

Knochenabbau im Verhältnis zur Gesamtwurzellänge	Wurzelpräparate	Furkationspräparate
Kein Abbau	62,5%	72,5%
unter 25%	22,5%	15,0%
25-50%	8,8%	10,0%
Über 50%	5,0%	2,5%

**4.3.6. Histologische Graduierung der Parodontitis**

Die histologische Einteilung in Parodontisgrade orientierte sich an der klinisch-radiologischen Einteilung. Eine Grad 0 Parodontitis zeigte demnach keine Anzeichen einer Gingivitis oder Parodontitis. Bei einer Grad 1 Parodontitis handelte es sich um eine Gingivitis ohne Attachmentverlust, die Höhe und Struktur des Alveolarkammes stellten sich unauffällig dar. Grad 2 bedeutete eine beginnende Parodontitis mit weniger als 25% Attachmentverlust. Grad 3 bezeichnete den Verlust von 25-50% und Grad 4 von über 50% des Attachments. Da durch die histologische Untersuchung zusätzlich eine alleinige Randsaumgingivitis diagnostiziert werden konnte, wurde dieser Befund als Zwischenstufe zwischen Grad 0 und 1 gewertet. Wurden innerhalb eines Zahnes unterschiedliche Befunde gemacht, zählte auch hier der schlechteste Befund. Die Ergebnisse wurden pro Zahn und im Detail für Wurzeln und Furkationen getrennt bewertet (Tabelle 11). Ein Wurzelpräparat konnte nicht bewertet werden, da es beschädigt war.

27,5% der Wurzel- und 12,5% der Furkationsschnitte zeigten histologisch einen Normalbefund. Bei zwölf Präparaten (7,5% der Wurzel- und 15,0% der Furkationsschnitte) wurde eine Randsaumgingivitis ohne weitere Veränderungen von Gingiva oder Alveolarknochen

## Ergebnisse

diagnostiziert, während bei 39 Schnitten (26,3% der Wurzel- und 45,0% der Furkationspräparate) eine reine Gingivitis festgestellt werden konnte. Bei insgesamt 32,5% der Wurzel- und 20,0% der Furkationsschnitte lag eine Gingivitis in Kombination mit einer Parodontitis vor. Bei 2,5% der Wurzelpräparate waren Anzeichen einer Parodontitis in Kombination mit einer Randsaumgingivitis auffällig und viermal (7,5% der Furkations-, 1,3% der Wurzelschnitte) waren histologisch ein Knochenabbau, jedoch keine Veränderungen der Gingiva sichtbar.

*Tabelle 11: Prozentuale Verteilung der pathohistologischen Parodontitis assoziierten Befunde von Zähnen, Wurzeln und Furkationen. ggr. geringgradig, mgr. mittelgradig, hgr. hochgradig, bzw. beziehungsweise.*

Parodontitisgrad bzw. pathohistologisch schlechtester Befund	Zahn	Wurzel	Furkation
Parodontitis Grad 0	7,5%	27,5%	12,5%
Ggr. Randsaumgingivitis	7,5%	6,3%	10,0%
Mgr. Randsaumgingivitis	2,5%	1,3%	2,5%
Hgr. Randsaumgingivitis	0,0%	0,0%	2,5%
Grad 1: Ggr. Gingivitis	12,5%	21,3%	17,5%
Grad 1: Mgr. Gingivitis	12,5%	2,5%	25,0%
Grad 1: Hgr. Gingivitis	2,5%	2,5%	2,5%
Grad 2: Ggr. Parodontitis	32,5%	22,5%	15,0%
Grad 3: Mgr. Parodontitis	12,5%	8,8%	10,0%
Grad 4: Hgr. Parodontitis	10,0%	5,0%	2,5%

### **4.3.7. Besonderheiten innerhalb des Alveolarknochens**

Der Alveolarknochen zeigte bei 7,5% (n=6) der Wurzel- und 2,5% (n=1) der Furkationsschnitte Inkrementlinien. Je 42,9% (n=3) der Präparate mit Inkrementlinien des Alveolarknochen fanden sich an Wurzeln ohne parodontale Auffälligkeiten bzw. an Wurzeln mit einer Parodontitis. Ein Präparat (14,3%) mit Inkrementlinien war ein Furkationspräparat mit Gingivitis.

## Ergebnisse

Osteoklasten konnten in 22,5% der Wurzel- und 40,0% der Furkationspräparate dargestellt werden.

Bei 18,8% der Wurzelschnitte wurden innerhalb des Alveolarknochens Leukozyten dokumentiert. Hierbei handelte es sich in vier Fällen (26,7%) um gemischte Leukozyteninfiltrate, um Plasmazellen in zehn Fällen (66,7%) und in einem Fall (6,7%) um neutrophile Granulozyten.

Auf Höhe der Furkationen zeigten 25,0% der Schnitte Leukozyteninfiltrate innerhalb des Alveolarknochens. Diese waren zu je 40,0% Plasmazell- bzw. gemischtzellige (Zellpopulationen bestehend aus neutrophilen Granulozyten, Lymphozyten, Plasmazellen und Makrophagen) Leukozyteninfiltrate. In zwei Fällen (20,0%) konnte eine Infiltration mit neutrophilen Granulozyten nachgewiesen werden.

### **4.3.8. Resorptionen und Ankylosen**

Resorptionen im Bereich des Dentins konnten in unterschiedlichen Stadien (akut und aktiv bis chronisch repariert) bei 26,25% der Wurzel bzw. 12,5% der Furkationsschnitte gefunden werden. Hinweise auf Resorptionen im Zement ließen sich bei 31,25% (Wurzel) bzw. 12,5% (Furkation) erkennen. Insgesamt stammten nur 9,7% der Präparate mit Resorptionen von gesunden, dafür jedoch 41,9% von Schnitten mit Gingivitis und 48,4% von Schnitten mit Parodontitis.

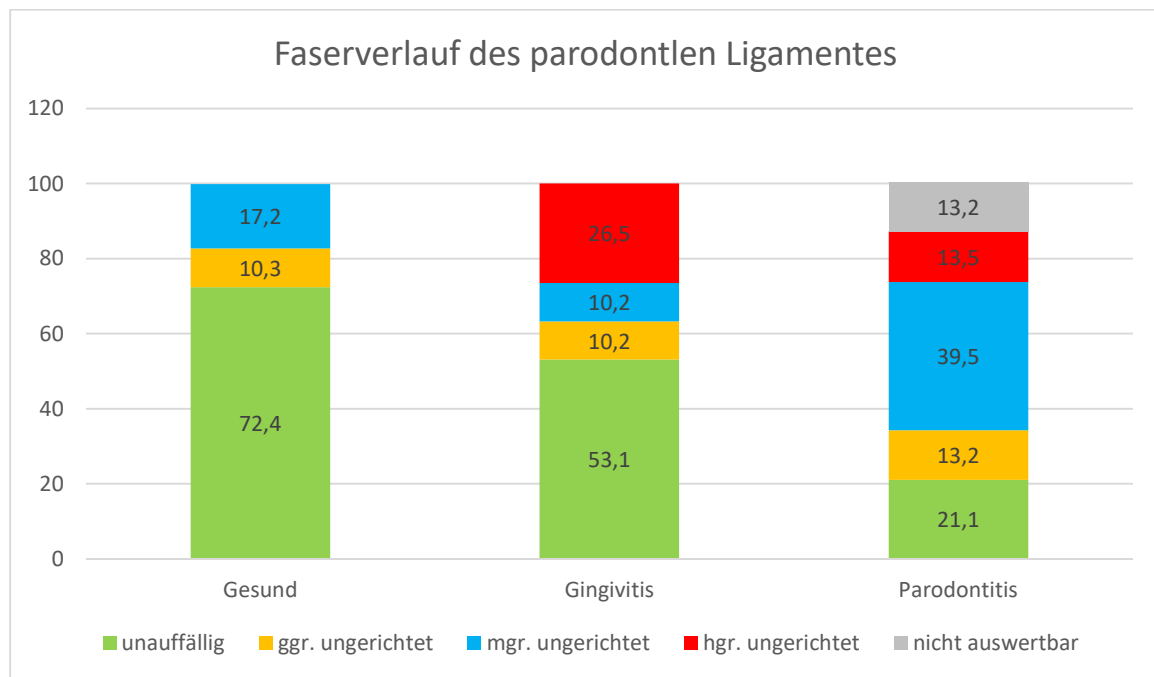
Ankylosen wurden bei 14 Wurzelschnitten (17,5%) und bei vier (10%) Furkationspräparaten gefunden. Diese kamen zu 10,5% bei gesunden Zähnen, zu 47,4% bei Zähnen mit Gingivitis und zu 42,1% bei Zähnen mit Parodontitis vor.



## Ergebnisse

### **4.3.9. Parodontales Ligament und Zellreste von Malassez**

Das parodontale Ligament zeigte sich bei 72,4% der gesunden, 53,1% der mit einer Gingivitis erkrankten und 21,1% der mit einer Parodontitis erkrankten Präparate unauffällig. Ein geringgradig ungerichteter Faserverlauf kam bei je 10,3% (gesund), 10,2% (Gingivitis) bzw. 13,2% (Parodontitis) vor. Bei 17,2% der gesunden Zähne war der Faserverlauf mittelgradig ungerichtet, bei Zähnen mit Gingivitis waren es 10,2% und bei Zähnen mit Parodontitis 39,5%. Ein hochgradig ungerichteter Faserverlauf kam bei 6,5% bzw. 13,5% der Zähne mit einer Gingivitis bzw. Parodontitis vor. 13,5% der Präparate mit einer Parodontitis konnten wegen Zerreißen oder Ankylosen nicht ausgewertet werden. Die Befunde sind in Abbildung 13 dargestellt. Zusätzlich zeigte das parodontale Ligament bei je 5,0% der Wurzel- und Furkationspräparate ein interzelluläres Ödem. Innerhalb des parodontalen Ligamentes wurden keine Leukozyteninfiltrate identifiziert.



*Abbildung 13: Der Faserverlauf des parodontalen Ligamentes in gesunden und parodontal erkrankten Zähnen. ggr. = geringgradig, hgr. = hochgradig, mgr. = mittelgradig.*

Bei 90,0% der Wurzel- und 82,5% der Furkationsschnitte waren Zellreste von Malassez vorhanden.

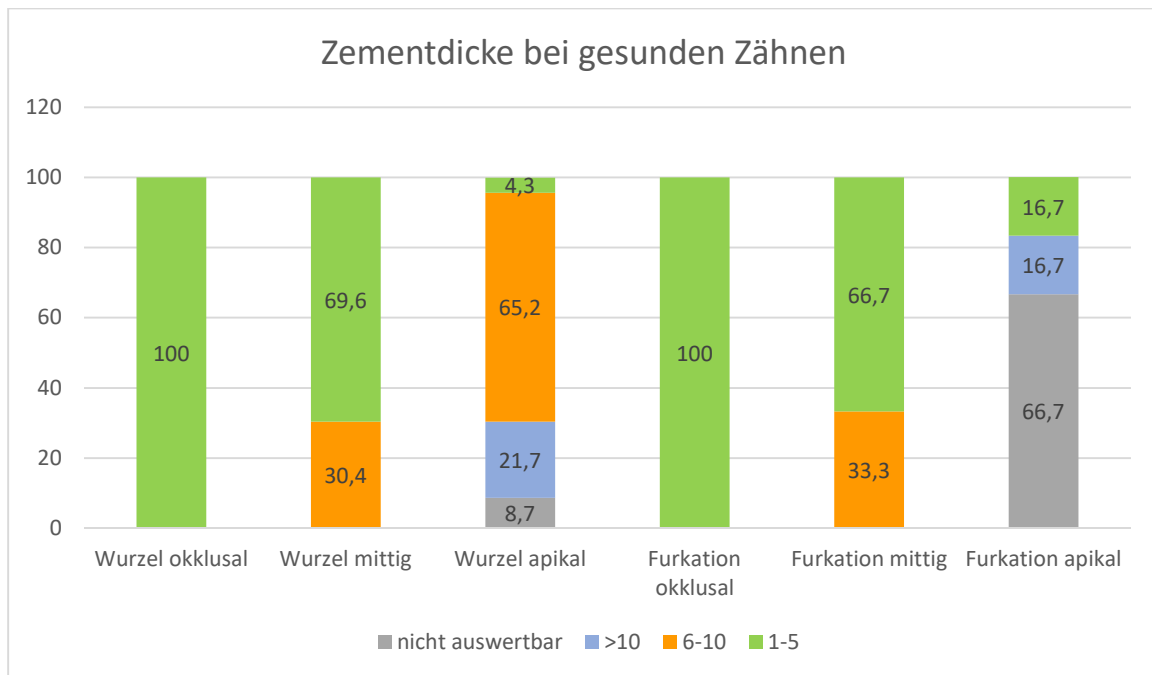
#### **4.3.10. Auffälligkeiten des Zahnzementes**

Die Zementdicke wurde für die Gruppe der gesunden Zähne (23 Wurzeln, 6 Furkationen), derer mit Gingivitis (29 Wurzeln, 23 Furkationen) und den Zähnen mit Parodontitis (28 Wurzeln, 9 Furkationen) entlang der Wurzeldrittel auf drei Höhen (okklusal, mittig, apikal) gemessen und als die x-fache Dicke des supraalveolären Zementes angegeben. Da nach aktuellem Kenntnisstand der Autorin in der Literatur keine genaue Definition vorhanden ist, ab welcher Zementdicke eine Hyperzementose als solche bezeichnet werden kann, orientierte sich die Einteilung in der vorliegenden Studie an den Ergebnissen von Berglundh und Mitarbeiter (1990). Sie stellten fest, dass sich im Alter physiologischer Weise ein bis zu 5- bis 10-mal so breites Zement wie bei jungen Hunden ausbildet.

Da bei den Furkationspräparaten nur selten apikale Wurzelanteile enthalten waren, wurden die am weitesten apikal liegende Zementdicken als mittleres Präparat gewertet. Die Zementdicke wurde dabei in drei Gruppen geteilt: 1-5-fache Zementdicke, 6-10-fache Dicke und mehr als 10-fache Dicke. Die Befunde sind in Abbildung 14 dargestellt.

Gesunde Zähne zeigten okklusal sowohl im Bereich der Wurzeln als auch an den Furkationen stets eine 1-5-fache Zementdicke. In der Mitte zeigte sich ebenfalls kein großer Unterschied zwischen Wurzel und Furkationen: 69,9% der Wurzeln und 66,7% der Furkationen hatten eine 6-10-fache Zementdicke. Apikal lag beim Hauptteil der Wurzeln (65,2%) eine 6-10-fache Zementdicke vor, 21,7% hatten eine mehr als 10-fache Dicke und 4,3% lagen im Bereich einer 1-5-fachen Zementdicke. 8,7% der Wurzelpräparate waren apikal nicht auswertbar für die Zementdicke. Im Falle der Furkationen waren 66,7% definitionsgemäß nicht auswertbar, bei zwei Präparaten lag ein apikaler Anschnitt vor, sodass je 16,7% eine 1-5-fache bzw. mehr als 10-fache Zementdicke aufwiesen.

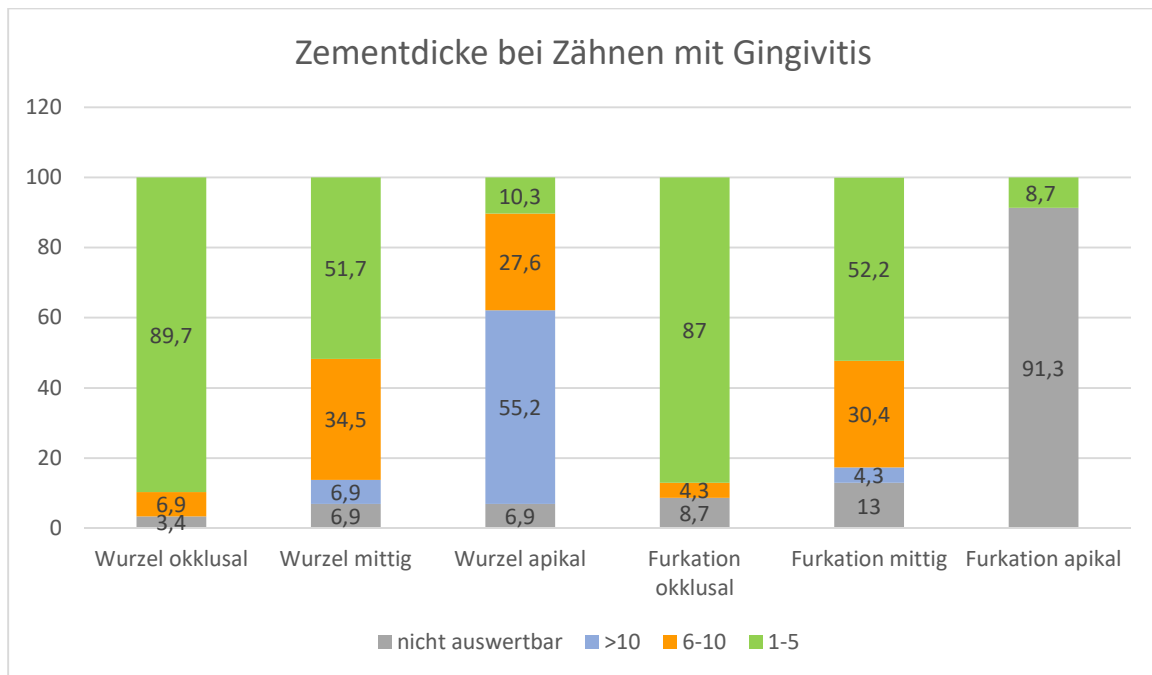
## Ergebnisse



*Abbildung 14: Die Zementdicke als x-fache Dicke des supraalveolären Zementes in Prozent der untersuchten Präparate von Wurzeln und Furkationen im okklusalen, mittleren und apikalen Wurzel Drittel bei gesunden Zähnen.*

Auch bei Zähnen mit einer Gingivitis glichen sich die Befunde von Wurzel- und Furkationspräparaten (Abbildung 15). So hatten 89,7% (Wurzel) und 87,0% (Furkationen) okklusal eine 1-5-fache Zementdicke. 6,9% der Wurzel- und 4,3% der Furkationspräparate wiesen dort eine 6-10-fache Zementdicke auf. 3,4% (Wurzel) bzw. 8,7% (Furkation) konnten diesbezüglich nicht ausgewertet werden. Im mittleren Wurzel Drittel hatten 51,7% (Wurzel) bzw. 52,2% (Furkation) eine 1-5-fache, 34,5% (Wurzel) bzw. 30,4% (Furkation) eine 6-10-fache und 6,9% (Wurzel) bzw. 4,3% (Furkation) eine mehr als 10-fache Zementdicke. Je 6,9% bzw. 13,0% konnten diesbezüglich nicht ausgewertet werden. Apikal lag für die Wurzeln in 10,3% der Fälle eine 1-5-fache Zementdicke vor, bei 27,6% eine 6-10-fache und bei 55,2% eine mehr als 10-fache Zementdicke vor. Im Bereich der Furkationen wiesen 8,7% der Präparate einen apikalen Anteil mit einer 1-5-fachen Zementdicke auf, die übrigen Schnitte enthielten keinen apikalen Anteil und waren daher nicht auswertbar.

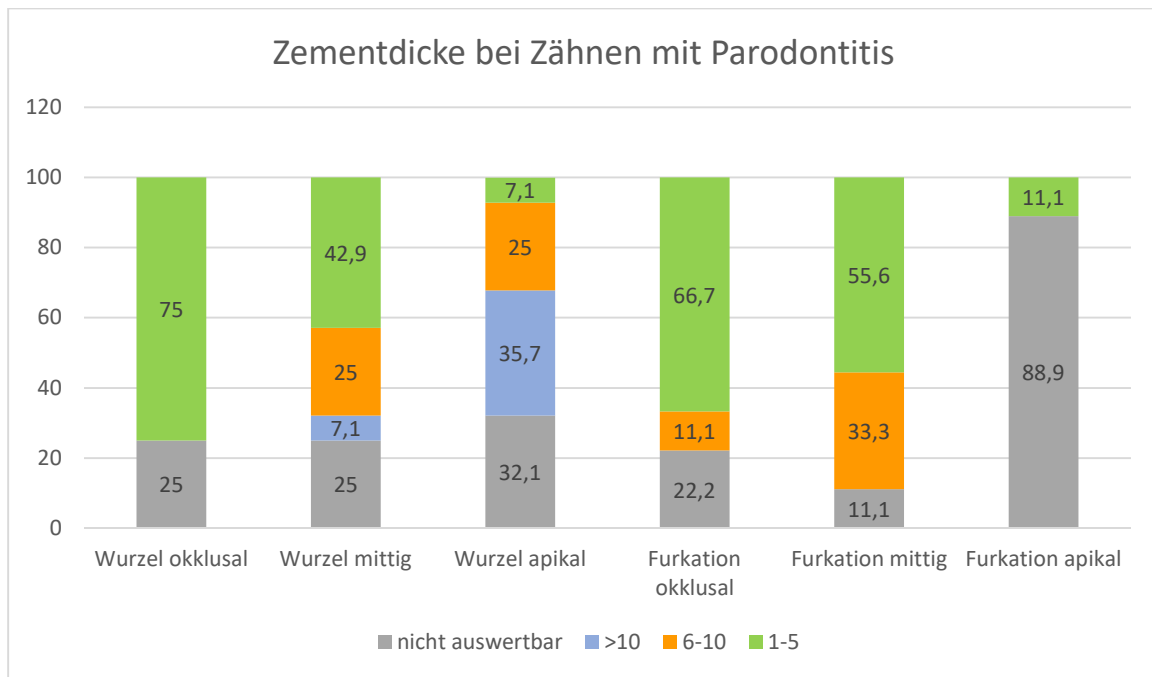
## Ergebnisse



*Abbildung 15: Die Zementdicke als x-fache Dicke des supraalveolären Zementes in Prozent der untersuchten Präparate von Wurzeln und Furkationen im okklusalen, mittleren und apikalen Wurzel Drittel bei Zähnen mit einer Gingivitis.*

Für Zähne mit einer Parodontitis ergaben sich folgende Befunde (Abbildung 16): 75,0% der Wurzeln und 66,7% der Furkationen zeigten okklusal eine 1-5-fache Zementdicke, bei 11,1% der Furkationen (n=1) war sie 6-10-mal so dick wie supraalveolär, während die übrigen Präparate (25,0% Wurzel- und 22,2% Furkationspräparate) okklusal nicht auswertbar waren. Im mittleren Wurzel Drittel lagen bei 42,9% (Wurzel) bzw. 55,6% (Furkation) eine 1-5-fache Zementdicke vor. 25,0% der Wurzel- und 33,3% der Furkationspräparate zeigten eine 6-10-fache Zementdicke. Auch im mittleren Drittel war ein Teil der Schnitte nicht auswertbar (25,0% Wurzel und 11,1% Furkationspräparate). Im apikalen Drittel der Wurzel lagen bei 35,7% der Wurzelpräparate eine mehr als 10-fache Zementdicke vor, bei 25,0% war diese 6-10-fach so dick wie das supraalveoläre Zement. Je 7,1% (Wurzel) und 11,1% (Furkation) zeigten apikal eine 1-5-fache Zementdicke. 88,9% der Furkations- jedoch auch 32,1% der Wurzelpräparate konnten hier nicht ausgewertet werden.

## Ergebnisse



*Abbildung 16: Die Zementdicke als x-fache Dicke des supraalveolären Zementes in Prozent der untersuchten Präparate von Wurzeln und Furkationen im okklusalen, mittleren und apikalen Wurzel Drittel bei Zähnen mit einer Parodontitis.*

## Ergebnisse

Innerhalb des Zementes wurden bei 80% der Wurzel- und bei 40% der Furkationsschnitte Inkrementlinien gesehen (Abbildung 17). 57,5% der Furkations- und 16,25% der Wurzelschnitte wiesen keine Inkrementlinien auf. Wegen Zerreißungsartefakten bzw. durch Beschädigung konnten diesbezüglich 3 Wurzel- (3,75%) und ein Furkationspräparat (2,5%) nicht ausgewertet werden. Die Anwesenheit von Inkrementlinien im Bereich der Wurzeln schien unabhängig vom Parodontalstatus ungefähr gleichbleibend zu sein, während sich die Anzahl im Bereich der Furkationen mit Parodontitis (Grad 2 oder höher) erhöhte. Von den Präparaten mit einer mehr als 10-fachen Zementdicke hatten 83,3% (5/6) der gesunden Zähne, 81,3% (13/16) der Zähne mit Gingivitis und 90,0% (9/10) der Zähne mit Parodontitis Inkrementlinien.

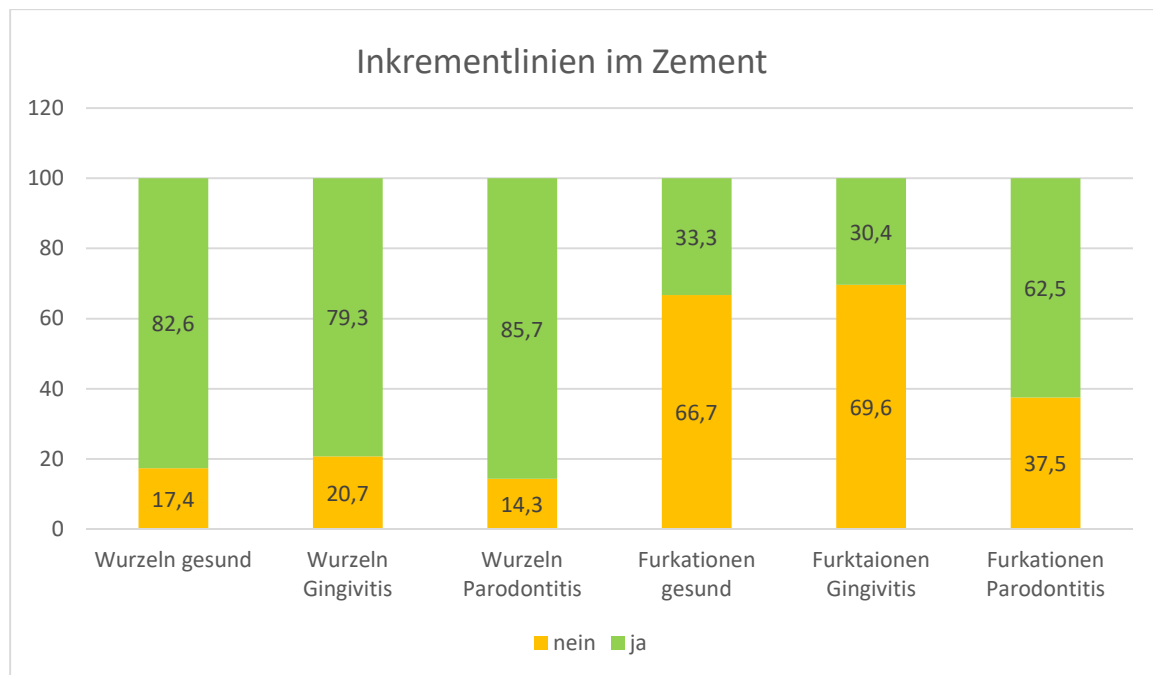


Abbildung 17: Prozentualer Anteil der Präparate mit und ohne Inkrementlinien für Wurzeln und Furkationen sowie Gesundheitszustand getrennt.

### **4.3.11. Auffälligkeiten der Pulpa**

Dystrophische Verkalkungen innerhalb der Pulpa waren bei zehn Wurzelpräparaten (12,5%) und bei zwei Furkationen (5,0%) erkennbar. Diese war in einem Fall (H15 208b) zwiebelschalenartig angeordnet und ist damit als Pulpastein anzusprechen. Auffällig ist, dass bei 75,0% der Schnitte mit Verkalkungen eine Parodontitis vorlag, während bei 16,7% (n=2) eine Gingivitis und nur bei 8,3% (n=1) ein Normalbefund vorlag.

### 4.4. Übereinstimmung der klinischen und radiologischen Untersuchung

Die Übereinstimmung der klinischen und radiologischen Untersuchung bezieht sich auf die erhöhte Parodontaltaschentiefe und Sondierbarkeit von Furkationen in der klinischen und den Knochenabbau in der radiologischen Untersuchung. Insgesamt stimmten 75,0% der Befunde überein: 55% der Zähne zeigten weder klinisch noch radiologisch Hinweise auf einen Knochenabbau und stimmten dahingehend überein. Je 7,5% stimmten bei gering- und hochgradigem und 5,0% bei mittelgradigem Knochenabbau überein. Bei den Zähnen H26 109 und 209 konnten aufgrund der Zahnstellung die Furkationen im Röntgen nicht beurteilt werden. Klinisch lag ein Furkationsindex Grad 2 vor. Im Röntgen konnte an jeweils einer angrenzenden Wurzel ein hochgradiger (Grad 3) Knochenabbau festgestellt werden. Bei 12,5% der Zähne zeigte sich im Röntgen ein Knochenabbau an einer Wurzel, weshalb ein radiologischer Parodontalgrad festgelegt wurde. Klinisch konnte bei diesen Zähnen jedoch kein Hinweis auf Knochenabbau festgestellt werden. 5,0% wiesen klinisch einen Furkationsbefund auf, ohne radiologische Hinweise auf Knochenabbau. Bei 7,5% wurde eine erhöhte Parodontaltaschentiefe gemessen, ohne, dass radiologisch Hinweise auf Knochenabbau vorlagen. Durch die klinische Untersuchung konnte im Gegensatz zur radiologischen Untersuchung auch die Gingiva beurteilt werden. Allerdings beschränkt sich die klinische Untersuchung auf die freiliegenden und sichtbaren Anteile des Zahnes. Daher können Veränderungen der Zahnwurzeln und der Pulpa erst in weit fortgeschrittenem Stadium klinisch erkannt werden. Die radiologische Untersuchung war durch die zweidimensionale Darstellung eingeschränkt, sodass bei Zahnfehlstellungen oder den physiologisch senkrecht zum Kiefer stehenden Zähnen 109 und 209 nur eine eingeschränkte Beurteilung möglich war. Da beide Untersuchungsmethoden Vor- und Nachteile hatten, konnte erst durch die kombinierte Untersuchung eine umfassende Diagnose gestellt werden.

### 4.5. Übereinstimmung der klinischen und histologischen Untersuchung

#### **4.5.1. Gingivitis**

Da in der klinischen Untersuchung eine Randsaumgingivitis nicht von einer Gingivitis unterschieden wurde, wurde für den Vergleich von klinischer und histologischer Untersuchung die histologisch erkennbare Randsaumgingivitis als geringgradige Gingivitis eingestuft. In 17,5% der Fälle stimmen klinische und histologische Untersuchung bezüglich einer Gingivitis überein. Bei 32,5% zeigte sich die Gingivitis in der histologischen Untersuchung stärker ausgeprägt als in der klinischen Untersuchung bewertet. Bei 50,0% war die histologisch diagnostizierte Gingivitis klinisch nicht nachzuweisen.

#### **4.5.2. Parodontitis**

In 40,0% der Fälle zeigte sich weder eine vermehrte klinische Sondierbarkeit noch ein histologischer Knochenabbau. In 12,5% stimmten die klinische und histologische Graduierung bei vorhandenem Knochenabbau überein. Bei 12,5% zeigte sich histologisch ein deutlicherer Knochenabbau als klinisch. Bei 30% der Schnitte konnte histologisch ein Knochenabbau beobachtet werden, während in der klinischen Untersuchung keine Auffälligkeiten diesbezüglich vorlagen. Bei einem Zahn (H11 206) wurde klinisch ein Furkationsbefund erhoben, der histologisch nicht bestätigt werden konnte. Ein weiterer (H6 309) zeigte eine erhöhte Parodontaltaschentiefe von sieben Millimeter ohne dass histologisch der Verdacht auf Knochenabbau bestand.

Vergleichsweise wenige Präparate stimmten in der klinischen und histologischen Diagnose überein. In der histologischen Untersuchung konnten Auffälligkeiten hinsichtlich einer Gingivitis und Parodontitis früher erkannt werden als klinisch. Zusätzlich waren die Befunde stärker ausgeprägt, als die klinische Untersuchung vermuten ließ.



### 4.6. Übereinstimmung der radiologischen und histologischen Untersuchung

Bei insgesamt 68,8% (n = 55) der Wurzel- und 72,5% (n = 29) der Furkationsschnitte stimmten das radiologische und histologische Ergebnis bezüglich des Knochenabbaus überein. Dabei handelte es sich bei den Furkationspräparaten ausschließlich um Präparate ohne Knochenabbau. Eine Übereinstimmung bezüglich radiologischer und histologischer Untersuchung zeigte sich bei den Wurzelpräparaten bei 58,8 % (n = 47) ohne Knochenabbau, bei fünf Präparaten (6,3%) mit einem Abbau von unter 25,0%, bei einem Präparat (1,3%) mit 25-50% Abbau und bei zwei Präparaten (2,5%) mit mehr als 50,0% Knochenabbau (Tabelle 12).

Bei 2,5% (n = 2) der Wurzelschnitte wurde ein Knochenabbau im Röntgen vermutet, konnte histologisch jedoch nicht nachgewiesen werden. Ein Präparat (1,3%) wurde mit einem radiologischen Parodontalindex Grad 3 bewertet, während histologisch lediglich ein mittelgradiger Knochenabbau festgestellt werden konnte. Bei 20,0% (n = 16) der Wurzel- und 17,5% (n = 7) der Furkationspräparate war ein Knochenabbau histologisch, jedoch nicht radiologisch nachweisbar. Der Anteil des Knochenabbaus stellte sich hierbei histologisch zu 16,3% gering-, zu 2,5% mittel- und zu 1,3% hochgradig dar. Jeweils 5,0% der Wurzel- (n = 4) und Furkationspräparate (n = 2) zeigten histologisch einen weiter fortgeschrittenen Knochenabbau als im Röntgen. Hierbei handelte es sich um drei mesiale Wurzeln und eine Furkation, die einen radiologischen Parodontalgrad 1, histologisch jedoch einen mittelgradigen Knochenabbau aufwiesen, um eine distale Wurzel mit einem radiologischen Parodontalgrad 2 sowie eine Furkation mit radiologischem Parodontalgrad 1 bei histologisch hochgradigem Knochenabbau. Bei den Furkationen der Zähne H26 109 und 209 war ein Vergleich zwischen Röntgenbild und histologischer Untersuchung nicht möglich, da die Furkation dieser Zähne durch die Zahnstellung technisch bedingt nicht im Röntgen abgebildet werden konnte. Ein Wurzelpräparat (H1 309 mesial) war bezüglich des Knochenabbaus präparationsbedingt histologisch nicht auswertbar und ein weiteres (H11 206 distal) konnte nicht histologisch bearbeitet werden, da der Gewebekblock beim Schneiden am Mikrotom beschädigt wurde.

Radiologisch konnten bei 33,8% der Wurzeln und 5,3% der Furkationen Ankylosen festgestellt werden. Histologisch waren es 17,5% der Wurzeln und 10,0% der Furkationen. Insgesamt lagen 28 Wurzeln und fünf Furkationen mit radiologischer und/oder histologischer Diagnose einer Ankylose vor. Eine Übereinstimmung ergab sich bei 35,7% der Wurzeln und 20,0% der Furkationen. Bei 8 Wurzeln (28,6%) und einer Furkation (20,0%) konnten die radiologisch diagnostizierten Ankylosen histologisch nicht nachgewiesen werden. Vier Wurzeln (14,3%) und drei Furkationen (60,0%) zeigten histologisch eine Ankylose, die wiederum radiologisch nicht erkennbar war.

## Ergebnisse

Radiologisch wurden bei 5,0% der Wurzeln Resorptionen diagnostiziert. Bei 32,5% der Wurzeln und 12,5% der Furkationen waren histologisch Resorptionen sichtbar. Alle radiologisch erkannten Resorptionen (n = 4) konnten histologisch bestätigt werden (15,4%). 61,5% der histologisch sichtbaren resorptiven Läsionen an Wurzeln konnten radiologisch nicht dargestellt werden. Auf Höhe der Furkationen konnte keine der histologisch sichtbaren Resorptionen (n =5) radiologisch nachvollzogen werden (Tabelle 12).

Bei 6 Wurzelpräparaten (21,4% der Wurzeln mit radiologischer Diagnose Ankylose, 23,1% der Wurzeln mit histologischer Diagnose Resorption) wurde radiologisch eine Ankylose, histologisch jedoch eine Resorption erkannt.

*Tabelle 12: Übereinstimmung und Unterschiede von radiologischen und histologischen Befunden bezüglich Knochenabbau, Ankylosen und Resorptionen.*

	Wurzeln	Furkationen
Übereinstimmung Knochenabbau	68,8%	72,5%
Knochenabbau histologisch, aber nicht oder weniger stark radiologisch sichtbar	25,0%	22,5%
Knochenabbau radiologisch, aber nicht oder weniger stark histologisch sichtbar	3,8%	0,0%
Übereinstimmung Ankylosen	35,7%	20,0%
Ankylosen histologisch, aber nicht radiologisch sichtbar	14,3%	60,0%
Ankylosen radiologisch, aber nicht histologisch sichtbar	28,6%	20,0%
Übereinstimmung Resorptionen	15,4%	0,0%
Resorptionen histologisch, aber nicht radiologisch sichtbar	61,5%	100,0%
Resorptionen radiologisch, aber nicht histologisch sichtbar	0,0%	0,0%

#### 4.7. Ergebnisse der Immunhistologischen Untersuchungen

##### 4.7.1. Charakteristik und Signale von MMP-2, MMP-8, MMP-9, TIMP-1

Die Positivkontrolle für alle immunhistologischen Untersuchungen war ein Zellpellet (DH-82) aus einer Makrophagen/Monozyten-Zelllinie eines disseminierten histiozytären Sarkoms des Hundes. Aus organisatorischen Gründen wurden die immunhistochemischen Untersuchungen an drei Tagen vorgenommen, sodass für jeden Antikörper drei Positivkontrollen existieren. Ein positives immunhistologisches Signal lag vor, wenn eine körnige, zytoplasmatische Braunfärbung vorlag. Diese durfte nicht im Zellkern vorkommen. Von den 80 Zahnwurzeln und 40 Furkationen (120 Lokalisationen) konnten für zwei Lokalisationen (H11 206 distal und H11 309 Furkation) keine weiteren Schnitte für die Immunhistologie angefertigt werden, da diese beim Bearbeiten beschädigt wurden.

##### 4.7.2. MMP-2

Die drei Positivkontrollen für MMP-2 zeigten sich zu 95,0% (starke Färbeintensität), 95,0% (schwache Färbeintensität) und zu 90,0% (mäßige Färbeintensität) positiv. Das positive Signal stellte sich braun, fein- bis grobkörnig dar und die Zellkerne waren negativ. Zwei Präparate wurden wegen einer positiven Negativkontrolle nicht bewertet, die übrigen Negativkontrollen waren zu 100,0% negativ. Insgesamt wurden 115 Präparate auf MMP-2 untersucht.

19,8% der Schnitte (n = 23, davon 21 am gleichen Tag bearbeitet) waren ohne positive Reaktion. 16,4% der Präparate zeigten sich nur am marginalen Saumepithel positiv. Bei 1,7% beschränkte sich die positive Reaktion auf die Gingiva, bei 2,6% auf Endothelzellen. Ein Schnitt (0,9%) zeigte lediglich ein positives Signal innerhalb der Adipozyten des Alveolarknochens und 3,4% der Präparate waren positiv für Gefäße und Adipozyten. Bei 26,7% ließen sich positive Reaktionen in Gingiva und Endothelzellen nachweisen und bei 30,2% lagen positive Reaktionen auch in anderen Anteilen des Zahnes und des Zahnhalteapparates vor.

Beispiele für positive immunhistologische Signale für MMP-2 in Zellpellet, Gingivaepithel und Endothelzellen sind in Abbildung 20 zu sehen.

Detailliert zeigten die einzelnen Strukturen folgende Reaktionen:

Insgesamt konnte bei 52,2% aller Präparate eine positive Reaktion innerhalb des Randsaumepithels nachvollzogen werden. 27,0% waren innerhalb des Gingivaepithels und weitere 6,1% innerhalb der Lamina propria positiv. Sulkus- und Saumepithel waren in 48,7% der Fälle positiv. 11,3% der Präparate fielen mit positiven Signalen innerhalb des parodontalen Ligamentes und 14,8% mit positiven Signalen in Malassez'schen Zellresten auf. Ein Präparat (0,9%)

## Ergebnisse

zeigte eine positive Reaktion innerhalb des Prädentins. Die Schmelz-Dentin-Grenze war bei 5,2% positiv. Das Dentin selbst zeigte keine positive Reaktion. 4,3% der Schnitte zeigten innerhalb des Zahnzementes positive Reaktionen. Die Pulpa hatte in 2,6% der Fälle einen positiven Befund. 1,7% zeigten positive Reaktionen innerhalb des Alveolarknochens, während bei 18,3% positive Adipozyten innerhalb des Alveolarknochens detektiert werden konnten. Bei 61,7% der Schnitte zeigen sich Endothelzellen positiv.

Positive Signale für Leukozyten konnten bei 8,7% der Präparate festgestellt werden. Dies waren in erster Linie Plasmazellen, die sich in der Lamina propria (50,0%), im Sulkusepithel (41,7%), im parodontalen Ligament (16,7%) oder dem Alveolarknochen (16,7%) befanden. Bei 1,7% aller Schnitte konnte eine positive Reaktion für MMP-2 im Zytoplasma von Osteoklasten dargestellt werden.

Innerhalb der verschiedenen Strukturen kam es zu prozentual unterschiedlichen Reaktionen in Abhängigkeit vom Gesundheitszustand des jeweiligen Zahnes. Für MMP-2 konnte bei zunehmendem Parodontalbefund tendenziell eine Verringerung der positiven Reaktion in Randsaum, Endothelien, dem parodontalem Ligament sowie Zellresten von Malassez festgestellt werden. Gleichzeitig stieg die positive Reaktion innerhalb von Leukozyten bei fortgeschrittenem Krankheitsbild der Parodontitis. Da nur sehr wenige Präparate positive Reaktionen innerhalb der Osteoklasten zeigten, konnte hier keine verbindliche Tendenz benannt werden (Abbildungen 18 und 19).

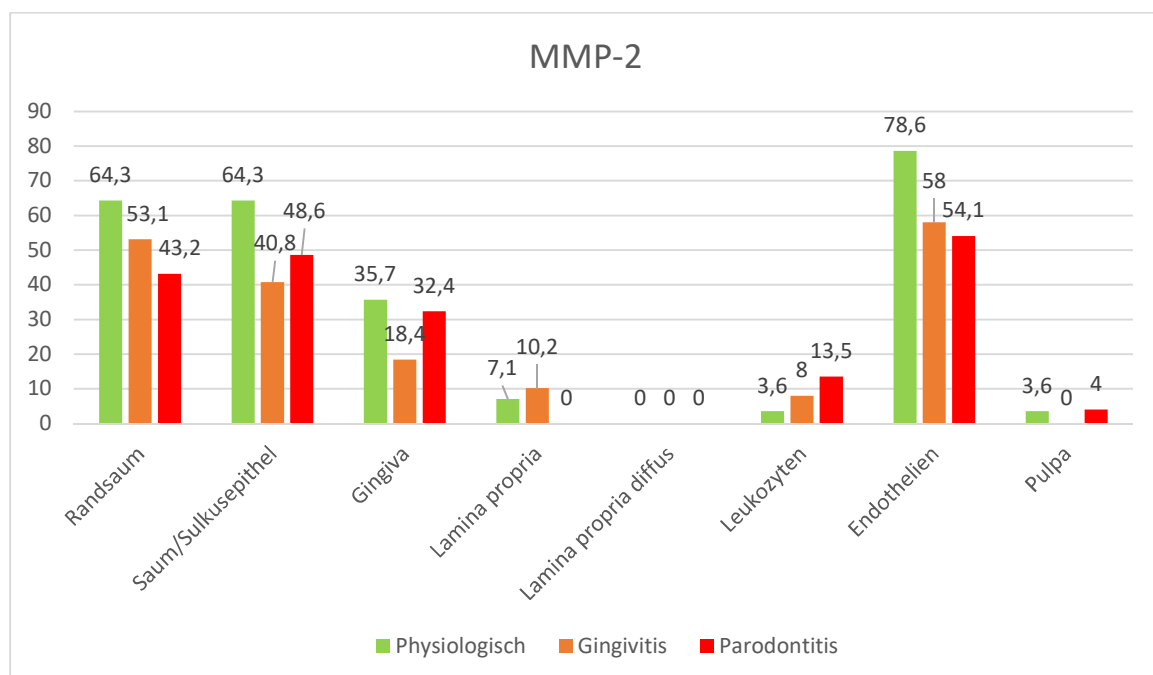


Abbildung 18: Prozentualer Anteil positiver immunhistologischer Reaktionen für MMP-2 bei physiologischen und erkrankten Zähnen, Teil 1.

## Ergebnisse

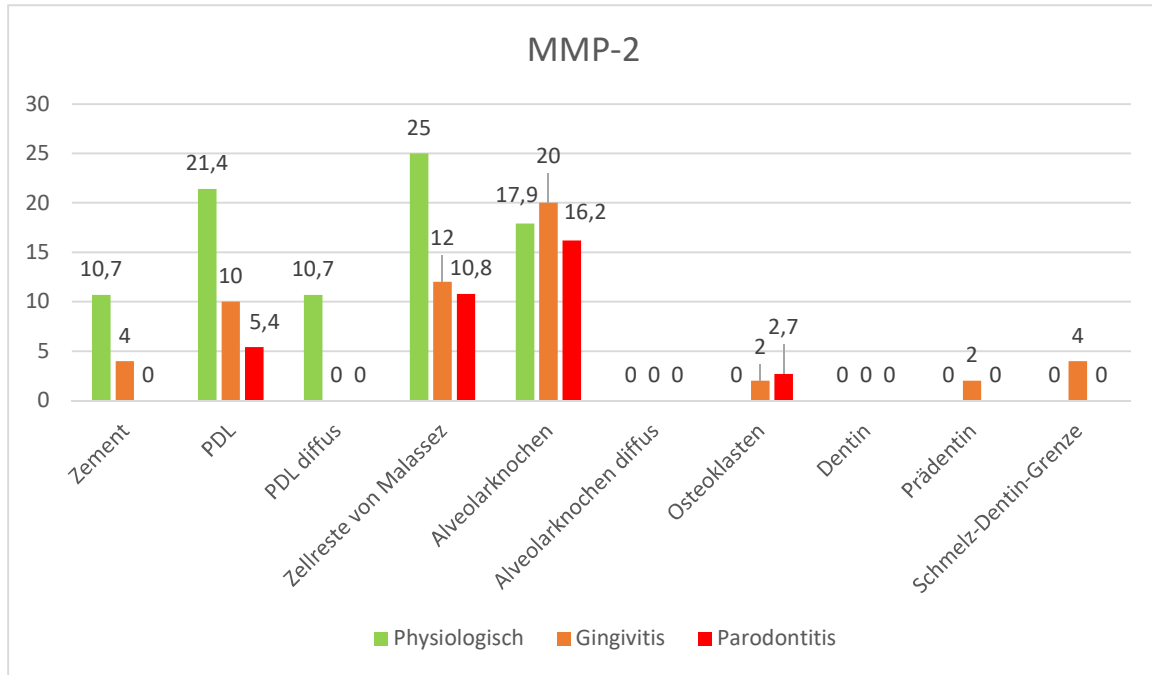


Abbildung 19: Prozentualer Anteil positiver immunhistologischer Reaktionen für MMP-2 bei physiologischen und erkrankten Zähnen, Teil 2.

## Ergebnisse

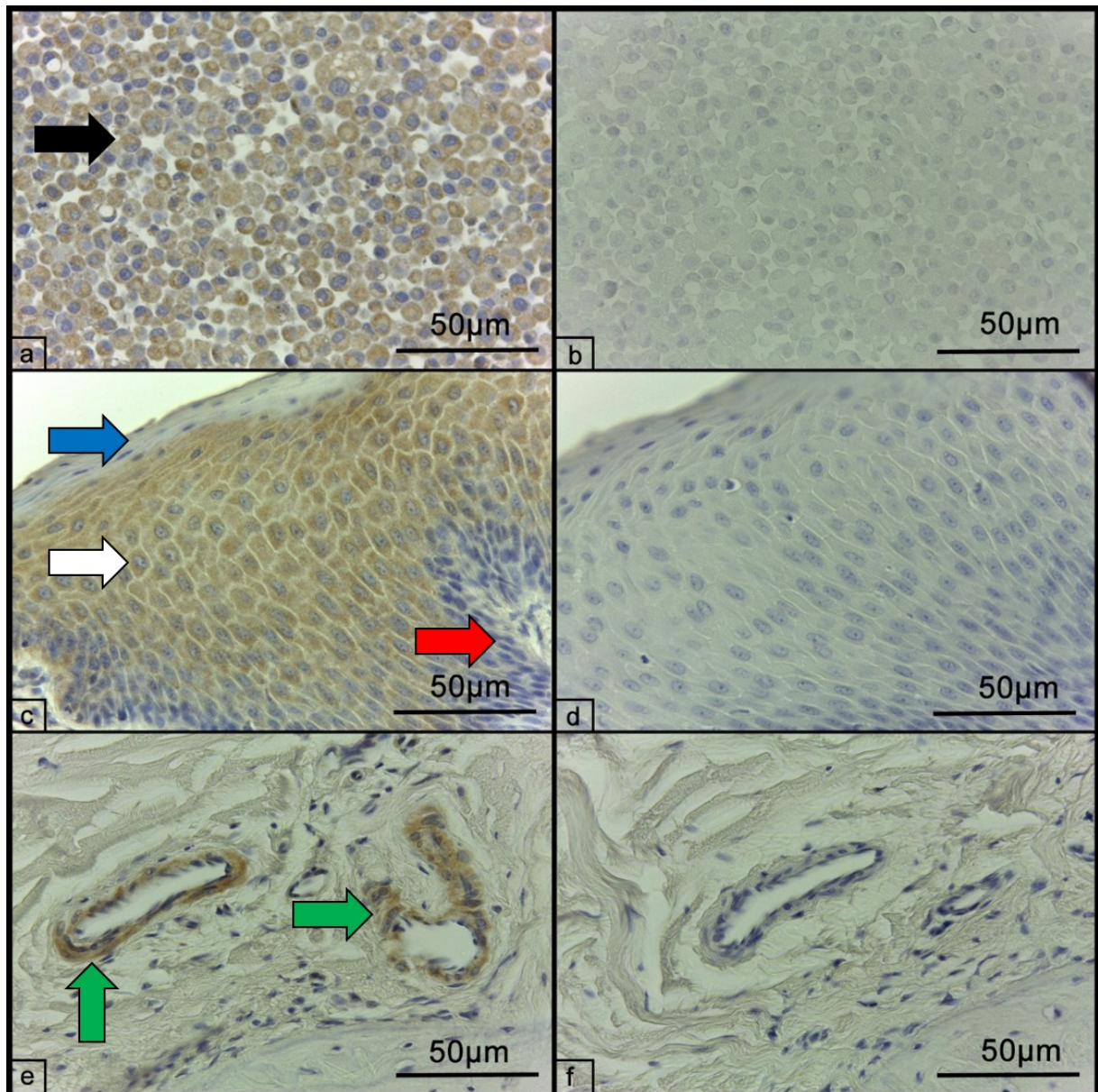


Abbildung 20 a-f: Beispiele für die immunhistologische Darstellung von MMP-2 mittels ABC-Methode. a) Positivkontrolle (Zellpellet DH 82). Das Signal ist bei ca. 95% der Zellen deutlich, braun, fein- bis grobkörnig und rein zytoplasmatisch (schwarzer Pfeil). b) Negativkontrolle des Zellpellets DH 82. Es lässt sich kein positives Signal erkennen. c) Positive immunhistochemische Reaktion auf MMP-2 im Gingivaepithel (weißer Pfeil). Dieses ist sowohl basal (roter Pfeil) als auch superfiziell (blauer Pfeil) kaum nachweisbar. d) Negativkontrolle der Gingiva ohne Anzeichen für eine positive Reaktion. e) Positives immunhistochemisches Signal innerhalb von Endothelzellen (grüne Pfeile) der Lamina propria. f) Negativkontrolle der Lamina propria, es finden sich keine Reaktionen innerhalb des Endothels.

### **4.7.3. MMP-8**

Für MMP-8 waren die Positivkontrollen zu 95,0% (starke Färbeintensität), zu 90,0% (schwache Intensität) und zu 98,0% (starke Färbeintensität) positiv. Alle Kontrollen zeigten sich feingranuliert. Die Negativkontrollen waren ausschließlich negativ. Bei zehn Schnitten war eine hochgradig diffuse Färbung aller Zellbestandteile inklusive der Zellkerne erkennbar, weshalb diese Präparate nicht für die weitere Bewertung verwendet wurden. Drei Präparate waren beschädigt. Es wurden daher 107 Präparate ausgewertet.

1,9% der Schnitte waren vollständig negativ. Bei einem Schnitt (0,9%) wies nur die Schmelz-Dentin-Grenze und bei zwei Schnitten (1,9%) wiesen die Schmelz-Dentin-Grenze und Gefäße eine positive Färbereaktion auf. Die übrigen 95,3% zeigten an mehreren verschiedenen Strukturen eine positive Reaktion:

23,4% der Schnitte zeigten eine positive Reaktion, die sich auf den Randsaum ohne Beteiligung des übrigen Gingivaepithels beschränkte. Dieses wies zu 62,6% ein positives Signal auf. Die Lamina propria war bei 14,0% zellulär und zu 12,1% diffus positiv, das Sulkus- und Saumepithel in 76,6% der Fälle positiv. Innerhalb des parodontalen Ligamentes konnten 49,5% der Präparate mit positiven Reaktionen der beteiligten Zellen beurteilt werden, während 72,9% partiell eine diffuse Braunfärbung aufwiesen. Malassez'sche Zellreste waren bei 45,8% der Schnitte positiv. Die Schmelz-Dentin-Grenze zeigte bei 94,4% der Präparate eine positive Reaktion. 43,0% der Schnitte waren innerhalb des Prädentins positiv, während das Dentin selbst immer negativ war. In 8,4% zeigte das Zement positive Reaktionen. Die Zahnpulpa war bei 43,0% der Schnitte diffus positiv. Der Alveolarknochen zeigte zu 21,5% positive Zellen und zu 27,1% diffuse Farbreaktionen. Insgesamt 93,5% der Präparate zeigten positive zytoplasmatische Reaktionen der Endothelzellen.

Positive Leukozytenreaktionen zeigten sich bei 11,2% der Schnitte. Davon waren 58,3% gemischtzellige Infiltrate, 16,7% mononukleäre und jeweils 8,3% der Leukozyteninfiltrate von neutrophilen Granulozyten bzw. von Plasmazellen dominiert. Bei 1,9% der Schnitte konnte ein positives immunhistologisches Signal für MMP-8 innerhalb der Osteoklasten gefunden werden.

Abbildung 23 zeigt die positive immunhistologische Reaktion im Zellpellet, Gingivaepithel und Endothelzellen.

In Abhängigkeit des Gesundheitszustandes der Zähne kam es zu Unterschieden der Immunreaktionen in verschiedenen Geweben. Das immunhistochemische Signal für MMP-8 war in Lamina propria, Zement, Alveolarknochen, Zellresten von Malassez und der Schmelz-Dentin-Grenze bei zunehmendem Parodontalbefund tendenziell geringer ausgeprägt als bei gesunden

## Ergebnisse

Zähnen. Der Randsaum und die Leukozyten zeigten sich bei zunehmendem Krankheitsgrad vermehrt positiv. Das parodontale Ligament war beim gesunden Zahn mit 65,4% häufiger positiv als im erkrankten Zahn (44,1% Gingivitis, 44,7% Parodontitis) (Abbildungen 21 und 22).

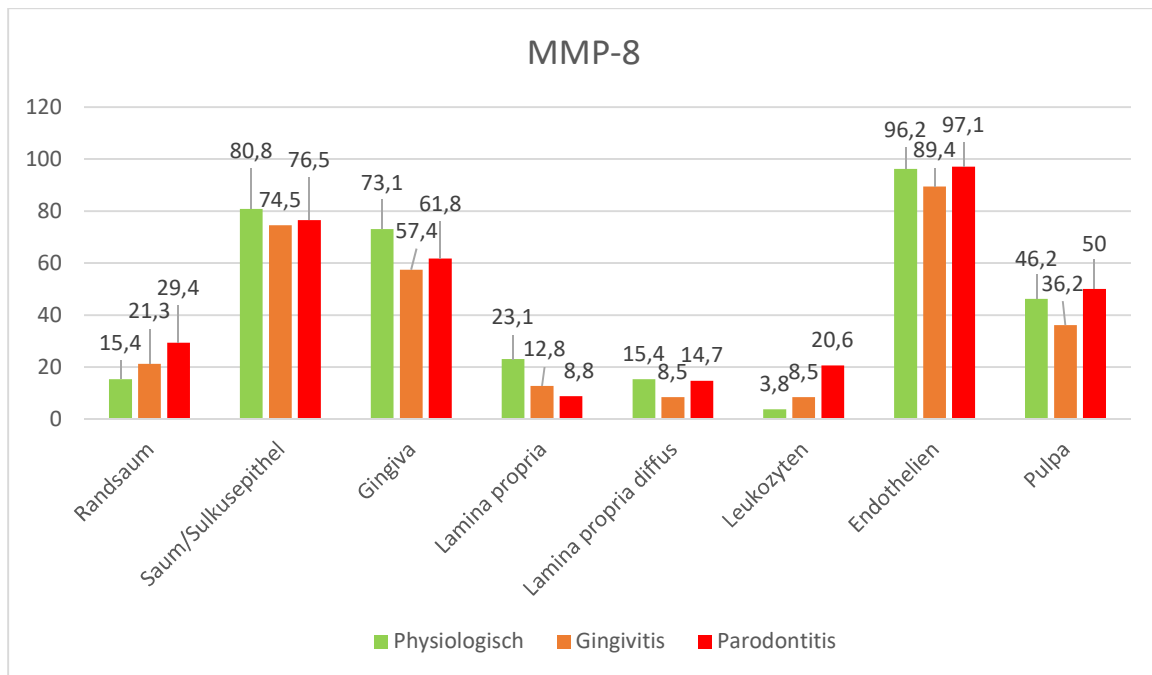


Abbildung 21: Prozentualer Anteil positiver immunhistologischer Reaktionen für MMP-8 bei physiologischen und erkrankten Zähnen, Teil 1.

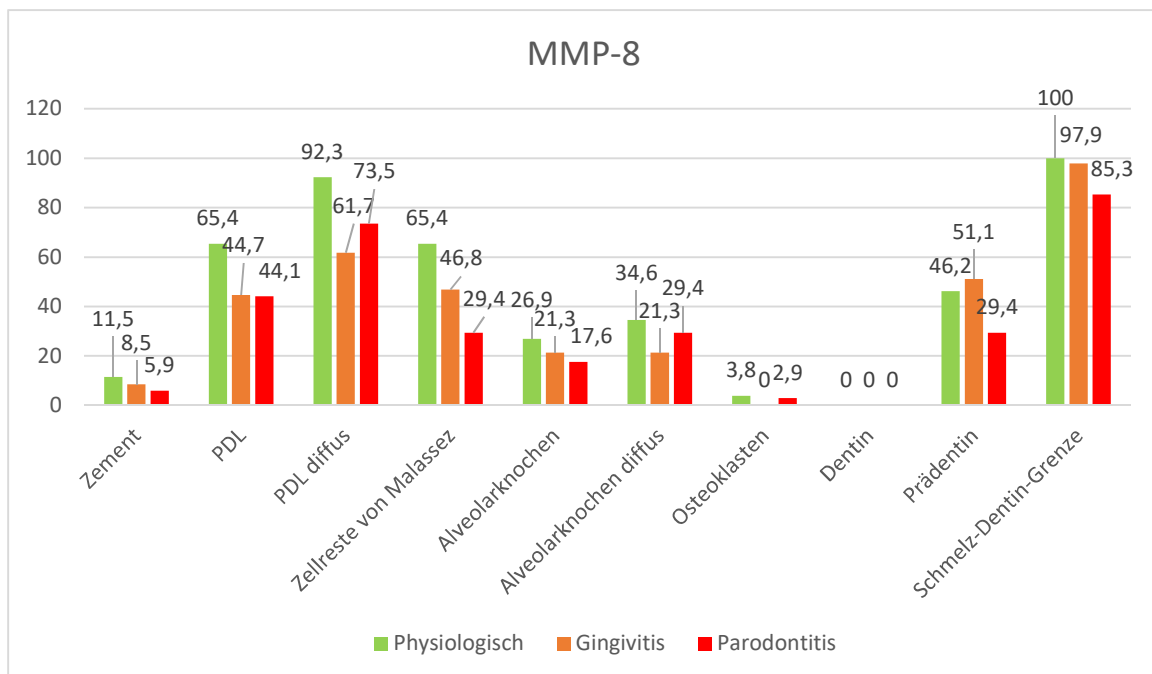


Abbildung 22: Prozentualer Anteil positiver immunhistologischer Reaktionen für MMP-8 bei physiologischen und erkrankten Zähnen, Teil 2.



## Ergebnisse

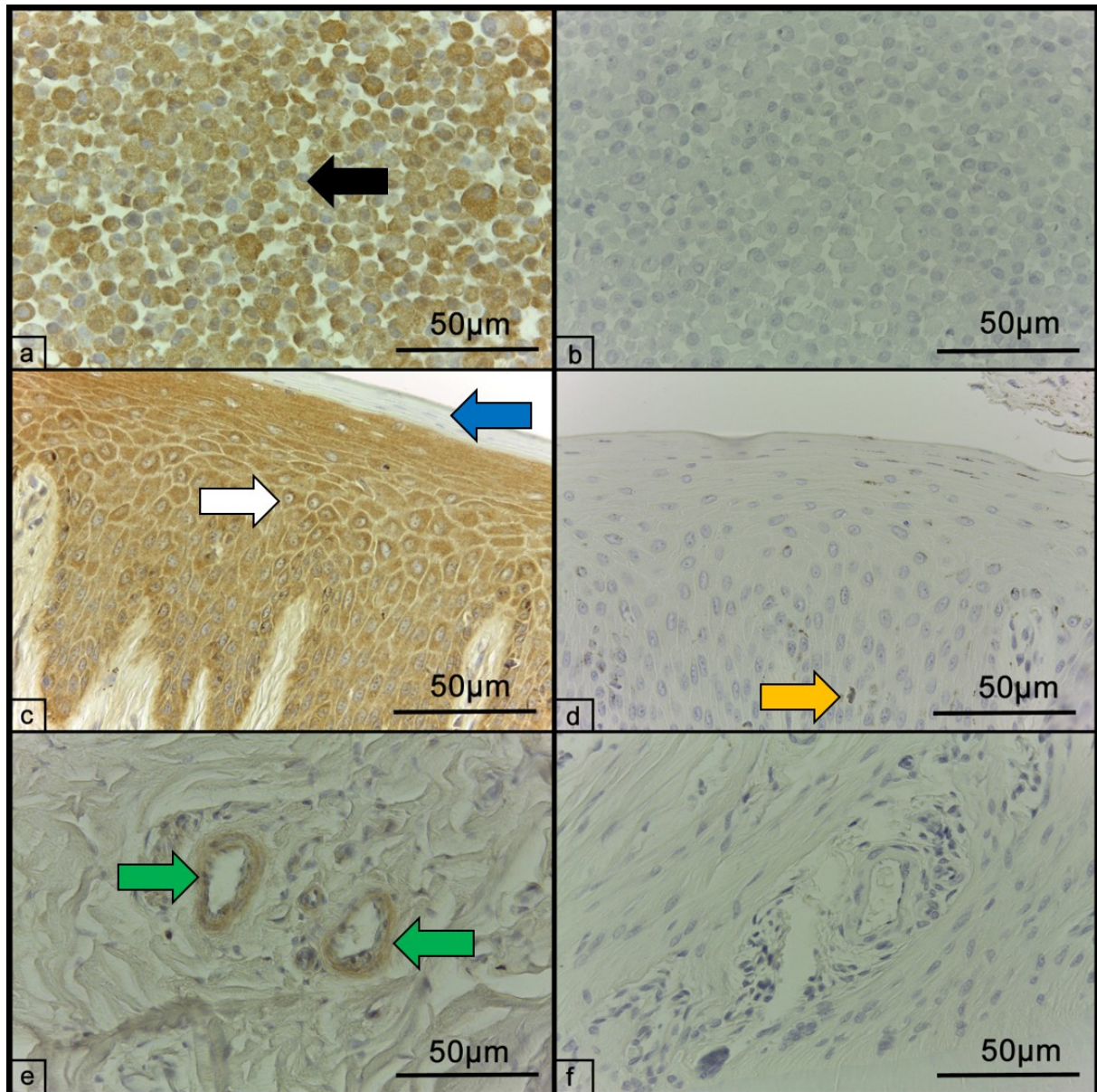


Abbildung 23 a-f: Beispiele für die immunhistologische Darstellung von MMP-8 mittels ABC-Methode. a) Positivkontrolle (Zellpellet DH 82). Das Signal ist bei ca. 90% der Zellen deutlich, braun, feinkörnig und rein zytoplasmatisch (schwarzer Pfeil). b) Negativkontrolle des Zellpellets DH 82. Es lässt sich kein positives Signal erkennen. c) Positive immunhistochemische Reaktion auf MMP-8 im Gingivaepithel (weißer Pfeil). Dieses ist superfiziell im Stratum corneum (blauer Pfeil) nicht nachweisbar. d) Negativkontrolle der Gingiva mit Pigmenteinlagerung im Epithel (gelber Pfeil), jedoch ohne Anzeichen für eine positive Reaktion. e) Positives immunhistochemisches Signal innerhalb von Endothelzellen (grüne Pfeile) der Lamina propria. f) Negativkontrolle der Lamina propria, es finden sich keine zytoplasmatischen Reaktionen des Endothels.

### **4.7.4. MMP-9**

Die immunhistochemische Reaktion war im Falle der ersten Positivkontrolle zu 95,0% positiv. Die zweite Positivkontrolle war in unterschiedlichen Ausprägungen insgesamt zu 95,0%, die Dritte zu ca. 87,0% positiv. Das Erscheinungsbild war in allen drei Fällen feingranuliert und zytoplasmatisch. Alle Negativkontrollen des Zellpellets waren zu 100,0% negativ. Die Qualität der Schnitte war in allen drei Fällen gut, die Färbeintensität der ersten Kontrolle trotz geringerer Verdünnung von 1:200 insgesamt schwach, die zweite gut und die dritte (Verdünnung jeweils 1:300) mäßig gut. Zusätzlich zu den zwei beschädigten wurden sechs weitere Präparate wegen hochgradiger Färbung aller Zellbestandteile inklusive der Zellkerne von der Bewertung ausgeschlossen, weshalb 112 Schnitte ausgewertet werden konnten.

15,9% der Schnitte waren negativ. Bei 8,0% der Präparate beschränkte sich die positive Reaktion allein auf den Randsaum, bei 7,1% auf die Gingiva. 3,5% der Präparate zeigten lediglich in Endothelien und 8,0% innerhalb von Gingiva und Endothelien positive Reaktionen. Bei einem Schnitt (0,9%) wurde nur eine diffuse Braunfärbung ohne eindeutige Zellassoziation beobachtet. Bei 58,4% konnte in mehreren Gewebetypen ein positives Signal für MMP-9 nachgewiesen werden:

Der Randsaum wurde bei 25,9% der Schnitte positiv für MMP-9 bewertet. Bei 51,8% konnte ein positives Signal innerhalb des Gingivaepithels festgestellt werden. Fünf Präparate (4,5%) zeigten zellulär eine positive Reaktion innerhalb der Lamina propria wohingegen 26,8% dort eine diffuse Reaktion zeigten. Sulkus- und Saumepithel waren bei 37,5% der Schnitte positiv. Das parodontale Ligament zeigte bei 11,6% eine positive Reaktion, bei weiteren 22,3% ein diffuses Signal. Bei 17,0% der Präparate wurden positive Befunde für Zellreste von Malassez erhoben. Innerhalb des Dentins zeigten 6,3% eine diffuse Färbung, bei 3,6% der untersuchten Schnitte zeigte sich das Prädentin positiv. Bei 5,4% der Schnitte konnte eine diffuse positive Reaktion innerhalb des Zahnzementes festgestellt werden. 15,2% zeigten eine diffuse Reaktion der Pulpa, bei 2,7% zeigte sich die Reaktion innerhalb der Odontoblasten. Bei insgesamt 49,1% der Präparate zeigte der Alveolarknochen eine diffuse positive Reaktion, bei 2,7% war diese zytoplasmatisch in Osteozyten und -blasten sichtbar. Positive Endothelien wurden bei 59,8% der Präparate gefunden. Es wurden drei Präparate (2,7%) mit positiven Leukozyteninfiltraten (zweimal Plasmazellinfiltrate, ein gemischtzelliges Infiltrat) diagnostiziert.

In Abbildung 26 sind Beispiele für die positive Reaktion für MMP-9 im Zellpellet, Gingivaepithel und Endothelzellen abgebildet.

## Ergebnisse

Für MMP-9 nahm das positive Signal von gesund zu Zähnen mit Gingivitis und nochmals von Zähnen mit Gingivitis zu solchen mit Parodontitis in folgenden Geweben ab: Gingivaepithel, diffuse Signale innerhalb der Lamina propria, Endothelzellen, parodontales Ligament und Prädentin. Bei parodontal erkrankten Zähnen war das Signal innerhalb von Zellresten von Malassez geringer ausgeprägt im Vergleich zu gesunden und gingival erkrankten Zähnen (Abbildungen 24 und 25).

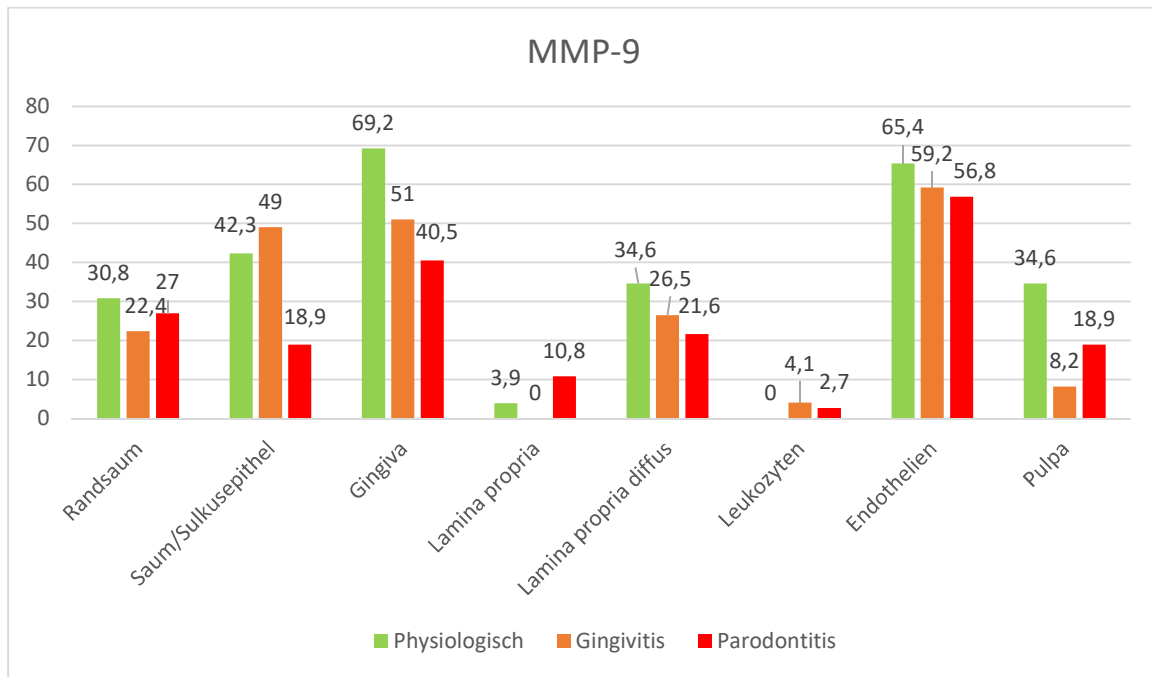


Abbildung 24: Prozentualer Anteil positiver immunhistologischer Reaktionen für MMP-9 bei physiologischen und erkrankten Zähnen, Teil 1.

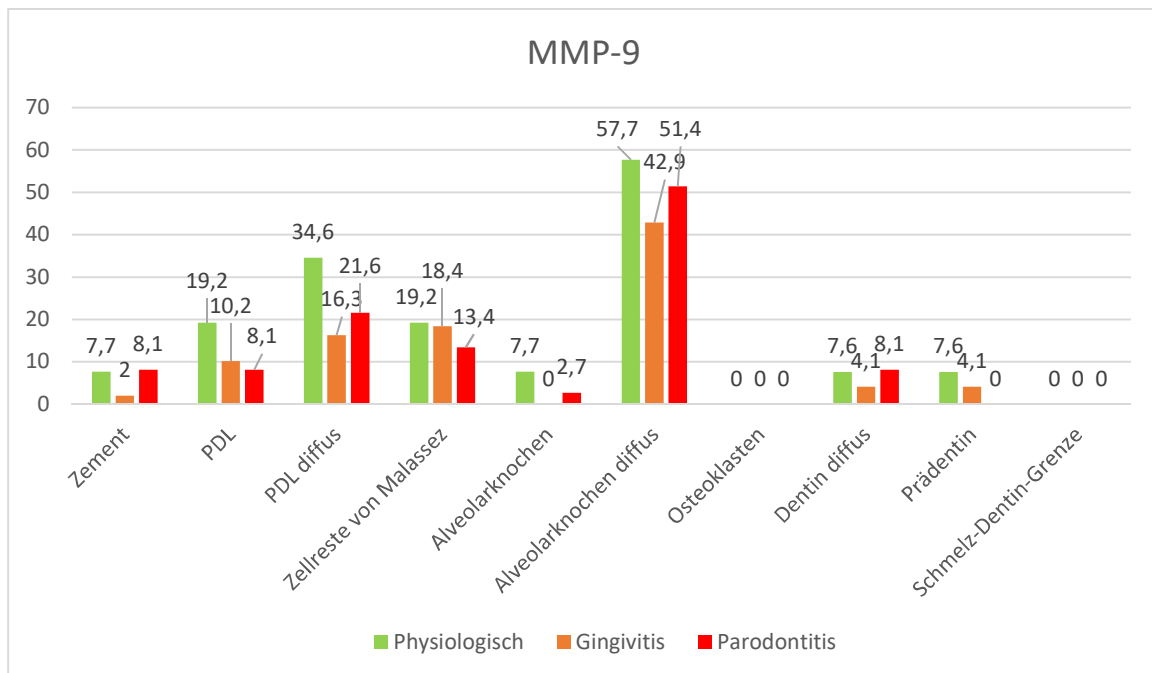


Abbildung 25: Prozentualer Anteil positiver immunhistologischer Reaktionen für MMP-9 bei physiologischen und erkrankten Zähnen, Teil 2.

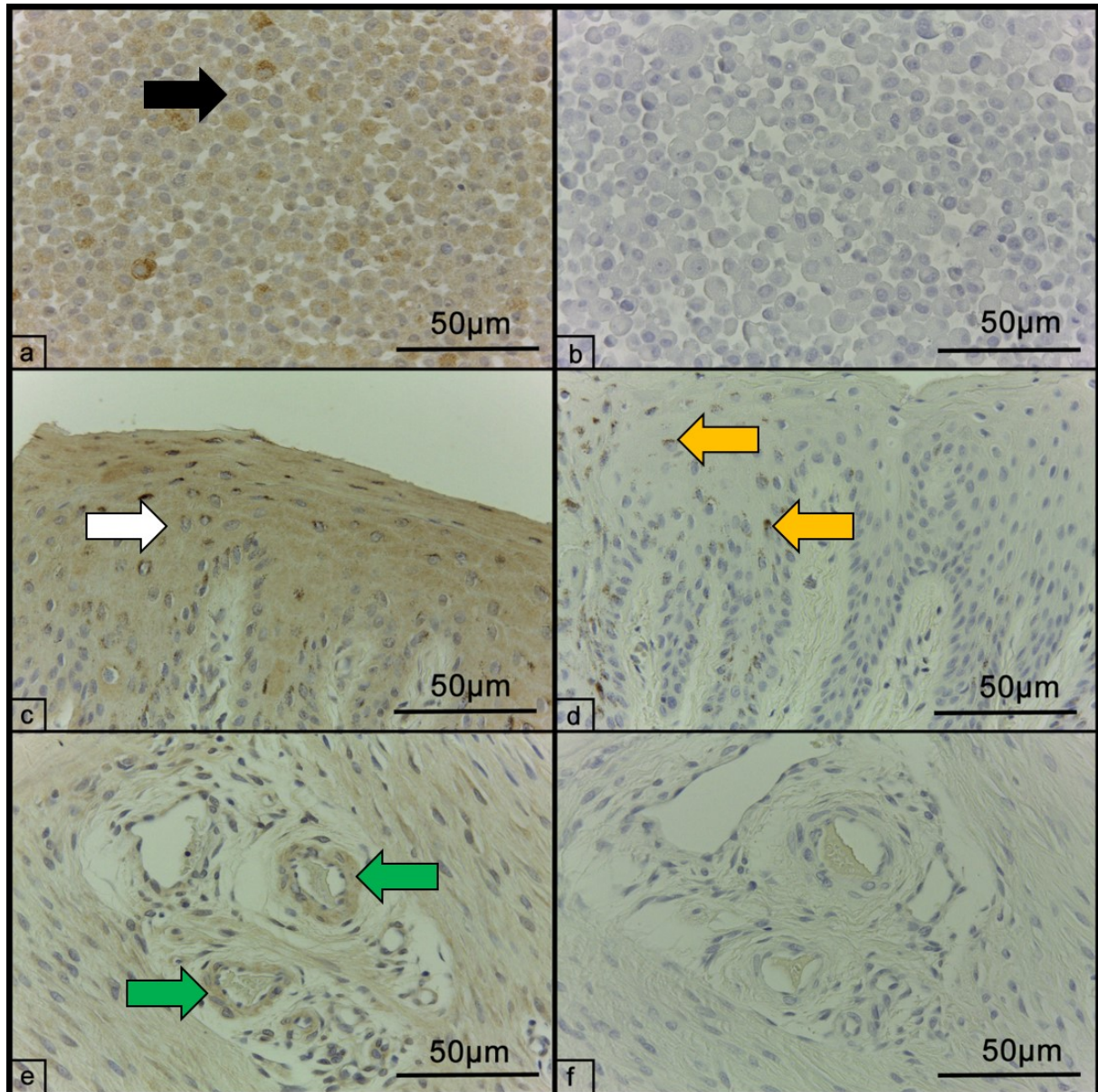


Abbildung 26 a-f: Beispiele für die immunhistologische Darstellung von MMP-9 mittels ABC-Methode. a) Positivkontrolle (Zellpellet DH 82). Das Signal ist bei ca. 90% der Zellen deutlich, braun, feinkörnig und rein zytoplasmatisch (schwarzer Pfeil). b) Negativkontrolle des Zellpellets DH 82. Es lässt sich kein positives Signal erkennen. c) Positive immunohistochemische Reaktion auf MMP-9 im gesamten Gingivaepithel (weißer Pfeil). d) Negativkontrolle der Gingiva mit Pigmenteinlagerung im Epithel (gelbe Pfeile), jedoch ohne Anzeichen für eine positive Reaktion. e) Positives immunohistochemisches Signal innerhalb von Endothelzellen (grüne Pfeile) der Lamina propria. f) Negativkontrolle der Lamina propria, es finden sich keine Reaktionen innerhalb des Endothels.

### **4.7.5. TIMP-1**

Im Fall von TIMP-1 zeigte sich in den Positivkontrollen eine positive Reaktion in 95,0%, 80,0% (jeweils gute Färbeintensität) und 90,0% (mäßige Intensität) aller Zellen. Das Signal stellte sich feingranulär und rein zytoplasmatisch dar. Aufgrund einer positiven Negativkontrolle und zwei Präparaten mit Braunfärbung aller histologisch sichtbaren Bestandteile inklusive der Zellkerne, wurden diese Präparate von der Bewertung ausgeschlossen. 115 Schnitte flossen in die Bewertung ein.

Bei sieben (6,1%) Präparaten konnte keine Farbreaktion detektiert werden. Auf je einem Schnitt (0,9%) begrenzte sich die positive Reaktion auf den Randsaum bzw. das Gingivaepithel. Bei zweien (1,7%) konnten positive Reaktionen nur in Endothelzellen und bei 10,4% (n = 12) in Endothelien und Gingiva festgestellt werden. Die übrigen 94 Schnitte (81,7%) zeigten in mehreren Strukturen eine positive Reaktion:

Bei 21,7% der Präparate zeigte der Randsaum isoliert vom restlichen Gingivaepithel eine positive Reaktion. Sulkus- und Saumepithel waren in 73,9%, das Gingivaepithel in 66,1% der Schnitte positiv. Die Lamina propria der Gingiva zeigte bei 18,3% der Präparate eine positive Reaktion und bei 24,3% eine diffuse Braunfärbung. Innerhalb des parodontalen Ligamentes waren bei 35,7% der Schnitte positive, intrazelluläre Reaktionen und bei 54,8% diffuse Farbumschläge erkennbar. Bei 45,2% zeigten sich die Malassez'schen Zellreste positiv. 28,7% der Präparate zeigten eine positive Reaktion des Prädentins und bei 5,2% war die Schmelz-Dentin-Grenze positiv. Das Zahnzement zeigte in 2,6% der Fälle eine positive Reaktion. Die Pulpa war in 27,0% der Fälle diffus braun gefärbt und zu 0,9% zellulär positiv. Diffuse Braunfärbungen kamen innerhalb des Alveolarknochens zweimal (1,7%) vor, auf Zellebene waren 20,9% der Schnitte bezüglich des Alveolarknochens positiv. 91,3% der ausgewerteten Schnitte zeigten eine positive Reaktion innerhalb von Endothelzellen, während Leukozyten auf 10,4% der Schnitte eine positive Reaktion erkennen ließen. Dabei handelte es sich vorwiegend um gemischte Zellinfiltrate (53,8%), drei (23,1%) durch Plasmazellen, zwei (15,4%) durch neutrophile Granulozyten und ein (7,7%) von Lymphozyten dominiertes Infiltrat. Positive Osteoklasten konnten auf drei (2,6%) Schnitten nachgewiesen werden.

Abbildung 29 zeigt die positive immunhistologische Reaktion auf TIMP-1 beispielhaft im Zellpellet, in Gingivaepithel und Endothelzellen.

## Ergebnisse

Berücksichtigte man den Gesundheitszustand der Zähne bei der Auswertung, so ließ sich für TIMP-1 eine tendenzielle Abnahme der positiven immunhistochemischen Reaktionen von gesunden über gingival bis hin zu parodontal erkrankten Zähnen innerhalb von Saum- und Sulkusepithel, diffusen Reaktionen von Lamina propria und parodontalem Ligament, Zellresten von Malassez sowie der Schmelz-Dentin-Grenze erkennen. Im Vergleich zu gesunden Zähnen war bei gingival und parodontal erkrankten Zähnen eine verringerte Reaktion innerhalb der Lamina propria und der Pulpa erkennbar. Im Gegensatz dazu zeigte sich die Reaktion innerhalb des Randsaums bei gesunden Zähnen (3,6%) geringer als bei gingival (28,0%) und parodontal (27,0%) erkrankten Zähnen (Abbildungen 27 und 28).

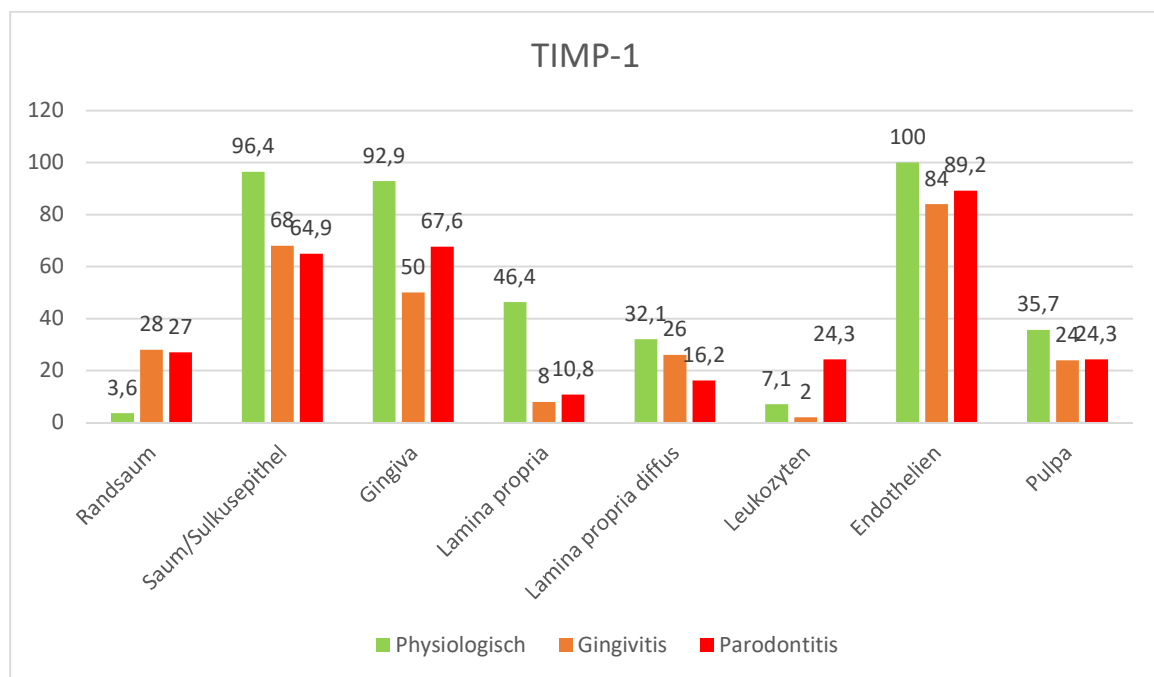


Abbildung 27: Prozentualer Anteil positiver immunhistologischer Reaktionen für TIMP-1 bei physiologischen und erkrankten Zähnen, Teil 1.

## Ergebnisse

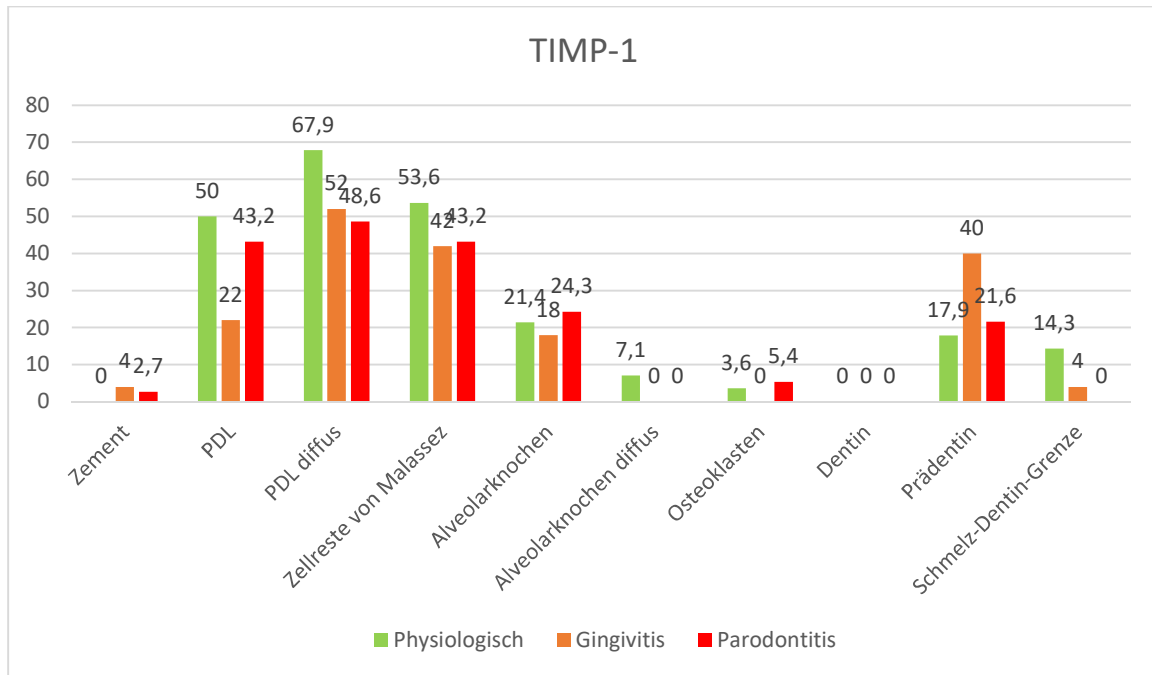


Abbildung 28: Prozentualer Anteil positiver immunhistologischer Reaktionen für TIMP-1 bei physiologischen und erkrankten Zähnen, Teil 2.

## Ergebnisse

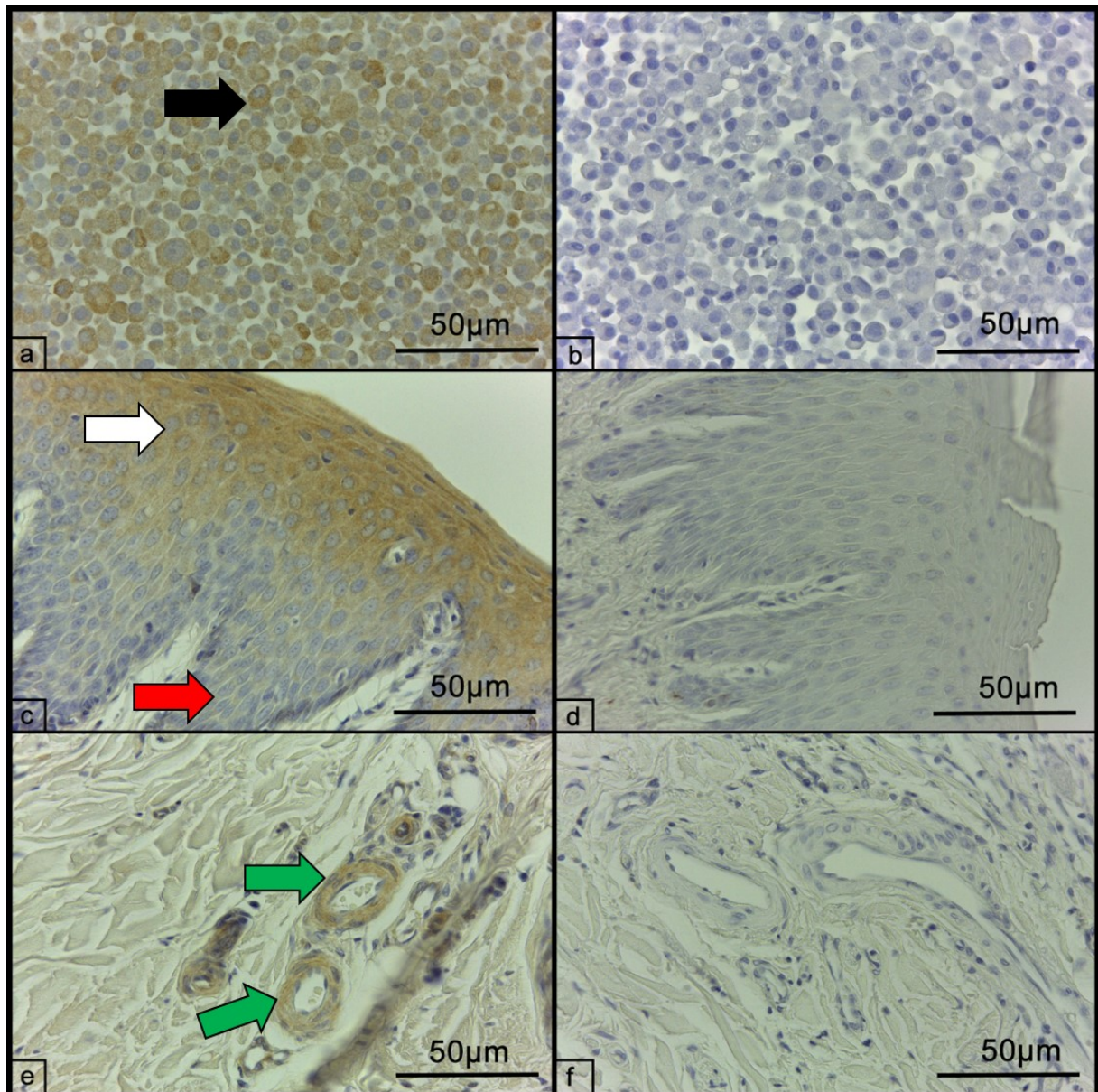
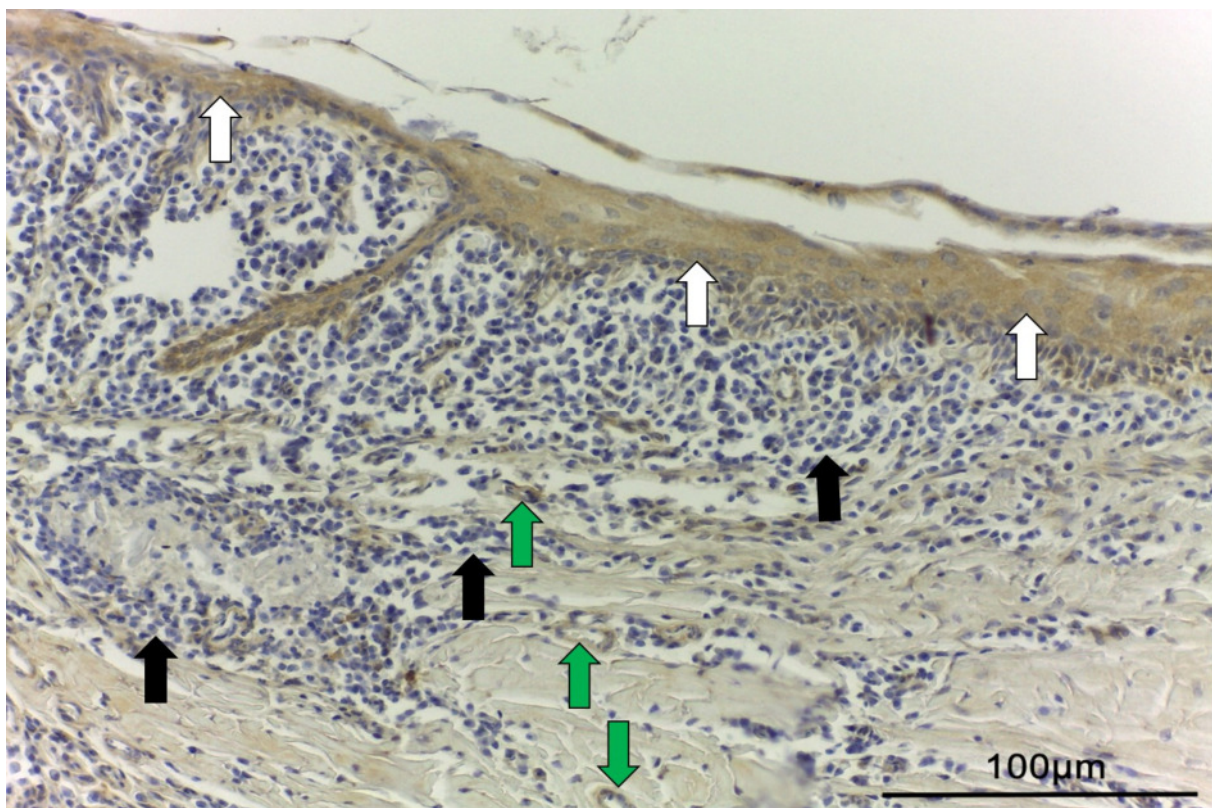


Abbildung 29 a-f: Beispiele für die immunhistologische Darstellung von TIMP-1 mittels ABC-Methode. a) Positivkontrolle (Zellpellet DH 82). Das Signal ist bei ca. 95% der Zellen deutlich, braun, feinkörnig und rein zytoplasmatisch (schwarzer Pfeil). b) Negativkontrolle des Zellpellets DH 82. Es lässt sich kein positives Signal erkennen. c) Positive immunhistochemische Reaktion auf TIMP-1 im Gingivaepithel (weißer Pfeil). Dieses ist basal (roter Pfeil) weniger stark ausgeprägt. d) Negativkontrolle der Gingiva ohne Anzeichen für eine positive Reaktion. e) Positives immunhistochemisches Signal innerhalb von Endothelzellen (grüne Pfeile) der Lamina propria. f) Negativkontrolle der Lamina propria, es finden sich keine Reaktionen innerhalb des Endothels.



#### **4.7.6. Vorkommen von MMP-2, -8, -9 und TIMP-1 in Gingivitis relevanten Geweben**

Histologisch konnte bei insgesamt 70,7% der Schnitte (n =87) eine Entzündung von Randsaum und Gingiva (Parodontitisgrad 1) mit Leukozyteninfiltration in unterschiedlichem Ausmaß diagnostiziert werden. Immunhistologisch zeigten sich die Leukozyten von 8,7% der Schnitte für MMP-2 und von 11,2% der Schnitte für MMP-8 positiv. MMP-9 konnte in 2,7% der Präparate innerhalb von Leukozyten nachgewiesen werden. Für TIMP-1 lagen 10,4% der Schnitte mit positiven Leukozyteninfiltraten vor. Die vorhandenen Leukozyten zeigten somit in den meisten Fällen keine positive Reaktion für einen der getesteten Antikörper. Aufgrund der geringen Anzahl positiver Leukozyten war ein Vergleich zwischen gesunden und erkrankten Zähnen kaum möglich. Tendenziell zeigten MMP-2 und -8 vermehrt positive Signale in Leukozyten erkrankter Zähne als in gesunden. Abbildung 30 zeigt exemplarisch das Bild einer hochgradigen Gingivitis mit negativen immunhistologischen Signalen für TIMP-1 innerhalb der Leukozyten.



*Abbildung 30: Immunhistologische Darstellung von TIMP-1 mittels ABC-Methode in einer hochgradig entzündeten Gingiva. Sowohl Gingivaepithel (weiße Pfeile) als auch Endothelzellen (grüne Pfeile) zeigen eine zytoplasmatische, körnige Braunfärbung und sind damit positiv für TIMP-1. Innerhalb der Leukozyten (schwarze Pfeile) lässt sich keine positive Reaktion nachvollziehen.*

## Ergebnisse

Eine auf den Randsaum beschränkte Gingivitis konnte mittels HE-Färbung bei insgesamt 11,4% der Schnitte (n = 14) in unterschiedlichem Ausmaß festgestellt werden. Die Immunhistochemie zeigte für alle Antikörper in gesunden wie erkrankten Zähnen positive Signale innerhalb des Randsaumes. Diese Signale zeigten mit fortschreitender Krankheit für MMP-2 eine Abnahme während für MMP-8 und TIMP-1 eine Zunahme des Signals erkennbar war. MMP-9 zeigte keine klare Tendenz.

Entzündungen der gesamten Gingiva wurden histologisch bei 59,3% (n = 73) der Präparate in unterschiedlicher Ausprägung diagnostiziert.

Innerhalb des Gingivaepithels war nur für MMP-9 ein tendenziell vermindertes Signal von gesunden Zähnen über Zähnen mit Gingivitis bis hin zur fortgeschrittenen Parodontitis ersichtlich. Saum- und Sulkusepithel zeigten für TIMP-1 eine Verminderung bei fortschreitender Erkrankung. Ebenso zeigte die Lamina propria reduzierte positive Signale für MMP-8 und TIMP-1 bzw. reduzierte diffuse Signale innerhalb der Lamina propria für MMP-9 und TIMP-1 bei fortgeschrittener Parodontalerkrankung.

Die Abbildungen 31-33 zeigen positive Signale für die getesteten Antikörper in Abhängigkeit des Gesundheitszustandes der untersuchten Zähne.

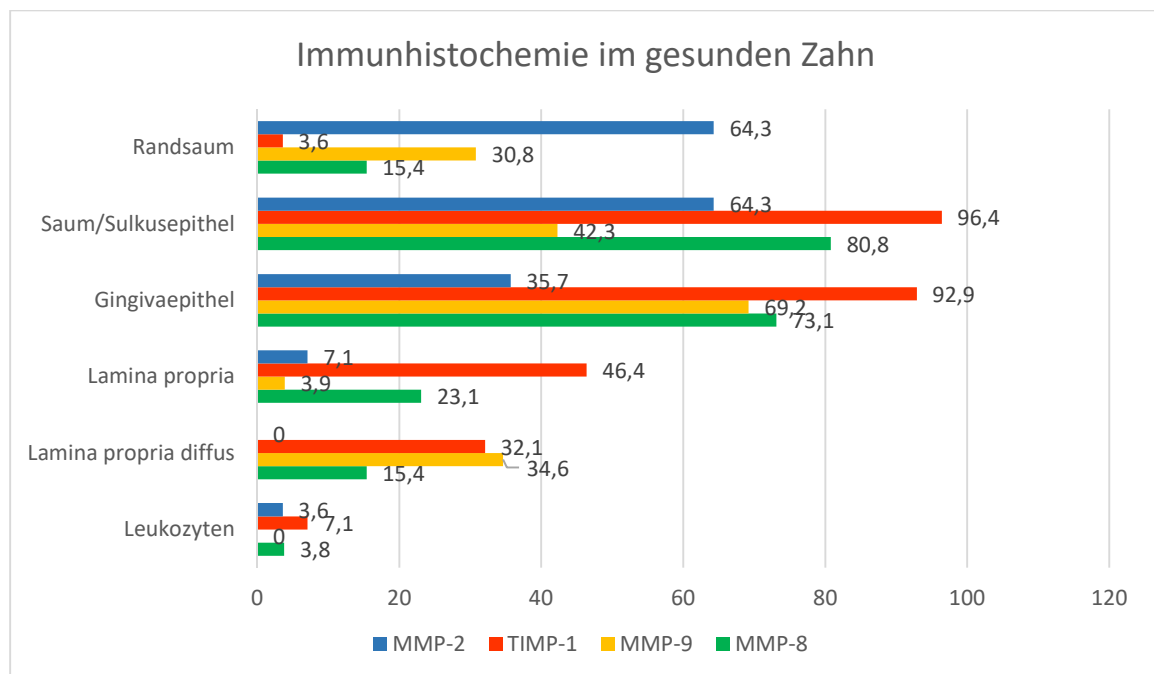


Abbildung 31: Prozentuale Anteile positiver Signale für MMP-2, -8, -9 und TIMP-1 in den für eine Gingivitis relevanten Geweben in physiologischen Zähnen.

## Ergebnisse

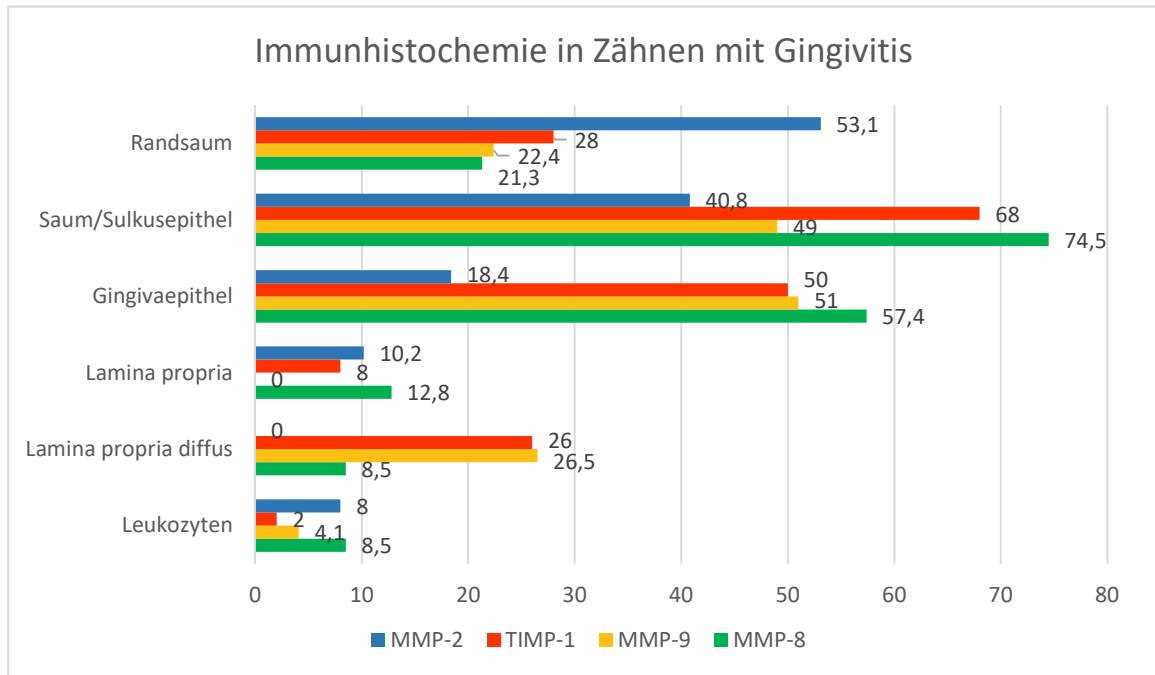


Abbildung 32: Prozentuale Anteile positiver Signale für MMP-2, -8, -9 und TIMP-1 in den für eine Gingivitis relevanten Geweben bei Zähnen mit Gingivitis.

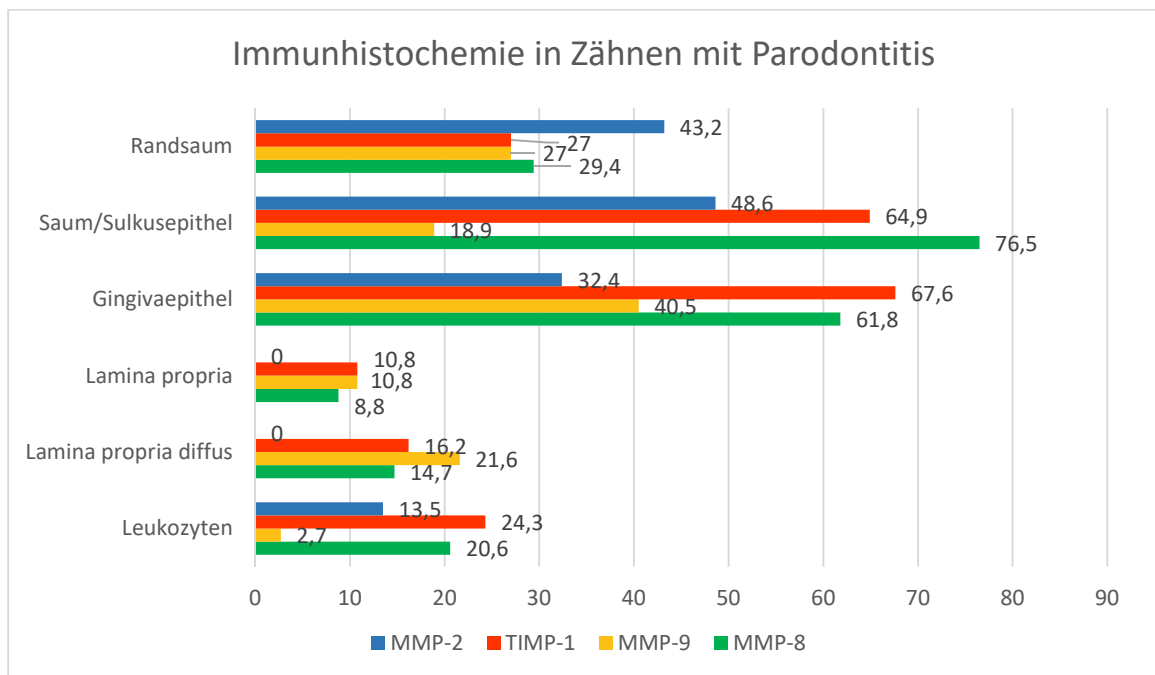


Abbildung 33: Prozentuale Anteile positiver Signale für MMP-2, -8, -9 und TIMP-1 in den für eine Gingivitis relevanten Geweben bei Zähnen mit Parodontitis.

## Ergebnisse

### 4.7.7. Vorkommen von MMP-2, MMP-8, MMP-9 und TIMP-1 bei Parodontitis

Eine Parodontitis Grad 2 bis 4 lag histologisch bei einem Drittel (33,3%) der Schnitte vor.

Innerhalb des parodontalen Ligamentes zeigte sich bei parodontal erkrankten Zähnen ein Abfall der positiven Signale für MMP-2, -8 und -9 im Vergleich zu gesunden Zähnen. Für TIMP-1 verringerten sich die vorgefundenen diffusen Signale im PDL bei Erkrankung. Auch die im PDL enthaltenen Zellreste von Malassez zeigten bei erkrankten Zähnen für MMP-2, -8, -9 und TIMP-1 weniger positive Signale. Für MMP-9 war der Unterschied zwischen gesunden Zähnen (19,2%) zu gingival erkrankten (18,4%) nur gering ausgeprägt, während parodontal erkrankte Zähne zu 13,5% positiv waren. Das Zement zeigte eine Verminderung der Signale von MMP-2 sowie -8 und der Alveolarknochen für MMP-8, je erkrankter der Zahn war. Aufgrund der geringen Anzahl positiver Osteoklasten konnte zu einem Einfluss des Gesundheitszustandes des Zahnes auf den Nachweis der getesteten Antikörper keine Aussage getroffen werden. Die positiven Reaktionen für MMP-2 und -9 nahmen innerhalb von Endothelzellen bei einer Parodontalerkrankung ab. Die Schmelz-Dentin-Grenze zeigte ebenfalls eine Abnahme der positiven Signale für MMP-8 und TIMP-1 bei zunehmender Parodontitis. MMP-2 und -9 zeigten nur wenige bzw. keine positiven Signale der Schmelz-Dentin-Grenze. Die Befunde sind in den Abbildungen 34-36 graphisch dargestellt.

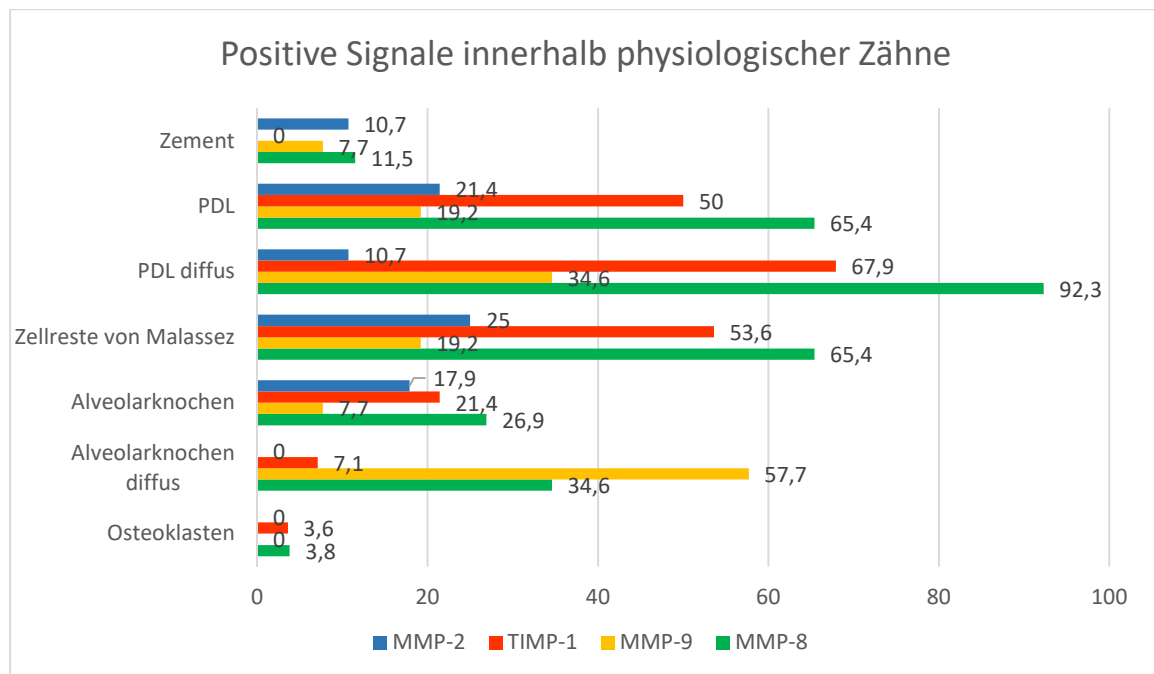


Abbildung 34: Prozentuale Anteile positiver Signale für MMP-2, -8, -9 und TIMP-1 in den für eine Parodontitis relevanten Geweben in physiologischen Zähnen.

## Ergebnisse

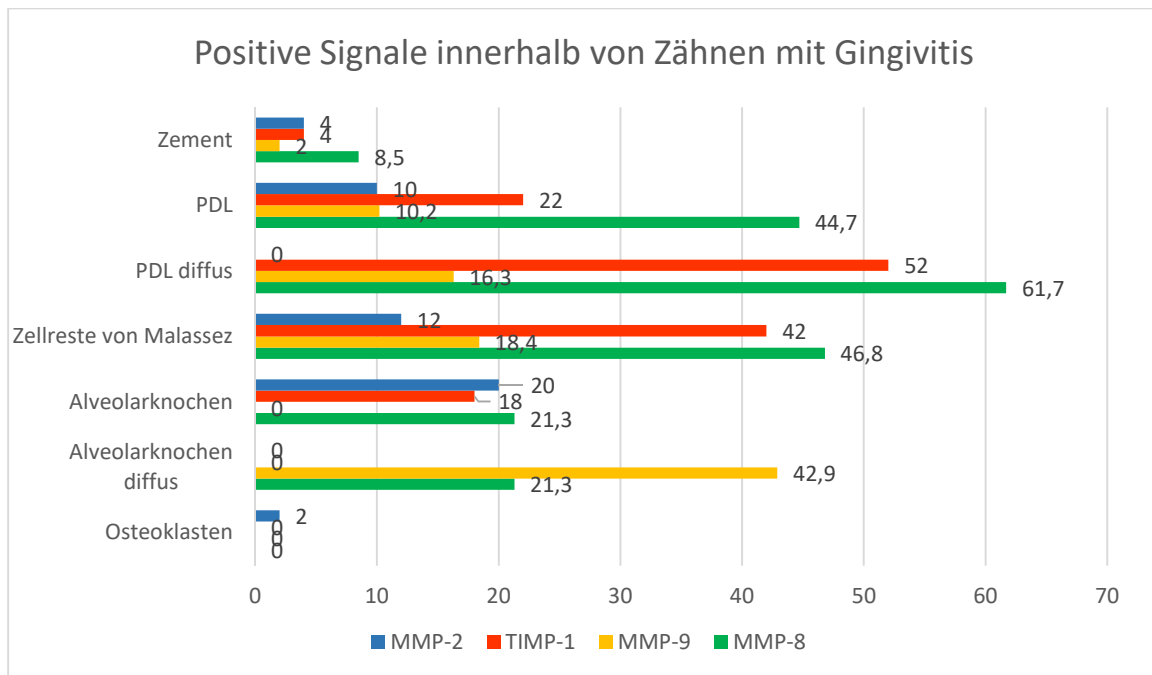


Abbildung 35: Prozentuale Anteile positiver Signale für MMP-2, -8, -9 und TIMP-1 in den für eine Parodontitis relevanten Geweben in Zähnen mit Gingivitis.

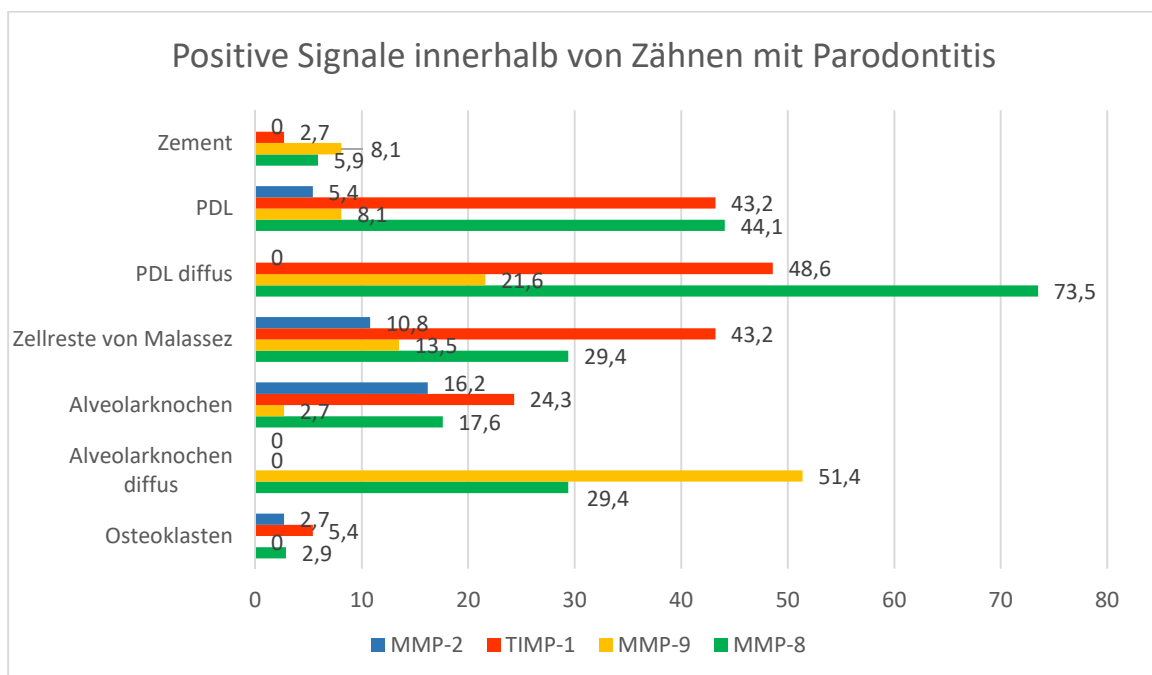


Abbildung 36: Prozentuale Anteile positiver Signale für MMP-2, -8, -9 und TIMP-1 in den für eine Parodontitis relevanten Geweben in Zähnen mit Parodontitis.

## **5.Diskussion**

Die Gingivitis und Parodontitis kommen bei bis zu 85% aller adulten Hunde vor (Hamp et al., 1984; Gad, 1968; Harvey et al., 1994; Kyllar und Witter, 2005; Gorrel, 2006; Suter, 2006). Ihre Bedeutung bezieht sich nicht nur auf die eigentlichen intraoralen Krankheitsprozesse, sondern kann durch Folgeerscheinungen schwerwiegende Komplikationen für den gesamten Organismus bewirken. Da die Veränderungen bei einer Parodontitis des Hundes mit der des Menschen vergleichbar sind, ist der Hund ein beliebtes Tiermodell in der Parodontitisforschung beim Menschen (Albuquerque et al., 2012).

Ziel dieser Arbeit ist es, zusätzlich zu der üblichen klinischen und radiologischen Untersuchung mittels histologischer Untersuchung erkrankter Zähne festzustellen, wie das pathohistologische Erscheinungsbild von Gingividen und Parodontiden ist und inwiefern die einzelnen Untersuchungsmethoden übereinstimmen. Zusätzlich soll eine immunhistologische Untersuchung die Anwesenheit von ausgewählten MMPs und TIMP-1 im Zusammenhang mit Gingividen und Parodontopathien nachweisen.

### **5.1. Patientengut, Anamnese und Probennahme**

Für die korrekte histologische Untersuchung des Zahnes inklusive Alveole müssen Anteile der Kieferknochen entnommen werden, sodass aus tierschutzrechtlichen Gründen eine postmortale Studie durchgeführt wird. Beprobte werden Hunde, die euthanasiert und in der Klinik für Kleintiere, Chirurgie der Justus-Liebig-Universität Gießen verbleiben. Es kann kein Einfluss auf Geschlecht, Alter, Rasse, Vorbehandlungen oder Vorerkrankungen genommen werden. Durch die zunehmende gesellschaftliche Bedeutung des Hundes als Familienmitglied wird immer häufiger eine Bestattung oder Einäscherung des verstorbenen Haustieres gewünscht (Joswig, 2014). Dies scheint vor allem kleinere Hunde zu betreffen, sodass vergleichsweise viele mittelgroße und große Hunde in die Studie eingehen. Kleinere Hunderassen sind jedoch häufiger von einer Parodontitis betroffen als große Hunde (Lindhe et al., 1973; Lindhe et al., 1975; Hamp et al., 1984; Harvey et al., 1994; Kyllar und Witter, 2005). Die Studienpopulation stellt daher keine repräsentative Hundepopulation dar. Ein Vergleich zu anderen Studien zur klinischen und radiologischen Untersuchung des Zahnes und Zahnhalteapparates an Hunden ist deswegen nur eingeschränkt möglich. Um Einflüsse durch Zahnentwicklung und Wachstum zu reduzieren, gehen nur Hunde mit einem Mindestalter von zwölf Monaten in die Studie mit ein (Matsson und Attström, 1979). Ausgeschlossen werden Hunde, die wegen stomatologischer Gründe oder Neoplasien im Kopfbereich euthanasiert werden, um eine Beeinflussung auf die histologische bzw. immunhistologische Untersuchung zu minimieren. Ebenfalls wird eine Auflistung aller

## Diskussion

verabreichter Medikamente eines jeden Hundes geführt, da auch Medikamente wie nicht steroidale Antiphlogistika eine Beeinflussung auf vorhandene MMPs haben können (Buduneli et al., 2002).

Die ersten Veränderungen bei einer Gingivitis und Parodontitis treten meist im Bereich der Molaren (vor allem zwischen P4 und M1) auf (Lindhe et al., 1973; Hamp et al., 1984; Kyllar und Witter, 2005). Um möglichst viele Veränderungen hinsichtlich Gingivitis und Parodontitis zu ermitteln werden daher in der vorliegenden Arbeit die Reißzähne, also der P4 des Oberkiefers und der M1 des Unterkiefers beprobt. Zusätzlich werden weitere parodontal erkrankte Backenzähne (je einmal 109, 206, 207, 209 und 307) verwendet. Labiale bzw. bukkale (häufiger betroffen) und linguale bzw. palatinale (seltener betroffen) Flächen zeigen eine unterschiedliche Häufigkeit von Gingivitiden und Parodontitiden, ohne sich jedoch in ihren Verlauf zu unterscheiden (Lindhe et al., 1973; Hamp et al., 1984; Kyllar und Witter, 2005). Um die Seiten im histologischen Präparat gezielt ansprechen zu können, ist eine Markierung (z.B. eine gefräste Kerbe im Zahn) zweckdienlich. Da es durch diese Einkerbung jedoch zu Einschränkungen bei der Beurteilung des Zahnes kommt, wird in dieser Studie auf eine Seitenzuordnung verzichtet und der einzelne Zahn insgesamt betrachtet.

### 5.2. Probenverarbeitung

Die Fixierung der Proben als Ganzes erfolgt zunächst mit Formalin (10%). Nach Entnahme der Reißzähne inklusive Alveolarfach werden diese für weitere 24 Stunden in gepuffertes Formalin nach Lillie (4%, pH =7,2-7,4) verbracht, bevor sie über 24 Stunden mit PBS (phosphate buffered saline, 1%) gespült werden (Warhonowicz et al., 2007). Da die Proben für die weitere Verarbeitung so klein wie möglich sein sollen und das Interesse dem Zahnhalteapparat gilt, wird die Zahnkrone abgesetzt. Um mittels Mikrotoms eine Schichtdicke von wenigen  $\mu\text{m}$  erreichen zu können, ist der wichtigste Schritt die Entkalkung. Diese wird in der vorliegenden Studie mittels EDTA Lösung (Ethylendiamintetraacetat, 25%, pH 7,4, Raumtemperatur) für sieben bis acht Wochen erreicht. Die Entkalkung mittels EDTA ist für den anschließenden Nachweis von MMPs mittels Immunhistologie, Western Blot, Zymographie, ELISA, Immunfluoreszenz und in situ Hybridisation vielfach beschrieben (Mazzoni et al., 2007; Schwarz et al., 2007; Sulkala et al., 2007; Warhonowicz et al., 2007; Boushell et al., 2008; Corotti et al., 2009; Santos et al., 2009; Boushell et al., 2011; Kato et al., 2011; Niu et al., 2011; Kaiser et al., 2015). Die in der Literatur beschriebenen Konzentrationen variieren dabei von 0,33mol/l (Boushell et al., 2011) bis zu 25% (Warhonowicz et al., 2007). Die Dauer der Entkalkung wird nicht immer angegeben, der längste Zeitraum wird mit fünf Wochen benannt (Boushell et al., 2008). In der vorliegenden Arbeit liegen vergleichsweise großen Proben (ganze Wurzellänge) vor. Da in den oben genannten Studien meist nur kleine

## Diskussion

Zahnfragmente bearbeitet werden, erklärt sich die unterschiedliche Entkalkungsdauer von bis zu acht Wochen in der vorliegenden Arbeit durch den Größenunterschied der Proben. Alternative Entkalkungsmethoden durch beispielsweise Zitronen-, Phosphor-, Essigsäure oder EGTA (Ethylenglycol(bisaminoethylether)tetraacetat) können für die Zymographie verwendet werden (Mazzoni et al., 2007; Kato et al., 2011; Mazzoni et al. 2011). Diese Entkalkungsmethoden werden jedoch nicht bei einer Immunhistologie beschrieben. Niu und Mitarbeiter (2011) bemängeln, dass es durch die Entkalkung mittels EDTA zur Beeinflussung der Ergebnisse kommen kann, sodass die gewonnenen Informationen stets kritisch betrachtet werden müssen. Auch Santos und Mitarbeiter (2009) diskutieren den fehlenden Nachweis von MMP-9 in entkalktem Dentin durch den Einfluss von EDTA als Entkalkungsreagenz. In der vorliegenden Arbeit kann innerhalb des Dentins nur in 6,3% der Fälle eine diffuse positive immunhistochemische Reaktion für MMP-9 beobachtet werden, die übrigen getesteten Antikörper zeigen sich negativ. Auch das Zahnzement hat weniger als 10% positive Reaktionen für die getesteten Antikörper und innerhalb des Alveolarknochens sind Osteoid, Osteozyten und –blasten nur selten positiv. Im Gegensatz dazu können alle verwendeten Antikörper in unterschiedlichem Ausmaß im Prädentin nachgewiesen werden, was sich mit dem positiven Nachweis von MMP-2, -3 und -9 sowie TIMP-1 im humanen Zahn deckt (Boushell et al., 2008; Mazzoni et al., 2011; Niu et al., 2011). Da das Prädentin dem Entkalkungsreagenz ebenso ausgesetzt war wie allen anderen Strukturen, scheint es einen lokalen Einfluss von Mineralisation und Entkalkung mittels EDTA auf die unterschiedlichen Strukturen in unterschiedlicher Ausprägung zu geben. In der vorliegenden Studie werden MMP-2, -8 und TIMP-1 innerhalb der Schmelz-Dentin-Grenze nachgewiesen. Dies deckt sich mit humanmedizinischen Studien, in denen MMP-2 ebenfalls an der Schmelz-Dentin-Grenze festgestellt wird (Boushell et al., 2008; Niu et al., 2011). Nach der Entkalkung ist der Zahnschmelz vollständig aufgelöst, sodass an der Schmelz-Dentin-Grenze eine Demineralisation stattgefunden haben muss. Die Theorie des lokalen Einflusses durch die Entkalkung auf die Nachweisbarkeit scheint damit nicht für die Schmelz-Dentin-Grenze zu gelten. Denkbar ist, dass an dieser Stelle eine große Menge MMPs vorhanden ist, weshalb es trotz Entkalkungsreaktion noch zu positiven immunhistochemischen Reaktionen kommt.

Um die Entkalkungsdauer und damit den Einfluss der Entkalkung möglichst gering zu halten, kann diese unter radiologischer Kontrolle durchgeführt werden (Schwarz et al., 2007).

Nach einer standardisierten Entwässerung werden die Proben in Paraffin eingebettet und Serienschnitte (3µm) angefertigt. Die Proben werden dabei in Paraffinblöcke gegossen und mit einem Teil der Einbettkassetten (zur Beschriftung und als Halterung im Mikrotom) verbunden.



## Diskussion

Wegen einer Diskrepanz zwischen der Größe der Einbettkassetten und der Halterung am Mikrotom müssen nahezu alle Proben mindestens ein weiteres Mal eingeschmolzen und neu ausgegossen werden. Nach dem Schneiden werden die Schnitte kurzzeitig in ein Wasserbad verbracht. Auf der Wasseroberfläche schwimmend glätten sich die Schnitte und können mit möglichst wenigen Überlagerungen auf den Objektträger aufgezogen werden. Hierfür ist bei starren Geweben wie Knochen oder Zähnen eine erhöhte Temperatur (ca. 50-65°C) des Wasserbades erforderlich. Da auch das Paraffin bei einer Temperatur von ca. 65°C eingegossen wird und die Proben so mehrfach auf diese Temperatur erhitzt werden, ist eine Schädigung und Denaturierung vorhandener Proteine denkbar. Dies kann sich in vermehrter Artefaktbildung und Auflockerung des Weichgewebes zum einen, durch möglicherweise fehlende immunhistochemische Darstellung von MMPs zum anderen bemerkbar machen. Paula-Silva und Mitarbeiter (2010) können nach Entkalkung mit 20%-iger EDTA in einer Mikrowelle und anschließender Erhitzung auf 93°C in Natriumcitrat (pH 6,0) für 15 Minuten positive immunhistologische Signale für MMP-1, -2, -8 und -9 in kaninen Zähnen nachweisen. Sulkala und Mitarbeiter weisen 2007 mittels Zymographie eine Gelatinaseaktivität für MMP-2, jedoch nicht für MMP-8 innerhalb von autoklavierten Proben nach. Eine Beeinflussung des immunhistologischen Nachweises von MMPs durch Hitzeeinwirkung, bspw. durch mehrfaches Wiedereinschmelzen der Paraffinblöcke oder durch ein zu heißes Wasserbad ist daher nicht sicher einzuschätzen, könnte jedoch die der Literatur widersprechenden Ergebnisse teilweise erklären.

Die Färbetechnik mittels Hämatoxylin/Eosin Färbung gilt als standardisiert. Der Nachweis von MMPs kann mittels verschiedener labortechnischer Verfahren (Immunhistologie, Zymographie, Western Blot, PCR, in situ Hybridisierung) erfolgen. Da sowohl die histologischen Veränderungen einer Parodontitis als auch die vorhandenen MMPs in den einzelnen Gewebetypen beschrieben werden sollen, wird die Immunhistochemie als Nachweisverfahren gewählt.

Wie aus der Literaturübersicht zu ersehen sind verschiedene MMPs bereits im Zusammenhang mit einer Gingivitis und Parodontitis nachgewiesen worden. MMP-2, -8 und -9 werden in der vorliegenden Studie verwendet, da sie den Hauptbestandteile des Zahnhalteapparates (Kollagen Typ I) abbauen und bereits als Marker für den Schweregrad, das Fortschreiten und den Behandlungserfolg (Cavalla et al., 2017) sowie als Einstufungskriterium für Behandlungserfolge nach apikaler Parodontitis beim Hund Verwendung finden (Schwarz et al., 2007; Paula-Silva et al., 2010). Zudem werden positive statistische Zusammenhänge zwischen histologischem Grad einer Gingivitis und Vorkommen von MMP-2, -8 und -9 sowie eine tendenzielle Verminderung von TIMP-1 in Gingiva und Leukozyteninfiltraten bei Hunden nachgewiesen (Kaiser et al., 2015). Da alle

TIMPs fast alle MMPs hemmen können und in der vorhandenen Literatur vor allem TIMP-1 beschrieben wird, wählt die Autorin für diese Studie ebenfalls TIMP-1 aus (Baker et al., 2002; Nagase et al., 2006; Kaiser et al., 2015).

Niu und Mitarbeiter (2011) weisen MMP-2 und -9 sowie TIMP-1 und -2 in humanem Dentin mittels Immunhistochemie und Zymographie nach. Sie bemängeln, dass die immunhistochemische Untersuchung nicht standardisiert ist. Das verwendete immunhistochemische Protokoll ist ohne die vorherige Behandlung mittels EDTA bereits an Gingivaproben von Hunden und Katzen beschrieben (Kaiser et al., 2015; Ritz, 2015), weshalb lediglich die Verdünnung der verwendeten Antikörper (MMP-2 = 1:300, MMP-8 = 1:200, MMP-9 = 1:300 bzw. 1:200, TIMP-1 = 1:400) durch Vorversuche einzeln bestimmt werden muss. Da im Hauptversuch die Intensität von MMP-9 vergleichsweise schwach erscheint, muss die Verdünnung von 1:300 auf 1:200 erniedrigt werden.

Als Positivkontrolle wird bei allen verwendeten Antikörpern ein Zellpellet aus einer Makrophagen/Monozyten-Zelllinie eines disseminierten histiozytären Sarkoms des Hundes (DH 82) verwendet. Dieses findet schon in anderen Studien Verwendung als Positivkontrolle für MMP-2, -9 und TIMP-1 (Barnes et al., 2000; Puff et al., 2013; Kaiser et al., 2015). Für MMP-8 wird die Verwendbarkeit als Positivkontrolle in Vorversuchen getestet und bestätigt. Um einen Einfluss von EDTA als Entkalkungsreagenz auf die immunhistochemische Reaktion auszuschließen, ist bei nachfolgenden Studien eine Behandlung der Positivkontrolle mit EDTA zu empfehlen.

### 5.3. Klinische Untersuchung der Maulhöhle

Bei der klinischen Untersuchung werden der modifizierte Gingivitisindex, der Furkationsindex und zusätzlich die maximal sondierbare Parodontaltaschentiefe ermittelt. Da Zahnstein die Beurteilung erschweren kann, wurde zunächst das Vorhandensein von Zahnstein beurteilt und dieser anschließend mittels Scaler entfernt (Gorrel, 2006).

In der vorliegenden Studie weisen 60% der untersuchten Zähne eine physiologische Gingiva ohne Rötung auf (Gingivitisindex 0). 30% der Zähne zeigen eine geringgradige Rötung und Ödematisierung der Gingiva (Grad 1) und 10% eine mittelgradige Rötung und Ödematisierung der Gingiva (Gingivitis Grad 2). Spontane Blutungen (Grad 3 Gingivitis) können in dieser Studie nicht beobachtet werden. Dies liegt am Charakter der postmortalen Untersuchung. Durch Zyanosen kann die Beurteilung bezüglich Rötungen der Gingiva erschwert sein. Da zu diesem Zeitpunkt außerdem der Blutkreislauf sistiert, kommt es zu einer Verfälschung der Untersuchungsergebnisse bezüglich Blutungsneigungen im Vergleich zu vitalen Patienten (Wohlsein und Reifinger, 2015).

## Diskussion

Die hohe Rate von 60% Zähne ohne klinisch erkennbare Gingivitis der vorliegenden Studie kann nur durch eine Studie von Lund und Mitarbeitern (1999) bestätigt werden, bei der multizentrisch alle klinischen Auffälligkeiten vorgestellter Patienten erfasst werden und lediglich 19,5% eine Gingivitis zeigen. Da bei einer multizentrischen Studie viele Untersucher beteiligt sind und die Ergebnisse den sonst sehr hohen Prävalenzen von bis zu 100% (Harvey et al., 1994; Kyllar und Witter, 2005; Wallis et al., 2018) einer Gingivitis widersprechen, ist fraglich, ob immer eine vollständige Untersuchung der Maulhöhle stattgefunden hat. Die vorliegende Studie zeigt im Vergleich zu denen am lebenden Patienten vergleichsweise weniger und auch weniger stark ausgeprägte Gingivitiden. Harvey und Mitarbeitern (1994) stellen bei 35-40% der Reißzähne eine Gingivitis Grad 2 und bei jeweils 5% der Reißzähne eine Gingivitis Grad 3 fest, während Kyllar und Witter (2005) zu 32% eine Gingivitis Grad 2 und zu 27% eine Gingivitis Grad 3 feststellen. Wallis und Mitarbeiter (2018) diagnostizieren in einer Studie von 2018 Labrador Retrievern zu 100% eine Gingivitis. Entgegen der sonst publizierten Befunde von primär bukkal befallenen Prämolaren und Molaren finden Wallis und Mitarbeiter (2018) Veränderungen vor allem im Bereich der Inzisiven und diese vor allem lingual bzw. palatinal. Ob dies durch die Größe der untersuchten Probanden oder eine genetische Beeinflussung zu erklären ist bleibt unklar. In der vorliegenden Studie wird in der klinischen Untersuchung keine Unterscheidung der Zahnseiten vorgenommen, sodass diese Ergebnisse nicht verglichen werden können. Neben den Limitationen einer postmortalen Untersuchung liegt eine weitere mögliche Erklärung für die unterschiedlichen Gingivitisbefunde der vorliegenden Studie zu den Ergebnissen der Literatur in der verwendeten Studienpopulation, die aus vermehrt großen Hunden besteht. Diese erkranken im Vergleich zu kleinen Hunden weniger oft und weniger stark an Gingivitis und Parodontitis (Harvey et al., 1994).

Die Furkationen der mehrwurzeligen Backenzähne werden mittels Parodontalsonde auf Knochenverlust geprüft. Bei 85% kann die Sonde nicht in die Furkation eingeführt werden und liefert somit keinen Hinweis auf Knochenabbau (Grad 0). Bei jeweils 5% kann die Sonde zu weniger als ein Drittel (Grad 1), mehr als ein Drittel (Grad 2) und vollständig durch die Furkation (Grad 3) geführt werden. Harvey und Mitarbeiter (1994) stellen bei ca. 7% der Oberkiefer- und ca. 4% der Unterkieferreißzähne (insgesamt 1-6% der mehrwurzeligen Zähne) einen nicht näher beschriebenen Furkationsbefund fest. Der Furkationsindex gibt an, ob die Furkation passiert werden kann und dient daher vor allem als Einstufungskriterium für einen gering- bis mittelgradigem horizontalem Knochenabbau. Beim Sondieren der Furkation kann es durch bindegewebige Neuformationen zu einem verfälschten Ergebnis kommen, da zwar ein Knochenabbau stattgefunden hat, jedoch keine Sondierbarkeit festgestellt werden kann (Walter

## Diskussion

und Schmidt, 2018). Eine Unterscheidung zwischen mittel- bis hochgradigem Knochenabbau (bspw. zwischen 40% und 80% Knochenabbau im Vergleich zur Gesamtwurzellänge) kann mittels Sondierung nicht erfolgen, da die Furkation in beiden Fällen vollständig passierbar wäre (Grad 3). Ebenso kann bei vertikalem Knochenabbau an einer Wurzel die Furkation selbst unter Umständen nicht sondiert werden, obwohl ein hochgradiger Knochenabbau vorliegt. In einer humanmedizinischen Studie kann ein Furkationsbefall bei 65% klinisch und radiologisch, bei 22% nur radiologisch und bei 3 % nur klinisch nachvollzogen werden (Walter und Schmidt, 2018). Daher müssen bei der Gesamteinteilung der Parodontalerkrankung klinische und radiologische Untersuchung in Kombination berücksichtigt werden (Walter und Schmidt, 2018).

Im Rahmen einer Parodontitis kommt es erst im weit fortgeschrittenen Stadium zu einer erhöhten Mobilität mehrwurzeliger Zähne (Biancu et al., 1995). Eine Differenzierung der verschiedenen Mobilitätsgrade ist bei mehrwurzeligen Zähnen nur schwer möglich (Harvey et al, 1994; Gorrel, 2006). Auf die Auswertung der Mobilität wird daher verzichtet.

### 5.4. Radiologische Untersuchung der Maulhöhle

Durch die radiologische Untersuchung wird unter anderem der Knochenabbau im Verhältnis zur Gesamtwurzellänge bestimmt. Dies wird bei intraoralen Röntgenaufnahmen im Unterkiefer mittels Parallelröntgentechnik, im Oberkiefer durch Halbwinkeltechnik erreicht. Das intraorale Röntgen erfordert je nach Tiergröße im Vergleich zu extraoralem Röntgen mehr Aufnahmen, um das gesamte Gebiss abzubilden und führt daher zu einer höheren Strahlenbelastung für den Patienten. Andererseits kann die Strahlenbelastung für extraorales Röntgen durch eventuell notwendige Wiederholungsaufnahmen wegen Überlagerungen im Vergleich zur intraoralen Technik erhöht sein (Milhaljević, 2010). Extraorale Röntgenaufnahmen zeigen im Vergleich zu intraoralen Aufnahmen eine geringere Detaillierbarkeit und Qualitätseinbußen durch Zentralstrahlverschiebungen und Überlagerungen (Tsubawa et al., 2000). Prinzipiell kommt es bei extraoralen Übersichtsaufnahmen zu Verzerrungen der Wurzellänge, die jedoch nicht statistisch relevant sind (Mol, 2004). In Studien zur Beurteilung von Knochenabbau bei Parodontitis in der Humanmedizin mit Hilfe von intra- und extraoralen Röntgenaufnahmen wird eine gute Übereinstimmung erreicht, weshalb in der Humanmedizin bei einer standardisierten Zahnbehandlung zur Darstellung des gesamten Gebisses aus Strahlenschutzgründen die extraoralen Übersichtsaufnahmen empfohlen werden, die im Bedarfsfall durch intraorale Einzelaufnahmen oder dreidimensionale Methoden ergänzt werden können (Persson et al., 2003). Da die radiologische Untersuchung in der Humanmedizin den Strahlenschutz für den (menschlichen) Patienten fokussiert, in der Veterinärmedizin jedoch auch der behandelnde Tierarzt geschützt werden soll, werden im Idealfall extraorale Röntgenaufnahmen auf Übersichtsaufnahmen bei großen Hunden beschränkt. In der vorliegenden Studie ist der Strahlenschutz des Patienten irrelevant, da es sich um postmortale Untersuchungen handelt. Um möglichst überlagerungsfreie Röntgenaufnahmen anzufertigen, werden in der Veterinärmedizin intraorale Röntgenaufnahmen empfohlen (Milhaljević, 2010). Daher werden auch in der vorliegenden Arbeit intraorale Röntgenaufnahmen angefertigt.

Im Röntgen wird mittels zweidimensionaler Darstellung eine dreidimensionale Struktur abgebildet. Dabei lassen sich Überlagerungen nicht vermeiden, was die Befundbeurteilung, insbesondere im Bereich des Oberkiefers, erschwert (Paula-Silva et al., 2009). Knochenabbau ist im Röntgen erst ab 30-50% Substanzverlust sichtbar (Mol 2004). Einschränkungen bei der Auswertung ergeben sich in der vorliegenden Studie beim Zahn 208 durch die zusätzliche palatinale Wurzel und der zusätzlichen Furkation zwischen mesialer und palatinaler Wurzel. Diese können wegen Überlagerungen ebenso wenig ausgewertet werden wie die Furkationen der Zähne

## Diskussion

109 bzw. 209, die senkrecht zum Kiefer stehen. Die gleiche Problematik stellt sich bei brachycephalen Patienten, bei denen Zähne wegen des Platzmangels im Kiefer oft rotiert vorliegen und deshalb im Röntgen nicht ausreichend beurteilt werden können (Döring et al., 2018). Durch eine dreidimensionale Darstellung werden Überlagerungen vermieden. Campbell und Mitarbeiter vergleichen 2016 intraorale Röntgenaufnahmen und Computertomographie (CT) hinsichtlich paro- und endodontaler Veränderungen beim Hund. In Abhängigkeit vom Zahntyp stimmen die Untersuchungsergebnisse sehr gut bis sehr schlecht überein. Die schlechteste Übereinstimmung für parodontale Veränderungen lässt sich im Bereich der Unterkieferinzisiven nachweisen. Durch die vergleichsweise eng stehenden Zähne ist die Identifikation des Alveolarknochenrandes erschwert. Die Untersuchung mittels Röntgen zeigt sich hier als besser geeignet als die CT. Tsugawa und Mitarbeiter (2000) postulieren, dass der Abstand vom Alveolarknochenrand zur Schmelz-Zement-Grenze im Bereich der Inzisiven auch beim gesunden Hund variabel ist, weshalb die radiologische Untersuchung immer in Kombination mit der klinischen Untersuchung ausgewertet werden muss. Im Röntgen wird eine Parodontitis insgesamt häufiger diagnostiziert, wobei offenbleibt, ob mittels Röntgen eine Parodontitis über- oder mittels CT die Befunde unterinterpretiert werden (Campbell et al. 2016). Es liegt eine gute Übereinstimmung der Befunde für Endodontopathien vor, wobei die CT (v.a. im Oberkiefer) 10% mehr Befunde erkennt als das Röntgen (Campbell et al., 2016). Die Computertomographie ist in ihrer Detailerkennbarkeit auf die Schichtdicke limitiert und vergleichsweise strahlenintensiv (Mol, 2004). Sie sollte nur nach genauer Indikation durchgeführt werden, kann aber durch die überlagerungsfreie Ansicht einen diagnostischen Mehrgewinn liefern (Campbell et al., 2016).

Die digitale Volumetomographie (DVT, englisch: „*cone-beam computed tomographie*“) ist im Vergleich zur klassischen Computertomographie strahlenärmer und kostengünstiger. Sie eignet sich vor allem zur Darstellung von Hartgeweben, während das Weichteilgewebe nicht optimal dargestellt wird (Mol, 2004). In einer Studie von Paula-Silva und Mitarbeitern (2009) werden periapikale Veränderungen im Röntgen, mittels digitaler Volumetomographie sowie histologisch (Goldstandard) ausgewertet. Mittels DVT lassen sich demnach mehr Veränderungen als im Röntgen nachvollziehen (Sensitivität 91% DVT, 77% Röntgen). Die Spezifität liegt für beide Verfahren bei 100%. Kleinere Pathologien können histologisch, jedoch nicht radiologisch nachgewiesen werden. Döring und Mitarbeiter (2018) können für die Beurteilung von Alveolarknochenverlust bei brachycephalen Hunden eine Sensitivität von 65% im Röntgen und bis zu 100% mittels DVT ermitteln. Bei Hunden mit vorliegenden Zahnfehlstellungen wie brachycephale Rassen ist nach technischer Möglichkeit das Anfertigen einer Schnittbilddiagnostik

## Diskussion

trotz höherer Strahlenbelastung der Untersuchung mittels Röntgenbilder vorzuziehen (Döring et al., 2018). Bei Hunden mit physiologischer Zahnstellung sind lediglich dreiwurzelige Zähne (108, 208) und die Zähne 109 bzw. 209 nicht optimal beurteilbar. Da eine dreidimensionale Darstellung immer mit einer höheren Strahlenbelastung einhergeht, sollte sie nur bei ausreichender Indikation, z.B. Diskrepanz zwischen klinischer und radiologischer Untersuchung durchgeführt werden (Mol, 2004). Die technischen Mittel hierfür stehen nicht jedem Tierarzt zur Verfügung und eine Computertomographie bzw. digitale Volumentomographie bedeutet zusätzlich für den Besitzer einen erhöhten Kostenaufwand. Außerdem werden bei Schnittbildverfahren mehr Bilder angefertigt als beim Röntgen, was den Zeitaufwand bei der Auswertung für den behandelnden Tierarzt erhöht.

Die Untersuchung mittels Magnetresonanztomographie (MRT) ist für intraorale Neoplasien und Kiefergelenkspathologien in der Humanmedizin bereits Standarddiagnostikum (Hilgenfeld et al., 2016). Der Vorteil liegt in der guten Darstellung von Weichgeweben, während wasserarme, mineralisierte Gewebe wie die Zahnhartsubstanzen und Alveolarknochen nur schlecht visualisiert werden können und schlecht voneinander abgrenzbar sind. Im Rahmen der Frühdiagnostik der Parodontitis könnten Veränderungen potentiell bereits vor dem Knochenabbau erkannt werden. Zur Therapiekontrolle einer Parodontitis wird die MRT in Pilotstudien bereits erfolgreich eingesetzt. Sie zeigt sich im Rahmen der Kariesfrüherkennung sensitiver als der aktuelle Goldstandard (Röntgen) (Hilgenfeld et al., 2016). Insgesamt liegt der Schwerpunkt für die Diagnostik mittels MRT jedoch auf Veränderungen des Weichgewebes und kann für die Parodontisdiagnostik zum aktuellen Zeitpunkt nicht routinemäßig empfohlen werden.

In der vorliegenden Studie werden die Röntgenaufnahmen für jede Wurzel und Furkation, sowie als Gesamtwertung pro Zahn (schlechtestes Ergebnis) beurteilt. Damit können Vergleiche zur klinischen Untersuchung (pro Zahn) und histologischen Untersuchung (geteilt in Wurzel- und Furkationsbefunde) gemacht werden. Die separate radiologische Befundung für Wurzeln und Furkationen ist nicht üblich, sodass sich der Vergleich mit anderen Studien auf die Beurteilung pro Zahn beschränkt.

Nur 35% der Zähne der vorliegenden Studie zeigen radiologisch eine Parodontitis. Dies ist deutlich weniger als in Studien der Forschergruppen um Hamp (1984) und Döring (2018), die radiologisch 64% der Hunde bzw. 74% der Zähne als parodontal erkrankt diagnostizieren. Döring und Mitarbeiter untersuchen brachycephale Hunde mittleren Alters. Diese Gruppe ist wegen der Zahnfehl- und Engstellungen, der geringen Körpergröße und des mittleren Alters prädisponiert für eine Parodontitis, was die vergleichsweise hohe Prävalenz erklären kann (Eickhoff, 2005; Logan,

## Diskussion

2006; Suter, 2006). In der vorliegenden Arbeit werden die linken Reißzähne und weitere mehrwurzelige Backenzähne beurteilt. Hamp und Mitarbeiter (1984) berücksichtigen alle Zähne. Sie beschreiben, dass es innerhalb eines Gebisses zu großen Unterschieden des Gesundheitszustandes von Zahn zu Zahn kommt. Obwohl die Reißzähne zuerst Veränderungen einer Parodontitis aufweisen (Lindhe et al., 1973; Hamp et al., 1984; Kyllar und Witter, 2005), können andere Zähne trotzdem zeitgleich eine Parodontitis entwickeln. Daher ist es möglich, dass unter Berücksichtigung aller Zähne in der vorliegenden Studie eine höhere Prävalenz radiologisch festgestellt werden könnte.

Bei 19,8% der untersuchten Hunde finden Hamp und Mitarbeiter (1984) im Röntgen Hinweise auf Karies. Dies kann in der vorliegenden Studie nicht nachvollzogen werden, da es keinen Zahn mit Kariesbefall gibt.

Neben dem Knochenabbau können in der vorliegenden Studie nebenbefundlich Ankylosen bei 33,8% der Wurzel- bzw. 5,3% der Furkationspräparate festgestellt werden. Diese sind bislang beim Hund nur wenig erforscht. Ankylosen stellen die knöcherne Verbindung von Zahnwurzel und Alveolarknochen dar (Tsugawa et al., 2000). Sie entstehen beispielsweise durch Knochenregeneration nach einer Parodontitis. Da sich Knochen schneller regeneriert als das parodontale Ligament (PDL), kann es bei großen Defekten zu einer Knochenregeneration kommen, bevor sich das PDL nachbilden kann (Klinge et al., 1985). Konkrete Prävalenzstudien zu Ankylosen gibt es nach Recherche der Autorin beim Hund nicht, sodass ein Vergleich mit den Daten der vorliegenden Studien nicht möglich ist. In der vorgelegten Arbeit zeigen die meisten Wurzeln mit radiologischer Ankylose (85,2%) im Röntgen keinen Hinweis auf eine Parodontitis. Bei den Wurzeln wird ein Präparat (50%) mit radiologischem Parodontalindex 1 bewertet, wobei die geringe Anzahl an Furkationen mit radiologischer Ankylose zu berücksichtigen ist. Die hohe Anzahl von parodontal gesunden Präparaten mit Ankylosen in der radiologischen Untersuchung lässt zwei Schlussfolgerungen zu: Zum einen kann es sein, dass kein Zusammenhang zwischen einer Parodontitis und dem radiologischen Vorkommen von Ankylosen besteht. Zum anderen ist es möglich, dass radiologisch eine vorangegangene Parodontitis, die nach Abheilen zu einer Ankylose führt, nicht erkannt wird, sodass zur Differenzierung dieser Theorien andere diagnostische Methoden (z.B. Histologie) notwendig sind.

Im Gegensatz zu Ergebnissen der vorliegenden Studie von lediglich 5% der untersuchten Zähne werden in der Literatur bei 24% der Zähne bzw. 18-54% der untersuchten Hunde radiologisch Resorptionen beschrieben (Hamp et al., 1984; Peralta et al., 2007 [1 und 2]; Döring et al., 2018). Diese treten meist bei älteren Hunden in Verbindung mit einer Parodontitis oder allgemein bei



## Diskussion

großen, älteren Hunden auf. Resorptionen werden typischerweise mit Hilfe von Röntgenbildern festgestellt, sind radiologisch jedoch schwer zu diagnostizieren, wenn sie nur ein geringes Ausmaß haben oder oberflächlich gelegen sind (Maltha et al., 2004; Peralta et al., 2007 [1]). Da Zement im Röntgen nicht von Dentin zu unterscheiden ist, können auf das Zement beschränkte Resorptionen nicht radiologisch diagnostiziert werden (Peralta et al., 2007 [2]). Resorptive Läsionen können in unterschiedlichem Ausmaß und durch verschiedenste Prozesse entstehen. Wurzelresorptionen treten nach kieferorthopädischer Behandlung bereits nach 7 Tagen an der Zugseite der Zahnwurzeln auf (Maltha et al., 2004). Für die durchgeführte Studie liegen keine anamnestischen Daten zu vorangegangenen kieferorthopädischen Behandlungen vor, sodass ein Zusammenhang potentiell denkbar ist. Im Rahmen einer Parodontitis können resorptive Läsionen gleichzeitig zu Knochenregeneration und Bildung von Ankylosen gefunden werden (Klinge et al., 1985). Daher ist eine Untersuchung zu Ankylosen und Resorptionen im Zusammenhang zur Parodontitis in den Augen der Autorin sinnvoll und kann durch Folgestudien näher beschrieben werden.

Eine Hyperzementose kann radiologisch als zunehmende Sklerosierung der Lamina dura und keulenförmige Auftreibung im Bereich der Zahnwurzel erkannt werden (Milhaljević, 2010; Zhou et al., 2012; Niemiec, 2013; Smedley et al., 2015). Bei Pferden sind in Studien radiologische Veränderungen wie bullöse Auftreibungen des Wurzelbereiches im Rahmen einer EOTRH (Englisch: „equine odontoclastic tooth resorption and hypercementosis“) bei bis zu 93,7% der untersuchten Pferde an Inzisiven auffindbar (Henry et al., 2017; Rehrl et al., 2018). Bei diesem Erkrankungsbild handelt es sich um Veränderungen der Inzisiven von älteren, vornehmlich männlichen Pferden, die durch Resorptionen und Hyperzementosen umgebaut werden und oft mit einer Parodontitis assoziiert auftreten. Dies führt beim Pferd zu einer Schmerzhaftigkeit, wohingegen dieses Erkrankungsbild beim Hund nicht beschrieben ist und Hyperzementosen wegen fehlender klinischer Auffälligkeiten oftmals nur nebenbefundlich erkannt werden (Staszyk et al., 2008; Milhaljević, 2010; Smedley et al., 2015). Bei Mensch und Hund sind Hyperzementosen histologisch ebenfalls mit chronischer Parodontitis assoziiert, wobei unklar ist, ob die Parodontitis zur Hyperzementose führt oder die Hyperzementose durch die raue Oberfläche als Keimreservoir dient und somit die Parodontitis aufrecht erhält (Hamp und Lindberg, 1977; Zhou et al., 2012). Auch nach einer partiellen Wurzelspitzenresektion wird die Ausbildung von Hyperzementosen beim Hund im Heilungsverlauf beobachtet (Yaghmaiee et al., 2007). In der vorliegenden Studie werden keine typischen keulenartigen Auftreibungen detektiert, sodass radiologisch keine Hyperzementose festgestellt wird.

## Diskussion

Da die radiologische Untersuchung keine Veränderungen der Gingiva darstellen kann, ist eine alleinige radiologische Untersuchung zur Beurteilung des Parodontalzustandes nicht ausreichend und muss immer in Kombination mit der klinischen Untersuchung ausgewertet werden (Eickhoff, 2005; AVDC, 2010; Milhaljević, 2010; Niemiec, 2013).

### 5.5. Histologische Untersuchung

In der physiologischen Gingiva kommen **Leukozyten** (Makrophagen, Plasmazellen, Lymphozyten, neutrophile Granulozyten) nur vereinzelt vor. Sie befinden sich vorwiegend im koronalen Anteil des Sulkusepithels (Attström et al., 1975; Hamp und Lindberg, 1977; Matsson und Attström, 1979). Bei einer Gingivitis befinden sich erste Leukozytenansammlungen im Randsaum und bei weiterer Ausbreitung der Leukozyten befinden sich die meisten auch weiterhin im koronalen Anteil nahe des Sulkusepithels (Attström et al., 1975; Matsson und Attström, 1979). Dies deckt sich mit den Ergebnissen der vorliegenden Arbeit, bei der eine Randsaumgingivitis als Vorstufe zur generalisierten Gingivitis angesprochen werden kann. Die Leukozyteninfiltrate bei einer Gingivitis sind abhängig vom zeitlichen Verlauf, dem Alter des Patienten und der Lokalisation innerhalb der Gingiva von unterschiedlichen Zellpopulationen geprägt. In die vorliegende Studie fließen nur adulte Hunde ein. Wie lange Zahnfleischveränderungen bei den verwendeten Probanden bereits vorlagen, ist nicht bekannt. Die Leukozyteninfiltrate der gesamten abgebildeten Gingiva werden auf die dominierende Zellpopulation untersucht und dementsprechend ausgewertet. In der vorliegenden Arbeit dominiert bei 35,7% der Randsaumgingivitiden und 58,9% der Gingivitiden das von Matsson und Attström (1979) sowie Page und Mitarbeitern (1980) beschriebene gemischtzellige Bild aus neutrophilen Granulozyten, Plasmazellen, Lymphozyten und Makrophagen. Bei 21,4% (Randsaumgingivitis) bzw. 28,8% (Gingivitis) sind Infiltrate aus überwiegend Lymphozyten und Plasmazellen vorhanden, was dem Zellbild in Studien zur Parodontitis beim Hund von Hamp und Lindberg (1977) sowie Page und Mitarbeitern (1980) entspricht. Studien von Zappa (1995) und Schroeder und Lindhe (1980) postulieren in der frühen, akuten Phase einer (Randsaum-)Gingivitis ein von neutrophilen Granulozyten dominiertes Zellbild, das zunehmend von Lymphozyten und Makrophagen bestimmt wird. Ein Anstieg von neutrophilen Granulozyten kann auch innerhalb der Sulkusflüssigkeit in den ersten 3 Wochen nach induzierter Gingivitis beobachtet werden (Lindhe et al, 1973). Bei chronisch-aktiven Gingivitiden wird die Zellpopulation der Leukozyten von Plasmazellen dominiert (Schroeder und Lindhe, 1980; Zappa, 1995; Schwarz et al., 2007). 5,5% der Gingivitispräparate der vorliegenden Arbeit zeigen ein mononukleäres Zellbild (dominierend Makrophagen und Lymphozyten), 4,1% werden bei einer Gingivitis vor allem von Plasmazellen infiltriert (plasmazelluläres Infiltrat). 1,4% haben ein pyogranulomatöses Zellbild (neutrophile Granulozyten und Makrophagen) und weitere 1,4% haben fokal sowohl gemischtzellige Anteile als auch eitrig (dominierend neutrophile Granulozyten) Areale. Je 14,3% der Randsaumgingivitiden zeigen dominierend neutrophile Granulozyten, Plasmazellen bzw. Makrophagen und Lymphozyten (mononukleäres Zellbild). Die Ergebnisse der vorliegenden Arbeit stehen somit im Gegensatz zu den Ergebnissen von Kaiser und

## Diskussion

Mitarbeiter (2015), die in Gingivabiopsien von Hunden zu 96% dominierend neutrophile Granulozyten finden. Dies ist als ungewöhnlich einzustufen, da in der klinischen und radiologischen Untersuchung der genannten Studie auch fortgeschrittene Parodontalbefunde erhoben werden und neutrophile Granulozyten vor allem in der akuten frühen Phase auffindbar sind. Die Probanden der genannten Arbeit setzen sich aus dem Patientengut der stomatologischen Abteilung sowie einer zahngesunden Kontrollgruppe zusammen. Denkbar ist, dass die vorgestellten Patienten zur Zahnsanierung eine akute Phase der Parodontitis durchlaufen und die Kontrollgruppe beginnende, subklinische Gingivitiden aufweisen.

Bei der Auswertung der vorliegenden Studie ist zu berücksichtigen, dass durch Artefakte und Zerreißen manche Schnitte nur eingeschränkt zu beurteilen sind und es daher eventuell zu unvollständigen Befundungen gekommen ist. Sind beispielsweise die koronalen Anteile des Gingiva zerrissen, könnte das sichtbare Zellbild vom Tatsächlichen abweichen, da sich im Zusammenspiel mit den nicht auswertbaren Gingivaanteilen möglicherweise ein anderes Gesamtbild ergeben hätte. Es kann jedoch bei lediglich 1,4% ein inhomogenes Zellbild mit partiell dominierend neutrophilen Granulozyten und partiell einem gemischtzelligen Leukozyteninfiltrat beobachtet werden. Außerdem ist ein Teil der Probanden antibiotisch oder mittels Entzündungshemmer vorbehandelt, was unter Umständen einen Einfluss auf das entzündliche Geschehen hat. Da sich die Behandlungsart und -dauer von Hund zu Hund unterscheidet und nicht im Zusammenhang mit dem Parodontalstatus erfolgt, ist die Beeinflussung auf die Entzündung als willkürlich zu werten.

In der vorliegenden Untersuchung nimmt der **Kollagenfasergehalt** innerhalb der Lamina propria unabhängig vom parodontalen Gesundheitsstatus von apikal nach koronal ab. Da die ersten entzündlichen Veränderungen koronal sichtbar sind, verringert sich demnach der Kollagenfasergehalt dort zuerst. Dies geschieht durch Verdrängung und Auflockerung des eigentlich festen Kollagenfasergeflechts durch Leukozyteninfiltrate (Attström et al., 1975; Hamp und Lindberg, 1977; Matsson und Attström, 1979). In Übereinstimmung damit liegt bei Schnitten mit einer Gingivitis und noch mehr bei Schnitten mit einer Parodontitis eine Verringerung des Fasergehaltes in allen definierten Zonen vor, wobei sich der Fasergehalt jeweils nach apikal hin wieder erhöht. Auch Kaiser und Mitarbeiter (2015) können bei zunehmender Gingivitis einen sinkenden Kollagenfasergehalt feststellen. Da sich das Gewebe der Gingiva vergleichsweise schnell erneuert, führt eine Verringerung der Kollagenproduktion schnell zu einer sichtbaren Reduktion des Fasergehaltes (Schroeder und Lindhe, 1980; Zappa, 1995). Dies scheint vor allem durch die verminderte Fibroblastenzahl bedingt zu sein, da die Aktivität der verbliebenen Fibroblasten

## Diskussion

sogar gesteigert ist (Page et al., 1980). Generell haben junge Hunde mehr Fibroblasten in Lamina propria und PDL als Hunde im fortgeschrittenen Alter. Bei älteren Hunden ist dafür der Kollagenfasergehalt höher (Berglundh et al., 1990). In der vorliegenden Arbeit sind alle eingeschlossenen Probanden ausgewachsen, jedoch werden Altersunterschiede der Probanden oder die Anzahl der Fibroblasten nicht berücksichtigt.

Bei jungen, zahngesunden Hunden liegt das **Saumepithel** auf gleicher Höhe oder koronal der Schmelz-Zement-Grenze (Berglundh et al., 1990). Dies lässt sich in der vorliegenden Studie (Saumepithel bei gesunden Zähnen zu 60,7% okklusal und zu 39,3% auf gleicher Höhe wie die Schmelz-Zement-Grenze) bestätigen. Kommt es zu einer Parodontalerkrankung und Beschädigung der Anhaftung, kann es im Folgenden zu einer Apikalverlagerung des Saumepithels kommen (Lindhe et al, 1973; Hamp und Lindberg, 1977; Matsson und Attström, 1979; Page et al., 1980). Auch in der vorliegenden Studie kommt es mit fortschreitender Parodontalerkrankung zur erhöhten Apikalverlagerung, sodass 100% der Präparate mit einer Parodontitis Grad 4 und 81,8% mit einer Grad 3 Parodontitis ein apikal der Schmelz-Zement-Grenze liegendes Saumepithel vorweisen. Bei den übrigen 18,2% der Schnitte mit einer Parodontitis Grad 3 befinden sich Saumepithel und Schmelz-Zement-Grenze auf gleicher Höhe. Bei einer Parodontitis Grad 1-2 kommen alle drei Lagevarianten vor. Ungewöhnlich sind dabei die Apikalverlagerungen bei reinen Gingivitiden und die Befunde des okklusal gelegenen Saumepithels bei geringer Parodontitis. Diese Befunde können zum einen durch den periodischen Verlauf einer Parodontitis erklärt werden, durch den es unter Umständen auch ohne Hinweis auf ein aktives Geschehen durch eine vorangegangene Erkrankung zur Apikalverlagerung des Saumepithels gekommen sein kann. Zum anderen können die Befunde im Einklang mit den Ergebnissen von Schroeder und Lindhe (1980) stehen. Sie können bei einer induzierten, akuten Parodontitis am Hund mit einsetzendem Knochenabbau keine Apikalverlagerung des Saumepithels feststellen und folgern daraus, dass der Knochenabbau und die Apikalverlagerung unabhängig voneinander stattfinden. Außerdem kann sich die Gingiva im Alter zurückbilden, was zum Unterschied zwischen klinischer Zahnkrone (freier Teil des Zahnes über Zahnhals) und anatomischer Zahnkrone (schmelzüberzogener Teil des Zahnes) führt (König und Liebich, 2005; Liebich, 2010). Berglundh und Mitarbeiter (1990) untersuchen regelmäßig parodontal kontrollierte, zahngesunde Beagle im Alter von einem bzw. acht bis neun Jahren vergleichend und stellen fest, dass bei der älteren Gruppe das Saumepithel stets apikal der Schmelz-Zement-Grenze liegt. Eine Apikalverlagerung kann daher auch bei zahngesunden Hunden im Alter vorkommen. Auch dies kann die Befunde der vorliegenden Studie erklären. Eine Unterscheidung, ob es sich um einen physiologischen Alterungsprozess oder um die

## Diskussion

Folge einer Parodontalerkrankung handelt, kann bei gering ausgeprägtem Knochenabbau für den einzelnen Patienten schwierig sein und auch histologisch nicht abschließend geklärt werden.

Die in der Literatur beschriebenen subgingivalen Plaque Ansammlungen (Attström, 1975; Matsson und Attström, 1979) liegen in der vorliegenden Arbeit nicht vor. Da Zahnstein zu Überlagerungen in der radiologischen Untersuchung führen kann (Gorrel, 2006), wurde zuvor eine Zahnreinigung mittels Scaler durchgeführt und vorhandene Zahnstein- und Plaque Ansammlungen entfernt.

Im physiologischen Zahn befindet sich der **Alveolarknochenkamm** in unmittelbarer Nähe (<2mm) zur Schmelz-Zement-Grenze (Hamp und Lindberg, 1977). Dies zeigt sich in der vorliegenden Arbeit bei 50 Wurzel- bzw. 29 Furkationspräparaten. In Anlehnung an die radiologische Einteilung wird der Knochenabbau in gering- (bis 25%, n = 18 bzw. 6), mittel- (25-50%, n = 7 bzw. 4) und hochgradig (über 50%, n = 4 bzw. 1) eingeteilt. Ein Wurzelschnitt (beschädigt) kann diesbezüglich nicht beurteilt werden.

Bei 22,5% der Wurzel- und 40% der Furkationspräparate können Osteoklasten, jedoch nur bei 18,75% bzw. 25% der Schnitte Leukozyten identifiziert werden. Der Alveolarknochen hat gefolgt von Mandibula und Maxilla die höchste Umsatzrate von Knochen innerhalb des Körpers, weshalb auch im nicht parodontal erkrankten Knochen immer eine gewisse Anzahl von Osteoklasten vorhanden ist (Harvey, 2005). Bei der induzierten Parodontitis mittels Fadenligatur kommt es zu einer akuten Entzündung. Osteoklasten werden durch neutrophile Granulozyten und Zellfaktoren (z.B. Interleukin-1 und -6) zum einen, durch bakterielle Toxine zum anderen aktiviert (Hamp und Lindeberg, 1977; Schroeder und Lindhe, 1980). Von den Schnitten mit Leukozyteninfiltrationen sind in der eigenen Studie bei 6,7% (Wurzeln) bzw. bei 20% (Furkationen) dominierend neutrophile Granulozyten innerhalb des Alveolarknochens vorhanden, was auf eine akute Entzündung des Knochens hindeuten kann. Osteoklasten befinden sich anfangs vor allem an der PDL abgewandten Seite des Knochens und führen zunächst zu einer Ausdünnung des Alveolarknochens bevor dieser in seiner gesamten Breite abgebaut wird (Schroeder und Lindhe, 1980). Der Abbau von Knochen und Bindegewebe geschieht bei der induzierten Parodontitis mittels Fadenligatur unabhängig voneinander (Schroeder und Lindhe, 1980). Auch nach Abklingen der akuten Entzündung kommt es in Anwesenheit eines chronischen Leukozyteninfiltrates durch eine gewisse Trägheit der Osteoklasten zum Fortschreiten des Knochenabbaus (Schroeder und Lindhe, 1980). Die häufigsten Leukozyteninfiltrate in der vorliegenden Studie sind chronische Infiltrate wie Plasmazellen (66,7% Wurzel- und 40% Furkationspräparate) gefolgt von gemischtzelligen Infiltraten (26,7% der Wurzel- und 40% der Furkationspräparate mit Leukozyteninfiltraten). In den wenigsten Fällen scheint hier deshalb eine aktive, destruktive

## Diskussion

Parodontitis vorzuliegen. Ist der Alveolarknochen abgebaut, können Klasten auch Zement und Dentin beeinflussen und so zu Resorptionen führen (Hamp und Lindeberg, 1977; Schroeder und Lindhe, 1980; Hamp et al., 1984). Durch den zunehmenden Abbau von Alveolarknochen bei einer Parodontitis kommt es zu einer verstärkten Mobilität des Zahnes, was wiederum die Anzahl der Osteoklasten erhöht (Biancu et al., 1995). Ohne therapeutische Maßnahmen resultiert die weitere Auflösung der Hartschichten im Verlust des betroffenen Zahnes als körperinduzierte Maßnahme den entzündlichen Prozess zu eliminieren (Harvey, 2005). Bei mehrwurzeligen Zähnen ist der Knochenabbau oft zuerst im Bereich der Furkation zu erkennen (Hamp und Lindeberg, 1977). Dies lässt sich histologisch durch die häufigere Anwesenheit von Osteoklasten und Leukozyteninfiltraten im Alveolarknochen der Furkationspräparate in der vorliegenden Studie nachvollziehen. Histologisch sind bei 36,25% der Wurzel- und 27,5% der Furkationspräparate eine Parodontitis mit Rückgang der Knochensubstanz und nur bei 22,5% der Wurzel- und 40% der Furkationspräparate Osteoklasten nachweisbar. Dies kann an der periodischen Aktivität einer Parodontitis liegen, sodass zum Zeitpunkt der Probennahme ein Knochenabbau bereits vorhanden, gleichzeitig aber kein aktiver Abbau durch Osteoklasten nachweisbar ist.

Durch schwankenden Auf- und Abbau des hochregenerativen Alveolarknochens kommt es zur Entstehung von Inkrementlinien (Weisbrode, 2009; Steiniger et al., 2010). In der vorliegenden Untersuchung fanden sich diese bei 7,5% der Wurzel- und 2,5% der Furkationsschnitte. Es handelt sich dabei um drei parodontal unauffällige, um ein Präparat mit Gingivitis und um weitere drei Präparate mit Parodontitis. Ein Zusammenhang von Parodontalstatus zur Ausbildung von Inkrementlinien im Alveolarknochen scheint daher unwahrscheinlich, jedoch sind die Zahlen hier zu gering, um eine eindeutige Aussage treffen zu können.

Jedes Präparat der vorliegenden Studie erhält nach dem Prinzip der klinisch-radiologischen Graduierung eine histopathologische Diagnose (Parodontitis Grad 0-4). Zusätzlich wird die Randsaumgingivitis von einer Gingivitis unterschieden. Für die Erforschung der Gingivitis werden in der Regel überwachte Studienpopulationen verwendet, die unter definierten Bedingungen Zahnreinigungen erhalten und anschließend zu bestimmten Zeitpunkten beprobt werden (Attström et al., 1975; Matsson und Attström, 1979; Berglundh et al., 1990). Da der Verlauf der spontanen Parodontitis nicht planbar ist, werden Studien üblicherweise an Patienten mit induzierter Parodontitis (z.B. mittels Fadenligatur) durchgeführt (Schroeder und Lindhe, 1980). Studien zur spontanen Parodontitis beinhalten in der Regel histologische Auswertungen oder volumetrische Gewebemessungen und keine Daten zur Häufigkeit oder histologischen Graduierung der Gingivitis und Parodontitis (Hamp und Lindeberg, 1977). Der Vergleich zur

## Diskussion

Häufigkeit von histologischen Diagnosen beschränkt sich nach Wissen der Autorin daher auf die Studie von Kaiser und Mitarbeitern (2015). Die Probennahme in der genannten Studie erfolgte im makroskopisch veränderten Bereich der Gingiva von Hunden und in der Kontrollgruppe im Gesunden. Auch in der vorliegenden Studie werden neben den Reißzähnen der linken Seite zusätzlich parodontal erkrankte Backenzähne entnommen. Dies führt zu einer Verzerrung der Häufigkeit von tatsächlichen Gingivitisbefunden im Vergleich zu einer echten Population in beiden Studien. Die Daten der vorliegenden Arbeit stimmen trotzdem mit denen von Kaiser und Mitarbeiter überein, wenn man für jeden Schnitt lediglich eine Diagnose zur Gingiva (ohne Berücksichtigung von Befunden einer Parodontitis) stellt und die Randsaumgingivitis als Gingivitis Grad 1 einstuft. Da sich die Proben von Kaiser und Mitarbeiter (2015) auf die Gingiva beschränken kann kein Vergleich zu den Daten der Parodontitis erfolgen. Im Rahmen der Ligatur induzierten Parodontitis kann gezeigt werden, dass eine Parodontitis nur entsteht, wenn Saum- und Sulkusepithel im Rahmen einer Gingivitis geschädigt werden (Schroeder und Lindhe, 1980). Bei 2,5% der Wurzelpräparate der vorliegenden Arbeit sind Anzeichen einer Parodontitis in Kombination mit einer Randsaumgingivitis auffällig und viermal (7,5% der Furkation-, 1,25% der Wurzelschnitte) ist histologisch ein Knochenabbau, jedoch keine Veränderung der Gingiva sichtbar. Hierbei ist denkbar, dass durch vorangegangene Gingivitiden eine Parodontitis entstand, die aber zum Zeitpunkt der Untersuchung nicht aktiv ist. Kommt die Gingivitis zum Erliegen und repariert sich das Saum- und Sulkusepithel, kommt auch der Knochenabbau zum Stillstand (Schroeder und Lindhe, 1980). Da dies in beiden Studienpopulationen (eigene Untersuchung und Kaiser und Mitarbeitern, 2015) möglich ist, beeinflusst diese Variante die Vergleichbarkeit der beiden Studien nach Meinung der Autorin nicht.

Der Faserverlauf des **parodontalen Ligamentes** zeigt sich bei gesunden Zähnen zu 72,4% unauffällig, zu 10,3% geringgradig und zu 17,2% mittelgradig ungerichtet. Möglicherweise kommt es durch den Umbau des PDLs auch bei gesunden Zähnen zu einem erhöhten Gehalt von ungerichteten Faserverlauf, jedoch kann auch die Schnittrichtung im Vergleich zur Faserrichtung für eine scheinbare Unordnung verantwortlich sein. Der Faserverlauf stellt sich in der vorliegenden Arbeit bei Schnitten mit Gingivitis häufiger ungerichtet dar als bei gesunden Zähnen und bei Zähnen mit Parodontitis häufiger ungerichtet als bei Zähnen mit Gingivitis. Denkbar ist, dass es durch die Parodontitis zu einer erhöhten Zahnmobilität und dadurch zu einem verringertem Kollagengehalt und Umstrukturierung innerhalb des PDL gekommen ist. Biancu und Mitarbeiter (1995) beschreiben dieses Phänomen bei der fortgeschrittenen Parodontitis und nach kieferorthopädischer Behandlung. Bei der apikalen Parodontitis des Hundes assoziieren Paula-



## Diskussion

Silva und Mitarbeiter (2010) das hochgradig ungeordnete PDL bei nicht behandelten Zähnen mit einem erhöhten Bakteriengehalt. Die apikale Parodontitis kommt häufig nach komplizierter Kronenfraktur und Infektion der Pulpa zustande, sodass die Pathogenese nicht mit der spontanen Parodontitis übereinstimmt. Ein Vergleich der beiden Krankheitsbilder ist daher kritisch zu betrachten. Der Anteil von hochgradig ungerichtetem Faserverlauf ist bei der Gingivitis mit 26,5% am höchsten – bei der Parodontitis sind dies lediglich 13,5%. Möglicherweise liegt dies daran, dass 13,2% der Schnitte mit Parodontitis durch Artefakte, Zerreißen oder Ankylosen kein auswertbares PDL aufweisen, welches sonst gegebenenfalls hochgradig ungeordnet vorgelegen hätte. Kommt es zu einer Gingivitis und in Folge dessen zu einer Parodontitis, geschieht dies über Substanzverlust des Alveolarknochens von der dem PDL abgewandten Seite und nicht über das parodontale Ligament selbst (Biancu et al., 1995). Daher lassen sich die Leukozyten aus Gingiva und Alveolarknochen nur selten im PDL nachweisen. Auch in der vorliegenden Studie ist eine Leukozyteninfiltration innerhalb des PDL nicht nachweisbar. In der vorliegenden Untersuchung zeigt sich bei je 5% der Wurzel- und Furkationspräparate ein ödematöses Erscheinungsbild innerhalb des PDL. Hierbei scheint es sich am ehesten um ein technisch bedingtes Artefakt zu handeln.

In den meisten Fällen (90% der Wurzel- und 82,5% der Furkationsschnitte) sind **Zellreste von Malassez** vorhanden. Diese Zellpopulation scheint stammzellähnliche Funktionen wahrzunehmen, die bei der Regeneration eine große Rolle zu spielen scheint (Rincon et al., 2006; Xiong et al., 2010). Ein Zusammenhang zwischen der Anwesenheit von Zellresten zum Grad einer Parodontitis scheint in der vorliegenden Studie unwahrscheinlich.

**Resorptionen** werden primär durch eine radiologische Untersuchung diagnostiziert (Peralta et al., 2007 [2]). Da kleine Veränderungen radiologisch schwer erkennbar sind, kann die radiologische durch die histologische Untersuchung ergänzt werden. Hierbei stellen sich Resorptionen als irregulärer Substanzverlust von Zement oder Dentin dar, der entweder aktiv mit Klasten-ähnlichen Zellen innerhalb von Resorptionslakunen oder repariert und mit Ersatzgewebe aufgefüllt ist (Klinge et al., 1985; Maltha et al., 2004). In der vorliegenden Arbeit werden 90,3% der Resorptionen bei Schnitten mit einer Gingivitis oder Parodontitis gefunden. Dies kann durch den Abbau durch Leukozyten bzw. eine erhöhte Klastenaktivität begründet werden, was nicht nur zum Abbau von Alveolarknochen, sondern auch zum Abbau von angrenzendem Zement oder Dentin führen kann (Hamp und Lindeberg, 1977; Schroeder und Lindhe, 1980; Hamp et al., 1984). Außerdem kann beispielsweise durch die erhöhte Mobilität der Zähne eine lokale Hypoxie im Gewebe Resorptionen hervorrufen (Maltha et al., 2004). In der vorliegenden Arbeit können

## Diskussion

Resorptionen im Bereich des Dentins in unterschiedlichen Stadien (akut und aktiv bis chronisch repariert) bei 26,3% der Wurzel bzw. 12,5% der Furkationsschnitte gefunden werden. Häufiger finden sich Hinweise auf Resorptionen im Zement: bei 31,3% (Wurzel) bzw. 12,5% (Furkation). Dieser Befund lässt sich dadurch erklären, dass die Resorptionen zunächst am Zement beginnen. Kommt es zu einer Regeneration von Knochengewebe bevor sich das PDL nachbilden kann oder füllen sich Resorptionslakunen mit Knochengewebe aus, bilden sich Ankylosen (Klinge et al., 1985). In der vorliegenden Studie werden Ankylosen zu 89,5% bei Präparaten mit einer Gingivitis oder Parodontitis gefunden, sodass in der vorgelegten Studie ein direkter Zusammenhang zwischen dem Vorkommen einer Ankylose und bestehender Parodontalerkrankung bestätigt wird.

Die **Zementdicke** wird entlang der Wurzeln auf drei Höhen gemessen und als die x-fache Dicke des supraalveolären Zementes ausgedrückt. Dieses wird aufgrund einer Studie von Berglundh und Mitarbeitern (1990) als Referenz zur Dickenmessung verwendet. Sie finden auf Höhe des Alveolarkammes bei älteren Hunden eine 5- bis 10-mal so hohe Zementdicke wie bei jungen Hunden, während es auf Höhe der Schmelz-Zement-Grenze keinen Unterschied der beiden Altersgruppen gibt. Die Auswertung in der vorliegenden Studie erfolgt zudem getrennt für die parodontal gesunden Zähne, die Zähne mit Gingivitis und die Zähne mit Parodontitis.

In der vorliegenden Arbeit kann bestätigt werden, dass die Zementdicke sowohl bei den Wurzel- als auch bei den Furkationspräparaten unabhängig vom Parodontalzustand von okklusal nach apikal zunimmt (Niemic, 2013). Von parodontal gesunden Zähnen zu Zähnen mit Gingivitis und Parodontitis ist ebenfalls eine Zementdickenzunahme zu erkennen. Diese Befunde decken sich tendenziell mit denen von Hamp und Lindberg (1977), die das häufige Vorkommen von Hyperzementosen im apikalen Bereich der Zähne in Verbindung mit einer Parodontitis beim Hund in der histologischen Untersuchung beschreiben. Möglicherweise soll durch eine Hyperzementose die erhöhte Beweglichkeit des Zahnes durch Alveolarknochenverlust im Rahmen einer Parodontitis kompensiert werden. Diese Theorie wird ebenfalls bei Pferden mit einer EOTRH diskutiert (Smedley et al., 2015; Henry et al., 2017). Auch Hamp und Lindberg geben keine Definition mit exakten Messwerten oder Vergleichsdicken des Zementes in der histologischen Untersuchung an. Daher ist durch die histologische Untersuchung alleine unklar, ob die Befunde der vorliegenden Arbeit als Hyperzementose bezeichnet werden können. Dies muss im Zusammenspiel mit der radiologischen Untersuchung geklärt werden. Da in der vorliegenden Arbeit die typischen radiologischen Veränderungen nicht vorkommen, scheint bei den untersuchten Zähnen keine Hyperzementose oder nur ein Frühstadium davon vorzuliegen.

## Diskussion

Der Parodontalspalt wurde in der vorliegenden Studie nicht vermessen, sodass keine Aussage zu einer eventuellen Einengung desselbigen bei erhöhter Zementdicke getroffen werden kann. Dies wird in der Literatur kontrovers diskutiert, wobei die Mehrheit (Matsson und Attström, 1979; Berglundh et al., 1990; Mosimann und Kohler, 2000; Nickel et al., 2004; König und Liebich, 2005; Eickhoff, 2005; Gorrel, 2006) eine Einengung beschreibt. Nur Berglundh und Mitarbeiter (1990) postulieren, dass der Alveolarknochen dem zunehmenden Zement ausweicht und sich von außen neu aufbaut, sodass keine Einengung des Parodontalspalt vorliegt. Da eine Hyperzementose scheinbar als physiologischer Alterungsprozess oder als Kompensationsmechanismus vorliegen kann, könnten beide Theorien stimmen und der Parodontalspalt je nach Vorliegen einer anderen Erkrankung beeinflusst werden. Daher sollte im Falle einer erhöhten Zementdicke auf anderweitige Veränderungen geachtet werden, um zu differenzieren, ob es sich um einen altersbedingten Normalbefund oder eine sekundäre Pathologie handelt.

Inkrementlinien werden in der vorliegenden Untersuchung im Bereich der Zahnwurzeln unabhängig vom Parodontalstatus in etwa konstanter Anzahl vorgefunden, während sie im Furkationsbereich bei der Parodontitis fast doppelt so häufig vorkommen wie in Furkationen von parodontal gesunden oder an Gingivitis erkrankten Zähnen. Inkrementlinien entstehen durch den Auf- und Abbau von Geweben (Weisbrode, 2009; Steiniger et al., 2010). Daher kann die erhöhte Anzahl von Präparaten mit Inkrementlinien im Bereich der Furkationen durch den periodischen Verlauf einer Parodontitis zum einen (Lindhe et al., 1975; Eickhoff, 2005; Gorrel, 2006; Staudacher, 2011), zum anderen wegen der frühen Beteiligung der Furkation an einer Parodontitis zum anderen (Eickhoff, 2005; Gorrel, 2006; De Simoi, 2012) begründet werden. Da der Großteil der Präparate mit einer mehr als 10-fache Zementdicke unabhängig vom Parodontalzustand (83,3% der gesunden Zähne, 81,3% der Zähne mit Gingivitis und 90,0% der Zähne mit Parodontitis) Inkrementlinien zeigt, steht in der vorliegenden Arbeit eine erhöhte Zementdicke mit der Anwesenheit von Inkrementlinien in Verbindung. Wurzelpräparate zeigen insgesamt mehr Inkrementlinien als Furkationspräparate. Dies liegt vermutlich daran, dass die Zementdicke von okklusal nach apikal zunimmt und Furkationspräparate definitionsgemäß okklusal angefertigt werden. Da apikal stets eine erhöhte Zementdicke vorliegt und dies auch in der hier beschriebenen Arbeit bestätigt wird, kann dieser Umstand erklären, weshalb Inkrementlinien im Bereich der Wurzeln häufiger vorkommen als im Bereich der Furkationen.

In der vorliegenden Studie weisen 12,5% der Wurzelpräparate und 5% der Furkationen dystrophische Verkalkungen innerhalb der **Pulpa** auf. Diese ist in einem Fall (H15 208b) zwiebelschalenartig angeordnet und damit als Pulpastein anzusprechen (Satheeshkumar et al.,

## Diskussion

2013). Verkalkungen innerhalb der Pulpa kommen beim Menschen idiopathisch oder sekundär zu Karies, chronischer Entzündung, Pulpendegeneration, Durchblutungsstörungen der Pulpa, Zahnbewegung durch Kieferorthopädie oder durch genetische Prädisposition vor (Satheeshkumar et al., 2013). Keiner der untersuchten Hunde zeigte Hinweise auf eine Karieserkrankung. Über vorangegangene kieferorthopädische Behandlungen kann keine Aussage getroffen werden. Zähne mit endodontalen Erkrankungen, komplizierten Frakturen oder bspw. periapikaler Parodontitis gehen nicht in die Studie mit ein, was diese Erkrankungen als Ursache für die vorliegenden Verkalkungen unwahrscheinlich macht. Da in der vorliegenden Untersuchung 75,0% der Schnitte mit Verkalkungen eine Parodontitis aufweisen, ist ein Zusammenhang zu dieser chronisch entzündlichen Erkrankung möglich, jedoch weisen nicht alle Präparate mit Parodontitis eine Pulpaverkalkung auf. Verkalkungen innerhalb der Pulpa werden üblicherweise radiologisch diagnostiziert. Dies kann in der vorliegenden Studie nicht festgestellt werden, was vermutlich an der geringen Größe und Röntgendichte der Verkalkungen liegt.

Zusammenfassend können neben entzündlichen Veränderungen der Gingiva und Abbau des Alveolarknochens histologisch weitere Auffälligkeiten bei parodontal erkrankten Zähnen gemacht werden. Die Entzündung des Randsaumes ist die erste histologische Auffälligkeit bei einer Gingivitis. Die vorhandene Leukozytenanzahl erhöht sich bei fortschreitender Erkrankung, während sich der Kollagenfasergehalt der Lamina propria gleichzeitig verringert. Diese Veränderungen beginnen koronal und weiten sich stetig nach apikal aus. Die Höhe des Saum/Sulkusepithels verlagert sich ebenfalls apikal unter die Schmelz-Zement-Grenze. Knochenabbau ist histologisch durch den erhöhten Abstand von Alveolarknochenkamm zur Schmelz-Zement-Grenze feststellbar. Die Zementdicke ist bei parodontal erkrankten Zähnen erhöht und es können Resorptionen von Zement und Dentin vorliegen. Inkrementlinien innerhalb des Zahnzementes kommen als Zeichen für schwankenden Auf- und Abbau vor allem auf Höhe der Furkationen von Zähnen mit einer Parodontitis vor. Innerhalb des parodontalen Ligaments fällt bei erkrankten Zähnen ein vermehrt ungeordneter Faserverlauf auf. Dystrophische Verkalkungen der Pulpa kommen in der vorliegenden Studie gehäuft bei parodontal erkrankten Zähnen vor, wobei durch die vielen möglichen Ursachen für Verkalkungen kein eindeutiger Rückschluss von Verkalkungen auf eine Parodontitis möglich ist.

### 5.6. Immunhistologie

Die Positivkontrollen zeigen für alle getesteten Antikörper eindeutig positive Reaktionen mit zytoplasmatischen Signalen. Da die Immunhistochemie aus organisatorischen Gründen an drei Tagen angefertigt werden muss, existieren für jeden getesteten Antikörper drei Positivkontrollen. Am zweiten Herstellungstag ist die Positivkontrolle für MMP-2 zu 95% positiv, zeigt jedoch nur eine schwache Färbeintensität. Möglicherweise ist dies durch eine Verdünnung der Gegenfärbelösung (Hämalaun nach Mayer) zu begründen. Die Positivkontrolle für MMP-9 zeigt am ersten Tag nur eine schwache Farbreaktion, sodass die im Vorversuch ermittelte Antikörperkonzentration von 1:300 auf 1:200 erhöht wird. Die damit angefertigten immunhistochemischen Präparate zeigen eine verbesserte, wenn doch mäßige Farbintensität. Die Auswertung kann wegen der wechselnden Verdünnung nicht bezüglich der Farbintensität oder mittels Software durchgeführt werden. Die Bestimmung eines immunhistologischen Scores, der neben quantitativen auch qualitative Aspekte berücksichtigt, ist dadurch ebenfalls nicht möglich (Kaiser et al., 2015; Ritz, 2015). Positive Negativkontrollen oder diffuse Braunfärbungen aller Zellbestandteile führen zu einem Ausschluss von der Auswertung. Durch Kontamination oder falsches Pipettieren kann es zu einer positiven Negativkontrolle kommen. Eine diffuse Braunfärbung ist nicht als echte immunhistochemische Reaktion zu werten. Durch Oberflächenbeschädigung wie nach einer Säurebehandlung (z.B. Zitronen-, Phosphor-, oder Essigsäure im Rahmen einer Entkalkung) kann es ebenfalls zu diesem Phänomen kommen. Diffuse Reaktionen sind bei MMP-8 (zehn Schnitte), MMP-9 (fünf Schnitte) und TIMP-1 (zwei Schnitte) vorhanden, nicht aber bei MMP-2. Es handelt sich nicht um die gleichen Proben, sodass eine fehlerhafte Bearbeitung der Präparate wenig wahrscheinlich erscheint. Die verwendeten Antikörper für MMP-8, -9 und TIMP-1 sind polyklonal, was möglicherweise zu den diffusen Farbumschlägen geführt hat und erklärt, weshalb MMP-2 (Antikörper monoklonal) keine diffusen Reaktionen aufweist.

Vollständig negative Präparate zeigen sich bei 19,8% (MMP-2), 1,9% (MMP-8), 15,9% (MMP-9) und 6,1% (TIMP-1). Der Großteil der negativen Präparate für MMP-2 wird am zweiten Herstellungstag angefertigt. Auch die Positivkontrolle an diesem Tag ist schwach gefärbt, sodass die Vermutung nahe liegt, dass ein technischer Fehler, bspw. eine Verdünnung der Gegenfärbung, zu den vermehrt negativen Ergebnissen führt. Die Antikörperverdünnung für MMP-9 muss wegen schwacher immunhistochemischer Signale nach dem ersten Tag erhöht werden. Der Anteil der vollständig negativen Schnitte ist jedoch an diesem Tag nicht erhöht im Vergleich zu den anderen Tagen (Tag 1: n=5, Tag 2: n=6, Tag 3: n=7). Corotti und Mitarbeiter (2009) postulieren, dass im gesunden

## Diskussion

Gewebe nur wenige MMPs nachweisbar sind und erst durch Entzündungsreaktionen der Gehalt von MMPs durch Leukozyten und Entzündungsmediatoren ansteigt. Zusätzlich beschreiben Kaiser und Mitarbeiter (2015) individuelle Unterschiede beim Nachweis von MMPs und TIMPs sowohl bei gesunden als auch bei erkrankten Zähnen in Gingivaproben des Hundes. Im Zusammenhang mit einer unzureichenden Farbtintensität könnte dies zum vollständig negativen Bild eines Schnittes führen. In der vorgelegten Arbeit zeigen allerdings nur wenige Gewebe eine erhöhte positive Reaktion im erkrankten Stadium, während für viele Gewebetypen sogar ein verringertes immunhistochemisches Signal im erkrankten Zustand vorkommt. Daher ist anzunehmen, dass die vollständig negativen Präparate der vorliegenden Arbeit durch technische Mängel bedingt sind. Auch der Einfluss von EDTA auf die Epitope der Antikörper könnte eine Rolle für den seltenen Nachweis von MMP-2 spielen. Da der verwendete Antikörper für MMP-2 monoklonal ist, wäre bei einer Beschädigung des Epitopes keine positive Reaktion mehr möglich, während die anderen getesteten Antikörper polyklonal sind und somit mehrere Epitope aufweisen.

Der Anteil der Schnitte mit mehreren verschiedenen positiven Geweben unterscheidet sich für die einzelnen Antikörper: MMP-2 mit nur 30,2% und MMP-9 mit 58,4% liegen unter den vergleichsweise hohen Anteilen von MMP-8 (95,3%) und TIMP-1 (81,7%). Auffallend ist, dass die Schnitte mit wenigen positiven Gewebearten meist innerhalb von Randsaum, Gingiva und/oder Endothelien positiv reagieren. Dies stimmt mit den Ergebnissen anderer Studien überein, in denen MMPs und TIMPs vermehrt in Epithel, Lamina propria und Endothelzellen gefunden werden (Birkedal-Hansen, 1993; Al Azri et al., 2013; Ritz, 2015; Cavalla et al., 2017).

Im Folgenden werden die Ergebnisse für die einzelnen Gewebe diskutiert.

Im Einklang mit den Ergebnissen von Kaiser und Mitarbeitern (2015) werden auch in der vorliegenden Arbeit MMP-2 (54,1-78,6%), -9 (56,8-65,4%), -8 (89,4-97,1%) und TIMP-1 (84,0-100,0%) im kaninen **Endothel** bei unveränderten und parodontal auffälligen Proben nachgewiesen. Während Kaiser jedoch eine vergleichsweise geringere Expression von TIMP-1 in Endothelien beschreibt, lässt sich in der vorgelegten Arbeit TIMP-1 am häufigsten im Endothel finden. Dieser Unterschied ist potentiell durch die unterschiedliche Auswertung zu erklären: während Kaiser einen immunhistologischen Score verwendet, wird in der vorliegenden Arbeit alleine die Nachweisbarkeit innerhalb eines Gewebes ermittelt. Bei parodontaler Erkrankung kommt es in der eigenen Untersuchung zu einer Signalabnahme für MMP-2, -9 und TIMP-1 innerhalb der Endothelzellen, während MMP-8 dort überwiegend konstante Befunde zeigt. Während die anderen getesteten Enzyme auch in Endothelzellen gebildet werden können wird

## Diskussion

MMP-8 vor allem in neutrophilen Granulozyten gebildet und gespeichert, sodass es denkbar ist, dass eine Entzündung wenig Auswirkung auf die Anwesenheit von MMP-8 in Endothelzellen hat.

Bei allen getesteten Antikörpern der vorgelegten Arbeit ist das **Gingivaepithel** der erkrankten Präparate tendenziell weniger häufig positiv als bei den gesunden. Insgesamt zeigt sich MMP-2 im Gingivaepithel unabhängig vom Gesundheitszustand des Zahnes seltener positiv als die anderen Antikörper. Ähnliche Tendenzen sind innerhalb von **Saum- und Sulkusepithel** sichtbar: auch hier sind für MMP-2 die wenigsten positiven Reaktionen vorhanden. Möglicherweise liegt dies an den technischen Schwierigkeiten und dem insgesamt wenig häufigen Nachweis von MMP-2. Für MMP-2 und -9 lässt sich in Saum- und Sulkusepithel kein Trend in Abhängigkeit vom Parodontalzustand ableiten, bei MMP-8 bleiben die Signale in etwa konstant und nur für TIMP-1 kann ein Abfall bei Erkrankung des Parodonts gesehen werden. Bei einzelner Betrachtung des **Randsaumes** als eigene Struktur (koronale 25% der freien Gingiva) sind positive Reaktionen in gesunden wie parodontal erkrankten Proben vermehrt für MMP-2 sichtbar, während MMP-8, MMP-9 und TIMP-1 hier weniger häufig positiv sind. Im Gegensatz zu MMP-2, für das sich bei Parodontalerkrankung weniger positive Signale finden, steigen diese im Falle von MMP-8 und TIMP-1. Für MMP-9 lässt sich keine Tendenz ableiten. Histologisch fällt in der vorliegenden Arbeit eine Gingivitis zuerst im Randsaum auf. Sind bei einer Parodontitis bzw. Gingivitis MMPs und TIMPs am Abbau der extrazellulären Matrix beteiligt, wird eine Zunahme von MMPs bzw. Abnahme von TIMPs bei erkrankten Zähnen erwartet. Dies lässt sich für TIMP-1 im Gingiva- sowie Saum- und Sulkusepithel in der vorliegenden Arbeit nachvollziehen, da ein tendenzieller Abfall bei Erkrankung vorliegt. Im Randsaum hingegen steigen die positiven Signale für TIMP-1 im erkrankten Stadium. Da das Epithel in dieser Studie einzeln (ohne Lamina propria) betrachtet wird, beinhaltet es kaum extrazelluläre Matrix. Obwohl MMPs teilweise von Epithelzellen exprimiert werden, ist ein Anstieg von Matrix abbauenden Proteinase innerhalb des Gingivaepithels auch im erkrankten Stadium nicht sicher zu erwarten. Birkedal-Hansen beschreibt in einer Studie von 1993 unpublizierte Daten, die das sporadische Vorkommen von MMPs ohne erkennbare Muster bei Gingivitiden zeigen und auch Kaiser und Mitarbeiter (2015) können keinen Zusammenhang zwischen Erkrankung und Vorkommen von MMPs im Gingivaepithel herstellen. Weshalb es in der vorliegenden Studie zu einem tendenziellen Abfall der nachgewiesenen MMPs bei Erkrankung innerhalb des Epithels kommt, bleibt unklar. Nur MMP-8 ist im Randsaum vermehrt bei erkrankten Präparaten festzustellen, was mit einer vermehrten Expression aus dort vorkommenden neutrophilen Granulozyten übereinstimmen könnte. Das Vorkommen neutrophiler Granulozyten bei einer

## Diskussion

(Randsaum-) Gingivitis ist in der Literatur vielfach beschrieben, kommt jedoch in der vorliegenden Arbeit nur selten vor.

Die **Lamina propria** zeigt in der vorgelegten Arbeit innerhalb gesunder Proben vor allem positive Signale für TIMP-1 (46,4%) und weniger für MMP-8 (23,1%). Für diese Enzyme zeigt sich eine abfallende Tendenz bei fortschreitender Parodontalerkrankung, während MMP-2 und -9 nur selten positive Signale zeigen und daher keine tatsächliche Tendenz abgeleitet werden kann. Im Gegensatz dazu wird in anderen Studien eine Steigerung der MMPs innerhalb der Lamina propria bei Gingivitiden oder Entzündung oraler Schleimhäute beschrieben (Birkedal-Hansen, 1993; Schwarz et al., 2007; Kubota et al., 2008; Al-Azri et al., 2013; Kaiser et al., 2015). Die Ergebnisse der vorliegenden Arbeit stimmen in Bezug auf TIMP-1 mit den Angaben der Literatur überein, während für die Ergebnisse der getesteten MMPs im Widerspruch zu diesen Studien stehen. Die beschriebene Beteiligung von MMPs am Gewebeabbau bei einer Parodontitis kann in der vorgelegten Arbeit innerhalb der Lamina propria nicht nachvollzogen werden. Da diese jedoch vielfach beschrieben ist, ist davon auszugehen, dass es durch die Bearbeitung und Art der Auswertung in der vorgelegten Arbeit zu dieser Abweichung kommt.

Sowohl im **parodontalen Ligament** als auch in **Zellresten von Malassez** sind in der vorgelegten Arbeit MMP-8 (bis 65,4%) und TIMP-1 (bis 53,6%) im Vergleich zu MMP-2 (bis 25,0%) und MMP-9 (bis 19,2%) häufiger positiv. Dies stimmt mit den Ergebnissen von Corotti und Mitarbeiter (2009) überein, die MMP-2 und -9 nur selten innerhalb des PDLs von Ratten nachweisen. Da die Kollagenfasern des parodontalen Ligamentes zu den Substraten der getesteten MMPs gehören und die Beteiligung von MMPs an der Parodontitis vielfach beschrieben ist, wäre eine vermehrte Nachweisbarkeit im erkrankten Stadium zu erwarten. Im Gegensatz zu den Beobachtungen an Rattenzähnen mit induzierter apikaler Parodontitis (Corotti et al., 2009) mit verstärktem Nachweis von MMPs in der Nähe von Parodontitis bedingten Läsionen ist jedoch in der vorliegenden Studie die Exprimierung aller Enzyme bei parodontal erkrankten Proben vermindert. Es ist denkbar, dass dies durch die unterschiedliche Pathogenese einer spontanen im Vergleich zu einer apikalen Parodontitis geschieht. Zudem findet der Substanzverlust des Alveolarknochens bei der spontanen Parodontitis von der dem PDL abgewandten Seite und nicht über das parodontale Ligament selbst statt (Biancu et al., 1995). Die Annahme, dass MMP-2 und -8 physiologischer Weise im PDL des Hundes vorkommen und durch die dortigen Fibroblasten exprimiert werden (Paula-Silva et al., 2010), kann mit den ermittelten Ergebnissen in der vorliegenden Studie für MMP-8 vermutet, für MMP-2 aufgrund der geringen Häufigkeit positiver Signale jedoch nicht bestätigt werden.



## Diskussion

Dentin wird zunächst als nichtmineralisierte Vorstufe (Prädentin) zeitlebens von Odontoblasten der Pulpa produziert (Mosimann und Kohler, 2000; Nickel et al., 2004; König und Liebig, 2005; Gorrel, 2006; Liebich, 2010). In einem zweiten Schritt erfolgt die Mineralisation (vor allem Hydroxylapatit) (Mosimann und Kohler, 2000; Eickhoff, 2005; Liebich, 2010). Innerhalb der **Zahnpulpa** werden in der vorgelegten Studie MMP-8 und -9 ohne erkennbare krankheitsassoziierte Tendenzen festgestellt, während sich die Reaktion für TIMP-1 bei erkrankten Zähnen geringer darstellt als bei gesunden. MMP-2 wird nur sehr selten innerhalb der Pulpa nachgewiesen. Viele Studien weisen MMP-2, -8, -9 und TIMP-1 im Dentin und Prädentin von Mensch und Rind nach (Mazzoni et al., 2007; Sulkala et al., 2007; Boushell et al., 2008; Santos et al., 2009; Boushell et al., 2011; Kato et al., 2011; Mazzoni et al., 2001; Niu et al., 2011). In der vorliegenden Arbeit finden sich im kaninen **Dentin** nur wenige positive Reaktionen (unter 8,1% der Parodontitispräparate) und diese ausschließlich für MMP-9. Im **Prädentin** der vorliegenden Untersuchung sind vergleichsweise viele Reaktionen für MMP-8 (bis zu 51,1% der Präparate mit Gingivitis) und TIMP-1 (40% Gingivitispräparate), weniger für MMP-9 (maximal 7,6% der Gesunden) sichtbar. Da der Nachweis von MMPs bislang am humanen bzw. bovinen Zahn durchgeführt wurde, kann der Unterschied durch speziesspezifische Besonderheiten begründet sein. Auch die Nachweismethoden unterscheiden sich, da in der vorgelegten Arbeit die Immunhistochemie alleine verwendet wird, hingegen in der Literatur oftmals Zymographie, Western Blot und/oder Immunfluoreszenz eingesetzt werden. Zudem werden in der vorgelegten Arbeit neben gesunden Zähnen auch parodontal erkrankte verwendet, wodurch die Expression der MMPs beeinflusst wird. Deshalb ist der Vergleich der Ergebnisse nur unter Vorbehalt möglich. Die Proben der vorgelegten Studie werden zur Bearbeitung mittels EDTA entkalkt. Denkbar ist eine unterschiedliche Auswirkung des Entkalkungsreagenz auf mineralisierte (Dentin) bzw. nicht mineralisierte (Prädentin) Gewebe, weshalb es innerhalb des Prädentins häufiger positive immunhistologische Signale gibt. Auch Santos und Mitarbeiter (2009) diskutieren den Einfluss von EDTA auf den immunhistochemischen Nachweis von MMPs, jedoch im Unterschied zur vorliegenden Studie um den fehlenden Nachweis von MMP-9 im Dentin zu begründen. MMP-9 ist in der vorgelegten Arbeit in gleicher Weise bei gesunden wie parodontal erkrankten Proben als einziges Enzym im Dentin nachweisbar. Der Nachweis von MMP-2, -8, -9 und TIMP-1 in zahlreichen Studien innerhalb von Odontoblasten, Prädentin und Dentin führt zu der Schlussfolgerung, dass diese an der Organisation der Dentinmatrix bereits vor der Mineralisation beteiligt sind (Mazzoni et al., 2007; Sulkala et al., 2007; Boushell et al., 2008; Santos et al., 2009; Boushell et al., 2011; Kato et al., 2011; Mazzoni et al., 2001; Niu et al., 2011). Es kann spekuliert werden, ob durch eine Parodontitis eine Veränderung der MMP-Konzentrationen innerhalb der benannten Strukturen

## Diskussion

entsteht. Da dies jedoch zeitlich versetzt zunächst in Pulpa/Odontoblasten, dann im Prädentin und erst zum Schluss im Dentin bemerkbar wäre und für jedes Enzym andere Tendenzen vorstellbar sind, ist ein krankheitsbedingter Einfluss sehr schwer zu interpretieren. In der durchgeführten Untersuchung lassen sich dahingehend keine Aussagen ableiten.

Bei parodontal gesunden Proben ist MMP-8 in der vorgelegten Arbeit in 100% der Fälle an der **Schmelz-Dentin-Grenze** präsent, während TIMP-1 nur bei 14,0% nachgewiesen werden kann. In erkrankten Zähnen sind diese Enzyme weniger häufig zu finden. Auch Niu und Mitarbeiter (2011) weisen TIMP-1 immunhistochemisch in geringen Mengen an der Schmelz-Dentin-Grenze gesunder humaner Zähne nach. Anders als in der eigenen Studie können Forschergruppen um Niu (2011) sowie Boushell (2008, 2011) jedoch auch MMP-2 an der Schmelz-Dentin-Grenze nachweisen. Sie postulieren, dass die geringen Mengen TIMP-1 sowie das vermehrte Vorkommen von MMP-2 an der Schmelz-Dentin-Grenze möglicherweise zur Entstehung von Karies beitragen. Obwohl auch in der vorliegenden Studie nur wenige Präparate TIMP-1 positiv waren, ließ sich MMP-2 nur bei 4,0% der Präparate mit einer Gingivitis nachweisen. Der geringe Gehalt von MMP-2 könnte einer der Gründe dafür sein, dass Karies eine sehr seltene Erkrankung des Hundes ist (Eickhoff, 2005; Gorrel, 2006). Während MMP-8 im humanen Dentin zusammen mit MMP-2 die häufigsten MMPs darstellen (Sulkala et al., 2007; Santos et al., 2009), weist MMP-2 in der vorliegenden Studie weder im Prädentin noch im Dentin oder der Schmelz-Dentin-Grenze eine nennenswerte Expression auf. Auch MMP-8 kann nicht im Dentin, dafür jedoch an der Schmelz-Dentin-Grenze nachgewiesen werden. Tierartliche Unterschiede oder Interferenzen durch die Probenbearbeitung können für diese Differenzen verantwortlich sein.

Innerhalb des **Zahnzementes** können in der vorgelegten Arbeit alle getesteten Enzyme nur in wenigen Präparaten (unter 12,0%) nachgewiesen werden. Während in einer humanmedizinischen Studie von Boushell und Mitarbeiter (2008) keine positive Reaktion für MMP-2 innerhalb des Zementes festgestellt werden kann, ist in der vorliegenden Arbeit für MMP-2 und -8 tendenziell eine Verringerung des Signals bei erkrankten Zähnen feststellbar. Bei Hyperzementosen der Ratte können Corotti und Mitarbeiter (2009) MMP-2 und -9 immunhistochemisch in Zementoblasten-ähnlichen Zellen nachweisen. Dies kann in der vorliegenden Studie nicht bestätigt werden, da sich die Zementdicke bei parodontal erkrankten Präparaten erhöht, jedoch die MMPs tendenziell bei erkrankten Zähnen weniger häufig nachgewiesen werden. Aufgrund der beschriebenen technischen Probleme müssen die angegebenen Trends jedoch kritisch gewertet werden.

## Diskussion

Der **Alveolarknochen** zeigt sich in der vorliegenden Studie in geringem Maße (zwischen 16-26%) für MMP-2, -8 und TIMP-1 positiv, während MMP-9 selten exprimiert wird. MMP-8 zeigt dabei tendenziell ein verringertes positives Signal bei parodontal erkrankten Präparaten. Auch Corotti und Mitarbeiter (2009) können MMP-2 und -9 nicht in Osteozyten und nur selten in Osteoblasten von Ratten nachweisen, wohingegen Schwarz und Mitarbeiter (2010) nach einer Laserbehandlung parodontal erkrankter Hunde im Bereich von Knochenabbau vermehrt MMP-8 nachweisen. Da die vorliegenden Ergebnisse mit denen von Corotti (Ratte) und nicht von Schwarz (Hund) übereinstimmen, ist der vermehrte Nachweis von MMP-8 in der Studie von Schwarz und Mitarbeitern wahrscheinlich auf die Laserbehandlung zurückzuführen. Tierartliche Unterschiede von Ratte und Hund scheinen nicht ausschlaggebend. Allerdings müssen die technischen Probleme in der vorgelegten Arbeit berücksichtigt werden. **Osteoklasten** sind in der vorgelegten Arbeit für MMP-9 negativ, für MMP-2, -8 und TIMP-1 bei weniger als 6% der Präparate positiv. In anderen Studien ist das immunhistologische Signal für MMPs innerhalb von Osteoklasten zum Teil regelmäßig positiv (MMP-8, Schwarz et al., 2010), zum Teil nur schwach positiv (MMP-2 und 9, Corotti et al., 2009) und zum Teil negativ (MMP-1, Birkedal-Hansen, 1993). Cavalla und Mitarbeiter (2017) beschreiben die Freisetzung von MMP-9 aus Osteoklasten und zudem die Aktivierung von Klasten durch MMPs. Sie folgern, dass MMPs zum einen direkt durch die Degradation von Knochenkollagenmatrix, zum anderen indirekt durch die Aktivierung von Osteoklasten am Knochenabbau beteiligt sind. Dies kann in der vorliegenden Arbeit aufgrund der nur vereinzelt auftretenden positiven Signale innerhalb vom Alveolarknochen bzw. von Osteoklasten nicht bestätigt werden.

Positive **Leukozyteninfiltrate** (vor allem gemischtzellige und von Plasmazellen dominierte Infiltrate) können bei 10,3% (MMP-2), 11,2% (MMP-8), 2,7% (MMP-9) und 11,3% (TIMP-1) nachgewiesen werden. Bei der induzierten apikalen Parodontitis weisen Paula-Silva und Mitarbeiter (2010) immunhistologisch MMP-1, -2, -8 und -9 in mononukleären Leukozyten und nur selten in neutrophilen Granulozyten nach. Da die apikale Parodontitis nicht dem Krankheitsbild der spontanen Parodontitis entspricht, dürfen Vergleiche nur unter Vorbehalt getroffen werden. MMP-8 und -9 werden in neutrophilen Granulozyten gespeichert und im Bedarfsfall freigesetzt (Birkedal-Hansen, 1993). Innerhalb neutrophiler Granulozyten können die beschriebenen Antikörper in anderen Studien nachgewiesen werden (Corotti et al., 2009; Al Azri et al., 2013; Kaiser et al., 2015). In der vorliegenden Arbeit wurden nur selten neutrophile Granulozyten beobachtet, was eine regelmäßige positive Reaktion nicht zulässt. Innerhalb von Makrophagen können beim Menschen MMP-2, -8, -9 und TIMP-1 nachgewiesen werden (Birkedal-Hansen, 1993;

## Diskussion

Kubota et al., 2008), während MMP-2, -3, -8 und -9 zusätzlich auch in Plasmazellen nachweisbar sind (Wahlgren et al., 2001; Cavalla et al., 2017). Die Ergebnisse positiver Leukozyten der Literatur können in der durchgeführten Studie nicht bestätigt werden: sie zeigen sich in parodontal erkrankten Präparaten zwar häufiger positiv als im gesunden, insgesamt jedoch nur selten positiv. Corotti und Mitarbeiter (2009) weisen immunhistologisch MMP-2 und -9 im Rahmen einer induzierten apikalen Parodontitis bei Ratten nach und können nach Abklingen der akuten Entzündung einen Rückgang der neutrophilen Granulozyten mit starker Positivreaktion beobachten. Das dann aus vermehrt Lymphozyten und Makrophagen bestehende entzündliche Infiltrat zeigt eine schwächere und nur sporadisch auftretende positive Reaktion. Diese Forschergruppe postuliert, dass durch den Rückgang der neutrophilen Granulozyten Interleukin-1 und -6 fehlen, was zu einem Rückgang der MMPs insgesamt führt. Diese Hypothese kann die negativen immunhistochemischen Reaktionen der Leukozyten in der vorliegenden Arbeit erklären, da neutrophile Granulozyten nicht häufig vorhanden sind. Ein Mangel an Interleukinen könnte so die seltenen positiven Signale innerhalb von Leukozyten in der vorgelegten Arbeit erklären.

In der vorliegenden Studie werden alle getesteten Enzyme regelmäßig in Randsaum, Gingivaepithel sowie Endothelzellen von gesunden und parodontal erkrankten Proben nachgewiesen, sodass die Immunhistochemie prinzipiell funktioniert hat. Dies widerlegt die Annahme von Corotti und Mitarbeitern (2009), dass im gesunden Gewebe nur wenige MMPs nachweisbar sind. Die Ergebnisse der vorliegenden Arbeit entsprechen nicht der Studienhypothese von erhöhtem Vorkommen von MMPs bei parodontal erkrankten Zähnen, jedoch zeigt sich ein verringertes Vorkommen von TIMP-1 in vielen Geweben. Die Hauptbestandteile des Zahnhalteapparates bestehen aus Kollagen Typ I. Dieses wird vor allem durch Kollagenasen wie MMP-8 sowie Gelatinasen wie MMP-2 und -9 abgebaut, weshalb diese auch in der vorliegenden Studie untersucht werden (Nagase et al., 2006). Aus der Literaturübersicht ist ersichtlich, dass MMPs in zahlreichen Studien bereits in Bestandteilen des Zahnes und des Zahnhalteapparates nachgewiesen werden und ein Zusammenhang zur Parodontitis gezeigt werden kann (Sorsa et al., 2004; Mazzoni et al., 2007; Kato et al., 2011; Mazzoni et al., 2011; Niu et al., 2011). In der vorgelegten Arbeit weisen allerdings nur wenige Gewebe eine erhöhte positive Reaktion im erkrankten Stadium auf (MMP-2: Leukozyten und Osteoklasten; MMP-8: Randsaum und Leukozyten; TIMP-1: Randsaum), während für viele Gewebetypen sogar ein tendenziell verringertes immunhistochemisches Signal im erkrankten Zustand vorkommt (MMP-2: Randsaum, Endothelien, Zement, PDL, Zellreste von *Malassezia*; MMP-

## Diskussion

8: Lamina propria, Zement, PDL, Zellreste von Malassez, Alveolarknochen, Schmelz-Dentin-Grenze; MMP-9: Gingivaepithel, Endothelien, PDL, Zellreste von Malassez, Prädentin; TIMP-1: Saum/Sulkusepithel, Lamina propria, Pulpa, Zellreste von Malassez, Schmelz-Dentin-Grenze). Kaiser und Mitarbeiter (2015) beschreiben individuelle Unterschiede bei Anzahl und Intensität positiver Signale. Diese und die teilweise geringe Anzahl von positiven Reaktionen müssen in der vorliegenden Studie berücksichtigt werden, sodass die Auswertung hinsichtlich eines Trends unter Vorbehalt erfolgt.

Die Abnahme der MMP-Expression im erkrankten Stadium steht im Widerspruch zu vorherigen Arbeiten und obwohl der Nachweis von TIMP-1 in manchen Geweben entsprechend der Studienhypothese bei der Parodontitis verringert ist, müssen die Ergebnisse kritisch diskutiert werden. Da die zitierten Studien überwiegend an anderen Tierarten (Mensch, Ratte, Katze, Rind) durchgeführt werden, können speziesspezifische Unterschiede zu den widersprüchlichen Aussagen beitragen. Nach Wissen der Autorin ist die vorgelegte Arbeit die erste, die an Hundezähnen mit einer spontanen Parodontitis den gesamten Zahnhalteapparat auf Anwesenheit von MMPs immunhistochemisch untersucht. Studien an Patienten mit einer spontanen Parodontitis sind schwer planbar, da eine Gingivitis durch Fütterung von Weichfutter und fehlende Zahnreinigung zwar induziert werden kann, aber nicht aus jeder Gingivitis eine Parodontitis entsteht (Attström, 1975; Lindhe et al., 1975; Hamp und Lindberg, 1977; Gorrel, 2006). Die apikale Parodontitis kann einfach induziert werden, entspricht jedoch nicht dem Krankheitsbild einer spontanen Parodontitis (Eickhoff, 2005; Gorrel, 2006; Paula-Silva et al., 2010). Mittels Fadenligatur kann eine klassische Parodontitis induziert werden, allerdings wird auch so der Verlauf forciert und ist nicht identisch mit einer tatsächlich spontanen Parodontitis (Hamp und Lindeberg, 1977; Schroeder und Lindhe, 1980). Die Art der Probenentnahme von Zahn und Alveole als Ganzes erlaubt nur postmortale Studien, weshalb auch aus ethischen Gründen eine geplante Studie von Parodontitispatienten schwer durchführbar ist. Es ist daher denkbar, dass durch den unterschiedlichen Verlauf der Erkrankung auch unterschiedliche Ergebnisse in Bezug auf die Anwesenheit von MMPs vorliegen. Kaiser und Mitarbeiter (2015) verwenden jedoch Gingivaprobe von Patienten mit spontanen Gingivitiden und Parodontitiden und können im Gegensatz zur vorliegenden Studie die Ergebnisse der Literatur in der Gingiva bestätigen. Die Probenverarbeitung und das immunhistochemische Protokoll sind abgesehen von der Entkalkung identisch. Die Studien unterscheiden sich technisch in der verarbeitenden Person und der Entkalkung mittels EDTA, weisen jedoch auch histologisch Unterschiede im leukozytären Infiltrat auf: während Kaiser vor allem neutrophile Granulozyten vorfindet, liegen in der vorliegenden

## Diskussion

Studie vor allem gemischtzellige Leukozyteninfiltrate, bestehend aus neutrophilen Granulozyten, Plasmazellen, Lymphozyten und Makrophagen vor. Da MMPs durch Entzündungsmediatoren und Leukozyten selbst sowohl aktiviert wie auch von Leukozyten sezerniert werden (Szabo et al., 2003), könnte der Unterschied der nachgewiesenen Leukozyten auch zum unterschiedlichen MMP Nachweis führen. Um den Einfluss von EDTA als Entkalkungsreagenz besser einschätzen zu können, sollte in zukünftigen Studien auch das Kontrollgewebe (Zellpellet DH 82) mit EDTA behandelt werden. Da in der vorliegenden Studie teilweise eine Vorbehandlung mittels Antibiose und/oder Entzündungshemmern vorliegt, könnte dies ebenfalls einen Einfluss auf die nachgewiesenen Leukozyten und MMPs haben (Buduneli et al., 2002). In der vorliegenden Arbeit zeigen sich innerhalb der einzelnen Präparate jedoch keine regelmäßigen Veränderungen der nachgewiesenen MMPs.

### 5.7. Übereinstimmung der klinischen und radiologischen Untersuchung

Da in der radiologischen Untersuchung keine entzündlichen Veränderungen der Gingiva beurteilt werden können, wird ausschließlich der Verlust der knöchernen Substanz vergleichend untersucht. Bei 75% der Zähne stimmen klinische und radiologische Untersuchung bezüglich Knochenabbau überein. Dabei zeigen 55% der Zähne keinen Hinweis auf Knochenabbau. Je 7,5% stimmen bei gering- und hochgradigem und 5% bei mittelgradigem Knochenabbau überein. Klinisch kann bei zwei Zähnen (H13 207 und H17 309) die Parodontalsonde vollständig durch die Furkation geführt werden (Furkationsindex Grad 3), während radiologisch ein Parodontalgrad 1 an den Furkationen vorliegt. Zusätzlich zeigt jeweils eine anliegende Wurzel bei diesen Zähnen einen radiologischen Parodontalgrad 2 bzw. 3. Um klinisch eine Sonde in die Furkation einzubringen, kann auch ein Knochenabbau von 25% und weniger ausreichen. Daher stehen die klinischen und radiologischen Befunde nicht im Widerspruch zueinander. Bei den Zähnen H26 109 und 209 können aufgrund der Zahnstellung (senkrecht zum Kiefer) die Furkationen im Röntgen nicht beurteilt werden. Klinisch liegt ein Furkationsindex Grad 2 vor. Im Röntgen wird an jeweils einer angrenzenden Wurzel ein hochgradiger (Grad 3) Knochenabbau festgestellt. Es ist daher zu vermuten, dass bei technischer Möglichkeit ein Knochenabbau innerhalb der Furkation sichtbar gewesen wäre. Bei 12,5% der Zähne zeigt sich im Röntgen Knochenabbau (10% gering- 2,5% mittelgradig) an einer Wurzel, weshalb ein radiologischer Parodontalgrad festgelegt wird. Klinisch wird bei diesen Zähnen jedoch kein Hinweis auf Knochenabbau festgestellt. Der Knochenabbau an einer Wurzel kann nicht mittels klinischer Untersuchung auf Sondierbarkeit der Furkation detektiert werden. Durch den Attachmentverlust sollte jedoch die Parodontaltaschentiefe erhöht sein. Liegt eine abgeheilte Gingivitis vor, kann trotz Knochenverlust durch vorangegangene Parodontitiden keine vermehrte Sondierbarkeit der Taschentiefe vorliegen. Bei geringgradigem Knochensubstanzverlust ist es möglich, dass durch Abheilen der Gingiva auch die sichtbare Höhe der Gingiva nicht verändert ist und daher klinisch kein Hinweis auf eine Parodontitis ersichtlich ist (Niemi, 2013). 5% der Zähne (H11 206 und H22 307) weisen klinisch einen Furkationsbefund auf, ohne radiologische Hinweise auf Knochenabbau innerhalb der Furkation. Beim Zahn H22 307 zeigt sich an der mesialen Wurzel ein geringgradiger Knochenabbau. Denkbar ist, dass es durch Sondierung im Bereich der Wurzel (seitlich der Furkation) zum vermeintlichen Furkationsbefund kommt. Zudem sind beide Zähne kleiner als die sonst untersuchten Reißzähne (Liebich, 2010). Möglicherweise kommt es bei der Sondierung zu einer Fehleinschätzung der prozentualen Passierbarkeit der Furkationen. Beim Zahn H11 206 kann auch histologisch der klinische Furkationsbefund nicht bestätigt werden. Bei 7,5% der Zähne wird eine erhöhte Parodontaltaschentiefe gemessen, ohne dass radiologisch Hinweise auf einen Knochenabbau

## Diskussion

vorliegen. Bei einem Zahn beträgt die gemessene Taschentiefe sieben Millimeter. Histologisch wird eine mittelgradige Gingivitis diagnostiziert, weshalb möglicherweise eine Pseudotaschenbildung vorliegt. Diese entsteht durch Schwellung und Ödematisierung ohne tatsächlichen Substanzverlust (Gorrel, 2006; Niemiec, 2013). Bei zwei weiteren Zähnen war die Parodontaltaschentiefe im geringgradig erhöhten Bereich von drei Millimetern. Nach Einteilung der Parodontalgrade sind diese Werte mit einer Parodontitis Grad 1 (Gingivitis) oder Grad 2 (geringgradiger Attachmentverlust) zu vereinbaren. Es muss daher kein Verlust von Knochensubstanz vorliegen. Da in der histologischen Untersuchung dieser beiden Präparate jedoch eine geringgradige Parodontitis nachweisbar war, muss davon ausgegangen werden, dass der Attachmentverlust vorhanden war und radiologisch nicht dargestellt werden konnte. Klinisch lässt sich dieser nach ca. sechs bis acht Monaten nachvollziehen, während radiologisch erst nach 18 Monaten Veränderungen zu detektieren sind (Lindhe et al., 1973). Zudem kann Knochenabbau im Röntgen wegen Überlagerungen erst ab 30-50% Substanzverlust nachvollzogen werden (Mol, 2004).

Sowohl klinische als auch radiologische Untersuchungen weisen demnach Einschränkungen auf. Die exakte Diagnose einer Parodontitis kann daher nie allein mit einem Untersuchungsverfahren gestellt werden, sondern muss immer durch die Kombination einer sorgfältigen klinischen und radiologischen Untersuchung erfolgen. Da auch andere Veränderungen der Zahnwurzeln wie resorptive Läsionen, Ankylosen oder Erkrankungen des Endodontiums in der klinischen Untersuchung nicht vollständig beurteilt werden können, ist zur stomatologischen Beurteilung die radiologische Untersuchung zwingend erforderlich. Die für Hunde verwendete Resorptionsklassifizierung des AVDC (American Veterinary Dental College) berücksichtigt die Ausdehnung von Resorptionen in verschiedenen Geweben wie Schmelz, Dentin, Zement bis hin zur Pulpahöhle und unterscheidet, ob nur die Krone oder die Krone und die Wurzeln betroffen sind (Peralta et al., 2010 [2]). In der vorgelegten Studie werden Resorptionen ausschließlich im Bereich der Wurzeln und nicht an Zahnkronen oder -hälsen beobachtet, sodass diese nicht in der klinischen Untersuchung auffallen. Da es keine Einteilung von auf die Wurzel beschränkten Läsionen gibt, ist kein Vergleich der vorliegenden Ergebnisse mit der Literatur möglich.



### 5.8. Übereinstimmung der klinischen und histologischen Untersuchung

In den hier durchgeführten histologischen Untersuchungen kann eine Randsaumgingivitis von einer Gingivitis unterschieden werden. Um eine Vergleichbarkeit zwischen den Untersuchungsmethoden herzustellen wird die histologisch erkennbare Randsaumgingivitis als geringgradige Gingivitis eingestuft. Bei 17,5% der Fälle stimmen klinische und histologische Untersuchung bezüglich einer Gingivitis überein. Bei 32,5% wird der Gingivitisgrad klinisch geringer eingestuft als in der histologischen Untersuchung. In der Hälfte der Fälle (50%) kann trotz histologischer Veränderungen (32,5% gering-, 15% mittel- und 2,5% hochgradige Gingivitiden) klinisch keine Gingivitis festgestellt werden. Wie bereits beschrieben, kann die postmortale Untersuchung nicht die gleichen Ergebnisse wie eine intravitale Beurteilung erlauben (Wohlsein und Reifinger, 2015). In der klinischen Untersuchung kann das Vorhandensein einer Entzündung durch Zyanosen und ausbleibende Blutungen beim Sondieren unterschätzt werden. Dieser Einfluss ist in der histologischen Untersuchung nicht vorhanden. Da vor allem geringgradige Gingivitiden histologisch, jedoch nicht klinisch erkannt werden, kann es sich auch um subklinische Stadien handeln (Zappa, 1995). Bei der induzierten Gingivitis lässt sich in den ersten drei Wochen trotz fehlender klinischer Anzeichen durch Untersuchung der Sulkusflüssigkeit (erhöhter Gehalt von Flüssigkeit und neutrophilen Granulozyten) eine subklinische Gingivitis nachweisen (Lindhe et al., 1973).

Bei 40% der Fälle sind weder klinisch noch histologisch Hinweise auf einen Knochenabbau feststellbar. 12,5% der Präparate zeigen in gleichem Ausmaß sowohl klinisch als auch histologisch Knochenabbau. Bei 30% der Schnitte kann nur histologisch ein Knochenabbau beobachtet werden. Dieser ist bei 22,5% gering- und bei 7,5% mittelgradig ausgeprägt. Bei 12,5% ist der Knochenabbau histologisch weiter fortgeschritten als in der klinischen Untersuchung. Um eine klinische Sondierbarkeit der Furkation nachzuvollziehen, muss eine gewisse Menge an Knochensubstanz abgebaut sein. Daher kann es sein, dass vor allem bei geringgradigen histologischen Befunden noch kein klinisch feststellbarer Befund vorliegt. Bei 2,5% der Zähne wird durch die klinische Untersuchung ein Knochenabbau vermutet, der histologisch nicht nachweisbar ist: Bei einem Zahn (H11 206) wird klinisch ein Furkationsbefund erhoben, der sich weder radiologisch noch histologisch bestätigen lässt. Möglicherweise ist es durch Fehlmessungen zum vermeintlichen Furkationsbefund gekommen. Ein weiterer Zahn (H6 309) zeigt eine erhöhte Parodontaltaschentiefe von sieben Millimetern. Histologisch wird zwar eine mittelgradige Gingivitis, jedoch kein Knochenabbau diagnostiziert. Denkbar ist die Ausbildung einer Pseudotasche (Gorrel, 2006; Niemiec, 2013).

## Diskussion

Durch die histologische Untersuchung können Veränderungen hinsichtlich einer Gingivitis und Parodontitis früher erkannt werden als in der klinischen Untersuchung. Außerdem sind histologische Befunde durch die mikroskopische Betrachtungsweise stärker ausgeprägt als klinische. Diese Unterschiede können zum einen durch die postmortale Untersuchung bedingt sein, durch die die klinische Untersuchung erschwert ist. Zum anderen muss eine mikroskopische Veränderung nicht immer zu einem makroskopisch erkennbaren Schaden führen. Standardmäßig werden die klinische und radiologische Untersuchung zur Parodontitisdiagnostik eingesetzt, weshalb sich auch die Klassifizierungen einer Gingivitis bzw. Parodontitis an diesen Untersuchungsmethoden orientieren. Da eine histologische Untersuchung auf eine Parodontitis nur nach Extraktion des Zahnes mit dem Zahnhalteapparat möglich ist, hat sie keine Bedeutung für die Behandlung von lebenden Patienten. Durch die verhältnismäßige Überinterpretation der Befunde in der histologischen Untersuchung sollten die bekannten Klassifizierungen nicht für histologische Befunde eingesetzt werden.

### 5.9. Übereinstimmung der radiologischen und histologischen Untersuchung

Die radiologische und histologische Untersuchung hinsichtlich eines vorhandenen Knochenabbaus stimmt bei 68,75% (n = 55) der Wurzel- und 72,5% (n = 29) der Furkationsschnitte überein. Der Knochenabbau bezieht sich jeweils auf die abgebildete Gesamtwurzellänge. Da die histologischen Präparate unter Umständen nicht die volle Wurzellänge darstellen, kann es hierbei potentiell zu einer Überschätzung des Knochenabbaus kommen. Zusätzlich kann ein histologisches Präparat nur einen sehr kleinen Bereich der Zahnbreite darstellen. Ein Unterschied der Schnittebene von wenigen Millimetern kann daher zu sehr unterschiedlichen Ergebnissen führen und stellt eine Limitation der vorliegenden Untersuchung dar.

Im Falle der Furkationspräparate stimmen alle Präparate ohne Knochenabbau (72,5%) in den beiden Untersuchungsmethoden überein. In zwei Fällen (5%), bei den Zähnen 109 und 209 kann wegen der Zahnstellung radiologisch keine Aussage bezüglich des Knochenabbaus an der Furkation getroffen werden. Bei 17,5% der Furkationen wird radiologisch kein Knochenabbau detektiert (Radiologischer Parodontalindex 0) während histologisch ein geringgradiger Knochenabbau darstellbar ist. In der radiologischen Untersuchung kommt es wegen der zweidimensionalen Abbildung einer dreidimensionalen Struktur zwangsläufig zu Überlagerungen. Knochenabbau ist im Röntgen erst ab 30-50% Substanzverlust sichtbar (Mol 2004). Bei einem beginnenden Knochenabbau kann es demnach sein, dass geringgradige, lokale Dichteminderungen im Röntgen wegen Überlagerungen mit intaktem Knochengewebe nicht zu detektieren sind, sodass der tatsächliche Knochenabbau unterschätzt wird. Zudem lässt sich radiologisch erst nach ca. 18 Monaten ein Rückgang des Alveolarknochens feststellen, während klinisch bereits nach sechs bis acht Monaten Veränderungen sichtbar werden (Lindhe et al., 1973). Da mikroskopisch Veränderungen früher sichtbar sind als makroskopisch, ist die Wahrscheinlichkeit hoch, dass dies auch für den beginnenden Knochenabbau gilt. Dies zeigt sich auch in der vorliegenden Untersuchung.

Bei einem Furkationspräparat (2,5%) (H13 207) zeigt sich auf Höhe der Furkation histologisch ein hochgradiger Knochenabbau, radiologisch jedoch nur einen Parodontalindex von 1. Da sich der Knochenabbau auf die gesamte abgebildete Länge der Wurzel bezieht und ein reines Furkationspräparat keine Wurzel enthält, kann bei einem Schnitt auf Höhe der Furkation kein hochgradiger Knochenabbau beobachtet werden. Es ist davon auszugehen, dass es sich in diesem Fall um einen partiellen Anschnitt einer Wurzel handelt. Im Falle von H13 207 wird die distale Wurzel radiologisch mit 50% Knochenabbau befundet, was in Kombination mit einem seitlichen

## Diskussion

und damit bezogen auf die Gesamtwurzellänge unvollständigem Anschnitt der Wurzel histologisch zum Bild eines hochgradigen Knochenabbaus führen kann.

Ein weiteres Furkationspräparat (2,5%) (H17 309) wird mit einem radiologischen Parodontalindex von 1 bewertet, während sich histologisch ein mittelgradiger Knochenabbau zeigt. Bei diesem Zahn zeigt die distale Wurzel ca. 80% Knochenabbau und damit einen radiologischen Parodontalindex von 3. Der Knochenabbau verläuft hierbei vertikal und beginnt in der Furkation. Während im Röntgenbild die Befundung genau auf die Furkationsmitte bezogen wird, kann auch hier ein davon seitlich gelegener Anschnitt ein scheinbar schlechteres histologisches Bild des Knochenabbaus auf Furkationsebene ergeben. Zudem zeigt sich im Bereich der Furkation zwischen Zahn und Resten des Alveolarknochens eine Fibrosierung des Knochens. Dieser kann basierend auf dem Vorbericht des Nierenversagens als Euthanasiegrund bei diesem Patienten wahrscheinlich als renale Osteodystrophia fibrosa benannt werden. Hierbei kommt es durch Störungen des Kalzium-Phosphat-Verhältnis zu einer indirekten Osteoblasten- und Osteoklastenaktivierung und zur Resorption von Osteoid, welches durch kollagenes Bindegewebe ersetzt wird (Weisbrode, 2009). Weder die histologischen Präparate der anliegenden Wurzeln noch die radiologische Untersuchung kann weitere Knochenveränderungen im Sinne einer Osteodystrophia fibrosa feststellen.

Innerhalb der Wurzelpräparate ergibt sich eine Übereinstimmung des Knochenabbaus durch radiologische und histologische Untersuchungen von insgesamt 68,75%. In 58,75 % (n = 47) der Fälle liegt kein Knochenabbau vor, bei fünf Präparaten (6,25%) sind es unter 25%, bei einem Präparat (1,25%) liegt ein Abbau von 25-50% und bei zwei Präparaten (2,5%) beträgt der Knochenabbau mehr als 50% der Gesamtwurzellänge.

Bei 2,5 % (H13 309 mesial und H21 309 distal) der Wurzelschnitte wird ein geringgradiger Knochenabbau im Röntgen, jedoch nicht histologisch gesehen. Bei beiden Zähnen liegt der Knochenabbau nach mesial bzw. distal gerichtet vor, sodass bereits auf Höhe der Wurzelmitte auch radiologisch kein Knochenabbau vorliegt. Da im Röntgen der ganze Zahn, histologisch jedoch nur ein sehr kleiner Ausschnitt beurteilt wird, muss das histologische Präparat exakt aus dem veränderten Bereich stammen, um Auffälligkeiten detektieren zu können. Im histologischen Präparat kann auf Höhe der Wurzelmitte kein Knochenabbau festgestellt werden. An dieser Lokalisation stimmen radiologische und histologische Untersuchung somit überein. Lindhe und Mitarbeiter (1973) zeigen, dass die ersten radiologisch sichtbaren Knochenverluste auf Höhe der Interdentalpapille sichtbar werden. Der nach distal bzw. mesial gerichtete Knochenverlust ist daher eventuell Ausdruck einer frühen Parodontitis. Ein Präparat (H26 209 palatinal) wird

## Diskussion

radiologisch mit einem Parodontalindex von 3 bewertet, während histologisch nur ein mittelgradiger Knochenabbau gezeigt wird. Aufgrund der besonderen Lage des Zahnes ist die übliche Röntgenaufnahme mit Sicht auf beide Wurzeln und die Furkation nebeneinander nicht möglich. Daher kann zum einen nicht beurteilt werden, ob die gesamte Wurzel oder nur ein Teil vom Knochenabbau betroffen ist. Zum anderen kann spekuliert werden, ob die Schnittebene in diesem Falle geringgradig seitlich von der optimalen Ebene abweicht und daher histologisch nicht die Gesamtwurzellänge, sondern ein partieller Anschnitt sichtbar ist, auf dem scheinbar nur ein mittelgradiger Knochenabbau sichtbar ist.

Bei 20% (n = 16) der Wurzelpräparate ist zwar ein Knochenabbau histologisch, aber nicht radiologisch vorhanden. Dabei liegt in 17,5% ein geringgradiger Knochenabbau vor. Dies kann durch Überlagerungen im Röntgen oder den geringen Knochenabbau erklärt werden, der erst ab 30-50% Substanzverlust radiologisch erkennbar ist (Mol, 2004).

In einer Studie zur periapikalen Parodontitis beim Hund wird die Histologie als Goldstandard der Untersuchung mittels Röntgen und digitalen Volumentomographie gegenübergestellt (Paula-Silva et al., 2009). In der genannten Studie können sehr kleine Veränderungen nur histologisch dargestellt werden. Mit einer ausreichenden Anzahl von histologischen Schnitten über einem definierten Bereich ist die Histologie somit das sensitivste Verfahren. In der vorliegenden Arbeit zeigt die histologische Untersuchung auch dort Befunde, wo radiologisch (noch) keine Auffälligkeiten festgestellt werden können. Gleichzeitig kommt es zu Verfälschungen, wenn ein Schnitt nicht exakt auf Wurzelspitzenhöhe angefertigt wurde. In der vorliegenden Studie wurde pro Wurzel und Furkation jeweils ein Schnitt ausgewertet, weshalb es zu Abweichungen von klinischen und radiologischen gegenüber histologischen Befunden kommt. Es ist wahrscheinlich, dass bei einer vollständigen histologischen Untersuchung des gesamten Zahnes auch bei der spontanen Parodontitis die Histologie das sensitivste Verfahren darstellt. Da bei der periapikalen Parodontitis ein kleinerer Bereich als bei der spontanen Parodontitis Auffälligkeiten zeigt, steht bei einem Screening der gesamten Wurzeloberfläche der erhebliche Aufwand dem fraglichen klinischen Nutzen gegenüber. Im klinischen Alltag wird die Parodontitis mittels klinischer und radiologischer Untersuchung diagnostiziert (Eickhoff, 2005; Gorrel, 2006; Niemiec, 2013). Eine histologische Untersuchung kann nur durch Entnahme von Zahn und Alveole durchgeführt werden, was am lebenden Patienten nicht möglich und somit therapeutisch irrelevant ist.

Bei drei Präparaten (H 12 208 mesial, H 17 208 mesial und H 17 309 mesial) wird ein radiologischer Parodontalindex von 1 befundet, während histologisch ein mittelgradiger Knochenabbau sichtbar ist. Bei allen drei Präparaten zeigt sich eine Zunahme des Knochenabbaus zum mesialen Zahn hin.

## Diskussion

Wenn die Schnittebene nicht mittig oder nicht senkrecht zur Wurzellänge vorliegt, könnte ein im Vergleich zur abgebildeten Wurzellänge prozentual erhöhter Abbau vorgetäuscht werden.

Im Falle von H13 207 liegt eine Diskrepanz zwischen Röntgenbeurteilung (Grad 2) und histologisch hochgradigem Knochenabbau vor. Im Röntgen wird distal bei 50% Knochenabbau ein radiologischer Parodontalindex von 2 festgelegt. Da bei einem Abbau von mehr als 50% ein radiologischer Parodontalindex von 3 und damit ein hochgradiger Abbau vorliegt, handelt es sich hierbei um einen Grenzfall, bei dem der histologisch hochgradige Knochenabbau mit dem radiologischen Befund zu vereinbaren ist.

Bei 35,7% der Wurzel- und 20% der Furkationsschnitte stimmt die Diagnose einer Ankylose radiologisch wie histologisch überein. Bei 28,6% der Wurzel- und 20% der Furkationsschnitte kann die radiologisch diagnostizierte Ankylose histologisch nicht nachgewiesen werden. Bei einer partiellen Ankylose kann mithilfe der radiologischen Untersuchung des ganzen Zahnes viel wahrscheinlicher eine solche erkannt werden, als bei einem nur wenige Mikrometer großen Ausschnitt, der histologisch abgebildet werden kann (Peralta et al., 2007 [2]). Allerdings können minimale Veränderungen histologisch früher erkannt werden als radiologisch, sofern sie auf den histologischen Präparaten vorkommen (Maltha et al., 2004; Peralta et al., 2007 [1]). Dies ist bei 14,3% der Wurzel- und 60% der Furkationspräparaten der Fall, bei denen eine Ankylose histologisch, jedoch nicht radiologisch nachzuweisen ist. Während in der radiologischen Untersuchung die meisten Präparate mit Ankylose keinen Hinweis auf Parodontitis zeigen, sind histologisch vor allem Präparate mit Gingivitis und Parodontitis mit einer Ankylose auffällig. Diese Diskrepanz ergibt sich aus den Definitionen einer Parodontitis im Röntgen. Ankylosen entstehen durch Knochenregeneration nach einer Parodontitis (Klinge et al., 1985). Diese wird in der radiologischen Untersuchung durch den Verlust von Alveolarknochen klassifiziert. Der Alveolarknochen ist wegen der Knochenregeneration jedoch im Falle einer Ankylose nicht im Vergleich zur Wurzellänge abgebaut, sodass per Definition keine Parodontitis vorliegt. Trotzdem kann jedoch die Ankylose Folge einer Parodontitis sein, sodass die Befunde der vorliegenden Studie nicht im Widerspruch zu den Angaben der Literatur stehen (Klinge et al., 1985). Bei 15,4% der Wurzelschnitte stimmen die radiologischen und histologischen Befunde bezüglich einer resorptiven Läsion überein. In 61,5% der Wurzel- und 100% der Furkationsschnitte kann histologisch eine Resorption gefunden werden, die im Röntgen nicht detektierbar ist. Auch hierbei ist die mikroskopische, histologische Betrachtung genauer als die makroskopische Betrachtung eines Röntgenbildes.

## Diskussion

In der vorliegenden Arbeit wird histologisch eine Zunahme der Zementdicke unabhängig vom Parodontalzustand von okklusal nach apikal und zudem im Verlauf einer Parodontitis beobachtet. In der Literatur werden histologische Befunde einer Hyperzementose stets im Zusammenhang mit typischen radiologischen Befunden einer keulenartigen Auftreibung der Wurzeln beschrieben (Milhaljević, 2010; Zhou et al., 2012; Niemiec, 2013; Smedley et al., 2015). Diese werden in der vorliegenden Arbeit nicht beobachtet. In Ermangelung einer histologischen Definition mit exakten Messwerten oder Vergleichsdicken des Zementes bleibt unklar, ob die Befunde der vorliegenden Arbeit als Hyperzementose bezeichnet werden können. Möglicherweise handelt es sich um frühe Stadien einer Hyperzementose. Die Autorin schlägt vor, dass die Hyperzementose durch Studien mit radiologisch entsprechend auffälligen Zähnen auch histologisch definiert werden sollte.

## **6.Zusammenfassung**

Die Literaturübersicht der vorgelegten Arbeit behandelt die Anatomie von Gebiss und Zähnen des Hundes und die Bedeutung, Pathogenese sowie die klinischen, radiologischen und histologischen Auffälligkeiten und Einteilungsmöglichkeiten der kaninen Gingivitis und Parodontitis. Zudem wird ein Überblick über die Gruppe der Matrix-Metalloproteinasen (MMPs) und deren wichtigsten Inhibitoren (Tissue Inhibitors of Metalloproteinases, TIMPs) gegeben und deren Nachweis im Zusammenhang mit einer Gingivitis und Parodontitis bei Hund und Mensch beschrieben.

Es wurden insgesamt 40 Reiß- und Mahlzähne von 22 Hunden zunächst klinisch und radiologisch untersucht. Anschließend erfolgte die histologische Aufarbeitung, wozu die Zähne auf Höhe der mesialen und distalen Wurzel sowie auf Höhe der Furkation in bucco-lingualer bzw. bucco-palataler Richtung geteilt und mittels EDTA entkalkt wurden. Für die histologische Beurteilung wurden die angefertigten Schnitte mittels Hämatoxylin/Eosin (HE) gefärbt. Zudem erfolgte eine immunhistochemische Untersuchung auf MMP-2, -8 und -9 sowie TIMP-1 mittels Avidin-Biotin-Peroxidase-Komplex-Methode.

In der klinischen Untersuchung waren 60,0% (n = 24) der Zähne hinsichtlich einer Gingivitis und 77,5% (n = 31) der Zähne bei Sondierung der Parodontaltaschentiefe unauffällig, weitere 30,0% (n = 12) bzw. 17,5% (n = 7) zeigten nur geringgradig ausgeprägte Veränderungen. Ebenso lagen nur selten (15,0%, n = 6) Furkationsbefunde vor.

Alle Zähne wurden radiologisch als Ganzes und zusätzlich die Wurzeln und Furkationen einzeln evaluiert. Während einzeln betrachtet die meisten Wurzeln (80,0%, n = 64) und Furkationen (94,7%, n = 36) in dieser Studie keinen radiologisch sichtbaren Knochenabbau zeigten, wurde bei der Beurteilung des Zahnes stets der schlechteste Befund gewertet, sodass 35,0% (n = 14) der Zähne radiologisch hinsichtlich einer Parodontitis auffällig waren. Im Zusammenspiel mit der klinischen Untersuchung wies die Hälfte der Zähne (50,0%, n = 20) eine Parodontalerkrankung auf. Ankylosen fanden sich bei 33,8% (n = 27) der Wurzeln und 5,3% (n = 2) der Furkationen, die zu 85,2% (68 Wurzeln) bzw. 50,0% (19 Furkationen) eine Parodontalerkrankung aufwiesen. 5,0% der Zähne (n = 2) wiesen an beiden Wurzeln radiologisch Resorptionen auf.

Da in der klinischen Untersuchung nur sichtbare Anteile des Zahnes und in der radiologischen Untersuchung keine Weichgewebe beurteilt werden können, ist die Kombination aus klinischer und radiologischer Untersuchung notwendig, um die Limitationen der beiden Untersuchungsmethoden zu kompensieren.



## Zusammenfassung

In der histologischen Untersuchung zeigten die meisten Präparate (71,2% = 57 Wurzeln, 80,0% = 31 Furkationen) entzündliche Veränderungen der Gingiva. Dabei wurde eine isolierte Entzündung des Randsaumes (koronale 25% der freien Gingiva) als Randsaumgingivitis von einer Gingivitis mit entzündlichen Veränderungen der ganzen Gingiva abgegrenzt. Das häufigste Leukozyteninfiltrat war in 35,7% (Randsaumgingivitis, n = 5) bzw. 58,9% (Gingivitis, n = 43) gemischtzellig (bestehend aus neutrophilen Granulozyten, Plasmazellen, Lymphozyten und Makrophagen). Bei parodontal erkrankten Präparaten war der Kollagenfasergehalt der Lamina propria insgesamt verringert und nahm zusätzlich von apikal nach koronal ab. Bei physiologischen Präparaten befand sich der Ansatz des Saumepithels okklusal oder auf gleicher Höhe wie die Schmelz-Zement-Grenze. Je weiter eine Parodontitis fortschritt, desto häufiger befand sich das Saumepithel apikal (Parodontitis Grad 1: 27,5%, n = 11; Grad 2: 37,5%, n = 9; Grad 3: 81,8%, n = 9; Grad 4: 100,0%, n = 5). Der Faserverlauf des parodontalen Ligaments war in gesunden Präparaten zu 72,4% (n = 21) unauffällig, während bei einer Parodontitis nur noch 21,1% der Präparate (n = 8) einen unauffälligen Faserverlauf zeigten. Histologisch zeigten 62,5% (50 Wurzeln) bzw. 72,5% (29 Furkationen) keinen Knochenabbau. Insofern Präparate Knochenabbau zeigten, war dieser vor allem geringgradig ausgeprägt. Bei histologischer Einteilung in Parodontitisgrade wurde das Ausmaß (gering-/mittel-/hochgradig) einer Gingivitis ebenso berücksichtigt wie die histologisch erkennbare Randsaumgingivitis. Daher ergaben sich detailliertere Befunde als in der klinischen oder radiologischen Untersuchung. Nur 7,5% der Zähne (n = 3) und 12,5% der Furkationen (n = 5) wurden histologisch als parodontal unverändert eingestuft, während es bei den Wurzelpräparaten 27,5% (n = 22) waren. Ankylosen und Resorptionen von Zement und Dentin wurden vor allem bei parodontal erkrankten Zähne beobachtet. Das Zahnzement zeigte bei allen Präparaten unabhängig vom Parodontalstatus eine Zunahme der Dicke von okklusal nach apikal. Bei parodontal erkrankten waren Zementdicke und die Dickenzunahme größer, als bei gesunden Zähnen. Während innerhalb des Alveolarknochens nur vereinzelt Inkrementlinien auftraten (7,5% = sechs Wurzel- und 2,5% = ein Furkationspräparat), waren diese im Zement regelmäßig vorzufinden (80,0% = 64 Wurzeln, 40,0% = 16 Furkationen). Sie traten bei Furkationen mit erhöhter Zementdicke häufiger auf, als in Wurzelpräparaten. Nur wenige Präparate (12,5% = zehn Wurzeln, 5,0% = zwei Furkationen) zeigten dystrophische Verkalkungen innerhalb der Pulpa, jedoch lagen diese meist bei parodontal erkrankten Zähnen vor.

In der histologischen Untersuchung konnte der parodontitisbedingte Knochenabbau früher erkannt werden und stellte sich weiter fortgeschritten dar als mittels Röntgendiagnostik. Resorptionen wurden in der vorliegenden Studie vor allem histologisch und nur selten radiologisch

## Zusammenfassung

diagnostiziert. Ankylosen an Furkationen zeigten sich in der histologischen Untersuchung deutlicher, wohingegen sie im Bereich der Zahnwurzeln radiologisch besser erkannt werden konnten.

In der immunhistologischen Untersuchung waren MMP-2, -8, -9 und TIMP-1 regelmäßig im Randsaum, Saum- bzw. Sulkusepithel, Gingivaepithel, in Endothelzellen, im PDL und in Zellresten von Malassez nachweisbar. Entgegen der Erwartungen waren Leukozyten und Osteoklasten immunhistochemisch jedoch meist negativ. Zusätzlich zeigte sich innerhalb vieler Gewebearten tendenziell eine Abnahme des immunhistochemischen Signals bei parodontal erkrankten Zähnen (MMP-2: Randsaum, Endothelien, Zement, PDL, Zellreste von Malassez; MMP-8: Lamina propria, Zement, PDL, Zellreste von Malassez, Alveolarknochen, Schmelz-Dentin-Grenze; MMP-9: Gingivaepithel, Endothelien, PDL, Zellreste von Malassez, Prädentin), was der Studienhypothese und vorangegangenen Studien widerspricht. Für TIMP-1 konnte in Saum/Sulkusepithel, Lamina propria, Pulpa, Zellresten von Malassez und der Schmelz-Dentin-Grenze ein Signalabfall im erkrankten Stadium beobachtet werden, was der Studienhypothese entspricht. Bei parodontal auffälligen Präparaten lag nur selten ein vermehrtes Signal vor (MMP-2: Leukozyten und Osteoklasten; MMP-8: Randsaum und Leukozyten; TIMP-1: Randsaum). Aufgrund von technischen Schwierigkeiten und dem unklaren Einfluss von EDTA sind die Ergebnisse der Immunhistochemie kritisch zu betrachten und lassen keine gesicherten Rückschlüsse auf eine Beteiligung von MMP-2, -8, -9 und TIMP-1 bei der Parodontitis des Hundes zu. Nach Wissen der Autorin ist die vorgelegte Arbeit die erste, die an Hundezähnen mit einer spontanen Parodontitis den gesamten Zahn und den Zahnhalteapparat auf Anwesenheit von MMPs immunhistochemisch untersucht. Um die Entkalkungsdauer und damit den Einfluss von EDTA zu minimieren, empfiehlt die Autorin die Probengröße zu verringern und zudem auch die Positivkontrolle mittels EDTA zu behandeln.

Zusammenfassend werden die klinischen, radiologischen und histologischen Veränderungen im Rahmen von spontan aufgetretenen Gingivitiden und Parodontitiden beim Hund beschrieben und mit der Literatur verglichen. Anhand der durchgeführten Arbeit kann gezeigt werden, dass die kanine Gingivitis und Parodontitis durch die histologische Untersuchung früher erkannt und genauer klassifiziert werden kann, als in der routinemäßig durchgeführten klinischen und radiologischen Untersuchung. Die bekannten Klassifizierungen sollten nach Meinung der Autorin für die histologische Untersuchung durch die ausschließliche Randsaumgingivitis ergänzt werden. Neben den typischen entzündlichen Veränderungen der Gingiva und dem Abbau von Alveolarknochen zeigen histologisch auch weitere Strukturen von Zahn und Zahnhalteapparat Veränderungen im Zusammenhang mit einer Parodontitis. Für den lebenden Patienten hat die

## Zusammenfassung

histologische Untersuchung aufgrund der notwendigen Extraktion des Zahnes mit dem Zahnhalteapparat keine Bedeutung, obwohl sie nützlich für die Einteilung und für das Verständnis von mikroskopischen Veränderungen im Rahmen einer Parodontitis ist. Die so erworbenen Informationen könnten bei der Behandlung zukünftiger Patienten helfen.

## **7. Summary**

The literature section of the present study deals with the anatomy of canine dentition and teeth as well as relevance, pathogenesis, clinical, radiological and histological findings along with different scores for gingivitis and periodontitis. Additionally, an overview of matrix metalloproteinases (MMPs) and their most common inhibitors (tissue inhibitors of matrix metalloproteinases, TIMPs) is given and their involvement in gingivitis and periodontitis in dogs and humans is described.

40 carnassial teeth and other premolars and molars of 22 dogs were used in this study. First, these teeth were examined clinically and radiologically. Afterwards, they were cut into fragments vertically along their mesial and distal roots and at the level of the furcation in bucco-lingual/bucco-palatinal direction. Decalcification was carried out by the use of EDTA. Hematoxylin-eosin staining was used for histological evaluation. Furthermore, immunohistochemical detection of MMP-2, -8, -9 and TIMP-1 was performed by avidin-peroxidase-complex-technique.

Most teeth (n = 24) were clinically unremarkable for gingivitis (60,0%) and probing depth of the periodontal pocket was within normal limits (77,5%, n = 31) or showed only mild changes (n =12, 30,0%/n = 7, 17,5%). Furcation exposure was a rare finding (n = 6 , 15,0%).

The radiological examination was conducted of each tooth as a whole and of each root and furcation separately. Most roots (80,0%, n = 64) and furcations (94,7%, n = 36) did not show any loss of alveolar bone, but because the evaluation of the tooth depends on the most severe finding in the tooth's fragments, 35,0% of all teeth ( n = 14) showed signs of periodontitis. In combination with the clinical findings 50,0% of the teeth ( n = 20) were found to have periodontal disease. Ankylosis was found in 33,8% (n = 27) of the roots and 5,3% (n = 2) of the furcations, which showed signs of periodontal disease in 85,2% (68 roots) or 50,0% (19 furcations). 5,0% of all teeth (n = 2) showed radiological resorptions on both roots.

The clinical examination can only evaluate the superficial parts of the teeth whereas the radiological examination lacks soft tissue rating. Therefore, both techniques must be combined to compensate those limitations.

The histological examination revealed inflammatory signs of the gingival tissue in most samples (57 roots = 71,2%, 31 furcations = 80,0%). A solitary inflammation of the gingival margin (coronal 25% of the free gingiva) was distinguished from a gingivitis with inflammatory signs throughout the whole gingival tissue. The most frequent inflammatory cell infiltrate contained neutrophilic granulocytes, plasma cells, lymphocytes and macrophages in both types of gingivitis (35,7% n =

## Summary

5/58,9%, n = 43). The amount of collagen fibres of the lamina propria was lower in the coronal parts than in the apical part and was decreased in periodontally diseased specimen. The junctional epithelium of healthy teeth was located occlusally or at the same level as the cemento-enamel junction. With advanced periodontitis it was more often found apically (stage 1: 27,5%, n = 11; stage 2: 37,5%, n = 9; stage 3: 81,8%, n = 9; stage 4: 100,0%, n = 5). The collagen fibre course of the periodontal ligament in healthy specimen was unremarkable in 21 (72,4%), whereas only eight (21,1%) periodontally diseased samples showed normal findings. 62,5% (50 roots) and 72,5% (29 furcations) did not show any signs of alveolar bone loss in the histological examination. When bone loss was visible it was most likely in a mild form. The gingivitis degree (mild, moderate, severe) and the marginal gingivitis were included in the histological grading system of periodontal disease. Therefore, the histological diagnoses are more detailed, than the clinical or radiological examinations. Only 7,5% of the teeth (n = 3) and 12,5% of the furcations (n = 5) did not show any signs of periodontal disease, whereas 27,5% of the examined roots were established as periodontally healthy via histological examination. Ankylosis and resorptions of cementum and dentin were most often seen in periodontally diseased specimen. Independent of the periodontal condition of the tooth more cementum is located apically than occlusally. In teeth with periodontitis the amount of cementum is increased. Incremental lines were seldomly seen in alveolar bone (six roots = 7,5%, one furcation = 2,5%) but frequently in cementum (64 roots < 80,0%, 16 furcations = 40,0%). They appeared especially near furcations with a high amount of cementum. Few specimen (ten roots = 12,5%, two furcations = 5,0%) showed dystrophic calcification in the pulp tissue, but all calcifications were found in periodontally diseased teeth.

The histological examination can detect alveolar bone loss in periodontitis earlier and in an advanced stadium compared to the radiological examination. Resorptions were mostly detected by histological examination and were rare in radiological findings. Ankylosis at furcations were often seen histologically, but at roots radiological findings for ankylosis were common.

There was a regular immunohistochemical detection of MMP-2, -8, -9 and TIMP-1 in gingiva margin, junctional, crevicular and gingival epithelium, endothel cells, periodontal ligament and epithelial rests of Malassez. In contrast to the expectations and the hypothesis most leukocytes and osteoclasts did not show a positive signal. In addition the immunohistochemical signal of many tissues decreased in specimen with periodontitis (MMP-2: gingiva margin, endothel cells, cementum, periodontal ligament, epithelial rests of Malassez; MMP-8: lamina propria, cementum, periodontal ligament, epithelial rests of Malassez, alveolar bone, dentino-enamel junction; MMP-9: gingiva epithelium, endothel cells, periodontal ligament, epithelial rests of Malassez,

## Summary

predentin). There was also a decrease of TIMP-1 in junctional and crevicular epithelium, lamina propria, pulp tissue, epithelial rests of Malassez and dentino-enamel junction. This was an expected finding. Increased signals in samples with periodontitis were rare (MMP-2: leucocytes, osteoclasts; MMP-8: gingival margin and leucocytes; TIMP-1: gingival margin). Due to technical difficulty and an unknown effect of EDTA all immunohistochemical results must be discussed critically and do not lead to reliable conclusions on the involvement of MMP-2, -8, -9 and TIMP-1 in canine periodontitis.

In summary, clinical, radiological and histological findings of spontaneously occurred gingivitis and periodontitis in dogs were described and discussed under consideration of the current literature. This study shows, that canine gingivitis and periodontitis can be detected earlier and classified more detailed via histological examination in comparison to the routinely performed clinical and radiological examinations. In the author's opinion, marginal gingivitis should be added to the established classifications for histological staging of periodontitis. Besides typical inflammatory changes of the gingiva and alveolar bone loss, other structures of the tooth and periodontium also showed alterations when periodontitis was present. As it is necessary to extract the whole tooth with its periodontium for histological examinations, this technique cannot be used in living patients, but it is helpful in grading and understanding the histological changes in periodontitis. This may provide useful information for the treatment of patients in the future.

## **8. Literaturverzeichnis**

1. Al-Azri, A. R.; Gibson, R. J.; Keefe, D. M. K.; Logan, R. M. (2013): Matrix metalloproteinases: do they play a role in mucosal pathology of the oral cavity? In: *Oral Diseases* 19 (4), S. 347–359.
2. Albuquerque, C.; Morinha, F.; Requicha, J. M.; Dias, I.; Guedes-Pinto, H.; Bastos, E.; Viegas, C. (2012): Canine periodontitis: the dog as an important model for periodontal studies. In: *Veterinary Journal (London, England: 1997)* 191 (3), S. 299–305.
3. Alldinger, S. (2009): Matrix-Metalloproteinasen und ihre Inhibitoren bei viralen demyelinisierenden Erkrankungen am Beispiel der Staupe-Enzephalitis und der murinen Theilervirus-Enzephalomyelitis. Habilitationsschrift. Gießen: DVG.
4. Attstrom, R.; Graf-de Beer, M.; Schroeder, H. E. (1975): Clinical and histologic characteristics of normal gingiva in dogs. In: *Journal of Periodontal Research* 10 (3), S. 115–127.
5. AVDC: Periodontal Disease Classification. Online verfügbar unter <http://www.avdc.org/nomenclature.html#periostages>.
6. Baker, A. H.; Edwards, M.G. (2002): Metalloproteinase inhibitors. Biological actions and therapeutic opportunities. In: *Journal of Cell Science* 115 (19), S. 3719–3727.
7. Barnes A.; Bee A.; Bell S.; Gilmore W.; Mee A.; Morris R.; Carter S. D. (2000): Immunological and inflammatory charecterisation of three canine cell lines: K1, K6 and DH82. In: *Veterinary Immunology and Immunopathology* (75), S. 9–25.
8. Berglundh, T.; Lindhe, J.; Sterrett, J. D. (1991): Clinical and structural characteristics of periodontal tissues in young and old dogs. In: *Journal of Clinical Periodontology* 18 (8), S. 616–623.
9. Biancu S.; Ericsson I.; Lindhe J. (1995): Periodontal ligament tissue reactions to trauma and gingival inflammation. An experimental study in the beagle dog. In: *Journal of Clinical Periodontology* (22), S. 772–779.
10. Birkedal-Hansen, H. (1993): Role of matrix metalloproteinases in human periodontal diseases. In: *Journal of Periodontology* 64 (5 Suppl), S. 474–484.
11. Boushell, L. W.; Kaku, M.; Mochida, Y.; Bagnell, R.; Yamauchi, M. (2008): Immunohistochemical localization of matrixmetalloproteinase-2 in human coronal dentin. In: *Archives of Oral Biology* 53 (2), S. 109–116.
12. Boushell, L. W.; Kaku, M.; Mochida, Y.; Yamauchi, M. (2011): Distribution and relative activity of matrix metalloproteinase-2 in human coronal dentin. In: *International Journal of Oral Science* 3 (4), S. 192–199.
13. Bucher, O.; Wartenberg, H. (1997): Cytologie, Histologie und mikroskopische Anatomie des Menschen. 12., vollst. überarb. Aufl. Bern: Huber.

## Literaturverzeichnis

14. Buduneli, N.; Vardar, S.; Atilla, G.; Sorsa, T.; Luoto, H.; Baylas, H. (2002): Gingival crevicular fluid matrix metalloproteinase-8 levels following adjunctive use of meloxicam and initial phase of periodontal therapy. In: *Journal of Periodontology* 73 (1), S. 103–109.
15. Campbell, R. D.; Peralta, S.; Fiani, N.; Scrivani, P. V. (2016): Comparing Intraoral Radiography and Computed Tomography for Detecting Radiographic Signs of Periodontitis and Endodontic Disease in Dogs: An Agreement Study. In: *Frontiers in Veterinary Science* 3, S. 68.
16. Capík, I. (2010): Periodontal Health vs. Various Preventive Means in Toy Dog Breeds. In: *Acta Veterinaria Brunensis* 79 (4), S. 637–645.
17. Cavalla, F.; Hernandez-Rios, P.; Sorsa, T.; Biguetti, C.; Hernández, M. (2017): Matrix Metalloproteinases as Regulators of Periodontal Inflammation. In: *International Journal of Molecular Sciences* 18 (2).
18. Corotti, M. V.; Zambuzzi, W. F.; Paiva, K. B. S.; Menezes, R.; Pinto, L. C.; Lara, V. S.; Granjeiro, J. M. (2009): Immunolocalization of matrix metalloproteinases-2 and -9 during apical periodontitis development. In: *Archives of Oral Biology* 54 (8), S. 764–771.
19. Cullinan, M. P.; Ford, P. J.; Seymour, G. J. (2009): Periodontal disease and systemic health: current status. In: *Australian Dental Journal* 54 Suppl 1, 62-69.
20. Döring, S.; Arzi, B.; Hatcher, D. C.; Kass, Philip H.; Verstraete, F. J. (2018): Evaluation of the diagnostic yield of dental radiography and cone-beam computed tomography for the identification of dental disorders in small to medium-sized brachycephalic dogs. In: *American Journal of Veterinary Research* 79 (1), S. 62–72.
21. Eickhoff, M. (2005): Zahn-, Mund- und Kieferheilkunde bei Klein- und Heimtieren. Stuttgart: Enke.
22. Gad, T. (1968): Periodontal disease in dogs. In: *Journal of Periodontal Research* 3 (4), S. 268–272.
23. Glickman, L. T.; Glickman, N. W.; Moore, G. E.; Goldstein, G. S.; Lewis, H. B. (2009): Evaluation of the risk of endocarditis and other cardiovascular events on the basis of the severity of periodontal disease in dogs. In: *Journal of the American Veterinary Medical Association* 234 (4), S. 486–494.
24. Gorrel, C. (2006): Zahnmedizin bei Klein- und Heimtieren. 1. Aufl. s.l.: Urban Fischer Verlag - Nachschlagewerke. Online verfügbar unter <http://search.ebscohost.com/login.aspx?direct=true&scope=site&db=nlebk&db=nlabk&AN=807987>.
25. Hamp, S.-E.; Olsson, S.-E.; Farsø-Madsen, K.; Viklands, P.; Fornell, J. (1984): A Macroscopic and Radiologic Investigation Of Dental Diseases Of The Dog. In: *Veterinary Radiology* 25 (2), S. 86–92.
26. Harvey, C. E. (2005): Management of periodontal disease: understanding the options. In: *The Veterinary Clinics of North America. Small Animal Practice* 35 (4), 819-36, vi.



## Literaturverzeichnis

27. Harvey, C. E.; Schofer, F. S.; Laster, L. (1994): Association of age and body weight with periodontal disease in North American dogs. In: *Journal of Veterinary Dentistry* (11), S. 94–105.
28. Henry, T. J.; Puchalski, S. M.; Arzi, B.; Kass, P. H.; Verstraete, F. J. M. (2017): Radiographic evaluation in clinical practice of the types and stage of incisor tooth resorption and hypercementosis in horses. In: *Equine Veterinary Journal* 49 (4), S. 486–492.
29. Hilgenfeld, T.; Bendszus, M.; Hähnel, S. (2016): MRT der Zähne und des Zahnhalteapparats. In: *Radiologie Up2Date* 16 (01), S. 79–92.
30. Iyer, R. P.; Patterson, N. L.; Fields, G. B.; Lindsey, M. L. (2012): The history of matrix metalloproteinases: milestones, myths, and misperceptions. In: *American Journal of Physiology. Heart and Circulatory Physiology* 303 (8), H919-30.
31. Joswig, S. I. (2014): Die Zukunft liegt im Alter. Entwicklung und Bedeutung der Geriatrie in der Tiermedizin. Zugl.: Hannover, Tierärztl. Hochsch., Fachgebiet Geschichte, Diss., 2014. 1. Aufl. Gießen: DVG Service.
32. Kaiser, S. M.; Thiel, C.; Kramer, M.; Raddatz, B. B.; Failing, K.; Alldinger, S. (2015): Immunohistochemical localisation and effect of matrix metalloproteinases and their inhibitors on canine spontaneous periodontitis. In: *The Veterinary Record* 177 (8), S. 201–209.
33. Kato, M.T.; Hannas, A. R.; Leite, A.L., Bolanho, A.; Zarella, B. L.; Santos, J.; Carrilho, M. et al. (2011): Activity of Matrix Metalloproteinases in Bovine versus Human Dentine. In: *Caries Research* (Vol 45, No5), S. 429–434.
34. Kinane, D. F.; Shiba, H.; Hart, T. C. (2005): The genetic basis of periodontitis. In: *Periodontology 2000* 39, S. 91–117.
35. Klinge, B.; Nilvéus, R.; Egelberg, J. (1985): Bone regeneration pattern and ankylosis in experimental furcation defects in dogs. In: *Journal of Clinical Periodontology* 12 (6), S. 456–464.
36. König, H. E.; Liebich, H.-G. (Hg.) (2005): Anatomie der Haussäugetiere. Lehrbuch und Farbatlas für Studium und Praxis; mit 1166 Abbildungen, davon 1063 in Farbe und 103 Reproduktionen bildgebender Verfahren, sowie 53 Tabellen; + Vet-Anatomie online: die Bilddatenbank mit 1000 ergänzenden Abbildungen und Texten. Unter Mitarbeit von C. Aurich, H. Bragulla und K.-D. Budras. 3., überarbeitete und erweiterte Auflage. Stuttgart: Schattauer.
37. Kubota, T.; Itagaki, M.; Hoshino, C.; Nagata, M.; Morozumi, T.; Kobayashi, T. et al. (2008): Altered gene expression levels of matrix metalloproteinases and their inhibitors in periodontitis-affected gingival tissue. In: *Journal of Periodontology* 79 (1), S. 166–173.
38. Kyllar, M.; Witter, K. (2005): Prevalence of dental disorders in pet dogs. In: *Veterinarni Medicina* 50 (11), S. 496–505.
39. Legeros, R. Z.; Shannon, I. L. (1979): The Crystalline Components of Dental Calculi: Human vs. Dog. In: *Journal of Dental Research* 58 (12), S. 2371–2377.

## Literaturverzeichnis

40. Liebich, H.-G.; Budras, K.-D. (2010): Funktionelle Histologie der Haussäugetiere und Vögel. Lehrbuch und Farbatlas für Studium und Praxis; mit 4 Tabellen und 21 Übersichten zu differenzialdiagnostischen Merkmalen; + Histologie online: die Bilddatenbank mit dem Plus. 5. Aufl. Stuttgart: Schattauer. Online verfügbar unter <http://www.schattauer.de/liebich-2692.html>.
41. Lindhe, J.; Hamp, S.-E.; Löe, H. (1973): Experimental periodontitis in the Beagle dog. In: *Journal of Periodontal Research* (8), S. 1–10.
42. Lindhe, J.; Hamp, S.-E.; Löe, H. (1975): Plaque induced periodontal disease in beagle dogs. A 4-year clinical, roentgenographical and histometrical study. In: *Journal of Periodontal Research* 10 (5), S. 243–255.
43. Llano, E.; Pendas, A. M.; Aza-Blanc, P.; Kornberg, T. B.; López-Otin, C. (2000): Dm1-MMP, a matrix metalloproteinase from *Drosophila* with a potential role in extracellular matrix remodeling during neural development. In: *The Journal of Biological Chemistry* 275 (46), S. 35978–35985.
44. Löe, H. (1967): The Gingival Index, the Plaque Index and the Retention Index System. In: *Journal of Periodontology* 38, S. 610–616.
45. Löe, H.; Silness, J. (1963): Periodontal Disease in Pregnancy I. Prevalence and Severity. In: *Acta Odontologica Scandinavica* 21, S. 533–551.
46. Loesche, W. J. (1979): Clinical and Microbiological Aspects of Chemotherapeutic Agents Used According to the Specific Plaque Hypothesis. In: *Journal of Dental Research* 58 (12), S. 2404–2412.
47. Logan, E. I. (2006): Dietary influences on periodontal health in dogs and cats. In: *The Veterinary Clinics of North America. Small Animal Practice* 36 (6), 1385-401, ix.
48. Lund, E. M.; Armstrong, P. J.; Kirk, C. A.; Kolar, L. M.; Klausner, J. S. (1999): Health status and population characteristics of dogs and cats examined at private veterinary practices in the United States. In: *Journal of the American Veterinary Medical Association* 214 (9), S. 1336–1341.
49. Maidment, J. M.; Moore, D.; Murphy, G. P.; Murphy, G.; Clark, Ian M. (1999): Matrix Metalloproteinase Homologues from *Arabidopsis thaliana*. EXPRESSION AND ACTIVITY. In: *Journal of Biological Chemistry* 274 (49), S. 34706–34710.
50. Maltha, J. C.; van Leeuwen, E. J.; Dijkman, G. E. H. M.; Kuijpers-Jagtman, A. M. (2004): Incidence and severity of root resorption in orthodontically moved premolars in dogs. In: *Orthodontics & Craniofacial Research* 7 (2), S. 115–121.
51. Martin, A.; Gasse, H.; Staszuk, C. (2010): Absence of lymphatic vessels in the dog dental pulp: an immunohistochemical study. In: *Journal of Anatomy* 217 (5), S. 609–615.
52. Matsson, L.; Attstrom, R. (1979): Histologic characteristics of experimental gingivitis in the juvenile and adult beagle dog. In: *Journal of Clinical Periodontology* 6 (5), S. 334–350.

## Literaturverzeichnis

53. Mazzone, A.; Papa, V.; Nato, F.; Carrilho, Marcela; Tjäderhane, L.; Ruggeri, A., JR et al. (2011): Immunohistochemical and biochemical assay of MMP-3 in human dentine. In: *Journal of Dentistry* 39 (3), S. 231–237.
54. Mazzone A.; Mannello F.; Tay, F. R.; Tonti, G. A. M.; Mazzotti, G.; Di Lenarda R. et al. (2007): Zymographic Analysis and Characterization of MMP-2 and -9 Forms in Human Sound Dentin. In: *Journal of Dental Research* 86 (5), S. 436–440.
55. McCawley, L.J.; Matrisian, L. M. (2001): Matrix metalloproteinases: they're not just for matrix anymore! In: *Current Opinion in Cell Biology* (13), S. 534–540.
56. Mihaljević, S.-Y. (2010): Zahnradiologie bei Hund und Katze. Hannover: Schlütersche (Der praktische Tierarzt. Vetpraxis Spezial). Online verfügbar unter <http://search.ebscohost.com/login.aspx?direct=true&scope=site&db=nlebk&db=nlabk&AN=771226>.
57. Mol, A. (2004): Imaging methods in periodontology. In: *Periodontology* 2000 34 (1), S. 34–48.
58. Mosimann, W.; Kohler, T. (1990): Zytologie, Histologie und mikroskopische Anatomie der Haussäugetiere. Berlin: Parey.
59. Nagase, H.; Visse, R.; Murphy, G. (2006): Structure and function of matrix metalloproteinases and TIMPs. In: *Cardiovascular Research* 69 (3), S. 562–573.
60. Nickel, R.; Schummer, A.; Seiferle, E.; Frowein, J. (2004): Lehrbuch der Anatomie der Haustiere, Band II: Eingeweide. 9., unveränd. Aufl. Stuttgart: Parey (Lehrbuch der Anatomie der Haustiere, / Richard Nickel; August Schummer; Eugen Seiferle ; Bd. 2).
61. Niemand, H. G.; Suter, P. F.; Kohn, B. (Hg.) (2006): Praktikum der Hundeklinik. Unter Mitarbeit von P. F. Suter. 10., komplett überarb. u. erw. Aufl. Stuttgart: Parey. Online verfügbar unter [http://deposit.ddb.de/cgi-bin/dokserv?id=2783059&prov=M&dok\\_var=1&dok\\_ext=htm](http://deposit.ddb.de/cgi-bin/dokserv?id=2783059&prov=M&dok_var=1&dok_ext=htm).
62. Niemiec, B. A. (2008): Periodontal therapy. In: *Topics in Companion Animal Medicine* 23 (2), S. 81–90.
63. Niemiec, B. A. (2013): Veterinary periodontology. Ames, Iowa: Wiley-Blackwell.
64. Niu, L. N.; Zhang, L.; Jiao, K.; Li, F.; Ding, Y. X.; Wang, D. Y. et al. (2011): Localization of MMP-2, MMP-9, TIMP-1, and TIMP-2 in human coronal dentine. In: *Journal of Dentistry* 39 (8), S. 536–542.
65. Page, R.C. (1980): Connective tissue composition and collagen synthesis in diseased and normal gingiva of adult dogs with spontaneous periodontitis. In: *Archives of Oral Biology* (25), S. 727–736.
66. Page-McCaw, A.; Ewald, A. J.; Werb, Z. (2007): Matrix metalloproteinases and the regulation of tissue remodelling. In: *Nature Reviews. Molecular Cell Biology* 8 (3), S. 221–233.

## Literaturverzeichnis

67. Paula-Silva, F. W. G.; da Silva, L. A. B.; Kapila, Y. L. (2010): Matrix metalloproteinase expression in teeth with apical periodontitis is differentially modulated by the modality of root canal treatment. In: *Journal of Endodontics* 36 (2), S. 231–237.
68. Paula-Silva, F. W. G.; da Silva, L. A. B.; Kapila, Y. L. (2010): Matrix Metalloproteinase Expression in Teeth with Apical Periodontitis Is Differentially Modulated by the Modality of Root Canal Treatment. In: *Journal of Endodontics* (36), S. 231–237.
69. Paula-Silva, F. W. G.; Wu, M.-K.; Leonardo, M. R.; da Silva, L. A. B.; Wesselink, P. R. (2009): Accuracy of periapical radiography and cone-beam computed tomography scans in diagnosing apical periodontitis using histopathological findings as a gold standard. In: *Journal of Endodontics* 35 (7), S. 1009–1012.
70. Pavlica, Z.; Petelin, M.; Juntos, P.; Erzen, D.; Crossley, David A.; Skaleric, U. (2008): Periodontal Disease Burden and Pathological Changes in Organs of Dogs. In: *Journal of Veterinary Dentistry* 25 (2), S. 97–105.
71. Peralta, S.; Verstraete, F. J.; Kass, Philip H. (2010): Radiographic evaluation of the classification of the extent of tooth resorption in dogs. In: *American Journal of Veterinary Research* 71 (7), S. 794–798.
72. Peralta, S.; Verstraete, F. J.; Kass, Philip H. (2010): Radiographic evaluation of the types of tooth resorption in dogs. In: *American Journal of Veterinary Research* 71 (7), S. 784–793.
73. Persson, R. E.; Tzannetou, S.; Feloutzis, A. G.; Bragger, U.; Persson, G. R.; Lang, N. P. (2003): Comparison between panoramic and intra-oral radiographs for the assessment of alveolar bone levels in a periodontal maintenance population. In: *Journal of Clinical Periodontology* 30 (9), S. 833–839.
74. Peters, J. L.; DeMars, P. L.; Collins, Lindsay M.; Stoner, J. A.; Matsumoto, H.; Komori, N. et al. (2012): Effects of immunization with natural and recombinant lysine decarboxylase on canine gingivitis development. In: *Vaccine* 30 (47), S. 6706–6712.
75. Puff, C.; Risha, E.; Baumgärtner, W. (2013): Regression of canine cutaneous histiocytoma is associated with an orchestrated expression of matrix metalloproteinases. In: *Journal of Comparative Pathology* (149), S. 208–215.
76. Rawlinson, J. E.; Goldstein, R. E.; Reiter, A. M.; Attwater, D. Z.; Harvey, C. E. (2011): Association of periodontal disease with systemic health indices in dogs and the systemic response to treatment of periodontal disease. In: *Journal of the American Veterinary Medical Association* 238 (5), S. 601–609.
77. Rehrl, S.; Schröder, W.; Müller, C.; Staszky, C.; Lischer, C. (2018): Radiological prevalence of equine odontoclastic tooth resorption and hypercementosis. In: *Equine Veterinary Journal* 50 (4), S. 481–487. DOI: 10.1111/evj.12776.
78. Rincon, J. C.; Young, W. G.; Bartold, P. M. (2006): The epithelial cell rests of Malassez--a role in periodontal regeneration? In: *Journal of Periodontal Research* 41 (4), S. 245–252.
79. Ritz, Isabelle Alexandra (2015): Matrix-Metalloproteinasen in feliner Gingiva unter besonderer Berücksichtigung der resorptiven Läsionen. 1. Aufl. Giessen: DVG Service.

## Literaturverzeichnis

80. Santos, J.; Carrilho, Marcela; Tervahartiala, T.; Sorsa, T.; Breschi, L.; Mazzoni, A. et al. (2009): Determination of matrix metalloproteinases in human radicular dentin. In: *Journal of Endodontics* 35 (5), S. 686–689.
81. Satheeshkumar, P. S.; Mohan, M. P.; Saji, S.; Sadanandan, S.; George, G. (2013): Idiopathic dental pulp calcifications in a tertiary care setting in South India. In: *Journal of Conservative Dentistry : JCD* 16 (1), S. 50–55.
82. Schroeder, H. E.; Lindhe, J. (1980): Conditions and pathological features of rapidly destructive, experimental periodontitis in dogs. In: *Journal of Periodontology* 51 (1), S. 6–19.
83. Schwarz, F. (2007): Immunohistochemical characterization of periodontal wound healing following nonsurgical treatment with fluorescence controlled Er:YAG laser radiation in dogs. In: *Lasers in Surgery and Medicine* (39), S. 428–440.
84. Schwarz, F.; Jepsen, S.; Herten, M.; Aoki, A.; Sculean, A.; Becker, J. (2007): Immunohistochemical characterization of periodontal wound healing following nonsurgical treatment with fluorescence controlled Er:YAG laser radiation in dogs. In: *Lasers in Surgery and Medicine* 39 (5), S. 428–440.
85. Simoi, A. de (2012): Systemische Auswirkungen der parodontalen Erkrankung. In: *Veterinary Focus* 22 (03), S. 25–30.
86. Smedley, R. C.; Earley, E. T.; Galloway, S. S.; Baratt, R. M.; Rawlinson, J. E. (2015): Equine Odontoclastic Tooth Resorption and Hypercementosis: Histopathologic Features. In: *Veterinary Pathology* 52 (5), S. 903–909.
87. Sorsa, T.; Ding, Y.-L.; Ingman, T.; Salo, T.; Westerlund, U.; Haapasalo, M. et al. (1995): Cellular source, activation and inhibition of dental plaque collagenase. In: *Journal of Clinical Periodontology* 22 (9), S. 709–717.
88. Sorsa, T.; Tjäderhane, L.; Salo, T. (2004): Matrix metalloproteinases (MMPs) in oral diseases. In: *Oral Diseases* 10 (6), S. 311–318.
89. Stamenkovic, I. (2003): Extracellular matrix remodelling: the role of matrix metalloproteinases. In: *The Journal of Pathology* 200 (4), S. 448–464.
90. Staszuk, C.; Bienert, A.; Kreutzer, R.; Wohlsein, P.; Simhofer, H. (2008): Equine odontoclastic tooth resorption and hypercementosis. In: *Veterinary Journal (London, England: 1997)* 178 (3), S. 372–379.
91. Staudacher, G. (2011): Strategien zur Behandlung parodontaler Erkrankungen des Hundes. In: *Tierärztliche Praxis* (39(K)), S. 121–132.
92. Steiniger, B.; Schwarzbach, H.; Stachniss, V. (2010): Mikroskopische Anatomie der Zähne und des Parodonts. Stuttgart: Thieme. Online verfügbar unter <http://ebooks.thieme.de/9783131471413/1>.
93. Sternlicht, M. D.; Werb, Z. (2001): How matrix metalloproteinases regulate cell behavior. In: *Annual Review of Cell and Developmental Biology* 17, S. 463–516.

## Literaturverzeichnis

94. Sulkala, M.; Tervahartiala, T.; Sorsa, T.; Larmas, M.; Salo, T.; Tjäderhane, L. (2007): Matrix metalloproteinase-8 (MMP-8) is the major collagenase in human dentin. In: *Archives of Oral Biology* 52 (2), S. 121–127.
95. Szabo, K. A.; Ablin, R. J.; Singh, G. (2004): Matrix metalloproteinases and the immune response. In: *Clinical and Applied Immunology Reviews* 4 (5), S. 295–319.
96. Theilade, E. (1986): The non-specific theory in microbial etiology of inflammatory periodontal diseases. In: *Journal of Clinical Periodontology* (13), S. 905–911.
97. Trautmann, A.; Fiebiger, J. (1949): Lehrbuch der Histologie und vergleichenden mikroskopischen Anatomie der Haustiere. 8. und 9. neubearbeitete Auflage. Berlin: Parey.
98. Tsugawa, A. J.; Verstraete, F. J. (2000): How to obtain and interpret periodontal radiographs in dogs. In: *Clinical Techniques in Small Animal Practice* 15 (4), S. 204–210.
99. Ulrich, R.; Gerhauser, I.; Seeliger, F.; Baumgärtner, W.; Alldinger, S. (2005): Matrix metalloproteinases and their inhibitors in the developing mouse brain and spinal cord. A reverse transcription quantitative polymerase chain reaction study. In: *Developmental Neuroscience* 27 (6), S. 408–418.
100. Visse, R.; Nagase, H. (2003): Matrix metalloproteinases and tissue inhibitors of metalloproteinases: structure, function, and biochemistry. In: *Circulation Research* 92 (8), S. 827–839.
101. Wada, K.; Sato, H.; Kinoh, H.; Kajita, M.; Yamamoto, H.; Seiki, M. (1998): Cloning of three *Caenorhabditis elegans* genes potentially encoding novel matrix metalloproteinases. In: *Gene* 211 (1), S. 57–62.
102. Waerhaug, J. (1956): Effect of rough surfaces upon gingival tissue. In: *Journal of Dental Research* 35 (2), S. 323–325.
103. Wahlgren, J.; Maisi, P.; Sorsa, T.; Sutinen, M.; Tervahartiala, T.; Pirilä, E. et al. (2001): Expression and induction of collagenases (MMP-8 and -13) in plasma cells associated with bone-destructive lesions. In: *Journal of Pathology* (194), S. 217–224.
104. Wallis, C.; Patel, K. V.; Marshall, M.; Staunton, R.; Milella, L.; Harris, S.; Holcombe, L. J. (2018): A longitudinal assessment of periodontal health status in 53 Labrador retrievers. In: *The Journal of Small Animal Practice*.
105. Walter, C.; Schmidt, J. C. (2018): Parodontale Diagnostik im Oberkieferseitenzahnggebiet. In: *Der Freie Zahnarzt* 62 (7-8), S. 92–99.
106. Warhonowicz, M.; Staszyc, C.; Gasse, H. (2007): Immunohistochemical detection of matrix metalloproteinase-1 in the periodontal ligament of equine cheek teeth. In: *Tissue & Cell* 39 (6), S. 369–376.
107. Weisbrode, S. E. (2009): Pathologie der Haustiere. Allgemeine, spezielle und funktionelle Veterinärpathologie. Unter Mitarbeit von D. M. McGavin und J. F. Zachary. 1. Aufl. München: Elsevier Urban & Fischer.

## Literaturverzeichnis

108. Whyte, A.; Obón, J.; Leuza, A.; Whyte, J.; Monteagudo, L. V. (2012): Canine severe maxilla and mandible osteolysis associated with periodontal disease unperceived by proprietors. In: *Pakistan Veterinary Journal* (33(2)), S. 263–265.
109. Wohlsein, P.; Reifinger, M. (Hg.) (2015): Allgemeine Pathologie für die Tiermedizin. Unter Mitarbeit von W. Baumgärtner und A. D. Gruber. 2., aktualisierte Aufl. Stuttgart: Enke.
110. Xiong, J.; Gronthos, S.; Bartold, P. M. (2013): Role of the epithelial cell rests of Malassez in the development, maintenance and regeneration of periodontal ligament tissues. In: *Periodontology 2000* 63 (1), S. 217–233.
111. Yaghmaiee, M.; Yavari, A. S.; Mashhadiabbas, F.; Bahrami, A.; Farnia, P.; Sharifi, D. et al. (2007): Histological assessment of pulp condition after apical vital root transection in one root of multirooted teeth in dogs: a preliminary study. In: *Journal of Endodontics* 33 (9), S. 1061–1065.
112. Zappa, U. (1995): Histology of the periodontal lesion: implications for diagnosis. In: *Periodontology 2000* (7), S. 22–38.
113. Zhou, J.; Zhao, Y.; Xia, C.; Jiang, L. (2012): Periodontitis with hypercementosis: report of a case and discussion of possible aetiologic factors. In: *Australian Dental Journal* 57 (4), S. 511–514.

9. Anhang

9.1 Modifizierter Befundbogen für die klinische Untersuchung der Maulhöhle nach Dr. Crossley (<http://cpd.vetdent.eu/cpd.html#chartsandthesis>)

Zahnbefundbogen										Quadrant Disease Scores					Skull type																															
Besitzer:		EasyVet Nr.:								<table border="1"> <tr> <th>Quadrant</th> <th>1</th> <th>2</th> <th>3</th> <th>4</th> </tr> <tr> <td>Plaque</td> <td></td> <td></td> <td></td> <td></td> </tr> <tr> <td>Karies</td> <td></td> <td></td> <td></td> <td></td> </tr> <tr> <td>Gingivitis</td> <td></td> <td></td> <td></td> <td></td> </tr> <tr> <td>Parodontose</td> <td></td> <td></td> <td></td> <td></td> </tr> <tr> <td>Tooth wear</td> <td></td> <td></td> <td></td> <td></td> </tr> </table>					Quadrant	1	2	3	4	Plaque					Karies					Gingivitis					Parodontose					Tooth wear						
Quadrant	1	2	3	4																																										
Plaque																																														
Karies																																														
Gingivitis																																														
Parodontose																																														
Tooth wear																																														
Tiername:		Rasse:		Geschlecht: ♂ ♀		Alter:		Gewicht:		<table border="1"> <tr> <th>Quadrant</th> <th>1</th> <th>2</th> <th>3</th> <th>4</th> </tr> <tr> <td>Gingivitis</td> <td></td> <td></td> <td></td> <td></td> </tr> <tr> <td>Parodontose</td> <td></td> <td></td> <td></td> <td></td> </tr> <tr> <td>Tooth wear</td> <td></td> <td></td> <td></td> <td></td> </tr> </table>					Quadrant	1	2	3	4	Gingivitis					Parodontose					Tooth wear																
Quadrant	1	2	3	4																																										
Gingivitis																																														
Parodontose																																														
Tooth wear																																														
C G R P F M																																														
101												201		<table border="1"> <tr> <th>Quadrant</th> <th>1</th> <th>2</th> <th>3</th> <th>4</th> </tr> <tr> <td>Scoring: - + ++ +++ (0-5)</td> <td></td> <td></td> <td></td> <td></td> </tr> <tr> <td colspan="5">negligible to severe</td> </tr> </table>					Quadrant	1	2	3	4	Scoring: - + ++ +++ (0-5)					negligible to severe																	
Quadrant	1											2	3	4																																
Scoring: - + ++ +++ (0-5)																																														
negligible to severe																																														
102												202		<table border="1"> <tr> <th>Quadrant</th> <th>1</th> <th>2</th> <th>3</th> <th>4</th> </tr> <tr> <td>Key to abbreviations</td> <td></td> <td></td> <td></td> <td></td> </tr> </table>					Quadrant	1	2	3	4	Key to abbreviations					<p><b>Diagnosis, treatment information and comments</b></p>																	
Quadrant	1											2	3	4																																
Key to abbreviations																																														
103												203		<table border="1"> <tr> <th>Quadrant</th> <th>1</th> <th>2</th> <th>3</th> <th>4</th> </tr> <tr> <td>A = Abzess</td> <td></td> <td></td> <td></td> <td></td> </tr> </table>					Quadrant	1	2	3	4	A = Abzess					<p>Grund der Euthanasie / womit:</p>																	
Quadrant	1											2	3	4																																
A = Abzess																																														
104		204		<table border="1"> <tr> <th>Quadrant</th> <th>1</th> <th>2</th> <th>3</th> <th>4</th> </tr> <tr> <td>Ca = Kavität (Karies/Resorpt.)</td> <td></td> <td></td> <td></td> <td></td> </tr> </table>					Quadrant	1	2	3	4	Ca = Kavität (Karies/Resorpt.)					<p>Vorbehandlung:</p>																											
Quadrant	1	2	3	4																																										
Ca = Kavität (Karies/Resorpt.)																																														
105		205		<table border="1"> <tr> <th>Quadrant</th> <th>1</th> <th>2</th> <th>3</th> <th>4</th> </tr> <tr> <td>C+ = Zahnsteinindex (+ - +++)</td> <td></td> <td></td> <td></td> <td></td> </tr> </table>					Quadrant	1	2	3	4	C+ = Zahnsteinindex (+ - +++)					<p>Sonstiges:</p>																											
Quadrant	1	2	3	4																																										
C+ = Zahnsteinindex (+ - +++)																																														
106		206		<table border="1"> <tr> <th>Quadrant</th> <th>1</th> <th>2</th> <th>3</th> <th>4</th> </tr> <tr> <td>F+ = Furkationsindex (+ - +++)</td> <td></td> <td></td> <td></td> <td></td> </tr> </table>					Quadrant	1	2	3	4	F+ = Furkationsindex (+ - +++)																																
Quadrant	1	2	3	4																																										
F+ = Furkationsindex (+ - +++)																																														
107		207		<table border="1"> <tr> <th>Quadrant</th> <th>1</th> <th>2</th> <th>3</th> <th>4</th> </tr> <tr> <td>G+ = Gingivitisindex (+ - +++)</td> <td></td> <td></td> <td></td> <td></td> </tr> </table>					Quadrant	1	2	3	4	G+ = Gingivitisindex (+ - +++)																																
Quadrant	1	2	3	4																																										
G+ = Gingivitisindex (+ - +++)																																														
108		208		<table border="1"> <tr> <th>Quadrant</th> <th>1</th> <th>2</th> <th>3</th> <th>4</th> </tr> <tr> <td>GH = Gingivahyperplasie</td> <td></td> <td></td> <td></td> <td></td> </tr> </table>					Quadrant	1	2	3	4	GH = Gingivahyperplasie																																
Quadrant	1	2	3	4																																										
GH = Gingivahyperplasie																																														
109		209		<table border="1"> <tr> <th>Quadrant</th> <th>1</th> <th>2</th> <th>3</th> <th>4</th> </tr> <tr> <td>GR = Gingivarezession</td> <td></td> <td></td> <td></td> <td></td> </tr> </table>					Quadrant	1	2	3	4	GR = Gingivarezession																																
Quadrant	1	2	3	4																																										
GR = Gingivarezession																																														
110		210		<table border="1"> <tr> <th>Quadrant</th> <th>1</th> <th>2</th> <th>3</th> <th>4</th> </tr> <tr> <td>M+ = Mobilitätsgrad (Grad 1-3)</td> <td></td> <td></td> <td></td> <td></td> </tr> </table>					Quadrant	1	2	3	4	M+ = Mobilitätsgrad (Grad 1-3)																																
Quadrant	1	2	3	4																																										
M+ = Mobilitätsgrad (Grad 1-3)																																														
Rechts		Links																																												
411		311		<table border="1"> <tr> <th>Quadrant</th> <th>1</th> <th>2</th> <th>3</th> <th>4</th> </tr> <tr> <td>ONF = Oronasale Fistel</td> <td></td> <td></td> <td></td> <td></td> </tr> </table>					Quadrant	1	2	3	4	ONF = Oronasale Fistel																																
Quadrant	1	2	3	4																																										
ONF = Oronasale Fistel																																														
410		310		<table border="1"> <tr> <th>Quadrant</th> <th>1</th> <th>2</th> <th>3</th> <th>4</th> </tr> <tr> <td>ORL = Orale resorptive Läsionen</td> <td></td> <td></td> <td></td> <td></td> </tr> </table>					Quadrant	1	2	3	4	ORL = Orale resorptive Läsionen																																
Quadrant	1	2	3	4																																										
ORL = Orale resorptive Läsionen																																														
409		309		<table border="1"> <tr> <th>Quadrant</th> <th>1</th> <th>2</th> <th>3</th> <th>4</th> </tr> <tr> <td>P = Parodontaltaschen</td> <td></td> <td></td> <td></td> <td></td> </tr> </table>					Quadrant	1	2	3	4	P = Parodontaltaschen																																
Quadrant	1	2	3	4																																										
P = Parodontaltaschen																																														
408		308		<table border="1"> <tr> <th>Quadrant</th> <th>1</th> <th>2</th> <th>3</th> <th>4</th> </tr> <tr> <td>Pn = Parodontaltaschentiefe</td> <td></td> <td></td> <td></td> <td></td> </tr> </table>					Quadrant	1	2	3	4	Pn = Parodontaltaschentiefe																																
Quadrant	1	2	3	4																																										
Pn = Parodontaltaschentiefe																																														
407		307		<table border="1"> <tr> <th>Quadrant</th> <th>1</th> <th>2</th> <th>3</th> <th>4</th> </tr> <tr> <td>Pi+ = Plaqueindex (+ - +++)</td> <td></td> <td></td> <td></td> <td></td> </tr> </table>					Quadrant	1	2	3	4	Pi+ = Plaqueindex (+ - +++)																																
Quadrant	1	2	3	4																																										
Pi+ = Plaqueindex (+ - +++)																																														
406		306		<table border="1"> <tr> <th>Quadrant</th> <th>1</th> <th>2</th> <th>3</th> <th>4</th> </tr> <tr> <td>Rn = Tiefe der Rezession (mm)</td> <td></td> <td></td> <td></td> <td></td> </tr> </table>					Quadrant	1	2	3	4	Rn = Tiefe der Rezession (mm)																																
Quadrant	1	2	3	4																																										
Rn = Tiefe der Rezession (mm)																																														
405		305		<table border="1"> <tr> <th>Quadrant</th> <th>1</th> <th>2</th> <th>3</th> <th>4</th> </tr> <tr> <td>Snnn= Überzählige Zähne</td> <td></td> <td></td> <td></td> <td></td> </tr> </table>					Quadrant	1	2	3	4	Snnn= Überzählige Zähne																																
Quadrant	1	2	3	4																																										
Snnn= Überzählige Zähne																																														
404		304		<table border="1"> <tr> <th>Quadrant</th> <th>1</th> <th>2</th> <th>3</th> <th>4</th> </tr> <tr> <td>St = Verfärbung(Grad 1-3)</td> <td></td> <td></td> <td></td> <td></td> </tr> </table>					Quadrant	1	2	3	4	St = Verfärbung(Grad 1-3)																																
Quadrant	1	2	3	4																																										
St = Verfärbung(Grad 1-3)																																														
403		303		<table border="1"> <tr> <th>Quadrant</th> <th>1</th> <th>2</th> <th>3</th> <th>4</th> </tr> <tr> <td>U = Ulzeration</td> <td></td> <td></td> <td></td> <td></td> </tr> </table>					Quadrant	1	2	3	4	U = Ulzeration																																
Quadrant	1	2	3	4																																										
U = Ulzeration																																														
402		302		<table border="1"> <tr> <th>Quadrant</th> <th>1</th> <th>2</th> <th>3</th> <th>4</th> </tr> <tr> <td></td> <td></td> <td></td> <td></td> <td></td> </tr> </table>					Quadrant	1	2	3	4																																	
Quadrant	1	2	3	4																																										
401		301		<table border="1"> <tr> <th>Quadrant</th> <th>1</th> <th>2</th> <th>3</th> <th>4</th> </tr> <tr> <td></td> <td></td> <td></td> <td></td> <td></td> </tr> </table>					Quadrant	1	2	3	4																																	
Quadrant	1	2	3	4																																										



## Anhang

**9.2. Tabelle 13: Übersicht der untersuchten Patienten mit klinischen, radiologischen und histologischen Befunden.** *H in Patient steht für Hund, die Nummerierung erfolgte chronologisch nach Eingehen der Proben. Signalement mit Altersangabe in Jahren, Körpergewicht in kg, Rasse (DSH = Deutscher Schäferhund, BSH = Berner Sennenhund) und Geschlecht (w = weiblich, wk = weiblich-kastriert, m = männlich, mk = männlich-kastriert). Die Bezeichnung der Zähne ist modifiziert nach Triadan. Ggr. = geringgradig, mgr. = mittelgradig, hgr. = hochgradig.*

Patient	Signalement	Grund der Euthanasie	Zahn	Gingivitis-Index (0-3)	Furkationsbefall (0-3)	Röntgenologischer Parodontalindex (0-3)	Zahnlockerung (0-3)	Parodontalgrad (0-4)	Pathohistologische Diagnose	Sonstiges
H1	3,5J 44kg DSH m	Narkosezwischenfall Abklärung Discospondylitis	208	0	0	0	0	0	Normalbefund	einfache Kronenfraktur
			309	0	0	0	0	0	Mgr. chronisch gemischtzellige Randsaumgingivitis	Ggr. Abrasion, einfache Kronenfraktur
H2	3J 4kg Mischling w	Myelomalazie	208	0	0	0	0	0	Mgr. chronische gemischtzellige Gingivitis	-
			309	0	0	0	0	0	Ggr. chronische gemischtzellige Gingivitis	-

## Anhang

H3	6J 41kg Mischling m	Myasthenia gravis, Aspirations- pneumonie	208	1	0	0	0	1	Mgr. chronische gemischtzellige Gingivitis mit beginnender ggr. Parodontitis	-
H5	9J 12kg Mischling wk	Akutes Leberversagen	309	0	0	0	0	0	Ggr – mgr. chron. lymphozytäre Gingivitis	-
H6	10J 46kg Labrador mk	Hämaskos nach stumpfen Trauma/Zubildung Milz	309	0	0	0	0	0	Mgr. chronisch gemischtzellige Gingivitis	-
H7	4 J 8kg Pekinese m	Paraparese	208	0	0	0	0	0	Mgr. chronisch plasmazelluläre Gingivitis mit mgr. Parodontitis	-

Anhang

H8	4J 38kg DSH mk	Torsio ventriculi	208	0	0	1	0	2	Ggr. akute eitrige Randsaumgingivitis Ggr. Parodontitis, Resorptive Läsionen von Dentin, Zement und Alveolarknochen in der mesio- palatinalen Furkation und der distaler Wurzel, beginnende Ankylose	-
			309	0	0	0	0	0	Ggr. chronisch plasmazelluläre Randsaumgingivitis Chronische resorptive Läsion	-
H9	12J 35kg Mischling w	Torsio ventriculi	309	0	0	0	0	0	Mgr. Chronisch lymphoplasma- zelluläre Gingivitis, ggr. Parodontitis	-
H11	5J 25kg Mischling wk	Neoplasie Kruppe	206	1	1	0	0	2	Mgr. Chronische lymphozytäre Gingivitis	-

Anhang

H11	5J 25kg Mischling wk	Neoplasie Kruppe	208	1	0	1	0	2	Hgr. chronisch plasmazelluläre Randsaumgingivitis gr. Parodontitis, chronische resorptive Läsion im Zement auf Höhe der Furkation	-
			309	0	0	0	0	0	Ggr. chronisch lymphoplasma- zelluläre Gingivitis	-
H12	12 J 35kg DSH m	Ulzerierte Neoplasie Hüfte, Kachexie	208	1	0	1	0	2	Mgr. chronische lymphoplasma- zelluläre Gingivitis, mgr. Parodontitis, akute + chronische Resorptionen von Dentin und Zement und Alveolarknochen im gesamten Zahn, Ankylose	-
			309	0	0	1	0	2	Mgr. chronisch gemischtzellige Gingivitis, mgr. Parodontitis	-

Anhang

H13	11J 23kg Mischling wk	Analbeutel- karzinom, Lymphom	207	2	3	2	0	4	Hgr. Chronisch Lymphoplasma- zelluläre Gingivitis, hgr. Parodontitis, Resorptive Läsionen von Dentin und Zement innerhalb der Furkation und der distalen Wurzel	-
			309	1	0	1	0	2	Hgr. Chronisch Lymphoplasma- zelluläre Gingivitis, chronische Resorptive Läsion von Dentin und Zement an der mesialen Wurzel	-
H14	2J 22kg Englische Bulldogge w	Ovarialzell- karzinom	309	0	0	0	0	0	Normalbefund	Pulpa alters- entsprech- end weit
H15	13J 40kg BSH mk	Histiozytäres Sarkom	208	0	0	0	0	0	Ggr. chronisch gemischtzellige Gingivitis, ggr. Parodontitis, resorptive Läsion der distalen Wurzel am Dentin, Ankylose	-

Anhang

H16	10J 30kg Mischling mk	Neoplasie Hintergliedmaße	208	1	0	0	0	1	Hgr. chronisch gemischtzellige Gingivitis, ggr. Parodontitis, Ankylose	-
			309	0	0	0	0	0	Ggr chronisch gemischtzellige Gingivitis	-
H17	12J 20kg Border Collie m	Akut auf chronische Nephropathie	208	0	0	1	0	2	Hgr. chronisch gemischtzellige Gingivitis, mgr. Parodontitis, resorptive Läsion von Dentin und Zement auf Höhe der Furkation und distalen Wurzel, Ankylose	-
			309	2	3	3	0	4	Hgr chron. Gemischtzellige Gingivitis, hgr. Parodontitis, Fibrose in Furkation	-
H19	14J 22kg Husky m	Halswirbelsäulen- syndrom, Osteolyse Humerus	208	0	0	0	0	0	Mgr. chronisch gemischtzellige Gingivitis, Ankylose	-

## Anhang

H19	14J 22kg Husky m	Halswirbelsäulen- syndrom, Osteolyse Humerus	309	0	0	0	0	0	Ggr. chronische, mononukleäre Gingivitis, resorptive Läsion von Zement an der mesialen Wurzel, Ankylose	-
H20	2J 15kg Franzö- sische Bulldogge mk	Halswirbelsäulen- syndrom	208	0	0	0	0	0	Ggr. chronisch mononukleäre Randsaumgingivitis	-
			309	1	0	0	0	1	Ggr. chronisch gemischtzellige Randsaumgingivitis	-
H21	11J 25kg Cocker Spaniel m	Lungenembolie, Fremdkörper-Ileus	208	2	0	0	0	1	Mgr. chronisch lymphoplasma- zelluläre Gingivitis, ggr. Parodontitis, resorptive Läsionen von Dentin und Zement an beiden Wurzeln, beginnende Ankylose	-

## Anhang

H21	11J 25kg Cocker Spaniel m	Lungenembolie, Fremdkörper-Ileus	309	1	0	1	0	2	Mgr. chronisch gemischtzellige Gingivitis, ggr. Parodontitis	-
H22	8J 35kg Mischling mk	Osteosarkom L4	208	1	0	0	0	1	Mgr. chronische gemischtzellige Gingivitis, Ggr. Parodontitis, resorptive Läsion des Dentins mesial, Ankylose	-
			307	1	1	1	0	2	Mgr. chronisch gemischtzellige Gingivitis, ggr. Parodontitis, vollständige Wurzel- resorptionen, Ankylose	Distale Wurzel deformiert, verkürzt
			309	0	0	0	0	0	Ggr. chronisch pyogranulomatöse Gingivitis, Ankylose, resorptive Läsion	-
H24	3J 27kg Ka- relischer Bären- hund mk	Wirbelluxation	208	0	0	0	0	0	Ggr. chronisch gemischtzellige Gingivitis, ggr. Parodontitis	-
			309	0	0	0	0	0	Normalbefund	-



## Anhang

H25	11J 28kg DSH wk	Hämaskos, Verdacht auf Neoplasie der Leber/Milz	309	0	0	0	0	0	Ggr. chronische lymphoplasma- zelluläre Gingivitis, ggr. Parodontitis, mesial: resorptive Läsionen in Dentin und Zement, beginnende Ankylose	Hgr. Abrasions- gebiss
H26	12J 6kg Chihua- hua m	Agonie	208	1	0	2	0	3	Hgr. chronisch gemischtzellige Gingivitis, mgr. Parodontitis	-
			309	1	0	1	0	2	Hgr. chronisch plasmazelluläre Gingivitis, ggr. Parodontitis	-
			109	2	2	3	0	4	Hgr. chronisch gemischtzellige Gingivitis, hgr. Parodontitis	-
			209	1	2	3	0	4	Hgr. chronisch gemischtzellige Gingivitis, hgr. Parodontitis	-

## Anhang

**9.3. Tabelle 14: Vergleich zwischen klinischer, radiologischer und histologischer Untersuchung pro Zahn bzw. Lokalisation (mesial, Furk = Furkation, dist = distal).** *H in Patient steht für Hund, die Nummerierung erfolgte chronologisch nach Eingehen der Proben. Die Bezeichnung der Zähne ist modifiziert nach Triadan. vs. = versus, GI = Gingivitisindex, ST = Sondierungstiefe des Sulkus, FB = Furkationsbefall, Rad. PI = Radiologischer Parodontalindex. Ggr. = geringgradig, mgr. = mittelgradig, hgr. = hochgradig. AK = Alveolarknochen, D = Dentin, PDL = Parodontales Ligament, Z = Zement.*

Probe	GI	ST	FB	Rad. PI	Pathohistologische Diagnose	Klinik vs. Röntgen	Röntgen vs. Histologie	Klinik vs. Histologie	Klinik vs. Histologie Attachment
<b>H1 309</b>	0	1	0	0	Mgr. Randsaumgingivitis	Übereinstimmung	Parodontalstatus stimmt überein, radiologisch kein Hinweis auf Mineralisation in Pulpa	Histologische Randsaumgingivitis klinisch nicht erkennbar	stimmt
mesial				0	Nicht auswertbar bezüglich Gingivitis, keine Parodontalbefunde		Histologisch kein Vergleich bezüglich Parodontitis möglich da nicht vorhanden auf Schnitt		
Furk				0	Mgr. gemischtzellige Randsaumgingivitis		Übereinstimmung		
dist				0	Normalbefund		Übereinstimmung		
<b>H1 208</b>	0	1	0	0	Normalbefund	Übereinstimmung	Übereinstimmung	Übereinstimmung	stimmt
mesial				0	Normalbefund		Parodontal übereinstimmend, histologisch kein Hinweis auf Ankylose, diese radiologisch auf einer Seite der Wurzel		
Furk				0	Normalbefund		Übereinstimmung		
dist				0	Normalbefund		Übereinstimmung Parodontal, radiologisch kein Hinweis auf Mineralisation in Pulpa		
<b>H2 208</b>	0	1	0	0	Mgr. Gingivitis	Übereinstimmung	Übereinstimmung	Gingivitis histologisch erkennbar, klinisch nicht	stimmt

## Anhang

mesial				0	Mgr. chronische gemischtzellige Gingivitis		Übereinstimmung		
Furk				0	Ggr. chronisch gemischtzellige Gingivitis		Übereinstimmung		
dist				0	Ggr. chronisch lymphoplasmazelluläre Gingivitis		Übereinstimmung		
<b>H2 309</b>	0	1	0	0	Ggr. chronisch gemischtzellige Gingivitis	Übereinstimmung	Übereinstimmung	Gingivitis histologisch erkennbar, klinisch nicht	stimmt
mesial				0	Ggr. chronisch gemischtzellige Gingivitis		Übereinstimmung		
Furk				0	Ggr. chronisch gemischtzellige Gingivitis		Übereinstimmung		
dist				0	Ggr. chronisch gemischtzellige Gingivitis		Übereinstimmung		
<b>H3 208</b>	1	3	0	0	Mgr. chronisch Gingivitis mit beginnendem Knochenabbau	Übereinstimmung	Übereinstimmung	Gingivitis histologisch mgr., klinisch ggr.	stimmt bei ggr. Parodontitis
mesial				0	Ggr. chronisch gemischtzellige Gingivitis		Übereinstimmung		
Furk				0	Mgr. chronisch gemischtzellige Gingivitis mit beginnendem Knochenabbau		Radiologisch beginnender Knochenabbau nicht nachvollziehbar		
dist				0	Mgr. chronisch lymphoplasmazelluläre Gingivitis, beginnender Knochenabbau		Histologisch ggr. Knochenabbau im Röntgen nicht sichtbar		

## Anhang

<b>H5 309</b>	0	1	0	0	Mgr. Gingivitis fokal	Übereinstimmung	Übereinstimmung	Histologisch fokale Gingivitis klinisch nicht detektierbar	stimmt
mesial				0	Normalbefund		Übereinstimmung		
Furk				0	Mgr. chronisch lymphozytäre Gingivitis		Übereinstimmung		
dist				0	Ggr. chronisch gemischtzellige Gingivitis		Übereinstimmung		
<b>H6 309</b>	0	7	0	0	Mgr. Gingivitis fokal, fokal keine Gingivitis	Stimmt nicht, Sondierungstiefe 7 aber kein Knochenabbau -> Pseudotasche?	Parodontalgrad überein- stimmend, Verengung Parodontal-spalt histologisch durch Veränderungen PDL gekennzeichnet	Histologisch fokale Gingivitis klinisch nicht detektierbar	Stimmt nicht, Sondierungstiefe 7 aber kein Knochenabbau -> Pseudotasche?
mesial				0	Ggr. chronisch gemischtzellige Gingivitis		Parodontalgrad überein- stimmend, Verengung Parodontalspalt histologisch durch Veränderungen PDL gekennzeichnet		
Furk				0	Mgr. chronisch gemischtzellige Gingivitis		Übereinstimmung		
dist				0	Normalbefund		Parodontalgrad überein- stimmend, Verengung Parodontalspalt histologisch durch Veränderungen PDL gekennzeichnet		
<b>H7 208</b>	0	2	0	0	Mesial Normalbefund, Distal Gingivitis mit mgr. Parodontitis	Übereinstimmung	Distale Knochenlyse im Röntgen nicht nachvollziehbar	Histologische Gingivitis und Parodontitis klinisch nicht nachweisbar	stimmt nicht, klinisch kein Attachmentverlust, histologisch mgr. Parodontitis
mesial				0	Normalbefund		Übereinstimmung		

## Anhang

Furk				0	Mgr. chronisch gemischtzellige Gingivitis		Übereinstimmung		
dist				0	Mgr. chronisch plasmazeluläre Gingivitis mit mgr. Parodontitis		Radiologisch kein Hinweis auf Knochenabbau		
<b>H8 208</b>	0	3	0	1	Ggr. Randsaumgingivitis, ggr. Parodontitis, Resorptive Läsionen	Übereinstimmung, ggr. erhöhte Sondierungstiefe bei ggr. Knochenabbau im Röntgen		Randsaumgingivitis und beginnende Parodontitis histologisch, klinisch nicht sichtbar	stimmt bei ggr. Parodontitis
mesial				1	Ggr. akute eitrige Randsaumgingivitis, Ggr. Parodontitis, Resorptive Läsionen in mesio-palatinaler Furkation		Veränderungen in mesio-palatinaler Furkation nicht beurteilbar wegen Projektion, Parodontalstatus stimmt überein		
Furk				0	Normalbefund Gingiva, beginnende Parodontitis, beginnende Ankylose		Beginnende Parodontitis/Ankylose im Röntgen nicht nachweisbar		
dist				0	Normalbefund Gingiva, Resorptive Läsionen, Ggr. Parodontitis		Übereinstimmung beginnende Ankylose, keine Übereinstimmung Parodontitis		
<b>H8 309</b>	0	1	0	0	Ggr. Randsaumgingivitis, reparierte Resorption D+Z+Ak/Ankylose	Übereinstimmung		Klinisch kein Hinweis auf histologisch sichtbare Randsaumgingivitis	stimmt
mesial				0	Normalbefund Gingiva, reparierte Resorption D+Z+Ak/Ankylose		Übereinstimmung Parodontal und Ankylose, nicht Resorption		
Furk				0	Normalbefund		Übereinstimmung Parodontal-grad, radiologisch kein Hinweis		

## Anhang

							auf Mineralisation Pulpa im Röntgen		
dist				0	Ggr. plasmazelluläre Randsaumgingivitis		Übereinstimmung Parodontalgrad, histologisch keine Ankylosen sichtbar		
<b>H9 309</b>	0	2	0	0	Ggr.-mgr. Gingivitis, ggr. Parodontitis	Übereinstimmung		Histologische Gingivitis und Parodontitis klinisch nicht nachweisbar	stimmt nicht, histologisch Parodontitis, Sondierbar nicht
mesial				0	Mgr. chronisch lymphoplasmazelluläre Gingivitis, ggr. Parodontitis		Im Röntgen kein Hinweis auf Parodontitis, Histologisch keine Ankylosen nachweisbar, diese im Röntgen nur auf Mesialseite		
Furk				0	Ggr. chronisch gemischtzellige Gingivitis		Übereinstimmung		
dist				0	Normalbefund		Übereinstimmung		
<b>H11 206</b>	1	1	1	0	Ggr.-Mgr. Gingivitis	stimmt nicht überein, klinischer Furkationsbefund nicht im Röntgen nachweisbar		Gingivitis stimmt überein	stimmt für Parodontaltasche, stimmt nicht für Furkationsbefund (klinisch ja, histologisch nein)
mesial				0	Mgr. chronisch lymphoplasmazelluläre Gingivitis		Übereinstimmung		
Furk				0	Ggr. chronisch lymphoplasmazelluläre Gingivitis		Übereinstimmung		
dist				0	nicht vorhanden		keine Histologie vorhanden		

## Anhang

<b>H11 208</b>	1	2	0	1	Mesial hgr. Randsaumgingivitis mit ggr. Parodontitis	Keine Übereinstimmung, eine Wurzel und damit Zahn radiologisch 1, klinisch 0		Gingivitis stimmt	stimmt nicht, klinisch keine erhöhte Sondierungstiefe, histologisch ggr. Abbau
mesial				1	Hgr. chronisch plasmazelluläre Randsaumgingivitis, ggr. Parodontitis		Übereinstimmung		
Furk				0	Ggr. chronisch plasmazelluläre Gingivitis, reparierte Resorption Z + D		Parodontal Übereinstimmung, im Röntgen kein Hinweis auf Resorption		
dist				0	Normalbefund		Übereinstimmung		
<b>H11 309</b>	0	1	0	0	Ggr. Randsaum/Gingivitis	Übereinstimmung		Histologische (Randsaum-) Gingivitis klinisch nicht nachweisbar	stimmt
mesial				0	Ggr. chronisch lymphoplasmazelluläre Randsaumgingivitis		Übereinstimmung		
Furk				0	Normalbefund, Mineralisation Pulpa		Parodontal Übereinstimmung, im Röntgen kein Hinweis auf Mineralisation Pulpa		
dist				0	Ggr. chronisch lymphoplasmazelluläre Gingivitis		Übereinstimmung		
<b>H12 208</b>	1	3	0	1	Mgr. chronisch lymphoplasmazelluläre Gingivitis, mgr. Parodontitis, Ankylose, Resorptionen D+Z+Ak	Übereinstimmung, ggr. erhöhte Sondierungstiefe bei ggr.		Mgr. Gingivitis histologisch, klinisch ggr. Gingivitis mit Hyperplasie	histologisch mgr. Parodontitis, klinisch nur ggr. erhöhte Sondierung und keine Furkation

## Anhang

						Knochenabbau im Röntgen			
mesial				1	Mgr. chronisch lymphoplasmazelluläre Gingivitis, mgr. Parodontitis, Ankylose, Resorptionen D+Z+AK		Übereinstimmung Ankylose, Parodontitis in Röntgen schwächer als in Histologie		
Furk				0	Mgr. chronisch lymphoplasmazelluläre Gingivitis, Ankylose, Resorptionen D+Z+AK		Übereinstimmung parodontal, radiologisch keine Ankylose und Resorption		
dist				0	Ggr. chronisch lymphoplasmazelluläre Gingivitis, mgr. Parodontitis, Ankylose, Resorption D + Z		Übereinstimmung Ankylose und Resorption, Parodontitis in Röntgen weniger als in Histologie		
<b>H12 309</b>	0	2	0	0	Mgr. Gingivitis, mgr. Parodontitis	Übereinstimmung		Histologische Gingivitis und Parodontitis klinisch nicht nachweisbar	Histologische Parodontitis klinisch nicht nachweisbar
mesial				0	Mgr. chronisch gemischtzellige Gingivitis, ggr. Parodontitis		Keine Übereinstimmung von Ankylose (Röntgen), und Parodontitis und Resorption (Histo)		
Furk				0	Mgr. chronisch gemischtzellige Gingivitis, mgr. Parodontitis		histologische Parodontitis radiologisch nicht nachvollziehbar		
dist				0	Ggr. chronisch lymphoplasmazelluläre Gingivitis		Übereinstimmung		
<b>H13 309</b>	1	1	0	1	Ggr. - distal mgr. Gingivitis, Resorption D + Z, Mineralisation Pulpa	keine Übereinstimmung, radiologisch eine Wurzel und damit			stimmt



## Anhang

						der Zahn Grad 1, klinisch 0			
mesial	0			1	Ggr. chronisch lymphoplasmazelluläre Gingivitis, reparierte Resorption D + Z		Radiologisch ggr. Knochenabbau, histologisch nicht, dafür im Röntgen kein Hinweis auf Resorption	Histologische Gingivitis klinisch nicht nachvollziehbar	
Furk				0	Ggr. chronisch gemischtzellige Gingivitis		Übereinstimmung		
dist	1			0	Hgr. chronisch gemischtzellige Gingivitis		Übereinstimmung	Hgr. Gingivitis histologisch, klinisch ggr. Gingivitis	
<b>H13 207</b>	2	3	3	2	Hgr. Gingivitis, hgr. Parodontitis, Resorptionen D + Z	Keine vollständige Übereinstimmung, klinische FB stimmt mit radiologischem Befund überein, ST jedoch zu gering		Hgr. Gingivitis histologisch, klinisch mgr. Gingivitis, Übereinstimmung Parodontitis	stimmt durch Furkationsbefund, Sondierung bei hgr. Parodontitis nur 3
mesial				1	Hgr. chronisch lymphoplasmazelluläre Gingivitis, ggr. Parodontitis, Resorption Z		Übereinstimmung		
Furk				1	Hgr. chronisch gemischtzellige Gingivitis, hgr. Parodontitis, Resorption D + Z		Parodontitis im Röntgen weniger als histologisch und keine Resorption erkennbar		
dist				2	Hgr. chronisch gemischtzellige Gingivitis, hgr. Parodontitis, Resorptionen D + Z		Parodontitis im Röntgen weniger als histologisch und keine Resorption erkennbar		
<b>H14 309</b>	0	1	0	0	Normalbefund	Übereinstimmung		Übereinstimmung	stimmt

## Anhang

mesial				0	Normalbefund, Resorption Z		Übereinstimmung parodontal, kein Hinweis auf Resorption im Röntgen		
Furk				0	Normalbefund		Übereinstimmung		
dist				0	Normalbefund		Übereinstimmung		
<b>H15 208</b>	0	3	0	0	Ggr. Gingivitis, ggr. Parodontitis mesial, Ankylose und Resorption	Ggr. erhöhte Sondierungstiefe ohne radiologischen Knochenabbau		Ggr. Gingivitis histologisch, klinisch keine Gingivitis	stimmt bei ggr. Parodontitis
mesial				0	Ggr chronisch gemischtzellige Gingivitis, ggr. Parodontitis, Ankylose, Resorption D + Z		Radiologisch keine Parodontitis oder Pulpamineralisation wie histologisch, Ankylose und Resorption wegen unvollständig abgebildetem Zahn im Röntgen nicht beurteilbar		
Furk				0	Ggr akut eitrige Randsaumgingivitis, Pulpastein		Übereinstimmung Parodontitis aber radiologisch kein Nachweis für Pulpamineralisationen		
dist				0	Ggr chronisch gemischtzellige Gingivitis, Ankylose, Resorption D + Z		Übereinstimmung Ankylose und parodontal, Resorption nicht sichtbar		
<b>H16 208</b>	1	2	0	0	Distal hgr. Gingivitis mit ggr. Parodontitis, mesial ggr. Gingivitis	Übereinstimmung		Klinisch nur Grad 1 Gingivitis, histologisch hgr.	Sondierungstiefe normal, kein Furkationsbefund, histologisch ggr. Parodontitis -> stimmt nicht

## Anhang

mesial				0	Ggr. chronisch lymphoplasmazelluläre Gingivitis		Übereinstimmung parodontal und Ankylose, Resorption nicht radiologisch sichtbar		
Furk				0	Mgr. chronisch lymphoplasmazelluläre Gingivitis, Resorption D + Z		Übereinstimmung parodontal, Resorption nicht radiologisch sichtbar		
dist				0	Hgr. chronisch gemischtzellige Gingivitis mit ggr. Parodontitis		Amorphe Mineralisation Pulpa nicht nachweisbar, da Wurzelspitze unvollständig abgebildet im Röntgen, Parodontitis nicht nachvollziehbar im Röntgen, dafür histologisch keine Ankylose		
<b>H16 309</b>	0	1	0	0	Ggr. Gingivitis mesial	Übereinstimmung		Histologische Gingivitis klinisch nicht nachvollziehbar	stimmt
mesial				0	Ggr. chronisch gemischtzellige Gingivitis		Histologisch keine Ankylose erkennbar, aber Schnitt unvollständig		
Furk				0	Ggr. chronisch gemischtzellige Randsaumgingivitis		Übereinstimmung		
dist				0	Normalbefund		Übereinstimmung		
<b>H17 208</b>	0	4	0	1	Hgr. Gingivitis, mesial mgr. Parodontitis, Ankylose, Resorption	Übereinstimmung, ggr. erhöhte Sondierungstiefe bei ggr. Knochenabbau im Röntgen		Histologische Gingivitis und Parodontitis klinisch nicht nachvollziehbar	nur 4mm Sondierungstiefe bei histologisch mgr Parodontitis, passt nur teilweise
mesial				1	Hgr. chronisch gemischtzellige Gingivitis mit mgr. Parodontitis,		Ankylose stimmt überein, im Röntgen aber nur ggr. Knochenabbau, nicht mgr. wie		

## Anhang

					Ankylose, Resorption D + Z + Ak		in Histologie und keine Resorption		
Furk				0	Hgr. chronisch gemischtzellige Gingivitis, Ankylose		Ankylose und Resorption im Röntgen nicht erkennbar		
dist				0	Hgr. chronisch gemischtzellige Gingivitis, Ankylose, Resorptionen		Parodontalstatus und Ankylose stimmen überein, radiologisch keine Resorption		
<b>H17 309</b>	2	>7	3	3	Hgr Gingivitis, mgr. Parodontitis mesial, hgr. Parodontitis distal	Übereinstimmung		Klinisch Gingivitisgrad 2, histologisch hgr., Parodontitis stimmt überein	stimmt bei hgr. Parodontitis
mesial				1	Hgr. chronisch gemischtzellige Gingivitis, mgr. Parodontitis		Radiologisch nur Grad 1 Parodontitis, histologisch hgr., Ankylose histologisch nicht sichtbar		
Furk				1	Hgr. chronisch gemischtzellige Gingivitis, mgr. Parodontitis		Radiologisch nur Grad 1 Parodontitis, histologisch hgr., Ankylose histologisch nicht sichtbar		
dist				3	Hgr. chronisch gemischtzellige Gingivitis, hgr. Parodontitis		Übereinstimmung Parodontitis, radiologische Ankylose histologisch nicht nachvollziehbar		
<b>H19 208</b>	0	2	0	0	Ggr. Randsaumgingivitis mesial, mgr. Gingivitis distal, Ankylose, Resorption	Übereinstimmung		Klinisch keine Gingivitis erkennbar, histologisch bis mgr.	stimmt
mesial				0	Ggr chronisch gemischtzellige Randsaumgingivitis, Ankylose		Übereinstimmung parodontal und Ankylose		

## Anhang

Furk				0	Mgr. chronisch mononukleäre Gingivitis, Resorption, Ankylose		Übereinstimmung		
dist				0	Ggr. chronisch mononukleäre Gingivitis, Ankylose, Resorption Z		Übereinstimmung parodontal und Ankylose, aber nicht Resorption		
<b>H19 309</b>	0	1	0	0	Ggr. Gingivitis, Zementresorption	Übereinstimmung		Klinisch keine Gingivitis erkennbar, histologisch ggr.	stimmt
mesial				0	Normalbefund, Zementresorption		Übereinstimmung Parodontal, histologisch kein Hinweis auf Ankylose, dafür Resorption nicht radiologisch sichtbar		
Furk				0	Ggr. Chronisch mononukleäre Gingivitis		Übereinstimmung		
dist				0	Normalbefund		Übereinstimmung Parodontal, histologisch kein Hinweis auf radiologische Ankylose		
<b>H20 208</b>	0	1	0	0	Ggr. Randsaumgingivitis	Übereinstimmung		Klinisch keine Randsaumgingivitis erkennbar, histologisch ggr.	stimmt
mesial				0	Normalbefund, ggr. eitrige Pulpitis		Übereinstimmung, im Röntgen kein Hinweis auf Pulpitis		
Furk				0	Ggr. chronisch mononukleäre Randsaumgingivitis		Übereinstimmung		
dist				0	Normalbefund		Übereinstimmung		
<b>H20 309</b>	1	2	0	0	Ggr. Randsaumgingivitis	Übereinstimmung		stimmt	stimmt

## Anhang

mesial				0	Ggr. chronisch gemischtzellige Randsaumgingivitis		Übereinstimmung		
Furk				0	Ggr. chronisch gemischtzellige Randsaumgingivitis		Übereinstimmung		
dist				0	Normalbefund		Übereinstimmung		
<b>H21 208</b>	2	2	0	0	Ggr.-mgr. Gingivitis, ggr. Parodontitis, Ankylose, Resorption	Übereinstimmung		Übereinstimmung	Histologische Parodontitis klinisch nicht nachvollziehbar
mesial				0	Ggr. chronisch lymphoplasmazelluläre Gingivitis, ggr. Parodontitis, reparierte Resorption Dentin und Zement, beginnende Ankylose		Im Röntgen kein Hinweis auf Parodontitis, Ankylose oder Resorption, Bildqualität unzureichend, Wurzeln überlagern sich		
Furk				0	Mgr. chronisch lymphoplasmazelluläre Gingivitis		Übereinstimmung		
dist				0	Mgr. chronisch lymphoplasmazelluläre Gingivitis, ggr. Parodontitis Zementresorption		im Röntgen kein Hinweis auf Parodontitis oder Resorption, dafür Ankylose sichtbar		
<b>H21 309</b>	1	1	0	1	Ggr.-mgr. Gingivitis mesial, ggr. Parodontitis Furkation, Normalbefund distal	Keine Übereinstimmung, radiologisch eine Wurzel und damit der Zahn Grad 1, klinisch 0		Klinisch Grad 1 Gingivitis, histologisch bis mgr.	Histologische Parodontitis klinisch nicht nachvollziehbar
mesial				0	Ggr. akut-chronisch eitrig - gemischtzellige Gingivitis		Übereinstimmung		

## Anhang

Furk				0	Mgr. chronisch gemischtzellige Gingivitis, ggr. Parodontitis		Keine Übereinstimmung		
dist				1	Normalbefund Gingiva		Radiologischer Knochenabbau histologisch nicht nachvollziehbar, radiologisch kein Hinweis auf Mineralisation Pulpa		
<b>H22 208</b>	1	3	0	0	Mgr. Gingivitis, ggr. Parodontitis, Ankylose distal, Resorption mesial	Ggr. erhöhte Sondierungstiefe ohne radiologischen Knochenabbau		Klinisch Grad 1 Gingivitis, histologisch mgr. und ggr. Parodontitis	stimmt bei ggr. Parodontitis
mesial				0	Ggr. Parodontitis, mgr. chronisch gemischtzellige Gingivitis		Im Röntgen kein Hinweis auf Parodontitis oder Resorption, Wurzeln überlagern sich, dafür histologisch keine Ankylose		
Furk				0	Mgr. chronisch gemischtzellige Gingivitis mit hgr. lymphoplasmazellulärer Randsaumgingivitis		Übereinstimmung		
dist				0	Ggr. Parodontitis, mgr. chronisch gemischtzellige Gingivitis, Ankylose		Radiologischer Knochenabbau histologisch nicht nachvollziehbar		
<b>H22 309</b>	0	1	0	0	Ggr. Gingivitis mesial, koronal hgr. Randsaumgingivitis, distal Normalbefund	Übereinstimmung		Klinisch keine Gingivitis detektierbar	stimmt
mesial				0	Ggr. chronisch pyogranulomatöse		Übereinstimmung Parodontal, radiologisch Ankylose sichtbar, histologisch Resorption		

## Anhang

					Gingivitis, Resorption koronale Wurzel D + Z				
Furk				0	Hgr. lymphoplasmazelluläre Randsaumgingivitis		Übereinstimmung		
dist				0	Normalbefund		Übereinstimmung		
<b>H22 307</b>	1	1	1	1	Mgr. Gingivitis, ggr. Parodontitis mesial, hgr. Wurzelresorptionen	Klinischer FB radiologisch nicht nachvollziehbar		Klinisch Grad 1 Gingivitis und Furkation Grad 1, histologisch mgr. Gingivitis und kein Hinweis auf Parodontitis	Histologisch Parodontitis 1, klinisch Sondierungstiefe unauffällig, Furkation Grad 1
mesial				1	Mgr. gemischtzellige Gingivitis, ggr. Parodontitis, hgr. Wurzelresorption (D + Z +AK)		Übereinstimmung Wurzel- resorption und Parodontitis		
Furk				0	Mgr. chronisch gemischtzellige Gingivitis		Übereinstimmung		
dist				0	Ggr. chronisch gemischtzellige Gingivitis, Wurzelresorption (D + Z + AK)		Übereinstimmung		
<b>H24 208</b>	0	2	0	0	Distal ggr. Gingivitis und Parodontitis, mesial Normalbefund	Übereinstimmung		Histologische Parodontitis klinisch nicht nachvollziehbar	Histologische Parodontitis klinisch nicht nachweisbar
mesial				0	Normalbefund		Übereinstimmung		
Furk				0	Normalbefund, beginnende Parodontitis		Radiologisch kein Hinweis auf Parodontitis		
dist				0	Ggr. chronisch gemischtzellige Gingivitis, ggr. Parodontitis		Radiologisch kein Hinweis auf Parodontitis		



## Anhang

<b>H24 309</b>	0	2	0	0	Normalbefund	Übereinstimmung		Übereinstimmung	stimmt
mesial				0	Normalbefund		Übereinstimmung		
Furk				0	Normalbefund		Übereinstimmung		
dist				0	Normalbefund		Übereinstimmung		
<b>H25 309</b>	0	1	0	0	Ggr. Gingivitis, ggr. Parodontitis	Übereinstimmung		Histologische Parodontitis klinisch nicht nachvollziehbar	Histologische Parodontitis klinisch nicht nachvollziehbar
mesial				0	Ggr. chronisch lymphoplasmazelluläre Gingivitis, reparierte Resorption Dentin und Zement mit beginnender Ankylose		Übereinstimmung Ankylose und Parodontitis, radiologisch keine Resorption sichtbar		
Furk				0	Ggr. Parodontitis		Histologisch ggr. Knochenabbau im Röntgen nicht sichtbar		
dist				0	Mgr. chronisch lymphoplasmazelluläre Randsaumgingivitis		Übereinstimmung		
<b>H26 208</b>	1	2	0	2	Hgr. Gingivitis, mgr. Parodontitis	Radiologischer Knochenabbau klinisch nicht nachvollziehbar		Klinisch nur Grad 1 Gingivitis, histologisch bis hgr.	Histologische Parodontitis klinisch nicht nachvollziehbar
mesial				0	Mgr. chronisch lymphoplasmazelluläre Gingivitis, ggr. Parodontitis		Radiologisch kein Hinweis auf Parodontitis		
Furk				0	Hgr. chronisch lymphoplasmazelluläre Gingivitis, mgr. Parodontitis		Radiologisch kein Hinweis auf Parodontitis		

## Anhang

dist				2	Mgr. chronisch gemischtzellige Gingivitis, mgr. Parodontitis		Übereinstimmung		
<b>H26 309</b>	1	1	0	1	Mgr. Gingivitis und ggr. Parodontitis mesial	Keine Übereinstimmung, radiologisch eine Wurzel und damit der Zahn Grad 1, klinisch 0		Klinisch distal Gingivitis, histologisch mesial schlechter	Histologische Parodontitis klinisch nicht nachvollziehbar
mesial	0			1	Mgr. plasmazelluläre Gingivitis, ggr. Parodontitis		Übereinstimmung		
Furk				0	Mgr. chronisch mononukleäre Gingivitis		Übereinstimmung		
dist	1			0	Ggr. mononukleäre Randsaumgingivitis		Übereinstimmung Parodontitis, histologisch keine Ankylose		
<b>H26 109</b>	2	2	2	3	Hgr Gingivitis, Parodontitis mesial hgr., distal ggr.	Klinisch Grad 2, radiologisch Grad 3 Abbau und Furkation nicht bewertbar		Klinisch nur Grad 2 Gingivitis, histologisch hgr.	Klinisch Grad 2 Furkation und Sondierungstiefe von 2mm, Histologisch hgr. Parodontitis
mesial				3	Hgr. chronisch gemischtzellige Gingivitis, hgr. Parodontitis		Übereinstimmung		
Furk				-	Hgr. chronisch gemischtzellige Gingivitis, mgr. Parodontitis		Nicht beurteilbar da 109 und Furkation überlagert wird		
dist				0	Hgr. chronisch gemischtzellige Gingivitis, ggr. Parodontitis		Keine Übereinstimmung		
<b>H26 209</b>	1	1	2	3	Hgr. Gingivitis, Parodontitis mesial mgr., distal hgr.	Keine vollständige Übereinstimmung,		Klinisch nur Grad 1 Gingivitis, histologisch hgr.	Klinisch Grad 2 Furkation und

## Anhang

						klinisch Grad 2, im Röntgen Grad 3 Abbau und Furkation nicht einsehbar			Sondierungstiefe von 2mm, Histologisch hgr. Parodontitis
mesial				3	Hgr. chronisch gemischtzellige Gingivitis, mgr. Parodontitis		im Röntgen Grad 3 Parodontitis, histologisch nur mgr		
Furk				-	Hgr. chronisch gemischtzellige Gingivitis, ggr. Parodontitis		nicht beurteilbar da 209 und Furkation überlagert wird		
dist				0	Hgr. chronisch gemischtzellige Gingivitis, hgr. Parodontitis		Histologische Parodontitis, radiologisch nicht nachweisbar, technisch bedingt Röntgen schwer auswertbar		

9.4. Übersicht verwendeter Chemikalien und Antikörper und deren Bezugsquellen

**Biologo, Dr. Hartmut Schultheiß e.K., Immunbiologische Produkte, Kronshagen**

Aszitesflüssigkeit von nicht-immunisierten Balb/cJ Mäusen, CL8100

**Roth C. GmbH & Co. KG, Karlsruhe**

Essigsäurebutylester (EBE), 4600

Ethanol, vergällt, K928.2

Hämalaunlösung sauer nach Mayer, T865.2

2-Propanol (Isopropanol), 9866.2

Natriumchlorid, P029.2

Natriumdihydrogenphosphat-Monohydrat, K300.2

Roticlear®, A5381

Roti®-Histokitt II, T160.2

Roti®-Plast, Gewebeeinbettungsmedium, 6642.6

Rotiprotect®-Nitrilhandschuhe, P777.1

Wasserstoffperoxid, 8070.1

**Sigma-Aldrich Chemie GmbH, Taufkirchen**

Bovines Serumalbumin (BSA), A-3059

3,3'-Diaminobenzidine-tetrahydrochloride Dihydrate (DAB), 32750

Kaninchenserum, R4505

**Thermo Fisher Scientific GmbH, Dreieich**

MMP-2 (72kDa Collagenase IV) Ab-1 (Clone CA-4001)

**Triple Point Biologics, Inc., Forest Grove, Oregon, USA**

SPA-MMP-8:

Superpool of domain-specific rabbit polyclonal antibodies to human MMP-8

RM105-MMP9:

Rabbit Antibody to Gelatinase-B (MMP-9); full length MMP-9 Native Protein 176

RP3-TIMP1:

Rabbit Antibody to TIMP-1 (Tissue Inhibitor of Metalloproteinases) Carboxyterminal region

**Vector Laboratories Inc., Burlingame, Kalifornien, USA, über Biologo, Kronshagen**

Biotiniliertes Ziege-anti-Kaninchen-Immunglobulin, BA 1000

Biotiniliertes Ziege-anti-Maus-Immunglobulin, BA 9200

Vectastain® Elite® ABC-Kit, PK 6100

9.5. Lösungen und Puffer für Probenbearbeitung und Immunhistologie

**Formalin nach Lillie (4%, pH = 7,2-7,4)**

100ml 36% Formalin  
+ 4g  $\text{NaH}_2\text{PO}_4 \times \text{H}_2\text{O}$  (Natriumdihydrogenphosphat)  
+ 6,5g  $\text{Na}_2\text{HPO}_4$  (Dinatriumhydrogenphosphat)  
+ 900ml  $\text{H}_2\text{O}$   
pH 7,2-7,4 auf einstellen

**EDTA Ethylendiamintetraacetat (25%, pH 7,4)**

1600ml Aqua dest.  
+ 500g EDTA (Molaremasse: 372,24g/Mol; Summenformel:  $\text{C}_{10}\text{H}_{14}\text{N}_2\text{O}_8\text{Na}_2 \cdot 2\text{H}_2\text{O}$ )  
+ 100ml 40% NaOH  
pH-Wert mit ca. 50-75ml 40% NaOH auf 8 einstellen  
+ 2000ml A. dest

**PBS (Phosphate Buffered Saline, phosphatgepufferte Salzlösung):**

40g NaCl  
+ 8,8g Natriumdihydrogenphosphat-Monohydrat  
+ 4950ml Aqua dest.  
pH mit ca. 50 ml Natronlauge auf 7,0-7,5 einstellen

**DAB (3,3'-Diaminobenzidine-tetrahydrochloride Dihydrate):**

0,1g DAB  
Ad 200ml PBS  
Auf dem Magnetrührer mischen  
+ 250  $\mu\text{l}$  30%  $\text{H}_2\text{O}_2$

**85 % Ethanol mit 0,5%  $\text{H}_2\text{O}_2$ :**

985 ml 85 % Ethanol und 15 ml 30%  $\text{H}_2\text{O}_2$  auf dem Magnetrührer mischen.

**Ziegennormalserum:**

Frisches Vollblut für 5h im Kühlschrank lagern.  
Serum abpipettieren und zentrifugieren (30min, 190 x G).  
Überstehendes Serum abpipettieren, für 30min in ein Wasserbad (56°C) zur Inaktivierung von Komplementkomponenten.  
Portionieren und lagern bei -20°C.

9.6. Übersicht verwendeter technischer Hilfsmittel, Laborgeräte und Zubehör

**ACTEON Germany GmbH, Mettmann**

pspix Röntgenspeicherfolienscanner und Bearbeitungssoftware

**Engelbrecht Medizin- und Labortechnik GmbH, Edermünde**

Automat-Star Deckgläser für Mikroskopie (24 x 40 mm)

**Gerhard Menzel GmbH, Braunschweig**

Superfrost®Plus Objektträger, 041300

**Gesellschaft für Labortechnik mbH, Burgwedel**

Paraffinstreckbad 1052

**Heidolph Instruments GmbH & Co KG, Schwabach**

Polymax 1040 Schwenkplatte

**Heraeus Sepatech GmbH, Osterode**

Zentrifuge Labofuge®A, 2500

**Leica Microsystems Nussloch GmbH, Nussloch**

Leica ST 4040 Färbecenter

**Leica Mikrosysteme Vertrieb GmbH, Wetzlar**

Mikrotomklingen DB80LX

Leica TP1050 Entwässerungsanlage

Leica EG1150 H Beheizte Paraffinausgießstation

Leica EG1150 C Kühlplatte

**Microm, Heidelberg**

HM 350, halbautomatisches Mikrotom

**Medite Medizintechnik, Burgdorf**

Objektträger-Eindeckautomat Promounter RCM 2000

**Olympus, Hamburg**

Olympus CX40 Mikroskop

Mikroskopkamera Olympus DP 72

**Proxxon GmbH, Föhren**

PROXXON 27172 Bandsäge MBS 240/E mit Diamantsägeblatt

**Sartorius AG, Göttingen**

Elektronische Präzisionswaage LA 2200P

**Sirona Dental Systems GmbH, Bensheim**

Heliodont Filmgröße 1-3 Speicherfolienröntgensystem

**Thermo Electron GmbH, Dreieich**

Shandon Coverplates™, 72110013

Shandon Sequenza® Slide Racks (Einsätze für Coverplates), 7331017

**Vogel GmbH & Co. Kg, Gießen**

TissueTec® TEC™ 5, Einbettungssystem

**Zoetis Deutschland GmbH, Berlin**

Parodontalsonde

9.7. Auswertungsbogen HE

Probanden \_\_\_\_\_ Schnittebene \_\_\_\_\_

Datum \_\_\_\_\_

**Qualität:** \_\_\_\_\_

**Skizze:**

**Gingiva:** \_\_\_\_\_

(obB/peripher erkrankt(+/+/+++)/ Parodontaltasche (+/++))

**Epithel Maulhöhle:** \_\_\_\_\_

(0 obB, + Verletzung, abgeschilfert, ++ großflächig fehlend)

**Lamina propria Gingiva:** \_\_\_\_\_

(0 Faserzüge gerichtet obB, + ggr, ++ mgr, +++ hgr ungerichteter Faserverlauf)

**Leukozyteninfiltration, Zelltyp:** \_\_\_\_\_

(0=keine, (+)vereinzelt perivaskulär, + > 1 perivaskuläres Infiltrat/Gesichtsfeld, ++ Infiltration im PDL, +++ großflächige Infiltration im Gesichtsfeld)



## Anhang

**Saumepithel:** \_\_\_\_\_

(0 obB, + partiell desintegriert, ++ großflächig desintegriert)

**Leukozyteninfiltration, Zelltyp:** \_\_\_\_\_

(0=keine, (+)vereinzelt perivaskulär, + > 1 perivaskuläres Infiltrat/Gesichtsfeld, ++ mgr, +++ großflächige Infiltration im Gesichtsfeld)

**PDL:** \_\_\_\_\_

(0 Faserzüge gerichtet obB, + ggr, ++ mgr, +++ hgr ungerichteter Faserverlauf, Z Zementikel,)

**Leukozyteninfiltration, Zelltyp:** \_\_\_\_\_

(0=keine, (+)vereinzelt perivaskulär, + > 1 perivaskuläres Infiltrat/Gesichtsfeld, ++ mgr, +++ großflächige Infiltration im Gesichtsfeld)

**Malassez-Zellrest?** O ja O nein

**Schmelzlücke:** \_\_\_\_\_

(0 obB, + erodiert, ZS Zahnsteinrest)

**Dentin:** \_\_\_\_\_

(0 obB, +akute Resorptionslakunen, ++reparierte Resorptionslakunen)

**Zement:** \_\_\_\_\_

(0 obB, + akute Resorptionslakunen, ++ reparierte Resorptionslakunen)

**Pulpa:** \_\_\_\_\_

(0 obB, Leukozyteninfiltration(+))vereinzelt, + > 1 perivaskuläres Infiltrat/Gesichtsfeld, ++ mgr, +++ hgr Infiltration, D Dentikel , TD Tertiärdentin)

**Alveolarknochen:** \_\_\_\_\_

(0 obB, + ggr, ++ mgr, +++hgr Knochenabbau, AK Ankylosierung)

**Pathohistologische Diagnose:**

---

---

---

(ggr, mgr, hgr, akut/subakut/chronisch, eitrig/ulzerativ...)

**Klinische Diagnose/Parodontalgrad:**

---

---

---

## Histologisches Protokoll – Ergänzungen

O **Zellinfiltrate** in Gingivazonen 1-3, a-c

O **Fasergehalt** in Zonen

### Gingivazonen:

- 1) Gingivalsaum bis Ansatz Sulkus/Saumepithel
  - a) Saum/Sulkusepithel
  - b) Lamina propria
  - c) Eigentliches Gingivaepithel
- 2) Ansatz Sulkus/Saumepithel bis Alveolarknochensaum
  - b) Lamina propria
  - c) eigentliches Gingivaepithel
- 3) Unter Alveolarknochensaum
  - b) Lamina propria
  - c) eigentliches Gingivaepithel

### O Leukozyten

0 = keine

1 = diffus vereinzelt oder fokal mgr

2 = diffus mgr oder fokal hgr

3 = diffus hochgradig

O **Zellinfiltrate an/um Alveolarknochen**, insbesondere bei Abbau -> Leukozyten (welche?), Osteoklasten

O **Inkrementlinien** Alveolarknochen und Zement

O Maximale **Zementdicke** im Vergleich zu supraalveolärem Zement (x-fach)

9.8. Auswertungsbogen Immunhistologie

**9.8.1 Auswertungsbogen Immunhistologie Wurzelschnitt**

Probendaten \_\_\_\_\_ Schnittebene \_\_\_\_\_

Datum \_\_\_\_\_ Negativkontrolle \_\_\_\_\_

Antikörper \_\_\_\_\_ Positivkontrolle \_\_\_\_\_

**Qualität Schnitt:** \_\_\_\_\_ **Färbeintensität insgesamt:** \_\_\_\_\_

**Skizze:**

Gewebeabschnitt	Zelltyp, Menge (%)	Zelltyp, Menge (%)	Zelltyp, Menge (%)	Negativkontrolle
	koronal	mittig	apikal	
Gingivaepithel				
Lamina propria				

## Anhang

Gefäße Lam. Propria			
Epithel Maulhöhle			
Sulkus/Saumepithel			
PDL			
Malassez-Zellrest			
Dentin			
Zement			
Pulpa			
Alveolarknochen			
Gefäße Alveolarknochen			

---

---

---

---

---

---

---

---

---

---

**9.8.2 Auswertungsbogen Immunhistologie Furkationsschnitt**

Probendaten \_\_\_\_\_ Schnittebene \_\_\_\_\_

Datum \_\_\_\_\_ Negativkontrolle \_\_\_\_\_

Antikörper \_\_\_\_\_ Positivkontrolle \_\_\_\_\_

**Qualität Schnitt:** \_\_\_\_\_ **Färbeintensität insgesamt:** \_\_\_\_\_

**Skizze:**

Gewebeabschnitt	Zelltyp, Menge (%)	Negativkontrolle
Gingivaepithel		
Lamina propria		
Gefäße Lam. Propria		
Epithel Maulhöhle		

Anhang

Gewebeabschnitt	Zelltyp, Menge (%)	Negativkontrolle
Sulkus/Saumepithel		
PDL		
Malassez-Zellrest		
Dentin		
Zement		
Pulpa		
Alveolarknochen		
Gefäße Alveolarknochen		

---



---



---



---



---



---



---



---



---



---



---



---



---



---



---



---

## Abbildungsverzeichnis

*Abbildung 1: Modifiziertes Zahnschema nach Triadan. Jeder Zahn wird durch eine dreistellige Kennzahl eindeutig identifiziert.* S.3

*Abbildung 2: Schematische Darstellung eines zweiwurzigen Zahnes mit Zahnhalteapparat (eigene Zeichnung).* S.5

*Abbildung 3: Links: Intraorale Röntgenaufnahme des rechten Unterkieferreißzahnes eines 3-jährigen Deutschen Schäferhundes. Der Parodontalspalt ist durchgehend erhalten und es ist kein Knochenabbau erkennbar. Im zervikalen Bereich ist ein röntgendurchlässiges Band erkennbar (Pfeile). Durch die fehlende Schmelzschicht in diesem Bereich kommt es nicht zur Überlagerung mit dem Alveolarknochen. Es handelt sich dabei nicht um Knochenabbau, sondern um das sogenannte Burn-out-Syndrom. Radiologischer Normalbefund. Rechts: Intraorale Röntgenaufnahme des 407 eines 11 Jahre alten 23kg schweren Mischlingshundes. Mittelgradiger horizontaler Knochenabbau (gestrichelter Pfeil) mit Furkationsbefund (Pfeil). Die Zahnwurzeln zeigen apikal einen Verlust des Parodontalspaltes und der Lamina dura (gepunktete Pfeile).* S.17

*Abbildung 4: Parodontalsonde, Zoetis. Mit Hilfe dieser Sonde werden Gingivitis Index, Furkationsbefall, Parodontaltaschentiefe sowie Mobilitätsindex ermittelt. An der Spitze befinden sich Markierungen auf Höhe von 1, 2, 3, 5, 7, 8, 9 und 10mm zur Tiefenmessung.* S.28

*Abbildung 5: Darstellung der Schnittebenen durch beide Wurzeln sowie die Furkation (grüne Pfeile).* S.32

*Abbildung 6: Histologische Einteilung der Gingivitis und Randsaumgingivitis nach Zahn, Wurzelschnitten und Furkationsschnitten in Prozent.* S.42

*Abbildung 7: Anteil der Leukozyteninfiltrate im Rahmen einer Gingivitis (links) und einer Randsaumgingivitis (rechts).* S.43

*Abbildung 8: Schematische Zeichnung des Zahnhalses im histologischen Präparat. Durch die Entkalkung ist kein Zahnschmelz vorhanden. Links abgebildet ein parodontal gesunder Zahn. Das Saumepithel setzt geringgradig koronal der Schmelz-Zement-Grenze an. Der Abstand vom Ansatz des Saumepithels zum Alveolarknochen (2) ist gering. Rechts ein parodontal erkrankter Zahn mit deutlich apikal verlagertem Ansatz des Saumepithels apikal der Schmelz-Zement-Grenze und Knochenabbau. Sulkus- und Saumepithel (a), Lamina propria (b) und Gingivaepithel (c) wurden in Zonen unterteilt. Zone 1 reicht von der Höhe des Randsaumes bis zum Ansatz des Saumepithels am Zahn. Zone 2 erstreckt sich vom Ansatz des Saumepithels bis zur Höhe des Alveolarknochens. Zone 3 enthält die apikal des Knochenrandes gelegenen Anteile von Lamina propria und Gingivaepithel. Ak Alveolarknochen, D Dentin, PDL Parodontales Ligament, Z Zement.* S.44

*Abbildung 9: Fasergehalt der Gingiva im histologischen Präparat, HE-Färbung: a) Physiologischer, hochgradiger Kollagenfasergehalt b) wegen Leukozyteninfiltraten (schwarzer Pfeil) aufgelockerter, mittelgradiger Fasergehalt (weißer Pfeil) bei einer mittelgradigen Gingivitis c) hochgradige Gingivitis mit diffuser Leukozyteninfiltration (schwarzer Pfeil) und geringgradigem Fasergehalt (weißer Pfeil). Ge Gingivaepithel Lp Lamina propria.* S.45

*Abbildung 10: Fasergehalte in definierten Regionen von gesunden und parodontal erkrankten Zähnen. Hgr. = hochgradig ausgeprägt und damit physiologisch, Mgr. = mittelgradig ausgeprägt*

und damit mittelgradig verringert, Ggr. = geringgradig und damit hochgradig vermindert. S.46

Abbildung 11: Ansatz des Saumepithels im Verhältnis zur Schmelz-Zement-Grenze bei gesunden sowie parodontal erkrankten Zähnen in Prozent. Das Saumepithel setzt okklusal, auf gleicher Höhe oder apikal der Schmelz-Zement-Grenze an. S.47

Abbildung 12: Histologische Darstellung des Ansatzes des Saumepithels (gepunktete Linie) im Verhältnis zur Höhe der Schmelz-Zement-Grenze (gestrichelte Linie). a: Das Saumepithel setzt okklusal der Schmelz-Zement-Grenze an. b: Der Ansatz des Saumepithels ist flächig und auf der gleichen Höhe wie die Schmelz-Zement-Grenze. c: Der Ansatz des Saumepithels liegt apikal der Schmelz-Zementgrenze. D Dentin, Lp Lamina propria, Se Saum- bzw. Sulkusepithel, SZG Schmelz-Zement-Grenze, Z Zement. S.48

Abbildung 13: Der Faserverlauf des parodontalen Ligamentes in gesunden und parodontal erkrankten Zähnen. Ggr. = geringgradig, hgr. = hochgradig, mgr. = mittelgradig. S.52

Abbildung 14: Die Zementdicke als x-fache Dicke des supraalveolären Zementes in Prozent der untersuchten Präparate von Wurzeln und Furkationen im okklusalen, mittleren und apikalen Wurzel Drittel bei gesunden Zähnen. S.54

Abbildung 15: Die Zementdicke als x-fache Dicke des supraalveolären Zementes in Prozent der untersuchten Präparate von Wurzeln und Furkationen im okklusalen, mittleren und apikalen Wurzel Drittel bei Zähnen mit einer Gingivitis. S.55

Abbildung 16: Die Zementdicke als x-fache Dicke des supraalveolären Zementes in Prozent der untersuchten Präparate von Wurzeln und Furkationen im okklusalen, mittleren und apikalen Wurzel Drittel bei Zähnen mit einer Parodontitis. S.56

Abbildung 17: Prozentualer Anteil der Präparate mit und ohne Inkrementlinien für Wurzeln und Furkationen sowie Gesundheitszustand getrennt. S.57

Abbildung 18: Prozentualer Anteil positiver immunhistologischer Reaktionen für MMP-2 bei physiologischen und erkrankten Zähnen, Teil 1. S.63

Abbildung 19: Prozentualer Anteil positiver immunhistologischer Reaktionen für MMP-2 bei physiologischen und erkrankten Zähnen, Teil 2. S.64

Abbildung 20 a-f: Beispiele für die immunhistologische Darstellung von MMP-2 mittels ABC-Methode. a) Positivkontrolle (Zellpellet DH 82). Das Signal ist bei ca. 95% der Zellen deutlich, braun, fein- bis grobkörnig und rein zytoplasmatisch (schwarzer Pfeil). b) Negativkontrolle des Zellpellets DH 82. Es lässt sich kein positives Signal erkennen. c) Positive immunhistochemische Reaktion auf MMP-2 im Gingivaepithel (weißer Pfeil). Dieses ist sowohl basal (roter Pfeil) als auch superfiziell (blauer Pfeil) kaum nachweisbar. d) Negativkontrolle der Gingiva ohne Anzeichen für eine positive Reaktion. e) Positives immunhistochemisches Signal innerhalb von Endothelzellen (grüne Pfeile) der Lamina propria. f) Negativkontrolle der Lamina propria, es finden sich keine Reaktionen innerhalb des Endothels. S.65

Abbildung 21: Prozentualer Anteil positiver immunhistologischer Reaktionen für MMP-8 bei physiologischen und erkrankten Zähnen, Teil 1. S.67

Abbildung 22: Prozentualer Anteil positiver immunhistologischer Reaktionen für MMP-8 bei physiologischen und erkrankten Zähnen, Teil 2. S.67

Abbildung 23 a-f: Beispiele für die immunhistologische Darstellung von MMP-8 mittels ABC-Methode. a) Positivkontrolle (Zellpellet DH 82). Das Signal ist bei ca. 90% der Zellen deutlich, braun, feinkörnig und rein zytoplasmatisch (schwarzer Pfeil). b) Negativkontrolle des Zellpellets DH 82. Es lässt sich kein positives Signal erkennen. c) Positive immunhistochemische Reaktion auf MMP-8 im Gingivaepithel (weißer Pfeil). Dieses ist superfiziell im Stratum corneum (blauer Pfeil) nicht



## Anhang

*nachweisbar. d) Negativkontrolle der Gingiva mit Pigmenteinlagerung im Epithel (gelber Pfeil), jedoch ohne Anzeichen für eine positive Reaktion. e) Positives immunhistochemisches Signal innerhalb von Endothelzellen (grüne Pfeile) der Lamina propria. f) Negativkontrolle der Lamina propria, es finden sich keine zytoplasmatische Reaktionen des Endothels.* S.68

*Abbildung 24: Prozentualer Anteil positiver immunhistologischer Reaktionen für MMP-9 bei physiologischen und erkrankten Zähnen, Teil 1.* S.70

*Abbildung 25: Prozentualer Anteil positiver immunhistologischer Reaktionen für MMP-9 bei physiologischen und erkrankten Zähnen, Teil 2.* S.70

*Abbildung 26 a-f: Beispiele für die immunhistologische Darstellung von MMP-9 mittels ABC-Methode. a) Positivkontrolle (Zellpellet DH 82). Das Signal ist bei ca. 90% der Zellen deutlich, braun, feinkörnig und rein zytoplasmatisch (schwarzer Pfeil). b) Negativkontrolle des Zellpellets DH 82. Es lässt sich kein positives Signal erkennen. c) Positive immunhistochemische Reaktion auf MMP-9 im gesamten Gingivaepithel (weißer Pfeil). d) Negativkontrolle der Gingiva mit Pigmenteinlagerung im Epithel (gelbe Pfeile), jedoch ohne Anzeichen für eine positive Reaktion. e) Positives immunhistochemisches Signal innerhalb von Endothelzellen (grüne Pfeile) der Lamina propria. f) Negativkontrolle der Lamina propria, es finden sich keine Reaktionen innerhalb des Endothels.* S.71

*Abbildung 27: Prozentualer Anteil positiver immunhistologischer Reaktionen für TIMP-1 bei physiologischen und erkrankten Zähnen, Teil 1.* S.73

*Abbildung 28: Prozentualer Anteil positiver immunhistologischer Reaktionen für TIMP-1 bei physiologischen und erkrankten Zähnen, Teil 2.* S.74

*Abbildung 29 a-f: Beispiele für die immunhistologische Darstellung von TIMP-1 mittels ABC-Methode. a) Positivkontrolle (Zellpellet DH 82). Das Signal ist bei ca. 95% der Zellen deutlich, braun, feinkörnig und rein zytoplasmatisch (schwarzer Pfeil). b) Negativkontrolle des Zellpellets DH 82. Es lässt sich kein positives Signal erkennen. c) Positive immunhistochemische Reaktion auf TIMP-1 im Gingivaepithel (weißer Pfeil). Dieses ist basal (roter Pfeil) weniger stark ausgeprägt. d) Negativkontrolle der Gingiva ohne Anzeichen für eine positive Reaktion. e) Positives immunhistochemisches Signal innerhalb von Endothelzellen (grüne Pfeile) der Lamina propria. f) Negativkontrolle der Lamina propria, es finden sich keine Reaktionen innerhalb des Endothels.* S.75

*Abbildung 30: Immunhistologische Darstellung von TIMP-1 mittels ABC-Methode in einer hochgradig entzündeten Gingiva. Sowohl Gingivaepithel (weiße Pfeile) als auch Endothelzellen (grüne Pfeile) zeigen eine zytoplasmatische, körnige Braunfärbung und sind damit positiv für TIMP-1. Innerhalb der Leukozyten (schwarze Pfeile) lässt sich keine positive Reaktion nachvollziehen.* S.76

*Abbildung 31: Prozentuale Anteile positiver Signale für MMP-2, -8, -9 und TIMP-1 in den für eine Gingivitis relevanten Geweben in physiologischen Zähnen.* S.77

*Abbildung 32: Prozentuale Anteile positiver Signale für MMP-2, -8, -9 und TIMP-1 in den für eine Gingivitis relevanten Geweben bei Zähnen mit Gingivitis.* S.78

*Abbildung 33: Prozentuale Anteile positiver Signale für MMP-2, -8, -9 und TIMP-1 in den für eine Gingivitis relevanten Geweben bei Zähnen mit Parodontitis.* S.78

*Abbildung 34: Prozentuale Anteile positiver Signale für MMP-2, -8, -9 und TIMP-1 in den für eine Parodontitis relevanten Geweben in physiologischen Zähnen.* S.79

*Abbildung 35: Prozentuale Anteile positiver Signale für MMP-2, -8, -9 und TIMP-1 in den für eine Parodontitis relevanten Geweben in Zähnen mit Gingivitis.* S.80

*Abbildung 36: Prozentuale Anteile positiver Signale für MMP-2, -8, -9 und TIMP-1 in den für eine Parodontitis relevanten Geweben in Zähnen mit Parodontitis.* S.80

**Tabellenverzeichnis**

<i>Tabelle 1: Die Substrate und Trivialnamen der zu untersuchenden MMPs (Visse und Nagase, 2003; Iyer et al., 2012).</i>	S.20
<i>Tabelle 2: Modifizierter Gingivitisindex nach Löe und Silness (1963) zur Graduierung einer Gingivitis mit Hilfe einer Parodontalsonde (Löe und Silness, 1963; Löe, 1967; Eickhoff, 2005; Gorrel, 2006).</i>	S.27
<i>Tabelle 3: Graduierung des Furkationsindex mehrwurzeliger Zähne durch klinische Untersuchung mittels Parodontalsonde (Eickhoff, 2005; Gorrel 2006).</i>	S.28
<i>Tabelle 4: Radiologischer Parodontalindex zur Graduierung des alveolären Knochenabbaus in Relation zur Wurzellänge (Eickhoff, 2005; Milhaljević, 2010).</i>	S.29
<i>Tabelle 5: Graduierung der Zahnlockerung in der klinischen Untersuchung (Eickhoff, 2005; Gorrel, 2006).</i>	S.30
<i>Tabelle 6: Stadien der Parodontalerkrankungen unter Berücksichtigung der klinischen und radiologischen Untersuchung (Eickhoff, 2005; AVDC, 2010).</i>	S.31
<i>Tabelle 7: Übersicht über die Einteilung der beprobten Zähne mittels Furkationsindex.</i>	S.38
<i>Tabelle 8: Übersicht über den prozentualen Anteil der einzelnen Wurzeln und Furkationen sowie der Zähne als Ganzes innerhalb des radiologischen Parodontalindex.</i>	S.39
<i>Tabelle 9: Übersicht über die Einteilung der Zähne in Grade der Parodontalerkrankungen.</i>	S.40
<i>Tabelle 10: Anteil der Wurzel- und Furkationspräparate mit histologisch ermittelten Knochenabbau unterschiedlichen Ausmaßes im Verhältnis zur Gesamtwurzellänge.</i>	S.49
<i>Tabelle 10: Prozentuale Verteilung der pathohistologischen Parodontitis assoziierten Befunde von Zähnen, Wurzeln und Furkationen. ggr. geringgradig, mgr. mittelgradig, hgr. hochgradig, bzw. beziehungsweise.</i>	S.50
<i>Tabelle 12: Übereinstimmung und Unterschiede von radiologischen und histologischen Befunden bezüglich Knochenabbau, Ankylosen und Resorptionen.</i>	S.61
<i>Tabelle 13: Übersicht der untersuchten Patienten mit klinischen, radiologischen und histologischen Befunden. H in Patient steht für Hund, die Nummerierung erfolgte chronologisch nach Eingehen der Proben. Signalement mit Altersangabe in Jahren, Körpergewicht in kg, Rasse (DSH = Deutscher Schäferhund, BSH = Berner Sennenhund) und Geschlecht (w = weiblich, wk = weiblich-kastriert, m = männlich, mk = männlich-kastriert). Die Bezeichnung der Zähne ist modifiziert nach Triadan. ggr. = geringgradig, mgr. = mittelgradig, hgr. = hochgradig.</i>	S.140
<i>Tabelle 14: Vergleich zwischen (vs. = versus) klinischer (GI = Gingivitisindex, ST = Sondierungstiefe des Sulkus, FB = Furkationsbefall), radiologischer (Rad. PI = Radiologischer Parodontalindex) und histologischer Untersuchung pro Zahn bzw Lokalisation (mesial, Furk = Furkation, dist = distal). H in Patient steht für Hund, die Nummerierung erfolgte chronologisch nach Eingehen der Proben. Die Bezeichnung der Zähne ist modifiziert nach Triadan. ggr. = geringgradig, mgr. = mittelgradig, hgr. = hochgradig. AK = Alveolarknochen, D = Dentin, PDL = Parodontales Ligament, Z = Zement.</i>	S.149

## Danksagung

Mein Dank gilt allen, die mich bei der Entstehung und Verwirklichung dieser Dissertation unterstützt haben.

Prof Dr. Dr. h.c. Martin Kramer danke ich in besonderem Maße, da er als mein Doktorvater nicht nur das Thema vergeben, Manuskripte gelesen und korrigiert hat, sondern mich in allen Phasen der Dissertation unterstützt hat.

Herrn Prof. Dr. Carsten Staszky und seinem Team aus dem Institut der Veterinär-Anatomie, -Histologie und -Embryologie der Justus-Liebig-Universität Gießen möchte ich für die Unterstützung bei der Proben Be- und Verarbeitung, das häufige gemeinsame Mikroskopieren und Diskutieren, die fachliche Betreuung hinsichtlich anatomischer Befunde sowie für die Hilfe bei der Anfertigung von Bildern der histologischen Präparate danken.

Ein herzliches Dankeschön gilt Frau PD Dr. Susanne Alldinger für die fachliche Betreuung der pathologischen und immunhistologischen Teile dieser Dissertation, die Korrekturen und Anregungen der Manuskripte, die fachlichen Diskussionen, die Bereitstellung Ihres Mikroskops für die Auswertung und die stets aufbauenden Worten.

Für die schnellen Korrekturen und die tolle Unterstützung von Beginn an möchte ich Frau Dr. Cetina Thiel danken, die dazu beigetragen hat, dass aus dem anfangs etwas konfusem Schriftstück eine lesenswerte Dissertation geworden ist.

Für die Betreuung der klinischen und radiologischen Anteile möchte ich ganz besonders Frau Dr. Isabelle Ritz danken, die mir im Bedarfsfall zur Seite stand und immer ein offenes Ohr hatte.

Dem Team der Pathologie der Tierärztlichen Hochschule Hannover unter Leitung von Prof. Dr. Wolfgang Baumgärtner möchte ich für Gastfreundschaft und Unterstützung bei der Anfertigung der histologischen und immunhistologischen Präparate danken. Hierbei möchte ich besonders Frau Bettina Buck, Frau Kerstin Rohn und Frau Petra Grünig nennen.

Meinen Kollegen aus der Klinik für Kleintiere – Chirurgie der Justus-Liebig-Universität Gießen möchte ich für die motivierenden Worte in unmotivierten Phasen danken.

Ich danke allen Patientenbesitzern, die Ihre verstorbenen Hunde zu Forschungszwecken der Klinik für Kleintiere – Chirurgie der Justus-Liebig-Universität Gießen überlassen haben.

Mein besonderer Dank gilt meiner Familie, die mich auf diesem Weg immer begleitet und unterstützt hat. Meiner Schwester Christine danke ich für die Durchsicht und die Korrekturen dieser Arbeit.

Ich danke Thorsten Behrend für die graphische Gestaltung des Einbandes.

Zuletzt möchte ich Ulf Tenvenne danken, für seine technische und moralische Unterstützung und dafür, dass er, obwohl er fachfremd ist, stets Interesse an meinem Tun hatte.

## **Erklärung**

Ich erkläre: „Ich habe die vorgelegte Dissertation selbständig und ohne unerlaubte fremde Hilfe und nur mit den Hilfen angefertigt, die ich in der Dissertation angegeben habe. Alle Textstellen, die wörtlich oder sinngemäß aus veröffentlichten oder nicht veröffentlichten Schriften entnommen sind, und alle Angaben, die auf mündlichen Auskünften beruhen, sind als solche kenntlich gemacht. Bei den von mir durchgeführten und in der Dissertation erwähnten Untersuchungen habe ich die Grundsätze guter wissenschaftlicher Praxis, wie sie in der "Satzung der Justus-Liebig-Universität Gießen zur Sicherung guter wissenschaftlicher Praxis" niedergelegt sind, eingehalten.“

Ellen Lisa Reimann