The background of the cover is a histological micrograph of the cervix, stained with Masson's trichrome. It shows the characteristic wavy, layered structure of the cervical stroma and the highly convoluted, glandular folds of the endocervix. The glands are stained a deep blue, while the surrounding connective tissue is a lighter blue. The overall appearance is that of a complex, organized tissue structure.

**HISTOLOGISCHE UNTERSUCHUNG
ZUM SPEZIESSPEZIFISCHEN UND
REGIONALEN AUFBAU DER ZERVIX**

VERA KLEINEN

INAUGURAL-DISSERTATION

zur Erlangung des Grades eines
Dr. med. vet.
beim Fachbereich Veterinärmedizin
der Justus-Liebig-Universität Gießen

**édition scientifique
VVB LAUFERSWEILER VERLAG**

Das Werk ist in allen seinen Teilen urheberrechtlich geschützt.

Jede Verwertung ist ohne schriftliche Zustimmung des Autors oder des Verlages unzulässig. Das gilt insbesondere für Vervielfältigungen, Übersetzungen, Mikroverfilmungen und die Einspeicherung in und Verarbeitung durch elektronische Systeme.

1. Auflage 2006

All rights reserved. No part of this publication may be reproduced, stored in a retrieval system, or transmitted, in any form or by any means, electronic, mechanical, photocopying, recording, or otherwise, without the prior written permission of the Author or the Publishers.

1st Edition 2006

© 2006 by VVB LAUFERSWEILER VERLAG, Giessen
Printed in Germany



VVB LAUFERSWEILER VERLAG
édition scientifique

STAUFENBERGRING 15, D-35396 GIESSEN
Tel: 0641-5599888 Fax: 0641-5599890
email: redaktion@doktorverlag.de

www.doktorverlag.de

Aus der Klinik für Geburtshilfe, Gynäkologie und Andrologie der Groß- und Kleintiere mit tierärztlicher Ambulanz der Justus-Liebig-Universität Gießen

Betreuer: Prof. Dr. A. Wehrend

**Histologische Untersuchung zum speziesspezifischen
und regionalen Aufbau der Zervix**

INAUGURAL-DISSERTATION

zur Erlangung des Grades eines

Dr. med. vet.

beim Fachbereich Veterinärmedizin

der Justus-Liebig-Universität Gießen

eingereicht von

VERA KLEINEN

Tierärztin aus Bochum

Gießen 2006

Mit Genehmigung des Fachbereichs Veterinärmedizin
der Justus-Liebig-Universität Gießen

Dekan: Prof. Dr. M. Reinacher

Gutachter: Prof. Dr. A. Wehrend

Gutachterin: Prof. Dr. S. Kölle

Tag der Disputation: 19.06.2006

INHALTSVERZEICHNIS

1	EINLEITUNG.....	1
2	LITERATUR	2
2.1	Physiologische Funktionen der Zervix	2
2.2	Klinische Bedeutung der Zervix bei den Haussäugetieren	3
2.3	Makroskopischer Aufbau der Zervix	7
2.4	Mikroskopischer Aufbau der Zervix	12
2.5	Zyklusbedingte Veränderungen.....	18
2.6	Trächtigkeitsbedingte Veränderungen.....	20
2.7	Peripartale Veränderungen	20
2.8	Reorganisation nach der Geburt.....	21
2.9	Altersbedingte Veränderungen	22
3	MATERIAL UND METHODE	24
3.1	Histologische Untersuchung	24
3.1.1	Untersuchungsmaterial.....	24
3.1.1.1	Probanden	25
3.1.2	Materialgewinnung.....	30
3.1.3	Fixierung des Probenmaterials	30
3.1.4	Einbettung des Probenmaterials.....	31
3.1.5	Herstellung der Gewebeschnitte.....	31
3.1.6	Färbung der Gewebeschnitte	32
3.1.7	Lichtmikroskopische Auswertung.....	36
3.1.7.1	Zervikalzytologie	36
3.1.7.2	Auswahl der Präparate und histologische Untersuchung	37
3.2	Statistische Verfahren	38

4	ERGEBNISSE	40
4.1	Zervikalzytologie.....	40
4.2	Histologie.....	40
4.3	Histomorphometrie	50
4.3.1	Hund	50
4.3.2	Schwein	51
4.3.3	Rind	56
4.3.4	Schaf	62
4.3.5	Pferd	67
4.3.6	Tierartenvergleich - Vergleich von Tierarten und Zonen.....	70
4.3.7	Vergleich zwischen den Tierarten ohne Berücksichtigung der Zonen	73
5	DISKUSSION	76
5.1	Diskussion der histologischen Befunde	78
5.2	Diskussion der altersabhängigen Veränderungen	81
5.3	Diskussion der Veränderungen entlang der Longitudinalachse der Zervix.....	82
5.4	Diskussion der tierartlichen Unterschiede	83
6	ZUSAMMENFASSUNG	86
7	SUMMARY	88
8	ANHANG	90
8.1	Lagerung und Fixierung des Gewebes.....	90
8.2	Herstellung der Gewebeschnitte.....	91
8.3	Färbelösungen.....	91
9	LITERATURVERZEICHNIS	95

1 Einleitung

Die Zervix stellt eine morphologische und funktionelle Barriere zwischen *Cavum uteri* und dem mit der Außenwelt in Verbindung stehendem *Canalis vaginalis* dar. Dabei muss eine phasenweise Öffnung im Stadium des Östrus und der Geburt gewährleistet sein, um eine Befruchtung der weiblichen Gamete und Expulsion der Nachkommen zu ermöglichen. Die der Öffnung und dem Schluss zugrunde liegenden Mechanismen sind bei den Haussäugetieren bisher kaum bekannt. Ein Wechselspiel zwischen muskulärem und bindegewebigem Organanteil ist wahrscheinlich, wobei sich das Verhältnis dieser beiden Bestandteile der Zervixwand stark tierartlich unterscheidet (SCHUH, 1993).

Unter klinischen Gesichtspunkten spielt die Zervix eine besondere Rolle als Geburtshindernis (WEHREND und BOSTEDT, 2005). Mangelhafte Öffnungszustände *intra partum* sind häufig eine absolute Indikation für eine chirurgische Beendigung der Geburt, wobei sich die quantitative Bedeutung der zervikal bedingten Dystokie zwischen den verschiedenen Haussäugetierspezies erheblich unterscheidet (WEHREND et al., 2002a; KLOSS et al., 2002; WEHREND und BOSTEDT, 2005). Die Ursache für diese Beobachtung ist nicht bekannt. Hypothetisch können Unterschiede im Organaufbau und der Organlänge zwischen den Tierarten angenommen werden.

Ziel dieser Untersuchung ist es, folgende Fragen zu beantworten:

- Wie stellt sich die Oberflächenstruktur der Zervix histologisch bei den Tierarten Hund, Schwein, Rind, Schaf und Pferd dar?
- Wie unterscheidet sich der prozentuale Anteil von Bindegewebe in der Zervixwand unter Berücksichtigung lokaler Unterschiede im Verlauf des *Canalis cervicis uteri* bei den einzelnen Tierarten?
- Gibt es altersabhängige Veränderungen in der Zusammensetzung der Zervixwand?

2 Literatur

2.1 Physiologische Funktionen der Zervix

Die Zervix trennt das Uteruslumen von der Vagina. In dieser anatomischen Lage kommen ihr mehrere Funktionen zu. Die Zervix fixiert den Uterus über ihre Bänder und die Vagina nach kaudal (LEISER, 1999). Sie stellt eine funktionelle und morphologische Barriere zwischen dem Uterus und der Umwelt dar. Durch sie wird eine bakterielle Besiedlung des kranialen Genitaltrakts mit Mikroorganismen verhindert und der Zervixschluss bewirkt eine Aufrechterhaltung des spezifischen intrauterinen Milieus (WEHREND et al., 2002b). Im Verlauf des Zyklus verändert sich die Ausprägung der Barrierefunktion. Im Östrus ist der Zervikalkanal unter starker Schleimproduktion erweitert. In der Lutealphase verdickt sich der Mukus zu einem festen Schleimpfropf. Es kommt zu einer Kontraktion der zirkulär verlaufenden Muskelschicht und somit zum Schluss des Zervikalkanals. Der Zervikalschleim verdickt sich während der Gravidität sehr stark und bildet einen mechanischen Verschluss, der das Vordringen von pathogenen Agenzien verhindert. Ergänzt wird die mechanische Barriere durch eine lokale immunologische Abwehr, basierend auf zellulären und humoralen Mechanismen (TILLMANN et al., 1982; FOX, 1993). Zum Zeitpunkt der Geburt öffnet sich die Zervix neurohormonal gesteuert, um ein Durchtreten der Frucht zu ermöglichen. Im Anschluss daran schließt sie sich wieder (WEHREND et al., 2003).

Die Zilien der Zervikalzellen schlagen rhythmisch in Richtung Vagina und verursachen so einen Strom des Zervikalschleims nach kaudal (HAFEZ und KANAGAWA, 1975). Der Schleim wirkt als Gleitmittel für die Kohabitation (GINTHER, 1992). Ein reinigender und verdünnender Effekt des Schleimes wird angenommen (TILLMANN et al., 1982).

Auch bei der Kohabitation kommt der Zervix eine Funktion zu. Sie ist einerseits Reservoir und andererseits Ort der Selektion der Spermien bei Scheidenbesamern. Die Zervix produziert Schleim für den Spermientransport. Die Zusammensetzung dieses Schleims trägt zur Selektion, aber auch zur Ernährung der Spermien bei (HAFEZ und HAFEZ, 2000). Der Eber gibt am Ende der Ejakulation eine gelartige Masse ab, welche die Zervix verschließt und das Ausfließen des Spermas verhindert (PARKINSON, 2001b). MULLINS und SAACKE (1989) beobachteten, dass sich bei frisch besamten oder bedeckten Kühen in den Tälern von Primär- und

Sekundärfalten der Zervix die meisten Spermien befanden und nicht etwa zentral im Zervikalkanal. Die Spermien waren nach kranial in Richtung Uterus ausgerichtet, während der Zilienschlag des Zervikalepithels nach kaudal gerichtet war. Die Autoren vermuteten in den Faltentälern einen geringeren Widerstand gegen die Aszension der Spermien in die weiblichen Geschlechtsorgane als im zentralen Teil des *Canalis cervicis uteri*.

2.2 Klinische Bedeutung der Zervix bei den Haussäugetieren

Missbildungen

Eine Aplasie der Zervix ist auf eine fehlende Anbildung der entsprechenden Anteile der Müllerschen Gänge zurückzuführen. Sie wird beim *white heifer disease*, bei der *Zwickenbildung* des Rindes oder im Zusammenhang mit chromosomalen Abberationen gefunden (BOWLING et al., 1987). SCHLOTTHAEUR et al. (1956) beobachteten eine Atrophie des Uterus und Fehlen der Zervix bei einer Shetlandponystute, ähnlich wie es beim *white heifer disease* vorkommt.

Die häufigste Anomalie ist ein Fusionsdefekt der Müllerschen Gänge, der sich in einer partiellen oder kompletten *Zervix duplex* manifestiert (WEHREND et al., 2001). Dokumentiert sind auch isolierte Verdopplungen des äußeren Muttermundes (PARKINSON, 2001a). Zusätzlich zu Missbildungen der Zervix können auch Vagina und Uterus betroffen sein. Ein ungenügender Schluss der Zervix aufgrund von Missbildungen kann zu einer dauerhaften Infektion des Uterus oder auch zur Infektion des Fetus während der Trächtigkeit führen. In der Folge der Infektion kann es zu Missbildungen des Jungtieres, Abort oder auch zu Nachgeburtsverhaltungen kommen. BLANCHARD et al. (1981) beobachteten bei einer zwei Jahre alten Vollblutstute eine kongenital insuffiziente Zervix. Bei dieser Stute war die Zervix sehr kurz - 1,5 cm - und geöffnet, so dass Luft in den Uterus eindringen konnte.

Verletzungen

Verletzungen der Zervix entstehen am häufigsten als Folge einer Geburt und durch die Bedeckung. Geht der Verletzung eine Geburt voraus, kann es sich um eine normale Geburt oder um eine Schweregeburt mit Auszugsversuchen handeln. Spitze oder scharfe Instrumente, zu hohe Zugkraft der Geburtshelfer oder ein trockener Geburtsweg kommen als Gründe für eine Verletzung in Frage.

WEHREND et al. (2004) konnten belegen, dass der unsachgemäße Gebrauch eines mechanischen Geburtshelfers beim Rind Verletzungen und Kontinuitätstrennungen des zervikalen Gewebes verursachen kann. Bei Repositionsversuchen eines *Prolaps vaginae* oder *Prolaps uteri* sind ebenfalls Verletzungen der Zervix möglich (GRUNERT, 1993). Fetotomien führen oft zu Lacerationen der Zervix, durch den Sägedraht einerseits und die scharfkantigen Knochenstücke andererseits (SERTICH, 1992; WEHREND et al., 2002a). Bei perforierenden Verletzungen in die Bauchhöhle kann es zum Vorfall von Darmkonvolut und zu einer Peritonitis kommen. Abgeheilte Verletzungen können je nach ihrem Ausmaß narbige Strikturen und in der Folge funktionelle Defekte des Zervikalkanals und der *Portio vaginalis* hinterlassen. Dieses führt möglicherweise zu einem mangelhaften Schluß der Zervix und einer ungenügenden Öffnung während der Geburt. Die Prognose im Hinblick auf die Zuchttauglichkeit der Tiere ist im Falle einer Verletzung als vorsichtig zu stellen (GRUNERT, 1993).

Bei der Stute wird beobachtet, dass die Verschlussfunktion nicht immer beeinträchtigt wird, wenn die Veränderung lediglich den kaudalen Bereich der Zervix oder nur die *Portio vaginalis* betrifft (BUSCH und KLUG, 1998).

Entzündungen

Eine Entzündung der Zervix kann sowohl infektiösen als auch nicht infektiösen Ursprungs sein. Sie ist meistens vergesellschaftet mit einer Entzündung der Gebärmutter- oder Vaginalschleimhaut. Nicht infektiöse Ursachen können mechanische Reizungen nach dem Deckakt oder der Geburt, sowie mechanisch-chemische Reizungen nach intrauteriner Medikation mit antiseptisch oder antibiotisch wirkenden Arzneimitteln sein. Außerdem kann in Folge einer Uro- oder Pneumovagina eine Zervizitis entstehen (SERTICH, 1992).

Neoplasien

Tumoren der Zervix sind selten. Wenn Neoplasien auftreten, dann in Form von Leiomyomen oder Fibromen. Adenokarzinome und Plattenepithelkarzinome, welche die häufigste zervikalen Tumorarten bei der Frau darstellen (LAX et al., 2004), sind jedoch bei Haussäugetieren sehr selten. RIERA et al. (1989) diagnostizierten bei einer fünf Jahre alten Vollblutstute eine gutartige, 20 x 20 x 5 cm große Zubildung an der Zervix.

Hindernis bei der instrumentellen Besamung

Die Struktur der kaudalen Geschlechtsorgane bestimmt die unterschiedliche Vorgehensweise bei der instrumentellen Besamung bei den Haussäugetieren.

Bei der Hündin sollte die Besamungsportion unmittelbar kranial der *Portio vaginalis* deponiert werden. Der Besamende kann je nach Größe der Hündin während des Östrus die Zervix transabdominal als walnussgroße Verdickung im kaudalen Abdomen palpieren. Da die Zervix in einem Winkel von etwa 60° nach kraniodorsal zur Längsachse der Vagina steht, ist ein Einbringen der Besamungsportion in die Zervix oder den Uterus sehr schwierig. Um das Spermium in der unmittelbaren Umgebung des *Ostium uteri externum* abzusetzen, sollte der Besamende die Zervix mittels transabdominaler Palpation in eine horizontale Linie mit der Vagina bringen. Nachdem die Besamungspipette wieder entfernt ist, werden die Hinterbeine der Hündin für fünf Minuten angehoben um eine Verteilung des Spermiums um die *Portio vaginalis* zu gewährleisten (JOHNSTON et al., 2001c).

Ebenfalls möglich ist die instrumentelle Besamung bei gleichzeitiger Visualisierung der Zervix mittels eines Endoskopes. Der stehenden Hündin wird dabei ein Endoskop in den Vaginalkanal eingeführt bis das *Ostium uteri externum* zu erkennen ist. Dann wird ein Harnkatheter am Endoskop entlang geführt und - falls ohne Widerstand möglich - durch den Zervikalkanal geschoben. Die Besamungsportion wird dann im Zervikalkanal oder intrauterin deponiert (JOHNSTON et al., 2001c; WILSON, 2001).

Da sich bei der Sau der kaudale Teil der Zervix nach kranial hin trichterförmig verengt, kann die Besamungspipette ohne visuelle oder rektale Kontrolle sicher in das *Ostium uteri externum* eingeführt werden. Schwieriger ist es, einige der *Pulvini cervicales*, die in den *Canalis cervicis uteri* hineinragen, zu überwinden. Das Spermium ist tief intrazervikal zu deponieren. Die Besamungspipette kann verschiedenartig gestaltet sein. Am häufigsten werden Pipetten mit einer olivförmigen Verdickung an ihrem kranialen Ende benutzt oder auch solche mit einigen Zentimetern korkenzieherartigen Windungen. Diese Windungen sind dem erigierten Eberpenis nachempfunden. Beide Arten der Verdickung verschließen die Zervix und verhindern so das Zurückfließen der Besamungsportion (MUDRA, 1991).

Beim Rind ist das Besamen nur unter rektaler Kontrolle möglich. Dabei wird die Zervix transrektal fixiert, um das Auffinden der Zervikalkanalöffnung zu erleichtern. Die Pipettenspitze wird etwa bis in die Mitte der Zervix vorgeschoben, hierbei sind

mindestens zwei Ringfalten zu überwinden. Ist die Mitte erreicht, wird die Besamungsportion dort abgegeben. Ebenfalls möglich ist das Deponieren der Besamungsportion im Uterus. Dabei wird die Besamungspipette etwa 5 bis 7 cm in den Uterus vorgeschoben und das Sperma beim Zurückziehen der Pipette abgesetzt. Das Auffinden des *Ostium uteri externum* wird erschwert, wenn der Besamende entweder den Griff der Zervix zu weit kranial ansetzt - die Zervix knickt dann nach kranioventral ab - oder die Zervix nach kaudal zurückzieht und sich so Falten bilden (BUSCH, 1991).

Beim Schaf ist die künstliche Besamung aufgrund der Vielgestaltigkeit der *Portio vaginalis*, den kegelförmigen Falten und dem gewundenen Verlauf des *Canalis cervicis uteri* sehr schwierig. Auch hier sollte die Besamungsportion tief intrazervikal abgesetzt werden. Die visuelle Kontrolle mittels eines Spekulum erhöht die Sicherheit des Verfahrens (PETER, 1991). Ein Passieren der gesamten Zervix mit einer Besamungspipette war in einer Untersuchung von REINHOLD et al. (1987) in 20 von 23 Fällen nicht möglich.

Da die Zervix der Stute keine besonderen Verschlusseinrichtungen besitzt, kann eine Besamungspipette ohne Probleme unter manueller Kontrolle bis in das zu besamende Uterushorn eingeführt werden (BADER und TISCHNER, 1991).

Geburtshindernis

Die Zervix ist für den Verlauf der Geburt von großer Bedeutung. Eine Enge im Zervikalkanal wird zu den maternal bedingten Geburtsstörungen gezählt. Nach fetomaternalen Disproportionen und fehlerhaften Lagen, Haltungen und Stellungen des Jungtieres ist eine mangelhafte Dilatation des Zervikalkanals die dritthäufigste Ursache von Schweregeburten (BAIER et al., 1973; NOAKES, 2001b; WEHREND und BOSTEDT, 2005). Als Ursache für diese Störung kommen neurohormonale Dysfunktionen, *Torsio uteri*, Wehenschwäche durch Elektrolythomöostasesstörungen, vorzeitige Öffnung der Fruchtblasen, zu große Frucht, bindegewebige Induration der Zervix nach früheren Verletzungen, *Prolaps vaginae* und daraus resultierender Verlust der Dehnbarkeit, schwere toxische oder septische Allgemeinerkrankungen, Abort oder vorzeitige Geburt in Frage (NOAKES, 2001b).

SCHMIDT (1924) unterscheidet die zervikal bedingten Dystokien in Krampf des Muttermundes einerseits und Erweiterungsunfähigkeit andererseits. Als Krampf des Muttermundes wird ein tonischer Spasmus der Zervikalmuskulatur bezeichnet. Laut

SCHMIDT (1924) hat diese Form der Störung keine Bedeutung beim Wiederkäuer und es sollte eher von einer verzögerten Erweiterung gesprochen werden. Eine solche Erweiterungsunfähigkeit liegt dann vor, wenn durch Gewebeveränderungen wie narbige Strikturen, Verwachsungen, tumoröse Entartungen oder Missbildungen eine Öffnung des Zervikalkanals nicht möglich ist. GÖTZE (1950) differenziert zwischen mangelhafter Weite und mangelhafter Öffnung. Als mangelhafte Öffnung wird ein Sistieren der Zervixdilatation in der Öffnungsphase der Geburt beschrieben. Der Autor unterscheidet vier Grade:

1. Grad: Kopf und Gliedmaßen sind in das Becken eingetreten. Der kaudalste Zervikalring liegt dem Jungtier wie eine Manschette an.
2. Grad: Der Zervikalkanal ist nur für den Kopf oder die Gliedmaßen passierbar.
3. Grad: Die Öffnung der Zervix erlaubt kein Durchtreten von Fruchtteilen.
4. Grad: Der Zervikalkanal ist vollständig verschlossen.

Unter mangelhafter Weite wird eine beginnende Involution des Zervikalkanals verstanden, während sich der Fetus noch *in utero* befindet. Die Klassifizierung kann analog zur Einteilung der mangelhaften Öffnung erfolgen. Die mangelhafte Weite kann sich nach GÖTZE (1950) auch als Folge einer Geburtsstörung entwickeln. SCHAETZ (1984) schränkt ein, dass einer mangelhaften Weite immer eine mangelhafte Öffnung vorausgeht. BUSCH und SCHULZ (1993) differenzieren nur drei Grade der mangelhaften Öffnung und Weite, der vollständige Verschluss des Zervikalkanals ist hier nicht berücksichtigt.

Bei Schaf und Ziege wird vielfach der englische Begriff „*Ringwomb*“ als Bezeichnung für eine Enge der Zervix verwendet, wobei sich die Strikturen der Zervix meistens auf den Bereich der *Portio vaginalis* beschränkt. Oft treten *Ringwomb* und *Prolaps vaginae* gemeinsam auf (SOBIRAJ, 1994; KLOSS et al., 2002).

2.3 Makroskopischer Aufbau der Zervix

Die *Cervix uteri* der Haussäugetiere differenziert sich während der embryonalen Entwicklungsphase des Fetus durch die Verschmelzung der distalen Enden der beiden *Ductus paramesonephrici* (SCHNORR und KRESSIN, 2001).

Die Zervix ist als Verbindung zwischen Uteruskörper und Vagina anzusehen, sie demonstriert sich als ein mehr oder weniger scharf begrenzter schlauchförmiger Körper und zeichnet sich durch ihre breitere Wandstärke im Unterschied zu Vagina

und Uterus aus (TRAUTMANN, 1917). Die Aufgabe eines Schließmuskels wird der Zervix von LEISER (1999) zugeschrieben. Dazu besitzt sie eine kräftige Wand aus glatter Muskulatur und derbem Bindegewebe.

Die Zervix bildet den Gebärmutterhalskanal, *Canalis cervicis uteri* aus. Dieser Kanal beginnt kranial mit dem inneren Muttermund, *Ostium uteri internum* und mündet mit dem äußeren Muttermund, *Ostium uteri externum* in die Vagina. Die Zervix ragt - außer beim Schwein - kaudal als Gebärmutterzapfen, *Portio vaginalis* in die Vagina vor (LEISER, 1999).

Hund

Bei der Hündin ist die Zervix zwischen 15 - 20 mm lang. Sie liegt kranial des Schambeinkamms außerhalb der Beckenhöhle. Die *Portio vaginalis* springt halbzyllindrisch frei nach ventral in die Vagina vor. Dorsal ist sie nicht abgesetzt und geht in eine wulstige Schleimhautlängsfalte über. Diese dorsale und weitere Schleimhautfalten in der Vagina können bei einer Vaginoskopie den Eindruck einer *Portio vaginalis* erwecken. Man bezeichnet diese Fältelungen daher auch als Pseudocervix. Die Pseudocervix erschwert den vaginalen Zugang zum Uterus. Im Gegensatz zu anderen Haussäugetiern steht die Achse des Zervikalkanals fast senkrecht zu der von Uterus und Vagina (JOHNSTON et al., 2001a).

Ebenso wie der Katze fehlt der Hündin ein deutlich abgesetztes *Ostium uteri internum*. Der Zervikalkanal geht allmählich in das breitere Uteruslumen über.

Die Schleimhaut des Zervikalkanals bildet radiär gestellte, längsverlaufende Falten aus (LEISER, 1999).

Katze

Die Zervix der Katze ist nur als derber, leicht länglicher Knoten am Übergang von Vagina zu Uterus zu erkennen. Sie ist ca. 45 mm kranial von der Vulva zu finden. Der Zervikalkanal, schräg zwischen Vagina und Uterus gelegen, ist von fester Konsistenz (CHATDARONG et al., 2002). Die Zervix ragt mit der *Portio vaginalis* nach ventro-kaudal in die Vagina vor (JOHNSTON et al., 2001c). Der dorsale Teil der *Portio vaginalis* wird von einer prominenten Falte gebildet, die den Vaginalkanal stark verengt (ZAMBELLI et al., 2004).

Schwein

Die Zervix des Schweines stellt sich palpatorisch derb und knotig dar. Sie misst zwischen 150 - 250 mm Länge, dadurch überragt sie den Schambeinkamm nach kranial.

Der Zervikalkanal ist mit Längsfalten und zusätzlich mit gegenüberliegenden, alternierend angeordneten Polstern ausgekleidet. Diese sogenannten *Pulvini cervicales* sind im mittleren Abschnitt am höchsten ausgeprägt, sie greifen wie Zähne eines Zahnrades ineinander. Der Zervikalkanal ist somit unter Mitwirkung der Ringmuskulatur im verschlossenen Zustand fast unpassierbar (LEISER, 1999).

HAFEZ und KANAGAWA (1975) bescheinigen dem *Canalis cervicis uteri* in seinem Verlauf korkenzieherartige Windungen. LEISER (1999) bezeichnet die Verschlussmechanismen des Zervikalkanals des Schweins als nahezu vollkommen.

Eine deutliche Abgrenzung des *Ostium uteri externum* und eine *Portio vaginalis cervicis* fehlen dem Schwein. Als Grenze von Zervix und Vagina ist die Region des am weitesten kaudal liegenden Verschlusskissens anzusprechen (HEINONEN, 1914; HAFEZ und KANAGAWA, 1975).

Rind

Durch die derbe Beschaffenheit der *Cervix uteri* des Rindes ist diese transrektal von Uterus und Vagina zu differenzieren. Die Zervix des Rindes misst zwischen 60 - 70 mm bei jungen und 100 - 150 mm bei älteren Tieren (LEISER, 1999).

Der *Canalis cervicis* ist mit drei bis vier Querwülsten ausgestattet, die als *Plicae circulares* bezeichnet werden und ihren Ursprung in Schleimhaut und Ringmuskulatur des Organs haben. Die Wülste stehen quer zur Längsachse der Zervix und springen unterschiedlich weit in das Lumen vor (LEISER, 1999).

Die am weitesten kranial gelegene Falte ragt als *Ostium uteri internum* etwas in das Uteruslumen hinein. Die kaudalste Falte dehnt sich bis in das Lumen der Vagina aus und bildet sowohl *Ostium uteri externum* als auch *Portio vaginalis*. Zusätzlich zu den Querfalten zeigt die Schleimhaut Längsfalten, die sich über die *Plicae circulares* hinweg fortsetzen und in den *Fornix vaginae* hineinragen (HAFEZ und KANAGAWA, 1975).

Bedingt durch diese verschiedenen Falten ist der Verlauf des *Canalis cervicis uteri* kompliziert gestaltet und die Zervix im verschlossenen Zustand nahezu unpassierbar (LEISER, 1999).

Schaf

Die Schleimhaut der Vagina bildet mittels einer Querfalte eine Mulde, in die sich die *Portio vaginalis* bettet, welche das *Ostium uteri externum* als quer-, schräg- oder senkrechtgestellte schlitzförmige Öffnung umschließt. In der Nähe des *Ostium uteri externum* finden sich verschieden gestaltete Schleimhautbildungen.

Das Aussehen der *Portio vaginalis* wird von HALBERT et al. (1990) in vier verschiedene Typen eingeteilt: Entenschnabel-, Klappen-, Spiral- und Rosettenform. REINHOLD et al. (1987) beschreiben fünf Varianten, die sich aus der unterschiedlichen Anzahl und Anordnung von Schleimhautzapfen um das *Orificium externum* herum ergeben.

Die Zervix des Schafes besitzt neben zwei *Plicae circulares* noch fünf bis sechs hintereinander liegende *Pulvini cervicales*, welche den gewundenen Verlauf des Zervikalkanals bestimmen (LEISER, 1999).

Das *Ostium uteri internum* fehlt dem Schaf ebenso wie der Ziege. In der Literatur finden sich unterschiedliche Angaben über die Länge und die Anzahl der Verschlusskissen beim Schaf (Tab. 1).

Tab. 1: Länge der Zervix und Anzahl der *Pulvini cervicales* beim Schaf nach verschiedenen Autoren

Länge (in cm)	Anzahl und Bezeichnung der Verschlusskissen	Anzahl der Tiere	Rasse und Alter	Methode	Autor
von 3,2 bis 13,4 je nach Gruppe	keine Angaben	18	Unterscheidung in Lämmer, gravide und ingravide Tiere	longitudinale Inzision	AUGHEY et al., 1983
5,5	4 - 6 Ringfalten	20	ingravide Lacaune	Stellon- Ausguss	MORÉ, 1984
6,3	5 - 8 <i>Plicae infundibulares</i>	48	verschieden	Technovit- Ausguss	KRISTINSSON u. WISSDORF, 1985
6,7 ± 1,1	4,9 ± 1 trichterförmige Ringe	100	verschieden	Silikon- Ausguss	HALBERT et al., 1990
Adulte Tiere: 5,3 ± 0,15 Lämmer: 3,8 ± 0,12	Adulte Tiere: 3,4 ± 0,22 Lämmer: 3,2 ± 0,19 trichterförmige Falten	80	Malpura und Kheri (indische Rassen) unter 1 Jahr und über 2 Jahre alle nicht gravid	Silikon- Ausguss	NAQVI et al., 2005

Pferd

Transrektal palpierbar ist die 60 - 70 mm lange Zervix der Stute, deren Zervikalkanal mit blattartigen Längsfalten ausgestattet ist. Diese Längsfalten erreichen in der Mitte des Organs ihre maximale Höhe (RÖBER, 1914). Besondere Verschlussmechanismen fehlen der Stute. Im Gegensatz zu Rind und Schaf ist der Verlauf des Zervikalkanals gerade und auch im verschlossenen Zustand für geeignete Instrumente passierbar (GINTHER, 1992; LEISER, 1999).

Das *Ostium uteri internum* ist durch die Abflachung der Längsfalten des *Canalis cervicis* zu erkennen. Die Schleimhaut der Zervix ist wesentlich blasser als die des Uterus (RÖBER, 1914; KAINER, 1992).

Die Längsfalten können sich über die *Portio vaginalis* hinaus fortsetzen und eine Art Frenulum bilden. Der äußere Muttermund springt gut erkennbar als gelappte *Portio vaginalis* in die Vagina vor (KAINER, 1992). Anders als bei Rind oder Schaf ist das *Ostium uteri externum* beim Pferd zentral in der *Portio vaginalis* gelegen.

2.4 Mikroskopischer Aufbau der Zervix

Die Zervix weist einen typischen Schichtenaufbau aus *Tunica mucosa*, *Tunica muscularis* und *Tunica serosa* auf. Die *Tunica mucosa* wird in die *Lamina epithelialis* und die *Lamina propria mucosae* eingeteilt (LEISER, 1990).

Die luminale Schleimhaut - *Tunica mucosa* - legt sich, untrennbar verbunden mit den bindegewebigen Anteilen der *Tela submucosa*, in primäre Falten. Diese Falten zweigen sich wiederum in sekundäre und tertiäre Falten auf (LEISER, 1990; LIEBICH, 1999).

Das Epithel der Schleimhaut bilden einschichtige hochprismatische Zellen, die einen aus sauren und neutralen Proteoglykanen bestehenden Schleim synthetisieren (WROBEL und KÜHNEL, 1967; LIEBICH, 1999). Als Zelltypen kommen muzigene Zellen, Becherzellen und auch einige Flimmerzellen vor (BANKS, 1980; LEISER, 1999). Die Struktur von Zilienzellen und schleimproduzierenden Zellen kann innerhalb einer Spezies in verschiedenen Regionen des Genitaltrakts oder an der gleichen Stelle bei unterschiedlichen Spezies variieren (HAFEZ und KANAGAWA, 1975).

Nach LEISER (1990) kann das Epithel auf der Höhe der Schleimhautfalten auch mehrreihige oder mehrschichtige Formen annehmen.

Die synthetisierenden Zellen durchlaufen ähnlich wie die Zellen des Uterus einen Sekretionszyklus, der die Menge und Zusammensetzung des Schleims bestimmt (BANKS, 1980; LEISER, 1999; LIEBICH, 1999).

Die *Lamina propria* ist aus lockerem proliferationsaktivem Bindegewebe vom kollagenen Typ aufgebaut (LIEBICH, 1999). LEISER (1990) beschreibt kollagene und viele elastische Fasern. Die dichten, scherengitterartig angeordneten Faserbündel bilden die Grundlage der Falten, während verzweigte Fasern die Verbindung zur *Tunica muscularis* halten (LEISER, 1990; LIEBICH, 1999).

Die *Tunica muscularis* ist lumenwärts zirkulär und kräftig ausgebildet und in der Peripherie longitudinal und schwächer (LEISER, 1990; LEISER, 1999; LIEBICH, 1999). Die Muskelschicht besteht aus glatten Muskelfasern, wobei die innere Schicht auch von elastischen Fasern durchdrungen ist (BANKS, 1980; LEISER, 1990; LIEBICH, 1999).

Den Abschluss zur Bauchhöhle bildet die Serosa. Diese baut sich aus einem einschichtigen Plattenepithel und einer lockeren Bindegewebsschicht auf. Einzelne

glatte Muskelfasern und Nerven kommen ebenso wie Blut- und Lymphgefäße vor (LEISER 1990).

Hund

Die *Lamina propria* ist bei der Hündin nur schwach ausgeprägt. In kranialen Teil befinden sich Drüsen, die ähnlich wie die uterinen aufgebaut sind (ECKSTEIN und ZUCKERMANN, 1960). BANKS (1980) sieht die Möglichkeit des Vorhandenseins von Drüsen ähnlich den uterinen Drüsen nur bei der Hündin, nicht aber bei anderen Haustierarten.

SCHUH (1993) misst in der Zervix des Hundes einen durchschnittlichen Anteil von 61,15 % Bindegewebe und 38,85 % Muskulatur.

AUGSBURGER und KÜRZI (2004) untersuchten den Bindegewebsgehalt im Uterus. Sie unterschieden dabei pluripare und nullipare Hündinnen und beobachteten einen Gehalt an Bindegewebe im Myometrium von 38,3 % bei nulliparen und 25 % bei pluriparen Tieren. Der Bindegewebsanteil des Endometriums lag bei 63,3 % (nullipare) und 82,5 % (pluripare). Angaben über die Zervix finden sich bei den Autoren nicht.

Im tiefen Anteil der *Lamina propria* ist ein ausgeprägter Venenplexus vorhanden (LEISER, 1999).

Katze

Bei der Katze sind schlauchförmige Drüsen in der *Lamina propria* der *Cervix uteri* zu finden. Sie durchlaufen die gleichen zyklusbedingten Funktionsstadien wie die Drüsen des Uterus (LEISER, 1999). Nach LIEBICH (1999) sind in diesem Bereich nur bei Katze und Ziege schlauchförmige Zervikaldrüsen ausgebildet.

Die Zervix der Katze enthält im Mittel 63,48 % Bindegewebe und 36,62 % Muskulatur (SCHUH, 1993).

Schwein

Das Lumen der Zervix ist von einer drüsenfreien Schleimhaut ausgekleidet, in der hohlzapfenartige Vertiefungen mit schleimbildenden Zellen beschrieben sind (SCHMALTZ, 1912; GRAU, 1960; LEISER, 1999).

Der Übergang vom Zylinderepithel der Zervix zum Plattenepithel der Vaginalschleimhaut befindet sich im Bereich des kranialsten Zervikalkissens. Einen Wechsel von Zylinderepithel zu Plattenepithel innerhalb des Zervikalkanals beschreibt SCHMALTZ (1912).

Zwischen den Zylinderepithelzellen sind zilienträgende Zellen vorhanden (HAFEZ und KANAGAWA, 1975; DUENBOSTEL, 1983). Andere Angaben finden sich bei LIBAL (1990). Sie differenziert Zylinder-, Platten- und Mischepithel im mittleren Bereich der Zervix. Von mehreren Epitheltypen berichtet auch HEINONEN (1914).

Bei SCHMALTZ (1912) und RIGBY (1967) wird außer der starken Ringmuskel- und der schwächeren Längsmuskelschicht noch eine innere Längsmuskelschicht zwischen *Lamina propria* und Ringmuskulatur beschrieben.

Die Aussagen über die Ausdehnung dieser Schicht sind unterschiedlich. Nach SCHMALTZ (1912) ist die innere Längsmuskelschicht umfangreicher als die äußere. RIGBY (1967) findet als innere Schicht nur einige Muskelfasern. Bei LEISER (1999) wird die Ringmuskulatur als sehr mächtig und reich an Bindegewebsfasern beschrieben. Sie bildet die Grundlage der Verschlusskissen (GRAU, 1960; LEISER, 1999).

Die Längsmuskulatur geht kontinuierlich vom Uterus auf die Zervix über, wobei sie leicht an Stärke zunimmt (WESTERMAYER, 1958).

Rind

Die Schleimhaut der bovinen Zervix trägt ein einschichtiges Epithel, das in der Sekretionsphase stellenweise mehrschichtig wird (GRAU und WALTER, 1958).

Nach KIESCHKE (1919) erfolgt der Übergang vom mehrschichtigen zum einschichtigen Epithel stets kaudal des äußeren Muttermundes in der Vagina.

Als Zelltypen lassen sich im Epithel hochprismatische und Stiftchenzellen differenzieren. Die hochprismatischen Zellen, sie werden auch Schleimzellen genannt, machen den Hauptanteil aus und sezernieren zyklusabhängig Schleim. Sie sind in den Tälern der Längsfalten regelmäßig höher als auf der höchsten Stelle der

Falten. Die Stiftchenzellen sitzen zwischen den Schleimzellen, vor allem am Grund und an den Seitenwänden der Faltentäler. Abhängig vom Zyklusstand tragen einige dieser Zellen Zilien (WROBEL, 1971).

Die Zellen in den Tälern produzieren einen zähen Schleim, der während des Interöstrus zwischen den Falten und im Zervikallumen vorkommt. Die Zellen der Wände und Kämme sezernieren große Mengen an dünnflüssigerem Brunstschleim. GRAU und WALTER (1958) stellen einen holokrinen Sekretionsmodus fest, dem widersprechen WROBEL und KÜHNEL (1967), die eine Sekretion ohne Kernverlust beobachten.

KIESCHKE (1919) beschreibt eine starke *Lamina propria mucosae*, die uteruswärts deutlich schwächer wird. Die zuerst unregelmäßig verlaufenden Bindegewebszüge ordnen sich lumenwärts parallel zum Epithel lamellenartig an. Zwischen den zahlreichen Bindegewebszellkernen sind auch einzelne Leukozyten zu finden. Beim Rind sind zwischen den Falten schleimgefüllte Buchten, aber keine Drüsen zu finden (LEISER, 1999).

Der Anteil des Bindegewebes liegt laut SCHUH (1993) bei 80,26 %, der Anteil der Muskulatur bei 19,74 %.

Die *Lamina propria mucosae* und die *Tunica muscularis* liegen dicht zusammen, sie gehen stellenweise auch ineinander über. Im kranialen Bereich strahlen Muskelfasern aus der *Tunica muscularis* zum Teil bis unter das Epithel aus.

Erwähnt werden auch elastische Fasern, die sich zirkulär um die Gefäße anordnen und an der Basis der Sekundärfalten ein dichtes Netz bilden (FATEH EL-BAB und EL-NAGGAR, 1975).

Die zirkuläre Muskulatur der Zervix ist stärker ausgebildet als die Längsmuskelschicht. In den einzelnen Muskulaturbündeln sind die Fasern netzartig verbunden. Zwischen den Muskelzellen ist viel Bindegewebe eingelagert, worin zahlreiche Gefäße enthalten sind (GRAU und WALTER, 1958).

Nach PREUSS (1954) gliedert sich das Bindegewebe in lamellenartige Schichten und teilt einzelne Bündel der Muskelschicht ab. Zwischen der Längs- und der Zirkularschicht der Muskulatur liegt eine Bindegewebschicht, die Fasern in beide Muskelschichten entsendet. Diese trennende Schicht beherbergt auch das *Stratum vasculare*. Dem *Stratum vasculare* wird von WILLE (1938) die Funktion eines Schwellkörpers bescheinigt. Er sieht die Gefäße verantwortlich für Öffnung und Schluss der Zervix.

Es findet ein Austausch von Fasern zwischen der Längs- und der Ringmuskelschicht statt (KIESCHKE, 1919). Diese Verbindung hält PREUSS (1954) für bedeutungsvoll bei der Öffnung des *Canalis cervicis uteri* im Östrus.

Eine mit der Serosa an die Zervix heranführende Muskelplatte liegt ihr dorsal stark und ventral schwächer ausgebildet auf. An den Seitenflächen der Zervix ist viel lockeres Bindegewebe zwischen der Serosa und den Muskelplatten zu finden (LEISER, 1999).

Schaf

MORÉ (1984) differenziert in der ovinen Zervix histologisch sieben verschiedene vertikale Schichten:

1. Schicht

An der ersten Falte geht das geschichtete Mischepithel der Vagina in das einschichtige Zylinderepithel der Zervix über. RÖBER (1914) bemerkt einen undeutlichen Übergang in das Epithel des *Corpus uteri*. MORÉ (1984) beschreibt eine Überlappung des mehrschichtigen Plattenepithels der Vagina durch die hochprismatischen Zellen der Zervix. Der Übergang von einer Epithelart zur Anderen findet allmählich statt.

Elektronenmikroskopisch lassen sich in dem einschichtigen hochprismatischen Epithel drei verschiedenen Zelltypen unterscheiden: große Flimmerzellen, zilienlose große Drüsenzellen und keilförmige Stützzellen (WERGIN, 1979).

2. Schicht

An das Epithel schließt sich eine dünne Lage (ca. 0,6 - 0,75 mm) mit einigen längs verlaufenden Muskelfasern an.

3. Schicht

Eine dickere Schicht (4,0 - 5,5 mm) aus Bündeln glatter Muskelzellen umgeben von dichtem Bindegewebe wird beschrieben. Die Bündel sind unregelmäßig zirkulär, transversal oder schräg angeordnet.

4. Schicht

Eine Lage lockeren Bindegewebes folgt. Sie ist ca. 2,0 - 2,5 mm dick und enthält zahlreiche große Gefäße. Dünne Muskelbündel, in Längsrichtung angeordnet, sind im Bindegewebe enthalten.

5. Schicht

Es schließt sich eine Lage dichter und regelmäßig ausgebildeter Längsmuskulatur (1,0 mm stark) an, die spärlich mit Bindegewebsfasern durchsetzt ist.

6. Schicht

Dicht unter der *Tunica serosa* verläuft eine dichte Bindegewebschicht mit einem geringen Anteil glatter Muskelbündel. Die Bündel können longitudinal, schräg oder transversal verlaufen.

7. Schicht

Die äußere Umhüllung der Zervix wird von einem einschichtigen Epithel mit einer darunter liegenden dünnen Lage Bindegewebe gebildet.

Einzuschränken ist, dass die Schichten 2 und 3 nur in den vaginalwärts gerichteten Ringfalten zu finden sind. Die Muskelfaserbündel verlaufen hier parallel zum Konus der Ringfalten, eingebettet in kollagene und retikuläre Fasern.

SCHUH (1993) ermittelt für die Zervix des Schafes einen Bindegewebsanteil von 81,90 %, der Anteil der Muskulatur liegt bei 18,1 %.

RÖBER (1914) vergleicht den Aufbau der Zervix bei Pferd und Schaf. Er findet das Bindegewebe der Schleimhaut beim Schaf dichter und im Zapfenbereich kompakter ausgebildet als beim Pferd. Nach LEISER (1999) sind bei der Ziege Zervikaldrüsen vorhanden, das Schaf hingegen besitzt hohlzapfenartige Einstülpungen von Gruppen sezernierender Drüsenzellen.

Pferd

LEISER (1990) beschreibt eine Mehrschichtigkeit des Epithels beim Pferd. Nach HUCHZERMEYER et al. (2004) kann das nicht bestätigt werden, die Autoren registrieren eine Mehrreihigkeit der Zellen.

Analog zu der beim Rind von WROBEL und KÜHNEL (1967) gemachten Beobachtungen können HUCHZERMEYER et al. (2004) eine schlanke Zellform auf Höhe der Faltenkämme und eine signifikant niedrigere Zellhöhe und plumpere Gestalt in den Faltenhöfen feststellen. Zilientragende und zilienlose Zellen bilden alternierend angeordnet das auskleidende Epithel im gesamten *Canalis cervicis uteri*. Die *Tela submucosa* stellt sich beim Pferd subepithelial und in den Falten besonders dicht und kompakt dar. Elastische Fasern sind hier nur vereinzelt eingelagert. Drüsen

sind in der *Tunica mucosa* und in der *Tela submucosa* keine vorhanden (RÖBER, 1914). Die starke Vaskularisation in den tieferen Anteilen der *Tela submucosa* wird auch als Venenplexus bezeichnet (RÖBER, 1914; PRIEDKALNS, 1987; LEISER, 1990).

Die *Tunica muscularis* ist beim Pferd besonders stark ausgeprägt. Wie beim Rind werden die einzelnen Muskelschichten durch Bindegewebsstränge verbunden (RÖBER, 1914). In diesem Bindegewebe ist ebenfalls wie beim Rind ein *Stratum vasculare* eingelagert, welches die beiden Muskelschichten trennt (RÖBER, 1914). SCHUH (1993) beobachtet einen Bindegewebsanteil von 68,66 % und einen Anteil der Muskulatur von 31,34 % in der Zervixwand.

In der Nähe des *Ostium uteri externum* kann es beim Pferd zu einer Verschmelzung des longitudinalen und des zirkulären Muskelgewebes kommen. Aus den *Ligamenta lata* gehen zusätzlich weitere Muskelstränge hervor, die der Zervix subserös aufliegen (LEISER, 1999). Die Serosa und die Subserosa des Pferdes sind im Vergleich zum Schaf dicker und kräftiger ausgeprägt (RÖBER, 1914).

2.5 Zyklusbedingte Veränderungen

Die einzelnen Phasen des Zyklus spiegeln sich in Veränderungen der Zervix wieder, die sich auf makroskopischer und zellulärer Ebene darstellen. Die mikroskopisch erkennbaren Veränderungen stellen sich hauptsächlich am Epithel der Faltenkämme und der Faltenseitenflächen dar. In den Faltentälern sind die Veränderungen weniger ausgeprägt (WROBEL, 1971).

Proöstrus / Östrus

Während des Östrus ist bei allen Säugetieren eine erhöhte Vaskularisation zusammen mit einem Ödem und einer Relaxierung des Zervikaltonus zu beobachten (EL-BANNA und HAFEZ, 1972). Davon ausgenommen ist das Schwein, bei dem die *Pulvini cervicales* im Östrus durch das Ödem fester werden und sich der *Canalis cervicis uteri* verschließt (RIGBY, 1967). Beim Pferd treten zum Zeitpunkt der Ovulation Kontraktionen der Zervikalmuskulatur auf. Die Epithelzellhöhe steigt zum Östrus hin an, und reduziert sich im Verlaufe von Metöstrus und Diöstrus (EL-BANNA und HAFEZ, 1972).

Im Proöstrus wird beim Rind vermehrt Sekret gebildet und schließlich in das Lumen der Zervix abgegeben. Während des Östrus kontrahiert sich die Zervix und befördert den Schleim aus dem *Canalis cervicis uteri* in die Vagina, aus der er dann abfließt (WROBEL, 1971). Beim Rind werden die Epithelzellen im Verlauf von Proöstrus und Östrus größer, die *Lamina propria mucosae* ist ödematisiert und blutreich (WROBEL, 1971; FATEH-EL BAB und EL-NAGGAR, 1975). Diese Beobachtungen treffen auch auf das Pferd zu (GINTHER, 1992).

Metöstrus / Diöstrus

RIGBY (1967) beobachtete, dass beim Schwein die *Pulvini cervicales* der Zervix im Metöstrus weicher werden.

FATEH-EL BAB und EL-NAGGAR (1975) stellten beim Rind im Metöstrus eine Verkleinerung der Epithelzellhöhe und weiterhin ein Ödem der *Lamina propria mucosae* sowie eine Anreicherung von Blut fest. Sie bestätigten damit die Beobachtungen von WROBEL (1971) was die Zellhöhe angeht. Widersprochen wird der von WROBEL (1971) gemachten Beobachtung, dass sich die Kollagenbündel des Zervixstromas im Metöstrus eng zusammenlagern. In der Phase des Diöstrus ist die Epithelzellhöhe noch geringer als im Metöstrus, das Ödem und eine Anreicherung von Blut ist nicht mehr zu erkennen (FATEH-EL BAB und EL-NAGGAR, 1975). Die Epithelzellen lagern im späten Diöstrus wieder Sekretgranula ein, die Kollagenbündel im Zervixstroma sind relativ dicht gepackt (WROBEL, 1971). Beim Pferd kontrahiert sich die Zervix in dieser Phase des Zyklus, das *Ostium uteri externum* ist geschlossen. Die Zervix des Pferdes stellt sich im Diöstrus durch maximalen Muskeltonus fest und gut abgrenzbar dar. Die *Portio vaginalis* ist fest verschlossen, die Schleimhaut erscheint trocken und blass (ANDREWS und MCKENZIE, 1941).

Anöstrus

Zu Veränderungen der *Cervix uteri* während des Anöstrus konnten keine Angaben in der Literatur gefunden werden.

2.6 Trächtigkeitsbedingte Veränderungen

Der Gebärmutterhals und seine *Portio vaginalis* schützen während der Trächtigkeit den Fetus vor unmittelbaren äußeren Einflüssen. LIGGINS (1978) beobachtete verschiedene Veränderungen an der Zervix im Verlaufe der Gravidität. Es konnte eine Hypertrophie mit Zunahme der Vaskularisation ohne Konsistenzverlust festgestellt werden. In der Phase der Reifung kam es zu Konsistenzverlust unter Beibehaltung der Organstruktur. Unter der Geburt konnte eine Dilatation beziehungsweise Öffnung beobachtet werden. Beim Rind ist eine Zunahme des Umfangs aber nicht des Querdurchmessers des *Canalis cervicis uteri* zu beobachten (RÜSSE und GRUNERT, 1993). Die Länge und das Gewicht der Zervix nimmt beim Rind ab dem fünften Trächtigkeitsmonat signifikant zu (ABUSINEINA, 1969b). ABUSINEINA (1969a) beobachtete beim Schaf ebenfalls eine Zunahme der Länge, des Gewichts und des Durchmessers des Zervikalkanals im Verlauf der Gravidität. Dies wurde von AUGHEY et al. (1983) bestätigt. FOSANG et al. (1984) beobachteten beim Schaf gegen Ende der Gravidität einen Gewebsverlust in der Zervix. Die Zwischenzellräume wurden größer, das kollagene Fasergeflecht verlor an Struktur. Die Veränderungen an der Zervix wurden erst im letzten Drittel der Gravidität deutlich. Beim Rind bewiesen BREEVELD-DWARKASING et al. (2003), dass der Kollagengehalt in der Zervix erst ansteigt und gegen Ende der Gravidität hin wieder abfällt. Ab dem gleichen Zeitpunkt wanderten Lymphozyten, Monozyten und wenige eosinophile Granulozyten in das Gewebe ein. Beim Rind kommt es durch kranioventralen Zug und Vergrößerung zu einer Verlagerung der Zervix von intrapelvin in das Abdomen, der Zervikalkanal nähert sich von der waagrechten der senkrechten Achse an (RÜSSE, 1965).

2.7 Peripartale Veränderungen

Die Zervix spielt als Teil des weichen Geburtsweges eine wichtige Rolle bei der Geburt. Durch die Wehen im Öffnungsstadium wird die Zervix über die intakten Fruchtblasen geschoben und dadurch geweitet. Die erhöhte Dehnbarkeit des Zervixgewebes *ante partum* kommt durch einen massiven Abbau von Kollagen und Glykosaminoglykanen zustande (HUSZAR und NAFTOLIN, 1984). AUGHEY et al. (1983) beobachteten im Rahmen der Zervixreifung eine Kollagenolyse und eine Dissoziation der Kollagenfasern. Diese Beobachtungen wurden von LUQUE et al.

(1997) bestätigt. Ein starker Gewebeabbau wurde von FOSANG et al. (1984) beim Schaf zum Zeitpunkt der Geburt beobachtet. Es waren kaum noch kollagene Fasern vorhanden, die Zellzwischenräume wurden gegen Ende der Gravidität immer größer, es waren mehr eosinophile Granulozyten zu finden. LUQUE et al. (1997) stellten bei Schafen eine starke Infiltration des subepithelial liegenden Bindegewebes mit neutrophilen Granulozyten zum Zeitpunkt der Geburt fest. WEHREND et al. (2004) konnten nachweisen, dass eine Infiltration des Zervikalgewebes *intra partum* mit eosinophilen Granulozyten beim Rind erfolgt, nicht jedoch beim Schaf.

Bereits ein bis zwei Wochen vor der Öffnungsphase ist eine Erschlaffung der Zervix zu registrieren, das *Ostium uteri externum* kann sich geringgradig öffnen (WARD, 1975). Vermehrte Wassereinlagerungen führen zu einer transrektal palpierbaren Vergrößerung des Organs (GRUNERT, 1993). Eine hohe individuelle Variabilität dieser Öffnung der *Portio vaginalis* von ein bis drei Zentimeter stellte GREGORY (1977) fest. Eine Verbindung zwischen dem Grad der Öffnung und dem Geburtszeitpunkt war nicht zu erkennen. Bei Färsen zeigte sich sogar bis unmittelbar vor der Geburt eine vollständig geschlossene Zervix.

In der aktiven Phase der Geburt kontrahiert sich der Uterus. Es wird angenommen, dass diese Kontraktionen Zug auf den inneren Muttermund ausüben und so zur Weitung der Zervix beitragen (GRUNERT 1993).

2.8 Reorganisation nach der Geburt

Die Rückbildung von Uterus und Zervix erfolgt weitgehend auf der Basis von Gewebeabbau. Schon 18 Stunden nach der Geburt sind beim Schaf keine größeren Zellzwischenräume mehr zu sehen, die kollagenen Fasern beginnen sich wieder zu ordnen (FOSANG et al., 1984). Der Zervikalkanal beim Rind ist bereits 96 Stunden nach einer Normalgeburt nur noch für zwei Finger passierbar (NOAKES, 2001a). GIER und MARION (1968) beobachteten, dass bei den von ihnen untersuchten Rindern der äußere Durchmesser der Zervix zwei Tage nach der Geburt bei 15 cm lag, nach zehn Tagen bei 9 - 11 cm und sich bis zum 30. Tag *post partum* auf 7 - 8 cm verringerte. WEHREND et al. (2003) stellten fest, dass sich die Zervix des Rindes in zwei Phasen reformiert. In der ersten Phase - bis 16 Stunden *post partum* - reduziert sich der Durchmesser des Zervikalkanals um durchschnittlich $19,2 \pm 1,6$ cm, in der zweiten Phase - bis zum 7. Tag *post partum* - durchschnittlich um weitere

7,7 ± 1,9 cm. Auch wurde beobachtet, dass sich die Zervixfalten ab dem 3. Tag nach der Geburt von kaudal nach kranial fortschreitend wieder reorganisieren. Die rasche Reorganisation nach einer Geburt wird durch Verletzungen, wie sie beispielsweise durch den unsachgemäßen Einsatz eines mechanischen Geburtshelfers verursacht werden, verlangsamt oder gar verhindert (WEHREND et al., 2004). ABUSINEINA (1969a/b) stellte fest, dass bei Rind und Schaf trotz des Gewebeabbaus eine gewisse Zunahme an Größe und Gewicht der Zervix nach jeder Gravidität erfolgt. AUGSBURGER und KÜRZI (2004) stellten bei pluriparen Hündinnen zwischen dem Perimetrium und der Längsmuskelschicht des Uterus zusätzliche zirkulär orientierte Muskelfasern fest. Im Perimetrium und in den Muskelschichten waren mehr elastische Fasern zu finden. Bei diesen Tieren war das Perimetrium auch dicker als bei Hündinnen, die nicht geboren hatten. Angaben zur Zervix machten die Autoren nicht.

2.9 Altersbedingte Veränderungen

Die Geschlechtsorgane juveniler Tiere sind von geringerer Größe als die adulter Tiere. Sie sind zart und zierlich gebaut und lassen erkennen, dass sie ihre spezifische Funktion noch nicht aufgenommen haben. Die Ovarien zeigen noch keine normale Follikelreifung, die vorhandenen Follikel ovulieren nicht und es finden sich infolgedessen auch keine Gelbkörper oder Narben. Der Uterus ist klein und symmetrisch. Seine Wand ist dünn und glatt. Das Endometrium weist noch keine Pigmentierung als Beleg für vorangegangene Brunstblutungen auf. Die Zervix fühlt sich wie der Uterus weich und schlaff an (LEISER, 1999).

Die Stromazellen der juvenilen Zervix ähneln mehr Fibroblasten als Fibrozyten (WROBEL, 1971).

Bei fortpflanzungsfähigen Tieren führt der Geschlechtstrakt seine spezifischen Funktionen aus. Die Masse und Länge der Geschlechtsorgane hat zugenommen. Die Ovarien tragen Follikel in den verschiedenen Reifestadien oder auch Gelbkörper. Die Wände von Uterus und Zervix sind fester und dicker. Die luminale Schleimhaut ist deutlich modelliert, sie weist Färbungen in braunrot, gelbbraun und graurot auf. Die Arterien sind dicker und in ihrem Verlauf geschlängelter (SEIFERLE, 1933).

Beim Menschen stellt BERWIND (1953) eine Kollagenisierung des Bindegewebes der Zervix mit zunehmendem Alter fest. Diese Entwicklung in Laufe des Lebens wird

von STRAUSS (1969) bestätigt. DANFORTH et al. (1960) bezeichnen das Zervixkollagen als Retikulin.

3 Material und Methode

3.1 Histologische Untersuchung

3.1.1 Untersuchungsmaterial

Zur Untersuchung wurden Geschlechtsorgane von verschiedenen Tierarten unterschiedlicher Altersgruppen nach Schlachtung oder während einer Kastration entnommen. Adulte Tiere wurden nur im Interöstrus beziehungsweise im Anöstrus in die Untersuchung aufgenommen.

Das Alter der Tiere wurde entweder den Papieren entnommen oder anhand des Zahnalters geschätzt. Bei Rindern und Pferden konnte in die Rinderpässe und Equidenpässe Einsicht genommen werden, um so das Alter und die Rasse genau aufzunehmen. Bei Schafen, Schweinen und Hunden wurden teilweise die Besitzer der Tiere befragt. Die Geschlechtsgesundheit der Tiere wurde ebenso wie der Zyklusstand mittels makroskopischer Gesichtspunkte beurteilt. Die Verifizierung des Zyklusstandes erfolgte anhand der adspektorisch wahrnehmbaren Funktionsgebilde auf den Ovarien. Entzündungen der Zervix wurden anhand exfoliativer Zervikalzytologie ausgeschlossen.

In den einzelnen Tierarten wurden nach dem Kriterium des Alters außer bei Hunden und Pferden Gruppen gebildet (Tab. 2).

Tab. 2: Anzahl der in die Untersuchung aufgenommenen Tiere und deren Gruppeneinteilung

Tierart	Anzahl	Gruppen
Hund	5	Unkastrierte Hündinnen ab 2 Jahre
Schwein	10	5 geschlechtsreife Schweine etwa 6 Monate alt 5 Altsauen ab 20 Monaten
Rind	15	5 Kälber bis 6 Monate alt 5 Kühe bis 5 Jahre 5 Kühe über 6 Jahre
Schaf	10	5 Lämmer bis 6 Monate alt 5 Schafe über 3 Jahre
Pferd	5	Stuten über 12 Jahre

3.1.1.1 Probanden

Hunde

Es standen fünf Hündinnen zur Verfügung. Die Angaben zu den Tieren sind in Tab. 3 aufgeführt.

Tab. 3: Rasse, Alter und vorangegangene Trächtigkeiten der Hündinnen, die zur histologischen Untersuchung zur Verfügung standen

Nr.	Rasse	Alter (Jahre)	Frühere Trächtigkeiten
H1	Mischling	2	keine
H2	Neufundländer	5	keine
H3	Terrier-Mix	4	keine
H4	Golden Retriever	6	keine
H5	Deutscher Schäferhund	5	keine

Schweine

Die Schweine wurden in zwei Gruppen eingeteilt. Die Daten der Schweine bis sechs Monate sind in Tab. 4 dargestellt, die Daten der Altsauen in Tab. 5.

Tab. 4: Rasse und Alter der Schweine bis sechs Monate, die zur histologischen Untersuchung zur Verfügung standen

Nr.	Rasse	Alter (Jahre)
Schw01	Masthybrid	0,5
Schw02	Masthybrid	0,5
Schw03	Masthybrid	0,5
Schw04	Masthybrid	0,5
Schw05	Masthybrid	0,5

Tab. 5: Rasse, Alter und vorangegangene Trächtigkeiten der Altsauen, die zur histologischen Untersuchung zur Verfügung standen

Nr.	Rasse	Alter (Jahre)	Frühere Trächtigkeiten
Schw06	Pietrain	1,7	ja
Schw07	Deutsche Landrasse	2	ja
Schw08	Deutsches Edelschwein x Pietrain	2,5	ja
Schw09	Deutsches Edelschwein x Pietrain	2	ja
Schw10	Deutsche Landrasse	2,5	ja

Rinder

Es wurden drei Gruppen gebildet. Die Daten der Kälber sind in Tab. 6, die der Kühe bis fünf Jahre in Tab. 7 und die der Kühe über sechs Jahre in Tab. 8 dargestellt.

Tab. 6: Rasse und Alter der Kälber, die zur histologischen Untersuchung zur Verfügung standen

Nr.	Rasse	Alter (Jahre)
R01	Fleischrasse x Fleischrasse	0,3
R02	Fleischrasse x Fleischrasse	0,5
R03	Holstein Frisian Schwarzbunt	0,5
R04	Holstein Frisian Schwarzbunt	0,5
R05	Holstein Frisian Schwarzbunt	0,5

Tab. 7: Rasse, Alter und Trächtigkeiten der Kühe bis fünf Jahre, die zur histologischen Untersuchung zur Verfügung standen

Nr.	Rasse	Alter (Jahre)	Frühere Trächtigkeiten
R06	Holstein Frisian Rotbunt	2,5	ja
R07	Holstein Frisian Rotbunt	4,5	ja
R08	Holstein Frisian Schwarzbunt	3	ja
R09	Holstein Frisian Schwarzbunt	3	ja
R10	Holstein Frisian Schwarzbunt	3	ja

Tab. 8: Rasse, Alter und Trächtigkeiten der Kühe ab sechs Jahre, die zur histologischen Untersuchung zur Verfügung standen

Nr.	Rasse	Alter (Jahre)	Frühere Trächtigkeiten
R11	Holstein Frisian Rotbunt	7	ja
R12	Charolais	8,5	ja
R13	Holstein Frisian Schwarzbunt	6,5	ja
R14	Fleischrasse x Fleischrasse	12	ja
R15	Holstein Frisian Schwarzbunt	7,5	ja

Schafe

Bei den Schafen wurden Lämmer und Schafe über drei Jahre in die Untersuchungen einbezogen. Genauere Angaben zu diesen Tieren sind in Tab. 9 und 10 aufgeführt.

Tab. 9: Rasse und Alter der Lämmer, die zur histologischen Untersuchung zur Verfügung standen

Nr.	Rasse	Alter (Jahre)
S01	Schwarzkopf	0,3
S02	Rhön	0,3
S03	Merino	0,3
S04	Schwarzkopf	0,3
S05	Schwarzkopf	0,4

Tab. 10: Rasse, Alter und Trächtigkeiten pluriparer Schafe über drei Jahre, die zur histologischen Untersuchung zur Verfügung standen

Nr.	Rasse	Alter (Jahre)	Frühere Trächtigkeiten
S06	Bergschaf	> 4	ja
S07	Texel	3,5	ja
S16	Merino	> 4	ja
S17	Merino	> 4	ja
S19	Merino	> 4	ja

Pferde

Bei den Pferden wurden keine Altersgruppen eingeteilt. Die genaueren Daten der Stuten sind in Tab. 11 dargestellt.

Tab. 11: Rasse, Alter und Trächtigkeiten der Stuten, die zur histologischen Untersuchung zur Verfügung standen

Nr.	Rasse	Alter (Jahre)	Frühere Trächtigkeiten
P01	Warmblut	21	ja
P02	Warmblut	15	nicht bekannt
P03	Warmblut	12	nicht bekannt
P04	Warmblut	15	ja
P05	Haflinger	12	keine

3.1.2 Materialgewinnung

Die Zervices der Hunde wurden im Rahmen einer Ovariohysterektomie in der Abteilung für Kleintiere der Klinik für Geburtshilfe, Gynäkologie und Andrologie der Groß- und Kleintiere mit tierärztlicher Ambulanz der Justus-Liebig-Universität Gießen gewonnen. Die Organe der Schweine, Rinder und Pferde stammen aus regulärer Schlachtung im Schlachthof Gießen. Die Zervices der Kälber stammen aus der Normalschlachtung im Schlachthof Bocholt (Nordrhein-Westfalen). Die Organe der Schafe wurden in der Lammschlachtereier Baumann in Viernheim (Südhessen) gewonnen. Keines der Tiere war am Tag der Schlachtung trächtig.

Die Geschlechtsorgane wurden innerhalb von 15 Minuten nach der Schlachtung beziehungsweise während der Kastration *in toto* entnommen. Es folgte eine Adspektion der Geschlechtsorgane um Missbildungen oder Erkrankungen auszuschließen. Der Zyklusstand wurde anhand von Funktionskörpern auf den Ovarien beurteilt. Die Zervix sowie Teile von Vagina und Uterus wurden durch eine longitudinale Inzision von dorsal eröffnet. Mit einem sterilen Baumwolltupfer¹ wurde anschließend ein Abstrich der Zervikalschleimhaut genommen. Unmittelbar nach der Präparation der Zervix und Entnahme des Abstriches wurden die Organe für den Transport in 0,1 M Natriumphosphatpuffer eingelegt.

3.1.3 Fixierung des Probenmaterials

Die Fixation erfolgte innerhalb von drei Stunden *post mortem* in neutral gepuffertem Formol nach Lillie. In dieser Lösung wurden die Zervices für 72 Stunden bei 4°C belassen. Danach erfolgte eine Gliederung der Zervix in eine kraniale, mittlere und kaudale Region. Bei den Hunden war diese Einteilung aufgrund der geringen Länge der Zervix nicht möglich. Die Zervices dieser Tiere wurden im Ganzen fixiert. Aus jeder Region wurde ein Gewebestück mit den Maßen 1 x 1 x 0,5 cm präpariert und in neutral gepuffertem Formol nach Lillie weitere 48 Stunden bei 4°C nachfixiert. Im Anschluss daran wurden die Blöcke bis zur Einbettung bei 4°C in Natriumphosphatpuffer gelagert.

¹ Wattestäbchen WA1-I, Heinz Herenz, Hamburg

3.1.4 Einbettung des Probenmaterials

Die Entwässerung und Einbettung des Zervixgewebes in Paraffin wurde im Institut für Veterinär-Anatomie, -Histologie und -Embryologie der Justus-Liebig-Universität Gießen mit Hilfe eines Einbettautomaten² nach folgendem Protokoll durchgeführt:

Tab. 12: Protokoll für die Entwässerung und Einbettung

Schritt	Reagenz	Konzentration	Temperatur	Zeit (Minuten)
1	Isopropanol	70 %	RT	15
2	Isopropanol	80 %	RT	15
3	Isopropanol	96 %	RT	15
4	Isopropanol	100 %	RT	15
5	Isopropanol	100 %	RT	15
6	Xylol	-	RT	15
7	Xylol	-	RT	15
8	Paraffin	-	60°C	15
9	Paraffin	-	60°C	15
10	Paraffin	-	60°C	15

(RT: Raumtemperatur)

3.1.5 Herstellung der Gewebeschnitte

Objektträgerbeschichtung

Um die Haftung der histologischen Schnitte auf den Objektträgern³ zu erhöhen, erfolgte eine Beschichtung mit 3-Aminopropyltriethoxysilan (APES⁴). Dazu wurden die vorgereinigten Objektträger 20 Sekunden in eine 2 %ige APES-Lösung getaucht und anschließend jeweils zweimal in Aceton reinst und in *Aqua destillata* (*A. dest.*)⁵ gespült. Anschließend wurden die Objektträger in offenen Glasküvetten unter dem

² Einbettautomat Microm Laborgeräte GmbH, Heidelberg

³ Objektträger 76 x 26 mm, geputzt, gebrauchsfertig, Interessengemeinschaft der Laborfachhändler, Nidderau

⁴ APES, Merck

⁵ Millipor-Anlage, Milli Q Biocel

Abzug getrocknet und dann in geschlossenen Gefäßen staubarm bei Raumtemperatur gelagert.

Anfertigung der Schnitte

Um die Bearbeitung der Paraffinblöcke zu erleichtern, erfolgte vor dem Schneiden eine Kühlung über 24 Stunden bei - 10° C. Anschließend wurden bei Raumtemperatur mit Hilfe eines Mikrotoms⁶ 6 - 7 µm dicke Schnitte angefertigt. Als Messer fanden Einmalklingen⁷ Verwendung.

Die Paraffinschnitte wurden zur Streckung in ein Wasserbad⁸, gefüllt mit 35 bis 38°C warmem *Aqua destillata*, verbracht. Nach der Streckung wurden sie auf die beschichteten Objektträger aufgezogen und in einem Wärmeschrank⁹ bei 38°C für 24 Stunden getrocknet. Danach wurden sie in geschlossenen Gefäßen lichtgeschützt und staubarm bei Raumtemperatur gelagert.

3.1.6 Färbung der Gewebeschnitte

Zur Darstellung des Bindegewebes kamen folgende Färbungen zur Anwendung:

- Hämatoxilin-Eosin als Übersichtsfärbung (ROMEIS, 1989a),
- Azan-Färbung nach Heidenhain zur Differenzierung von Kollagen-, Muskel- und Epithelgewebe (ROMEIS, 1989c),
- Trichrom-Färbung Masson modifiziert nach Goldner, um selektiv Bindegewebe darstellen zu können (ROMEIS, 1989b).

Die Färbeprotokolle sind im Detail in Tab. 13 - 15 dargestellt.

⁶ Mikrotom, Reichardt Jung AG, Heidelberg

⁷ Einmalklingen, Disposable Low Profile Microtome Blades Model 819, Leica, Nussloch

⁸ Wasserbad Typ WB-24, V 220, W 550, MEDAX Nagel KG Kiel

⁹ Memmert Typ ST 40, V 220, Hz 50, W 2000

Tab. 13: Färbeprotokoll Hämatoxilin-Eosin

Arbeitsschritt	Dauer (Minuten)
Rotihistol ¹⁰	15
Rotihistol	15
Ethanol absolut	5
Ethanol 96 %	5
Ethanol 80 %	5
Ethanol 70 %	5
Ethanol 60 %	5
Ethanol 50 %	5
<i>Aqua destillata</i>	5
Hämatoxilin	1,5
Leitungswasser	15
Eosin 1 %	4
<i>Aqua destillata</i>	3 x tauchen
Ethanol 70 %	1 x tauchen
Ethanol 80 %	2
Ethanol 96 %	0,5
Rotihistol	15
Rotihistol	15

¹⁰ Rotihistol, Carl Roth GmbH, Karlsruhe

Tab. 14: Färbeprotokoll Azan nach Heidenhain

Arbeitsschritt	Dauer (Minuten)
Rotihistol	15
Rotihistol	15
Ethanol absolut	5
Ethanol 96 %	5
Ethanol 80 %	5
Ethanol 70 %	5
Ethanol 60 %	5
Ethanol 50 %	5
<i>Aqua destillata</i>	5
<i>Aqua destillata</i>	1 x tauchen
Azokarminlösung	60
<i>Aqua destillata</i>	3 x tauchen
Alkoholische Anilinlösung	10
Essigsaurer Alkohol	5 - 10
5 % Phosphorwolframsäure	180
<i>Aqua destillata</i>	spülen
Anilinblau-Orange-Essigsäure	180
<i>Aqua destillata</i>	spülen
Ethanol 70 %	1 x tauchen
Ethanol 80 %	2
Ethanol 96 %	0,5
Rotihistol	10
Rotihistol	10

Tab. 15: Färbeprotokoll Masson nach Goldner

Arbeitsschritt	Dauer (Minuten)
Rotihistol	15
Rotihistol	15
Ethanol absolut	5
Ethanol 96 %	5
Ethanol 80 %	5
Ethanol 70 %	5
Ethanol 60 %	5
Ethanol 50 %	5
<i>Aqua destillata</i>	5
Eisenhämatoxilin	2 - 3
Leitungswasser	10
Phosphorwolframsäure 0,5 %	0,25
<i>Aqua destillata</i>	spülen
Säurefuchsin-Ponceau- Azophloxin	5
Essigsäure 1 %	spülen
Phosphorwolframsäure- Orange	bis zum Entfärben des Bindegewebes
Essigsäure 1 %	spülen
Lichtgrün	5
Essigsäure 1 %	spülen
Ethanol 70 %	1 x tauchen
Ethanol 80 %	2 Minuten
Ethanol 96 %	0,5
Rotihistol	10
Rotihistol	10

Die Färbung mit Azokarmin fand bei 60°C, alle anderen Schritte bei Raumtemperatur statt. Das Eindeckeln der Schnitte erfolgte mit Roti®-Histokitt¹¹ und Deckgläsern¹².

3.1.7 Lichtmikroskopische Auswertung

3.1.7.1 Zervikalzytologie

Die Auswertung der Zervikalabstriche wurde nach LAUER (1977) durchgeführt. Die Objektträger wurden bei Raumtemperatur getrocknet, dann nach Papanicolaou-Shorr (Tab. 16) gefärbt und nach dem Eindeckeln mit Roti®-Histokitt lichtmikroskopisch beurteilt.

Tab. 16: Färbeprotokoll Papnicolaou-Shorr

Arbeitsschritt	Dauer (Minuten)
Ethanol 96 %	15
Ethanol 80 %	15
Ethanol 70 %	15
Ethanol 50 %	15
<i>Aqua destillata</i>	15
Hämatoxilin	6
Leitungswasser	spülen
Ammoniak-Alkohol	1
Shorr-Färbelösung	2
Ethanol 50 %	15
Ethanol 70 %	15
Ethanol 80 %	15
Ethanol 96 %	15

Zur Beurteilung der Abstriche wurde die Anzahl der neutrophilen Granulozyten pro Gesichtsfeld ermittelt. Der Bewertungsschlüssel ist in Tab. 17 dargestellt.

¹¹ Roti®-Histokitt, Carl Roth GmbH, Karlsruhe

¹² Deckgläser 24 x 50 mm, Carl Roth GmbH, Karlsruhe

Tab. 17: Bewertungsschlüssel zur Bewertung der Zervikalabstriche anhand der Anzahl der neutrophilen Granulozyten nach LAUER (1977)

Zahl der Gesichtsfelder	Anzahl der neutrophilen Granulozyten	Bewertung
10	1 - 5	+ / -
1	1	+
1	2 - 10	++
1	10 - 30	+++
1	> 30	++++

Aufgrund dieser Bewertungen wurde die makroskopische Beurteilung auf Geschlechtsgesundheit mikroskopisch verifiziert.

3.1.7.2 Auswahl der Präparate und histologische Untersuchung

Es wurden nur solche Schnitte in die Untersuchung einbezogen, die hinsichtlich Intaktheit der Gewebestrukturen, Schnittlinie und Färbung eine gute Qualität aufwiesen und den typischen Aufbau der Zervix widerspiegeln. Es standen pro Färbung, Tier und Region minimal drei Schnitte zur Verfügung. Für die histologische Untersuchung kam ein Lichtmikroskop¹³ zum Einsatz. Die Bilder wurden durch eine Digitalkamera¹⁴ auf einen PC¹⁵ übertragen und dort mit Hilfe eines Bildanalyseprogramms¹⁶ ausgewertet.

Histomorphometrische Auswertung

An der H.E.-Färbung wurden folgende morphometrische Parameter bei 25-facher Vergrößerung erhoben:

- Anzahl der Sekundärfalten
- Anzahl der Tertiärfalten

Durch Umranden der Epithelfläche bis zur Basis der Sekundärfalten wurde die gesamte Fläche des Epithels ausgemessen. Anhand der gewonnenen Daten wurde die Anzahl der Sekundärfalten und Tertiärfalten pro mm² Epithel errechnet.

¹³ Mikroskop DMR, Leica, Wetzlar

¹⁴ Digitalkamera DC 300, Leica, Wetzlar

¹⁵ GX 240, Dell

¹⁶ Leica Image Manager, Leica, Wetzlar

Die Spezialfärbungen ermöglichten eine Unterscheidung von Binde- und Muskelgewebe. An der Azan-Färbung nach Heidenhain und der Färbung Masson nach Goldner wurden folgende Parameter erhoben:

- Gesamtfläche des Schnitts in Quadratmikrometern
- Gesamtfläche des Bindegewebes

Der prozentuale Anteil des Bindegewebes an der Gesamtfläche wurde anhand der vorgenannten Parameter berechnet.

Pro Tier und Region wurden je drei Schnitte ausgewertet.

Die Wahl der Vergrößerung ergab sich aus der jeweiligen Größe des Schnittes und der flächigen Verteilung des Bindegewebes.

3.2 Statistische Verfahren

Die Erhebung und Auswertung der Daten erfolgte mit der Unterstützung der Arbeitsgruppe für Biomathematik und Datenverarbeitung des Fachbereichs Veterinärmedizin der Justus-Liebig-Universität in Gießen. Die statistischen Auswertungen wurden unter Verwendung des Statistikprogrammpakets BMDP / Dynamic, Release 7.0 durchgeführt (DIXON, 1993). Die grafischen Darstellungen wurden auf einem Personalcomputer¹⁷ mit dem Programm Excel für Windows erzeugt. Zur Datenbeschreibung erfolgte bei Normalverteilung die Berechnung des arithmetischen Mittelwertes und der Standardabweichung ($\bar{x}_a \pm SD$). Bei rechtsschiefer Verteilung positiver quantitativer Merkmale wurde eine logarithmische Transformation der Daten vorgenommen. Die Daten wurden in diesem Fall als geometrischer Mittelwert und Streufaktor (\bar{x}_g / SF) angegeben. Dies war bei der Auswertung der Sekundär- und Tertiärfalten nötig.

Bei der Bewertung der statistischen Signifikanzen wurde das Signifikanzniveau $\alpha = 0,05$ zugrunde gelegt. Ergebnisse von $p \leq 0,05$ wurden als statistisch signifikant angesehen.

Die einzelnen statistischen Verfahren sind in Tab. 18 dargestellt.

¹⁷ VAIO PCG - FR315B, Sony

Tab. 18: Statistische Verfahren zum Vergleich der Tierarten, Zonen und Altersgruppen untereinander

Fragestellung	Statistisches Verfahren
Einfache Datenbeschreibung getrennt nach Tierart und Alter	Berechnung arithmetischer Mittelwert und Standardabweichung. Wenn keine Normalverteilung vorlag, logarithmische Transformation dann Berechnung des geometrischen Mittelwertes und des Streufaktors
Vergleich der Altersgruppen und Zonen bei Schwein, Rind und Schaf	Zweifaktorielle Varianzanalyse mit Messwiederholungen
Vergleich der Zonen beim Pferd	Einfaktorielle Varianzanalyse mit Messwiederholungen
Vergleich der Tierarten und Zonen der adulten Tiere - ohne Hund	Zweifaktorielle Varianzanalyse mit Messwiederholungen
Vergleich der Tierarten der adulten Tiere - nur Zone 3 mit paarweisen Vergleich der Tierarten	Einfaktorielle Varianzanalyse mit <i>Tukey studentized range method</i>

4 Ergebnisse

4.1 Zervikalzytologie

In allen Präparaten konnten keine bis höchstens zwei neutrophile Granulozyten pro Gesichtsfeld nachgewiesen werden.

4.2 Histologie

Hund

Auffällig in der Betrachtung des histologischen Aufbaus der Zervix war bei dieser Spezies ein Venenplexus im tiefen Anteil der *Lamina propria mucosae* (Abb. 1). An der Basis der Sekundärfalten konnten elastische Bindegewebsfasern beobachtet werden (Abb. 6). Es konnten Drüsen in der *Lamina propria mucosae* nachgewiesen werden (Abb. 11, Tab. 19).

Schwein

Charakteristisch für das zervikale Gewebe der Sau waren nur vereinzelt vorkommende Venen in der Tiefe der *Lamina propria mucosae* (Abb. 2). Elastische Bindegewebsfasern konnten an der Basis der Sekundärfalten identifiziert werden (Abb. 7). Eine drüsenfreie Schleimhaut und eine stärker erscheinende Ringmuskelschicht als Längsmuskelschicht waren bei der Betrachtung auffallend (Tab. 19).

Rind

Vereinzelt konnten zilienträgende Zellen im Epithel des Rindes identifiziert werden. In der bovinen Zervix war in der *Lamina propria mucosae* kein Venenplexus zu erkennen (Abb. 3). Das Bindegewebe ordnete sich zum Lumen hin lamellenartig an. Unter den Sekundärfalten waren elastische Fasern als dichtes Netz zu beobachten (Abb. 8). Im gesamten Verlauf des *Canalis cervicis uteri* ließen sich keine Drüsen detektieren. Die zirkuläre Muskulatur war stärker ausgebildet als die longitudinale Schicht. Es konnte ein *Stratum vasculare* zwischen zirkulärer und longitudinaler Schicht der Muskulatur identifiziert werden (Abb. 12, Tab. 19).

Schaf

In der ovinen Zervix stellte sich eine deutliche Schichtung dar, wobei die einzelnen Schichten bei den adulten Schafen besser zu differenzieren waren als bei den Jungtieren. Im einschichtigen Epithel konnten Flimmerzellen und Drüsenzellen differenziert werden (Abb. 13). Die sich nach basal anschließende Schicht bildete eine dünne Lage Bindegewebe mit längs verlaufenden Muskelfasern. In der *Lamina propria mucosae* konnte kein Venenplexus beobachtet werden (Abb. 4, Tab.19). An der Basis der Sekundärfalten waren elastischen Bindegewebsfasern zu erkennen (Abb. 9). Darauf folgte die Ringmuskelschicht mit teilweise transversal verlaufenden Fasern, jeweils umgeben von Bindegewebe. Eine Schicht aus lockerem Bindegewebe mit eingelagerten großen Gefäßen schließt sich daran an.

Pferd

Typisch für die equine Zervix waren zilienlose und zilientragende Zellen im Epithel (Abb. 14). In der *Tela submucosa* war ein Venenplexus zu erkennen (Abb. 5). Elastische Bindegewebsfasern waren an der Basis der Sekundärfalten zu erkennen (Abb. 10). In der *Tela submucosa* und in der *Tunica mucosa* konnten keine Drüsen beobachtet werden (Tab. 19). Im vaginalnahen Bereich war die Trennung zwischen der Längs- und der Ringmuskelschicht undeutlich.

Tab. 19: Vorkommen verschiedener histologischer Parameter bei den einzelnen Tierarten

Parameter	Spezies				
	Hund	Schwein	Rind	Schaf	Pferd
Venenplexus	vorhanden	nicht vorhanden	nicht vorhanden	nicht vorhanden	vorhanden
Elastische Fasern	vorhanden	vorhanden	vorhanden	vorhanden	vorhanden
Drüsen	vorhanden	nicht vorhanden	nicht vorhanden	einzelne Zellen	nicht vorhanden

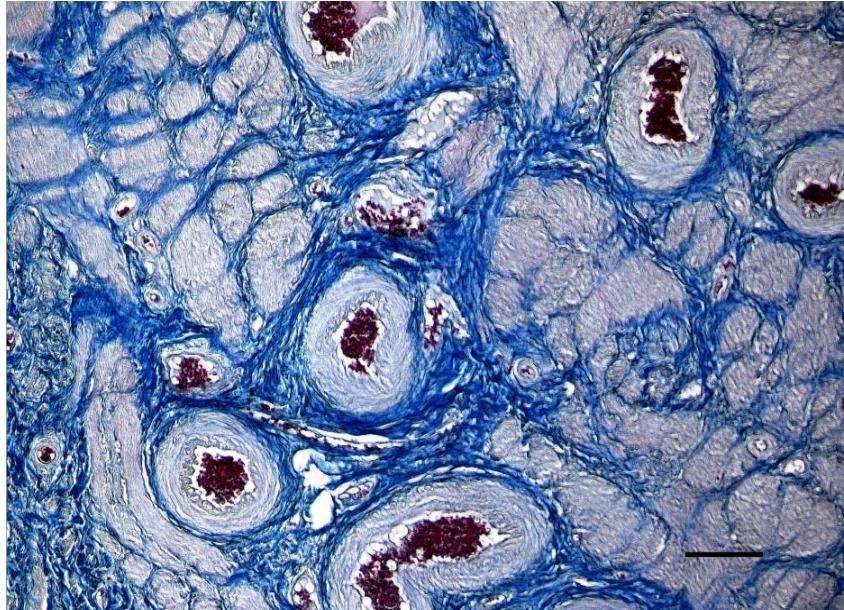


Abb. 1: *Lamina propria mucosae* der Zervix mit Venenplexus bei der Spezies Hund, Azan nach Heidenhain, 100-fache Vergrößerung (Balkenlänge 100 μ m)

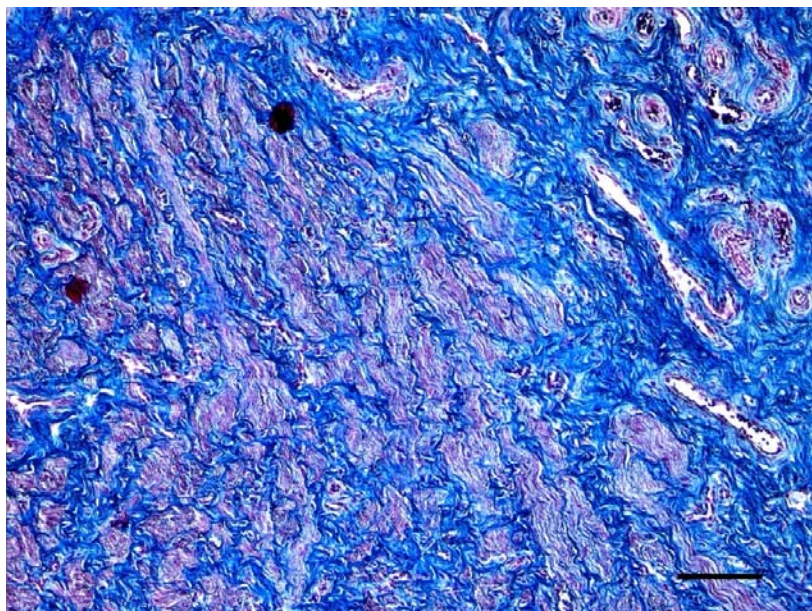


Abb. 2: *Lamina propria mucosae* der Zervix des Schweins, vereinzelte Venen, Azan nach Heidenhain, 100-fache Vergrößerung (Balkenlänge 100 μ m)



Abb. 3: *Lamina propria mucosae* der Zervix beim Rind, im Gegensatz zum Hund ist kein Venenplexus zu erkennen. Azan nach Heidenhain, 100-fache Vergrößerung (Balkenlänge 100 μm)

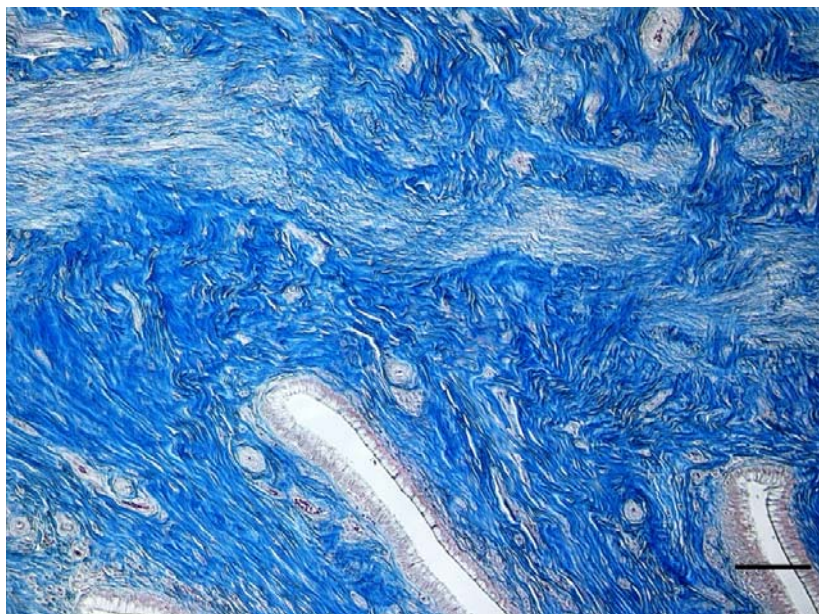


Abb. 4: *Lamina propria mucosae* der Zervix beim Schaf, im Gegensatz zum Hund ist kein Venenplexus zu erkennen. Azan nach Heidenhain, 100-fache Vergrößerung (Balkenlänge 100 μm)

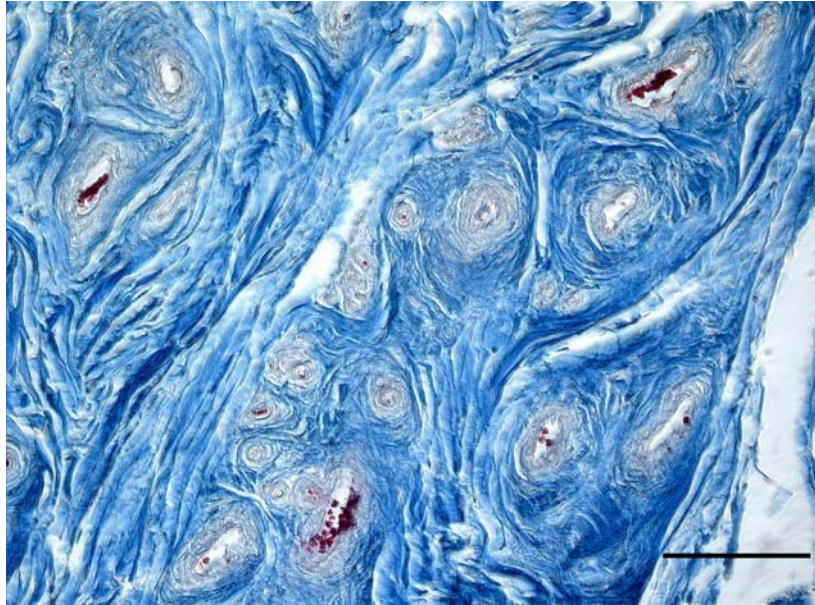


Abb. 5: *Lamina propria mucosae* der Zervix beim Pferd mit Venenplexus, Azan nach Heidenhain, 100-fache Vergrößerung (Balkenlänge 100 μm)

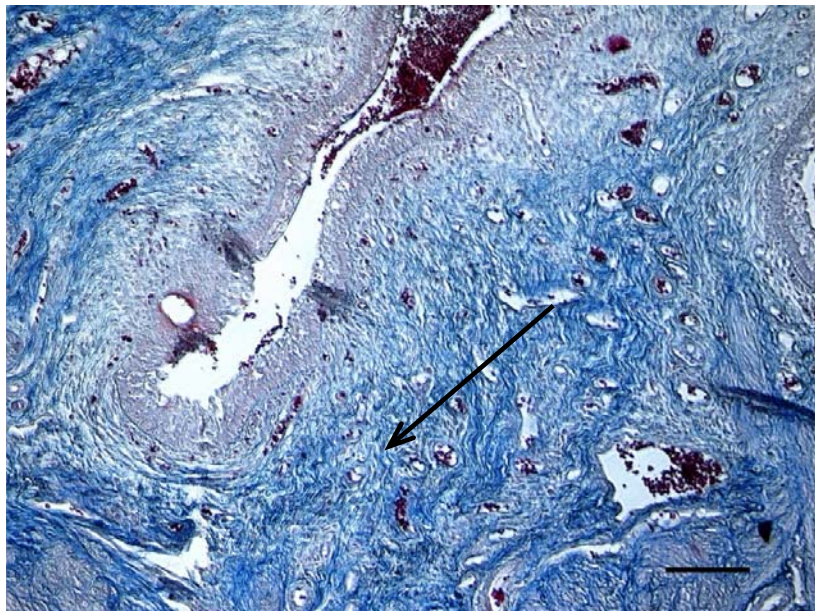


Abb. 6: Elastische Bindegewebsfasern (Pfeil) an der Basis der Sekundärfalten in der caninen Zervix, Azan nach Heidenhain, 100-fache Vergrößerung (Balkenlänge 100 μm)

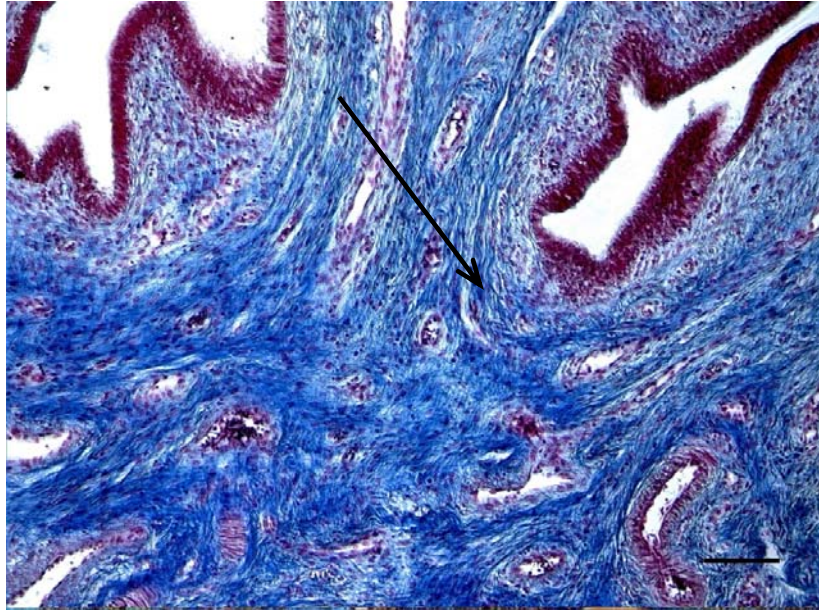


Abb. 7: Elastische Bindegewebsfasern (Pfeil) an der Basis der Sekundärfalten der Zervix beim Schwein, Azan nach Heidenhain, 100-fache Vergrößerung (Balkenlänge 100 μm)

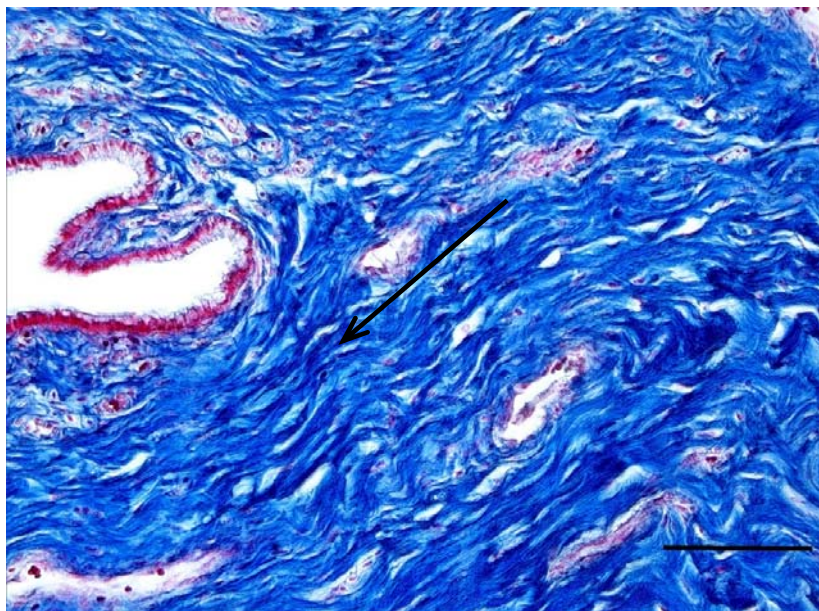


Abb. 8: Elastische Bindegewebsfasern (Pfeil) an der Basis der Sekundärfalten der Zervix beim Rind, Azan nach Heidenhain, 200-fache Vergrößerung (Balkenlänge 200 μm)

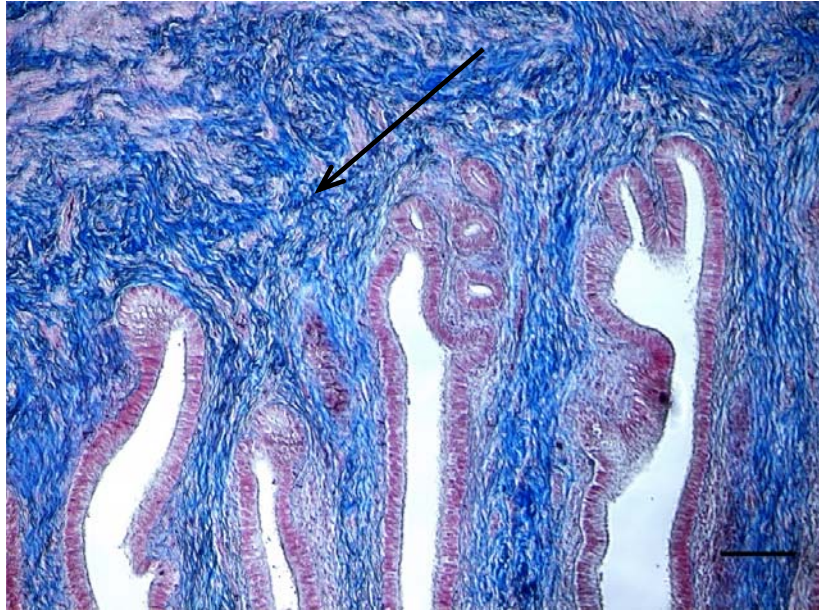


Abb. 9: Elastische Fasern im Bindegewebe (Pfeil) an der Basis der Sekundärfalten der ovinen Zervix, Azan nach Heidenhain, 100-fache Vergrößerung (Balkenlänge 100 μm)

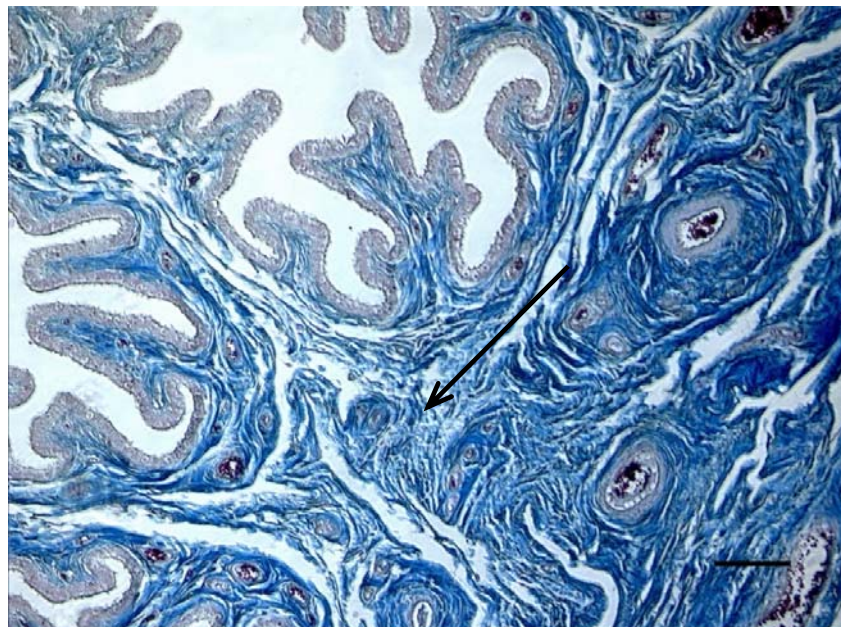


Abb. 10: Elastische Fasern im Bindegewebe (Pfeil) an der Basis der Sekundärfalten der Zervix beim Pferd, Azan nach Heidenhain, 100-fache Vergrößerung (Balkenlänge 100 μm)

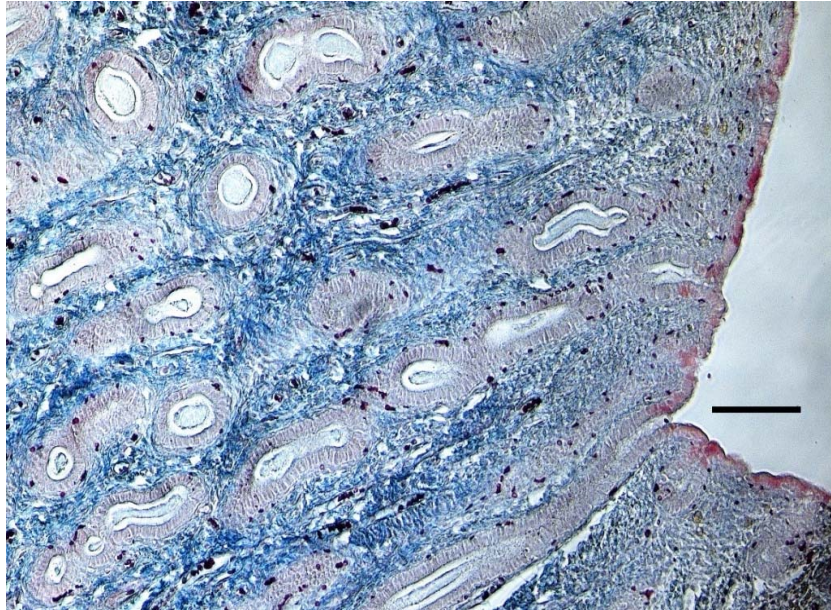


Abb. 11: Drüsen in der *Lamina propria mucosae* der Zervix beim Hund, H. E., 100-fache Vergrößerung (Balkenlänge 100 µm)

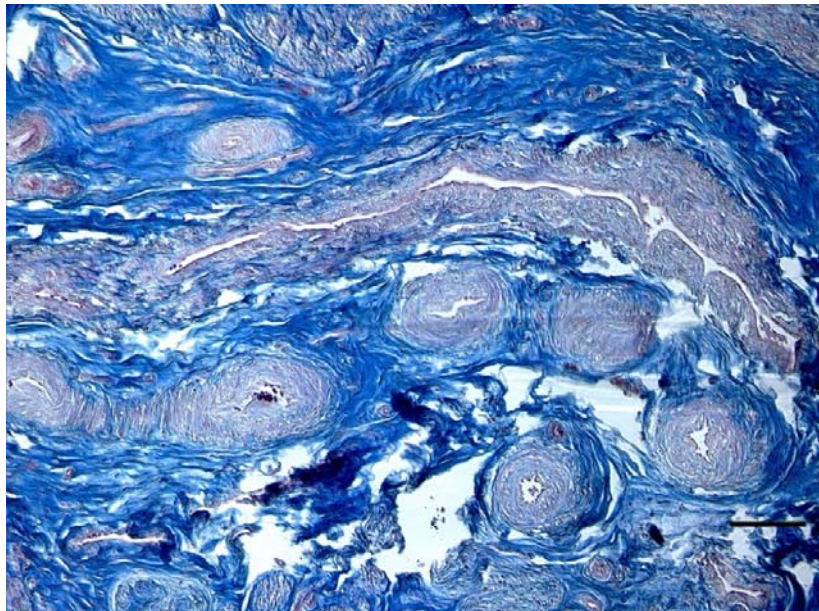


Abb. 12: *Stratum vasculare* zwischen den Muskelschichten der bovinen Zervix, Azan nach Heidenhain, 100-fache Vergrößerung (Balkenlänge 100 µm)

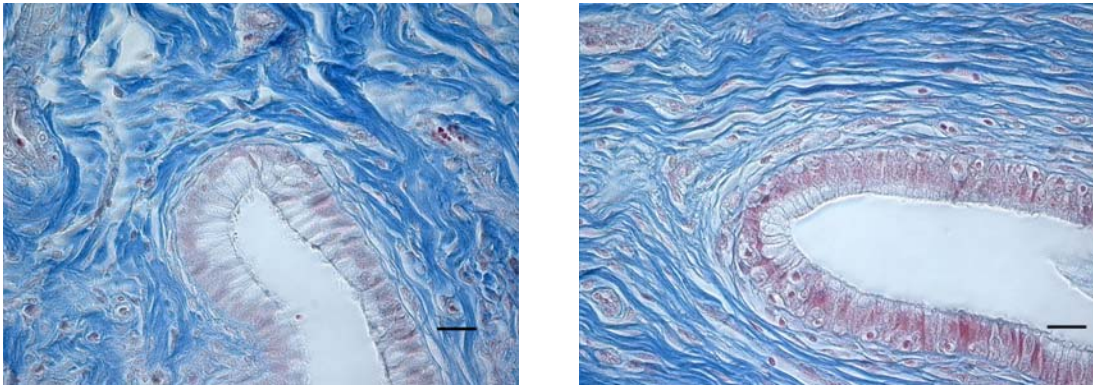


Abb. 13: Drüsenzellen (linkes Bild) und Zilien tragende Zellen (rechtes Bild) im Zervikalepithel beim Schaf, Azan nach Heidenhain, 400-fache Vergrößerung (Balkenlänge 20 µm)

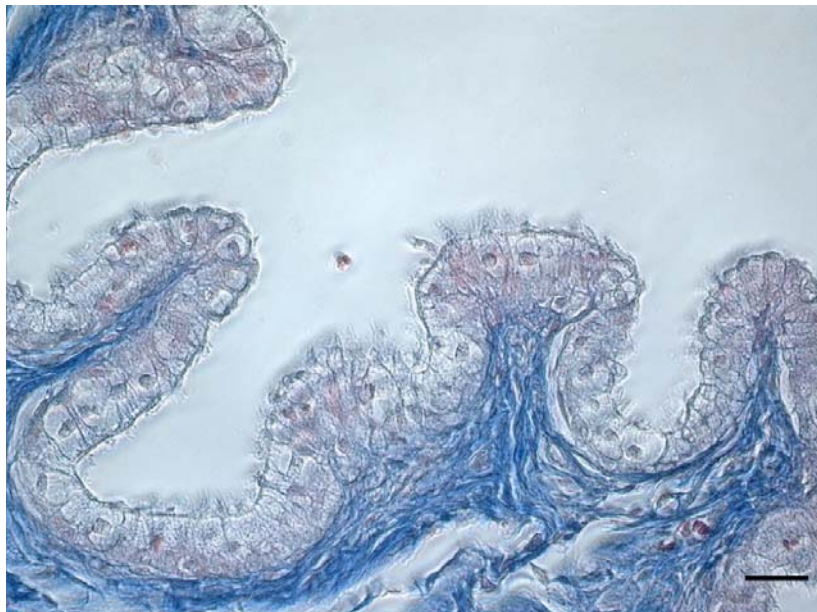


Abb. 14: Zilienzellen im equinen Zervikalepithel, Azan nach Heidenhain, 400-fache Vergrößerung (Balkenlänge 20 µm)

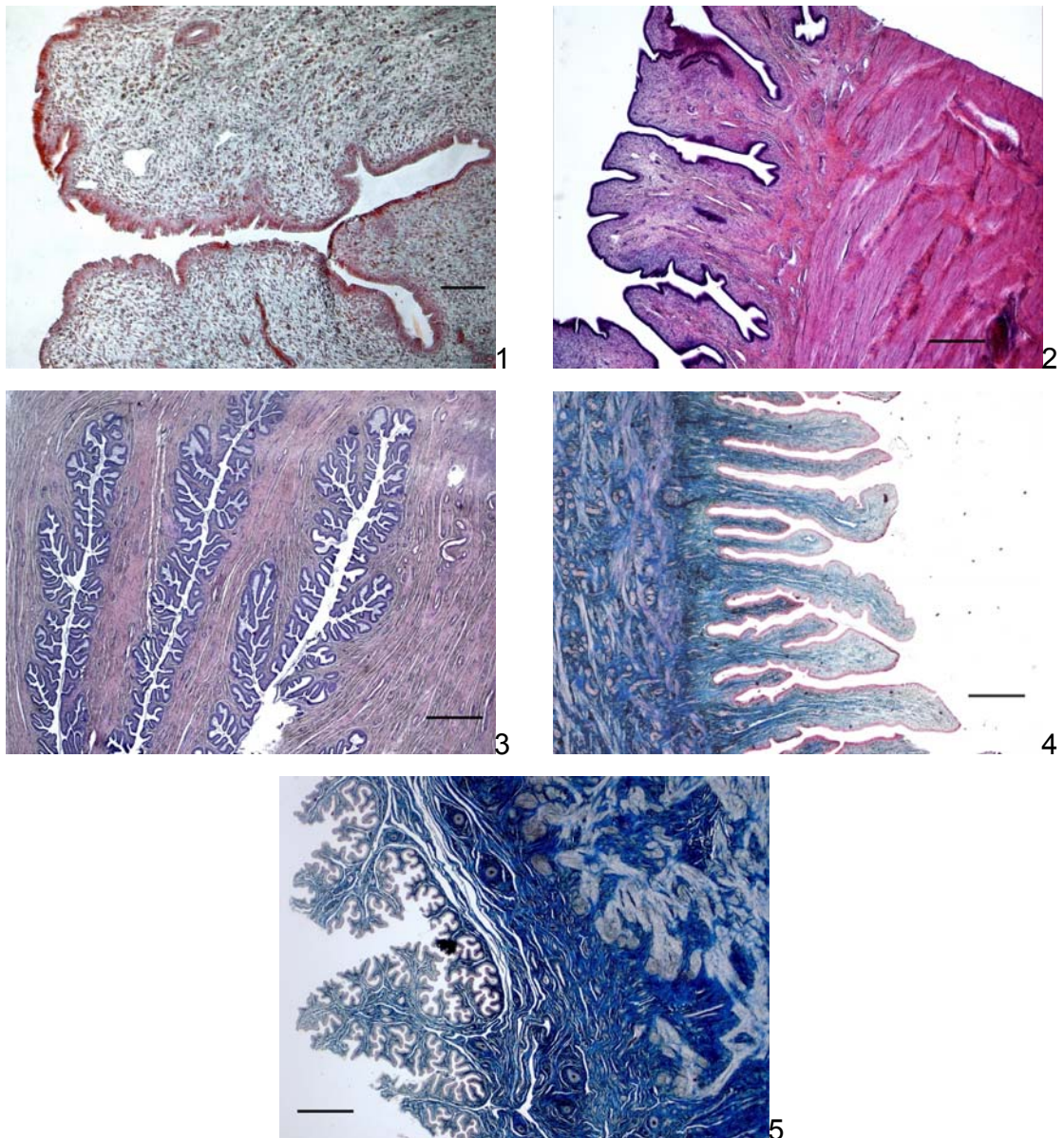


Abb. 15: Unterschiedliche Ausprägung von Sekundär- und Tertiärfalten in der Zervix beim Hund (Bild 1, H. E., 100-fache Vergrößerung, Balkenlänge 100 μm), adulten Schwein (Bild 2, H. E., 25-fache Vergrößerung, Balkenlänge 500 μm), adulten Rind (Bild 3, H. E., 25-fache Vergrößerung, Balkenlänge 500 μm), adulten Schaf (Bild 4, Azan nach Heidenhain, 25-fache Vergrößerung, Balkenlänge 500 μm) und Pferd (Bild 5, Azan nach Heidenhain, 25-fache Vergrößerung, Balkenlänge 500 μm). Die stärkste Ausprägung der Sekundär- und Tertiärfalten ist bei Rind und Pferd zu erkennen.

4.3 Histomorphometrie

4.3.1 Hund

Aufgrund der geringen Länge des Zervikalkanals bei dieser Tierart wurde keine Differenzierung in Zonen entlang der Longitudinalachse vorgenommen. Bei der Anzahl der Sekundärfalten pro mm² Epithel lag der geometrische Mittelwert (x_g) bei 1,41. Bei den Tertiärfalten pro mm² Epithel lag der geometrische Mittelwert (x_g) mit 12,71 um den Faktor 9,01 höher. Der durchschnittliche Anteil des Bindegewebes an der Gesamtfläche betrug 29,17 % (Tab. 20).

Tab. 20: Anzahl der Sekundär- und Tertiärfalten pro mm² Epithel bei Zervices der Spezies Hund, aufgegliedert in Einzelergebnisse, geometrischer Mittelwert (x_g) und Streufaktor (SF). Der Bindegewebsflächenanteil ist dargestellt als Einzelergebnisse, arithmetischer Mittelwert (x_a) und Standardabweichung (SD).

Hund Nr.	Sekundärfalten / mm ² Epithel	Tertiärfalten / mm ² Epithel	Bindegewebsflächenanteil %
1	5,24	50,43	35,79
2	1,52	8,46	26,48
3	1,00	8,85	41,71
4	0,90	11,46	20,96
5	0,77	7,64	20,95
x_g / SF $x_a \pm SD$	1,41 / 2,17	12,71 / 2,19	29,17 \pm 9,26

4.3.2 Schwein

Die Anzahl der Sekundärfalten pro mm² Epithel lagen bei 0,28 in Zone 1, 0,42 in Zone 2 und 0,61 in Zone 3 in der Altersklasse bis sechs Monate. Für die Altsauen ließen sich für diesen Parameter folgende Durchschnittswerte ermitteln: Zone 1 0,12, Zone 2 0,22 und Zone 3 0,15. Die durchschnittliche Anzahl der Sekundärfalten pro mm² Epithel (Abb. 16) zeigte im Vergleich der Altersgruppen einen statistisch signifikanten Unterschied ($p < 0,01$), der Vergleich zwischen den Zonen ergab keinen statistisch signifikanten Unterschied ($p = 0,051$). Der Einfluss der Altersgruppen auf den Unterschied zwischen den Zonen war nicht statistisch signifikant ($p = 0,27$).

Die Anzahl der Tertiärfalten pro mm² Epithel lag bei den Schweinen bis sechs Monate bei 2,88 in Zone 1, 3,19 in Zone 2 und bei 7,32 in Zone 3. Bei den Altsauen lagen die Durchschnittswerte bei 4,26 in Zone 1, 6,22 in Zone 2 und 7,94 in Zone 3. Die durchschnittliche Anzahl der Tertiärfalten pro mm² Epithel (Abb. 17) zeigte keinen statistisch signifikanten Unterschied zwischen den Altersgruppen ($p = 0,11$). Der Unterschied zwischen den Zonen hingegen war statistisch signifikant ($p < 0,01$). Der Einfluss der Altersgruppen auf den Unterschied zwischen den Zonen war nicht statistisch signifikant ($p = 0,13$). Bei den Schweinen bis sechs Monate lagen die Mittelwerte der Tertiärfalten pro mm² Epithel in Zone 1 um den Faktor 10, in Zone 2 um den Faktor 7,6 und in Zone 3 um den Faktor 12 höher als die Anzahl der Sekundärfalten pro mm² Epithel in den gleichen Zonen. Bei den Altsauen lagen die durchschnittlichen Werte der Tertiärfalten pro mm² Epithel in Zone 1 um den Faktor 35, in Zone 2 um den Faktor 28 und in Zone 3 um den Faktor 53 höher als die Anzahl der Sekundärfalten pro mm² Epithel in den gleichen Zonen.

Der Anteil des Bindegewebes an der Gesamtfläche lag bei den Jungtieren bei 34,1 % in Zone 1, 28,02 % in Zone 2 und 19,17 % in Zone 3. Die durchschnittlichen Werte der Altsauen lagen in Zone 1 bei 34,78 %, in Zone 2 bei 33,15 % und in Zone 3 bei 25,68 %. Der Anteil des Bindegewebes an der Gesamtfläche zwischen den Altersgruppen zeigte keine statistisch signifikante Differenz ($p = 0,19$). Als statistisch signifikant ($p < 0,01$) erwies sich der Unterschied zwischen den Zonen (Abb. 18). Der Einfluss der Altersgruppen auf die Differenz zwischen den Zonen war nicht statistisch signifikant ($p = 0,38$).

In Tab. 21 sind die Ergebnisse der Gruppe der Schweine bis sechs Monate aufgelistet, die Ergebnisse der Altsauen sind in Tab. 22 dargestellt.

Tab. 21: Anzahl der Sekundär- und Tertiärfalten pro mm² Epithel in porcinen Zervices (Gruppe der Schweine bis 6 Monate) aufgegliedert in Einzelergebnisse, geometrischer Mittelwert (x_g) und Streufaktor (SF). Der Bindegewebsflächenanteil ist dargestellt als Einzelergebnisse, arithmetischer Mittelwert (x_a) und Standardabweichung (SD). Der Unterschied zwischen den Zonen ist bei Tertiärfalten und Bindegewebsanteil statistisch signifikant (in beiden Fällen ist $p < 0,01$).

Schwein Nr.	Zone	Sekundärfalten / mm ² Epithel	Tertiärfalten / mm ² Epithel	Bindegewebsflächenanteil %
1	1	0,32	4,26	31,29
	2	0,77	6,14	24,09
	3	0,68	13,68	18,70
2	1	0,35	2,61	41,84
	2	1,42	7,83	48,28
	3	0,59	6,41	18,94
3	1	0,21	2,60	34,79
	2	0,24	1,79	25,16
	3	0,65	6,75	23,00
4	1	0,31	2,16	32,82
	2	0,12	1,56	24,60
	3	0,56	6,35	15,66
5	1	0,23	3,17	29,79
	2	0,43	2,46	17,94
	3	0,59	5,58	19,59
x_g / SF $x_a \pm$ SD	1	0,28 / 1,25	2,88 / 1,29	34,10 \pm 4,70
	2	0,42 / 2,63	3,19 / 2,08	28,01 \pm 11,7
	3	0,61 / 1,08	7,32 / 1,43	19,17 \pm 2,61

Tab. 22: Anzahl der Sekundär- und Tertiärfalten pro mm² Epithel in porcinen Zervices (Gruppe der Altsauen) aufgliedert in Einzelergebnisse, geometrischer Mittelwert (x_g) und Streufaktor (SF). Der Bindegewebsflächenanteil ist dargestellt als Einzelergebnisse, arithmetischer Mittelwert (x_a) und Standardabweichung (SD). Der Unterschied zwischen den Zonen ist bei Tertiärfalten und Bindegewebsanteil statistisch signifikant (in beiden Fällen ist $p < 0,01$).

Schwein Nr.	Zone	Sekundärfalten / mm ² Epithel	Tertiärfalten / mm ² Epithel	Bindegewebsflächenanteil %
6	1	0,21	6,30	28,95
	2	0,31	7,18	28,79
	3	0,32	14,06	24,21
7	1	0,15	3,40	40,68
	2	0,19	4,32	35,98
	3	0,07	4,60	26,41
8	1	0,14	2,95	36,53
	2	0,29	7,05	29,40
	3	0,40	9,20	24,37
9	1	0,10	4,37	29,75
	2	0,16	5,69	33,32
	3	0,20	6,71	25,35
10	1	0,05	5,09	38,00
	2	0,21	7,50	38,29
	3	0,05	7,91	28,08
x_g / SF $x_a \pm SD$	1	0,12 / 1,67	4,26 / 1,36	34,78 \pm 5,18
	2	0,22 / 1,33	6,22 / 1,26	33,15 \pm 4,10
	3	0,15 / 2,53	7,94 / 1,51	25,68 \pm 1,60

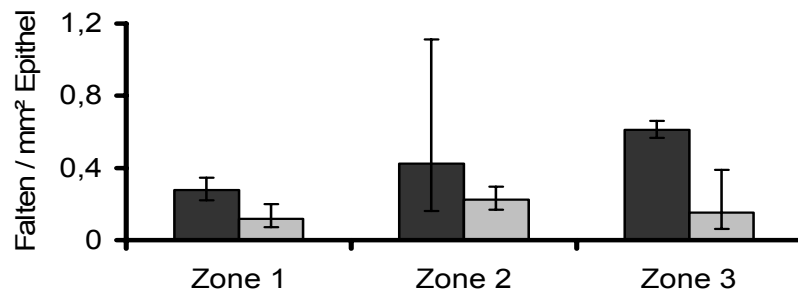


Abb. 16: Anzahl der Sekundärfalten pro mm² Epithel der Gruppen Schweine bis sechs Monate (■) und Sauen ab 20 Monate (■) in den einzelnen Zonen der Zervix. Angegeben sind der geometrische Mittelwert und der Streufaktor. Der Unterschied zwischen den Altersgruppen ist statistisch signifikant ($p < 0,01$), der Unterschied zwischen den Zonen ist nicht statistisch signifikant ($p = 0,051$). Der Einfluss der Altersgruppen auf die Differenz zwischen den Zonen ist nicht statistisch signifikant ($p = 0,27$).

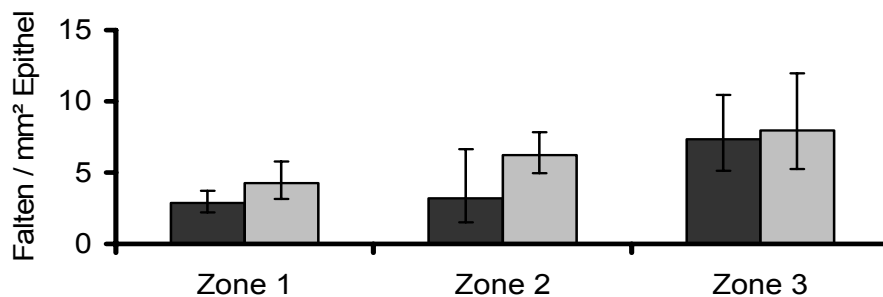


Abb. 17: Anzahl der Tertiärfalten pro mm² Epithel der Gruppen Schweine bis sechs Monate (■) und Sauen ab 20 Monate (■) in den einzelnen Zonen der Zervix. Dargestellt sind der geometrische Mittelwert und der Streufaktor. Der Unterschied zwischen den Altersgruppen war nicht statistisch signifikant ($p = 1,02$), der Unterschied zwischen den Zonen war statistisch signifikant ($p < 0,01$). Der Einfluss der Altersgruppen auf die Differenz zwischen den Zonen ist nicht statistisch signifikant ($p = 0,13$).

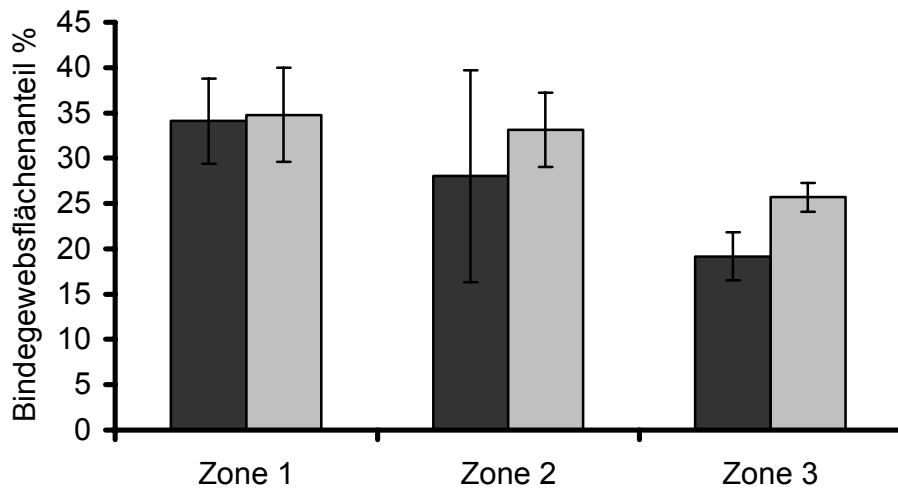


Abb. 18: Anteil des Bindegewebes an der Gesamtfläche der Gruppen Schweine bis sechs Monate (■) und Sauen über 20 Monate (■) in den einzelnen Zonen der Zervix. Dargestellt sind der arithmetische Mittelwert und die Standardabweichung. Der Unterschied zwischen den Altersgruppen war statistisch nicht signifikant ($p = 0,19$). Der Unterschied zwischen den Zonen war statistisch signifikant ($p < 0,01$). Der Einfluss der Altersgruppen auf die Differenz zwischen den Zonen ist nicht statistisch signifikant ($p = 0,38$).

4.3.3 Rind

Die Anzahl der Sekundärfalten pro mm² Epithel lag bei den Kälbern bis sechs Monate bei 0,59 in Zone 1, 0,66 in Zone 2 und 0,42 in Zone 3. Für die Kühe bis fünf Jahre ließen sich für diesen Parameter folgende Werte ermitteln: Zone 1 0,46, Zone 2 0,50 und Zone 3 0,71. Bei den Kühen über sechs Jahre konnten durchschnittliche Werte von 0,45 in Zone 1, 0,63 in Zone 2 und 0,39 in Zone 3 ermittelt werden. Die Anzahl der Sekundärfalten pro mm² Epithel (Abb. 19) zeigte im Vergleich der Altersgruppen keinen statistisch signifikanten Unterschied ($p = 0,87$). Im Vergleich zwischen den Zonen ergab sich ebenfalls kein statistisch signifikanter Unterschied ($p = 0,74$). Der Einfluss der Altersgruppen auf die Differenz zwischen den Zonen war nicht statistisch signifikant ($p = 0,67$).

Bei der Anzahl der Tertiärfalten pro mm² Epithel lag der Wert bei den Kälbern bei 9,95 in Zone 1, 16,27 in Zone 2 und bei 8,75 in Zone 3. Bei den Kühen bis fünf Jahre lagen die Durchschnittswerte bei 10,26 in Zone 1, 10,45 in Zone 2 und 5,93 in Zone 3. Für die Kühe über sechs Jahre konnten die folgenden Werte ermittelt werden: Zone 1 10,05, Zone 2 12,87 und Zone 3 10,79. Die durchschnittliche Anzahl der Tertiärfalten pro mm² Epithel (Abb. 20) zeigte keinen statistisch signifikanten Unterschied zwischen den Altersgruppen ($p = 0,66$). Der Unterschied zwischen den Zonen war ebenfalls nicht statistisch signifikant ($p = 0,21$). Der Einfluss der Altersgruppen auf die Differenz zwischen den Zonen war nicht statistisch signifikant ($p = 0,82$). Bei den Kälbern lag die Anzahl der Tertiärfalten pro mm² Epithel in Zone 1 um den Faktor 17, in Zone 2 um den Faktor 25 und in Zone 3 um den Faktor 21 höher als die Anzahl der Sekundärfalten pro mm² Epithel in den gleichen Zonen. Bei den Kühen bis fünf Jahre lagen die Anzahl der Tertiärfalten pro mm² Epithel in Zone 1 um den Faktor 22, in Zone 2 um den Faktor 21 und in Zone 3 um den Faktor 8 höher als die Anzahl der Sekundärfalten pro mm² Epithel in den gleichen Zonen. Die Anzahl der Tertiärfalten pro mm² Epithel war bei den Kühen ab sechs Jahre in Zone 1 um den Faktor 22, in Zone 2 um den Faktor 20 und in Zone 3 um den Faktor 28 höher als die Anzahl der Sekundärfalten in den gleichen Zonen.

Der durchschnittliche Anteil des Bindegewebes an der Gesamtfläche des zervikalen Gewebes lag bei den Kälbern bei 40,65 % in Zone 1, 31,55 % in Zone 2 und 28,78 % in Zone 3. Die durchschnittlichen Werte der Kühe bis fünf Jahre lagen in Zone 1 bei 37,91 %, in Zone 2 bei 33,22 % und in Zone 3 bei 29,93 %. Bei den Kühen ab sechs Jahre lagen die durchschnittlichen Werte in Zone 1 bei 38,08 %, in Zone 2 bei 33,48

% und in Zone 3 bei 30,22 %. Der Vergleich des Anteils des Bindegewebes an der Gesamtfläche zwischen den Altersgruppen zeigte keine statistisch signifikante Differenz ($p = 1,00$). Als statistisch signifikant ($p < 0,01$) erwies sich bei diesem Parameter der Unterschied zwischen den Zonen (Abb. 21). Der Einfluss der Altersgruppen auf die Differenz zwischen den Zonen erwies sich als nicht statistisch signifikant ($p = 0,88$).

Die Ergebnisse der Untersuchung sind nach Altersgruppen getrennt in den Tab. 23, 24 und 25 aufgelistet.

Tab. 23: Anzahl der Sekundär- und Tertiärfalten pro mm^2 Epithel bei bovinen Zervices (Gruppe Kälber bis sechs Monate) aufgedgliedert in Einzelergebnisse, geometrischer Mittelwert (x_g) und Streufaktor (SF). Der Bindegewebsflächenanteil ist dargestellt als Einzelergebnisse, arithmetischer Mittelwert (x_a) und Standardabweichung (SD).

Rind Nr.	Zone	Sekundärfalten / mm^2 Epithel	Tertiärfalten / mm^2 Epithel	Bindegewebsflächenanteil %
1	1	0,65	7,27	32,02
	2	0,79	8,13	25,50
	3	0,70	6,33	28,68
2	1	1,00	16,08	28,85
	2	0,71	21,02	23,98
	3	0,50	13,11	25,61
3	1	0,38	14,46	40,46
	2	0,38	11,88	34,61
	3	0,27	17,20	21,29
4	1	0,63	7,13	51,30
	2	1,35	47,86	24,49
	3	0,32	9,57	24,59
5	1	0,47	8,09	50,65
	2	0,44	11,75	49,19
	3	0,41	3,76	43,75
x_g / SF $x_a \pm$ SD	1	0,59 / 1,45	9,95 / 1,48	40,65 \pm 10,33
	2	0,66 / 1,66	16,27 / 1,99	31,55 \pm 10,77
	3	0,42 / 1,46	8,75 / 1,82	28,78 \pm 8,77

Tab. 24: Anzahl der Sekundär- und Tertiärfalten pro mm² Epithel bei bovinen Zervices (Gruppe Kühe bis fünf Jahre) aufgliedert in Einzelergebnisse, geometrischer Mittelwert (x_g) und Streufaktor (SF). Der Bindegewebsflächenanteil ist dargestellt als Einzelergebnisse, arithmetischer Mittelwert (x_a) und Standardabweichung (SD).

Rind Nr.	Zone	Sekundärfalten / mm ² Epithel	Tertiärfalten / mm ² Epithel	Bindegewebsflächenanteil %
6	1	0,375	7,878	35,95
	2	0,366	6,229	31,64
	3	4,249	0,250	28,14
7	1	0,349	8,451	42,41
	2	0,409	12,685	25,85
	3	0,548	27,941	25,86
8	1	0,578	10,242	31,27
	2	0,600	8,077	25,36
	3	0,685	12,240	27,91
9	1	0,408	10,951	34,09
	2	0,456	9,866	42,55
	3	0,381	9,812	26,51
10	1	0,689	15,215	45,85
	2	0,754	19,832	40,70
	3	0,293	8,715	41,26
x_g / SF $x_a \pm$ SD	1	0,46 / 1,34	10,26 / 1,29	37,91 \pm 6,03
	2	0,50 / 1,34	10,45 / 1,56	33,22 \pm 8,08
	3	0,71 / 2,87	5,93 / 6,21	29,93 \pm 6,40

Tab. 25: Anzahl der Sekundär- und Tertiärfalten pro mm² Epithel bei bovinen Zervices (Gruppe Kühe ab sechs Jahre) aufgliedert in Einzelergebnisse, geometrischer Mittelwert (x_g) und Streufaktor (SF). Der Bindegewebsflächenanteil ist dargestellt als Einzelergebnisse, arithmetischer Mittelwert (x_a) und Standardabweichung (SD).

Rind Nr.	Zone	Sekundärfalten / mm ² Epithel	Tertiärfalten / mm ² Epithel	Bindegewebsflächenanteil %
11	1	1,17	6,89	32,83
	2	0,29	13,64	28,72
	3	0,39	16,36	30,43
12	1	0,60	21,59	36,88
	2	10,05	24,02	27,55
	3	0,24	7,35	35,52
13	1	0,24	8,87	36,03
	2	0,30	8,10	40,87
	3	0,41	13,68	27,66
14	1	0,66	15,42	36,85
	2	0,41	10,78	33,16
	3	1,06	10,62	32,68
15	1	0,16	5,03	47,84
	2	0,28	12,37	37,11
	3	0,22	8,38	24,84
x_g / SF $x_a \pm$ SD	1	0,45 / 2,25	10,05 / 1,81	38,08 \pm 5,70
	2	0,63 / 4,74	12,87 / 1,49	33,48 \pm 5,60
	3	0,39 / 1,87	10,79 / 1,39	30,22 \pm 4,17

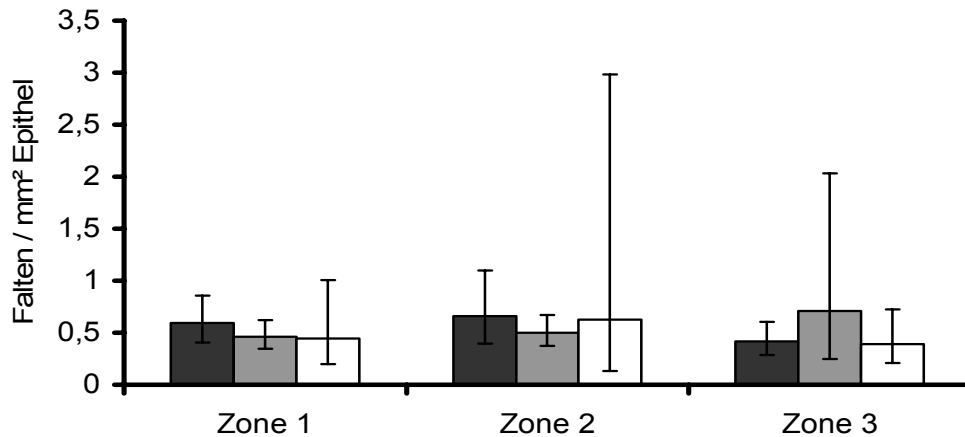


Abb. 19: Anzahl der Sekundärfalten pro mm² Epithel in den Gruppen der Kälber (■), Kühe bis fünf Jahre (■) und Kühe ab sechs Jahre (□) in den einzelnen Zonen der Zervix. Angegeben sind der geometrische Mittelwert und der Streufaktor. Der Unterschied zwischen den Altersgruppen war nicht statistisch signifikant ($p = 0,87$), ebenso zwischen den Zonen ($p = 0,74$). Ein Einfluss der Altersgruppen auf die Differenzen zwischen den Zonen konnte nicht nachgewiesen werden ($p = 0,67$).

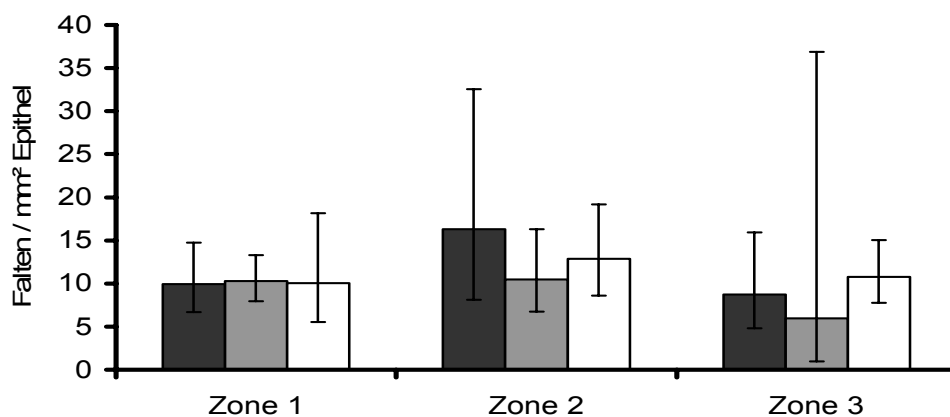


Abb. 20: Anzahl der Tertiärfalten pro mm² Epithel in den Gruppen der Kälber (■), Kühe bis fünf Jahre (■) und Kühe ab sechs Jahre (□) in den einzelnen Zonen der Zervix. Angegeben sind der geometrische Mittelwert und der Streufaktor. Die Unterschiede zwischen den Altersgruppen sowie zwischen den Zonen erwiesen sich beide als nicht statistisch signifikant (Altersgruppen $p = 0,66$; Zonen $p = 0,21$). Der Einfluss der Altersgruppen auf die Differenzen zwischen den Zonen war nicht statistisch signifikant ($p = 0,82$).

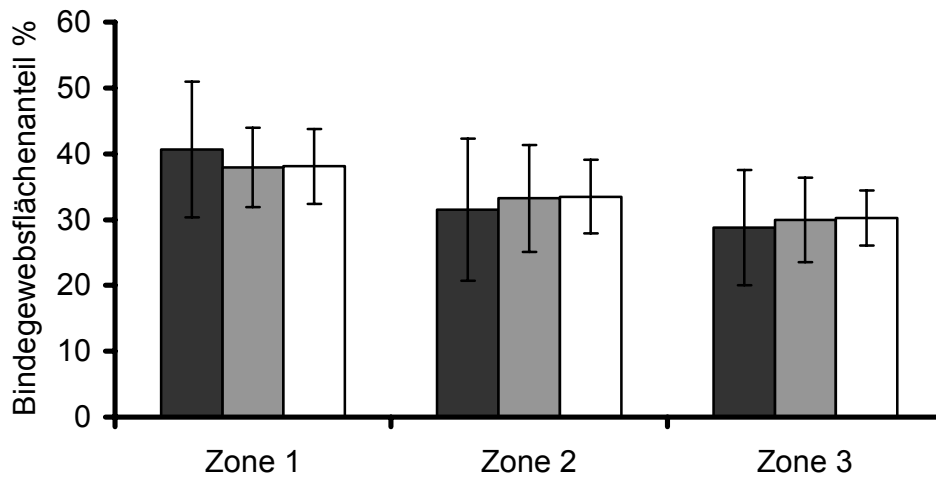


Abb. 21: Anteil des Bindegewebes an der Gesamtfläche in den einzelnen Zonen der Zervix in den Gruppen der Kälber (■), Kühe bis fünf Jahre (■) und Kühe ab sechs Jahre (□). Dargestellt sind der arithmetische Mittelwert und die Standardabweichung. Der Vergleich der Altersgruppen ergab keine statistisch signifikante Differenz ($p = 1,00$). Der Unterschied zwischen den Zonen war statistisch signifikant ($p < 0,01$). Ein Einfluss der Altersgruppen auf die Differenzen zwischen den Zonen konnte nicht nachgewiesen werden ($p = 0,88$).

4.3.4 Schaf

Die Anzahl der Sekundärfalten pro mm² Epithel betrug für die Lämmer bis sechs Monate 3,21 in Zone 1, 2,72 in Zone 2 und 3,51 in Zone 3 (Tab. 26). Bei den Schafen ab drei Jahre ließen sich für diesen Parameter folgende Durchschnittswerte ermitteln: Zone 1 2,91, Zone 2 1,69 und Zone 3 1,26 (Tab. 27). Die durchschnittliche Anzahl der Sekundärfalten pro mm² Epithel (Abb. 22) zeigte im Vergleich der Altersgruppen einen statistisch signifikanten Unterschied ($p < 0,01$), der Vergleich zwischen den Zonen war bei diesem Parameter nicht statistisch signifikant ($p = 0,80$). Der Einfluss der Altersgruppen auf die Differenzen zwischen den Zonen war nicht statistisch signifikant ($p = 0,31$).

Die Anzahl der Tertiärfalten pro mm² Epithel lag bei den Lämmern bis sechs Monate bei 7,20 in Zone 1, 8,84 in Zone 2 und bei 15,82 in Zone 3. Bei den Schafen über drei Jahre lagen die Durchschnittswerte bei 5,67 in Zone 1, 8,94 in Zone 2 und 12,70 in Zone 3. Die Anzahl der Tertiärfalten (Abb. 23) unterschied sich zwischen den Altersgruppen nicht statistisch signifikant ($p = 0,51$). Dagegen bestanden statistisch signifikante Unterschiede zwischen den Zonen ($p < 0,01$). Der Einfluss der Altersgruppen auf die Differenzen zwischen den Zonen war nicht statistisch signifikant ($p = 0,66$).

Bei den Lämmern lagen die Mittelwerte der Tertiärfalten pro mm² Epithel in Zone 1 um den Faktor 2, in Zone 2 um den Faktor 3 und in Zone 3 um den Faktor 4 höher als die Anzahl der Sekundärfalten pro mm² Epithel in den gleichen Zonen. Bei den Schafen über drei Jahren lag die durchschnittliche Anzahl der Tertiärfalten pro mm² Epithel in Zone 1 um den Faktor 2, in Zone 2 um den Faktor 5 und in Zone 3 um den Faktor 10 höher als die Anzahl der Sekundärfalten pro mm² Epithel in den gleichen Zonen.

Der Anteil des Bindegewebes an der Gesamtfläche lag bei den Lämmern bis sechs Monate bei 41,03 % in Zone 1, 38,59 % in Zone 2 und 35,64 % in Zone 3. Die durchschnittlichen Werte der Schafe über drei Jahre lagen in Zone 1 bei 46,97 %, in Zone 2 bei 45,47 % und in Zone 3 bei 44,05 %. Statistisch signifikante Unterschiede im prozentualen Anteil des Bindegewebes an der Gesamtfläche (Abb. 24) bestanden weder zwischen den Altersgruppen ($p = 0,13$) noch zwischen den Zonen ($p = 0,27$). Auch ein Einfluss der Altersgruppen auf die Differenzen zwischen den Zonen war nicht nachzuweisen ($p = 0,88$).

Tab. 26: Anzahl der Sekundär- und Tertiärfalten pro mm² Epithel bei ovinen Zervices (Gruppe der Lämmer) aufgliedert in Einzelergebnisse, geometrischer Mittelwert (x_g) und Streufaktor (SF). Der Bindegewebsflächenanteil ist dargestellt als Einzelergebnisse, arithmetischer Mittelwert (x_a) und Standardabweichung (SD). Der Unterschied zwischen den Altersgruppen bei den Sekundärfalten ist statistisch signifikant ($p < 0,01$). Die Differenz zwischen den Zonen beim Vergleich der Tertiärfalten ist statistisch signifikant ($p < 0,01$).

Schaf Nr.	Zone	Sekundärfalten / mm ² Epithel	Tertiärfalten / mm ² Epithel	Bindegewebsflächenanteil %
1	1	5,148	10,001	35,61
	2	1,878	7,514	27,19
	3	3,273	25,664	32,55
2	1	3,205	8,870	33,81
	2	5,120	17,408	31,19
	3	1,741	16,971	23,07
3	1	2,362	7,699	40,85
	2	2,264	11,603	36,93
	3	2,743	13,256	39,94
4	1	1,973	2,850	53,71
	2	2,675	3,540	46,93
	3	5,957	9,134	34,74
5	1	4,401	9,938	41,18
	2	2,549	10,035	50,73
	3	5,728	18,787	47,91
x_g / SF $x_a \pm$ SD	1	3,21 / 1,50	7,20 / 1,70	41,03 \pm 7,78
	2	2,72 / 1,46	8,84 / 1,81	38,59 \pm 10,05
	3	3,51 / 1,68	15,82 / 1,47	35,64 \pm 9,18

Tab. 27: Anzahl der Sekundär- und Tertiärfalten pro mm² Epithel bei ovinen Zervices (Gruppe der Schafe über drei Jahre) aufgliedert in Einzelergebnisse, geometrischer Mittelwert (x_g) und Streufaktor (SF). Der Bindegewebsflächenanteil ist dargestellt als Einzelergebnisse, arithmetischer Mittelwert (x_a) und Standardabweichung (SD). Der Unterschied zwischen den Altersgruppen bei den Sekundärfalten ist statistisch signifikant ($p < 0,01$). Die Differenz zwischen den Zonen beim Vergleich der Tertiärfalten ist statistisch signifikant ($p < 0,01$).

Schaf Nr.	Zone	Sekundärfalten / mm ² Epithel	Tertiärfalten / mm ² Epithel	Bindegewebsflächenanteil %
6	1	1,597	4,107	51,16
	2	3,166	11,344	48,16
	3	1,162	14,666	53,06
7	1	0,742	3,921	44,22
	2	2,737	12,041	33,87
	3	1,144	11,159	39,99
8	1	1,055	4,781	43,02
	2	0,616	4,926	50,62
	3	1,453	14,185	36,05
9	1	1,241	10,814	50,02
	2	1,983	9,203	56,23
	3	1,343	9,253	48,12
10	1	1,099	7,063	46,47
	2	1,315	9,204	38,48
	3	1,242	15,355	43,05
x_g / SF $x_a \pm$ SD	1	2,91 / 1,32	5,67 / 1,53	46,97 \pm 3,54
	2	1,69 / 1,93	8,94 / 1,43	45,47 \pm 9,12
	3	1,26 / 1,11	12,70 / 1,24	44,05 \pm 6,69

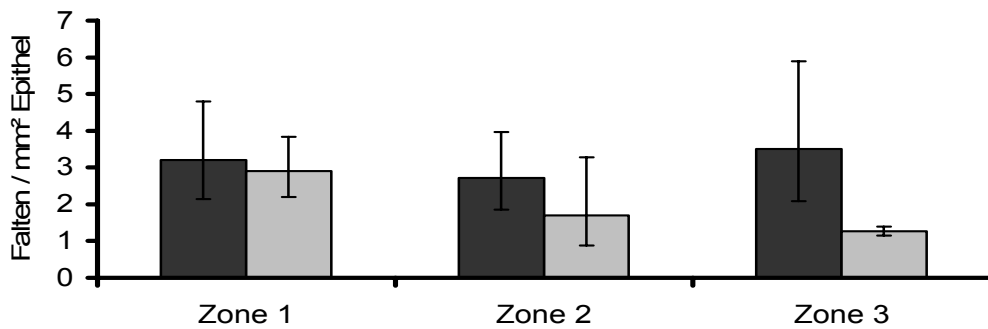


Abb. 22: Anzahl der Sekundärfalten pro mm² Epithel in den Gruppen Lämmer (■) und Schafe über drei Jahre (■) in den einzelnen Zonen der Zervix. Angegeben sind der geometrische Mittelwert und der Streufaktor. Der Unterschied zwischen den Altersgruppen ist statistisch signifikant ($p < 0,01$). Der Unterschied zwischen den Zonen ist nicht statistisch signifikant ($p = 0,80$). Der Einfluss der Altersgruppen auf die Differenzen zwischen den Zonen ist nicht statistisch signifikant ($p = 0,31$).

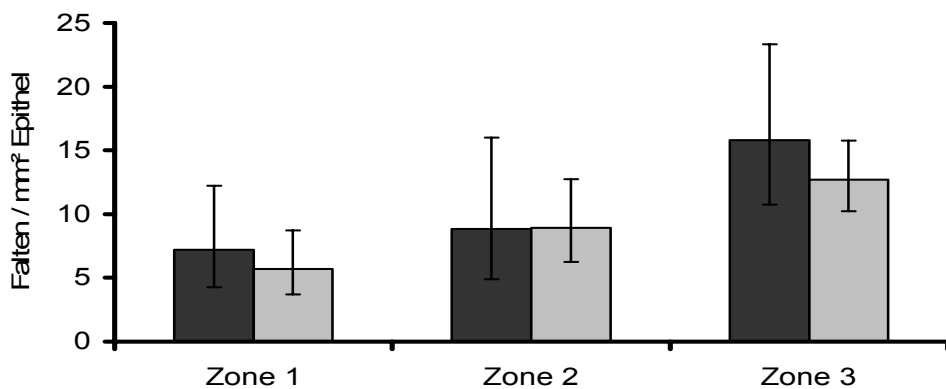


Abb. 23: Anzahl der Tertiärfalten pro mm² Epithel in den Gruppen Lämmer (■) und Schafe über drei Jahre (■) in den einzelnen Zonen der Zervix. Dargestellt sind der geometrische Mittelwert und der Streufaktor. Der Unterschied zwischen den Altersgruppen ist nicht statistisch signifikant ($p = 0,51$). Der Unterschied zwischen den Zonen ist statistisch signifikant ($p < 0,01$). Der Einfluss der Altersgruppen auf die Differenzen zwischen den Zonen ist nicht statistisch signifikant ($p = 0,66$).

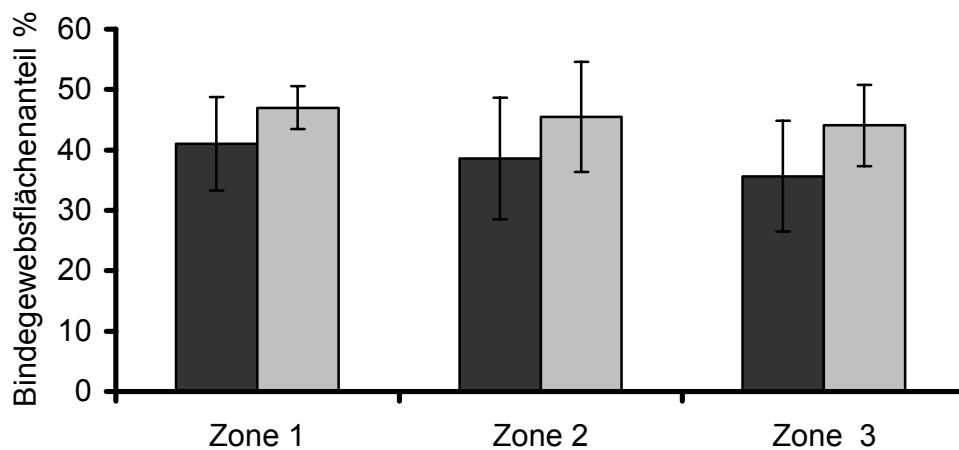


Abb. 24: Anteil des Bindegewebes an der Gesamtfläche in den einzelnen Zonen der Zervix in den Gruppen Lämmer (■) und Schafe über drei Jahre (■). Dargestellt sind der arithmetische Mittelwert und die Standardabweichung. Die Unterschiede zwischen den Altersgruppen sowie zwischen den Zonen weisen keine statistisch signifikante Differenz auf (Altersgruppen $p = 0,13$; Zonen $p = 0,27$). Ein Einfluss der Altersgruppen auf die Differenzen zwischen den Zonen konnte nicht nachgewiesen werden ($p = 0,88$).

4.3.5 Pferd

Die Anzahl der Sekundärfalten pro mm² Epithel lag bei den Pferden bei 1,27 in Zone 1, 0,97 in Zone 2 und 0,84 in Zone 3 (Tab. 28).

Bei der Anzahl der Tertiärfalten pro mm² Epithel lagen die Durchschnittswerte bei 19,82 in Zone 1, 24,28 in Zone 2 und bei 22,15 in Zone 3 (Tab.28). Die Mittelwerte der Anzahl der Tertiärfalten pro mm² Epithel lagen in Zone 1 um den Faktor 15, in Zone 2 um den Faktor 25 und in Zone 3 um den Faktor 26 höher als die Anzahl der Sekundärfalten pro mm² Epithel in den gleichen Zonen. Abb. 25 zeigt die Anzahl der Sekundär- und Tertiärfalten in den einzelnen Zonen.

Der Anteil des Bindegewebes an der Gesamtfläche lag bei 41,74 % in Zone 1, 44,38 % in Zone 2 und 44,28 % in Zone 3 (Abb. 26). Beim Vergleich der Zonen konnten statistisch signifikante Unterschiede weder in der Anzahl der Sekundärfalten ($p = 0,35$), der Tertiärfalten ($p = 0,27$) noch beim Bindegewebsflächenanteil ($p = 0,43$) nachgewiesen werden.

Tab. 28: Anzahl der Sekundär- und Tertiärfalten pro mm² Epithel bei equinen Zervices, aufgliedert in Einzelergebnisse, geometrischer Mittelwert (x_g) und Streufaktor (SF). Der Bindegewebsflächenanteil ist dargestellt als Einzelergebnisse, arithmetischer Mittelwert (x_a) und Standardabweichung (SD). Die Unterschiede der einzelnen Parameter erwiesen sich als nicht signifikant.

Pferd Nr.	Zone	Sekundärfalten / mm ² Epithel	Tertiärfalten / mm ² Epithel	Bindegewebsflächenanteil %
1	1	0,80	23,98	53,41
	2	1,66	28,13	48,39
	3	0,62	22,77	47,46
2	1	3,05	34,68	37,10
	2	1,04	31,91	44,49
	3	1,06	35,91	42,37
3	1	1,23	15,10	33,88
	2	0,76	23,32	43,15
	3	1,00	21,92	37,83
4	1	0,97	14,64	47,37
	2	0,77	23,63	48,49
	3	0,44	13,49	51,97
5	1	1,13	16,63	36,96
	2	0,84	17,06	37,42
	3	1,46	22,06	41,78
x_g / SF $x_a \pm$ SD	1	1,27 / 1,68	19,82 / 1,45	41,74 \pm 8,27
	2	0,97 / 1,39	24,28 / 1,27	44,38 \pm 4,55
	3	0,84 / 1,61	22,15 / 1,41	44,28 \pm 5,49

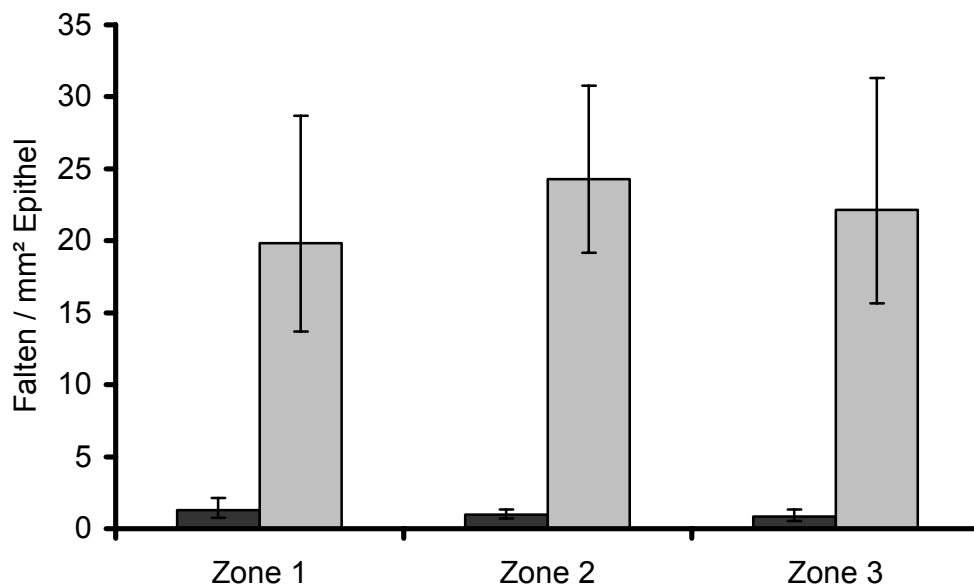


Abb. 25: Anzahl der Sekundär- (■) und Tertiärfalten (■) pro mm² Epithel in den einzelnen Zonen der Zervix beim Pferd. Angegeben sind der geometrische Mittelwert und der Streufaktor. Zwischen den Zonen bestand kein statistisch signifikanter Unterschied bezüglich der Anzahl der Sekundär- und Tertiärfalten / mm² Epithel (Sekundärfalten $p = 0,35$; Tertiärfalten $p = 0,27$).

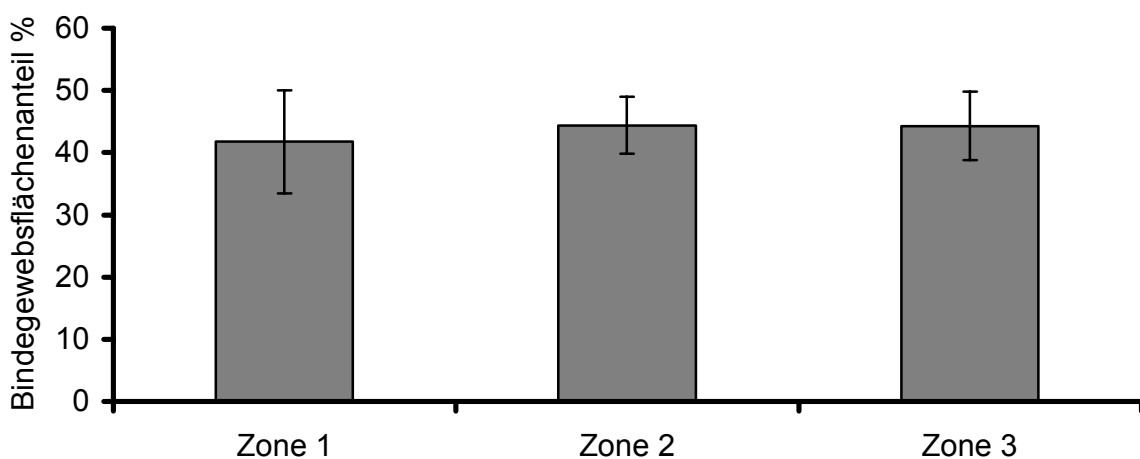


Abb. 26: Anteil des Bindegewebes an der Gesamtfläche in den einzelnen Zonen der equinen Zervix (■). Angegeben sind der arithmetische Mittelwert und die Standardabweichung. Der Vergleich der Zonen zeigte keinen statistisch signifikanten Unterschied ($p = 0,43$).

4.3.6 Tierartenvergleich - Vergleich von Tierarten und Zonen

Es wurden nur die Ergebnisse von Tieren, bei denen eine Einteilung der Zervix in Zonen möglich war, berücksichtigt. Dies bedingt, dass der Hund in diesem Vergleich nicht mit einbezogen wurde (Tab. 29).

Der Unterschied in der Anzahl der Sekundärfalten pro mm² Epithel (Abb. 27) zwischen den Tierarten erwies sich als statistisch signifikant ($p < 0,01$). Beim Vergleich zwischen den Zonen konnten keine statistisch signifikanten Differenzen nachgewiesen werden ($p = 0,40$).

Die Anzahl der Tertiärfalten pro mm² Epithel (Abb. 28) unterschied sich ebenfalls statistisch signifikant zwischen den Tierarten ($p < 0,01$). Die Differenzen zwischen den Zonen lagen mit einem p-Wert von 0,083 oberhalb der Signifikanzgrenze.

Der Bindegewebsflächenanteil der Zervix (Abb. 29) unterschied sich zwischen den Tierarten statistisch signifikant ($p < 0,01$). Ebenfalls bestanden statistisch signifikante Unterschiede zwischen den Zonen hinsichtlich des Bindegewebsflächenanteils ($p < 0,01$).

Tab. 29: Geometrischer Mittelwert (x_g) und Streufaktor (SF) der Anzahl der Sekundär- und Tertiärfalten pro mm² Epithel bei den einzelnen Tierarten in den verschiedenen Zonen der Zervix. Der Bindegewebsflächenanteil ist dargestellt als arithmetischer Mittelwert (x_a) und Standardabweichung (SD).

Tierart	Zone	Sekundärfalten / mm ² Epithel	Tertiärfalten / mm ² Epithel	Bindegewebsflächenanteil %
Schwein	1	0,12 / 1,67	4,26 / 1,36	34,78 ± 5,19
	2	0,22 / 1,33	6,22 / 1,26	33,16 ± 4,11
	3	0,15 / 2,53	7,94 / 1,51	25,69 ± 1,61
Rind	1	0,45 / 1,78	10,15 / 1,54	38,00 ± 5,54
	2	0,56 / 2,89	11,6 / 1,51	33,35 ± 6,56
	3	0,52 / 2,40	8,00 / 3,59	30,08 ± 5,10
Schaf	1	2,91 / 1,32	5,67 / 1,53	47,00 ± 3,55
	2	1,69 / 1,93	8,94 / 1,43	45,47 ± 9,12
	3	1,26 / 1,11	12,70 / 1,24	44,05 ± 6,69
Pferd	1	1,27 / 1,68	19,82 / 1,45	41,75 ± 8,28
	2	0,97 / 1,39	24,28 / 1,27	44,39 ± 4,55
	3	0,84 / 1,61	22,15 / 1,41	44,28 ± 5,50

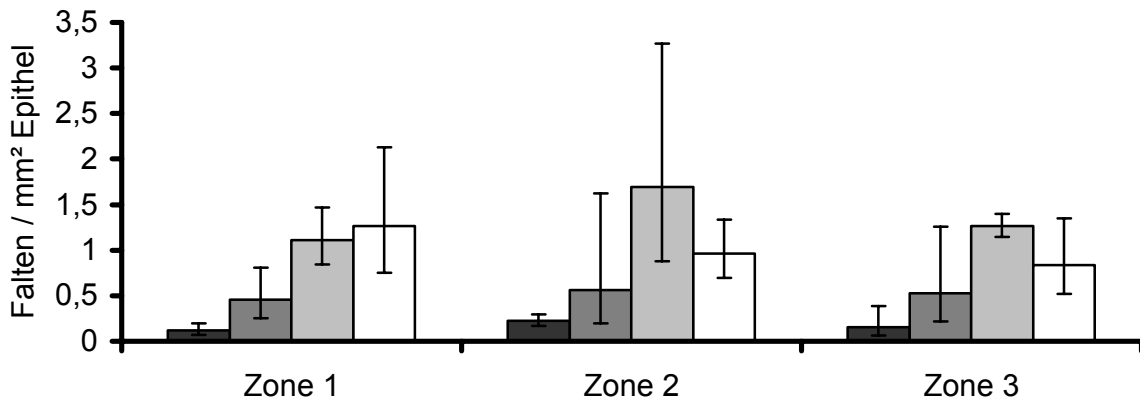


Abb. 27: Anzahl der Sekundärfalten pro mm² Epithel in den einzelnen Zonen der Zervix bei den Tierarten Schwein (■), Rind (■), Schaf (■) und Pferd (□). Angegeben sind der geometrische Mittelwert und der Streufaktor. Der Unterschied zwischen den Tierarten erwies sich als statistisch signifikant ($p < 0,01$). Der Unterschied zwischen den Zonen ist nicht statistisch signifikant ($p = 0,40$).

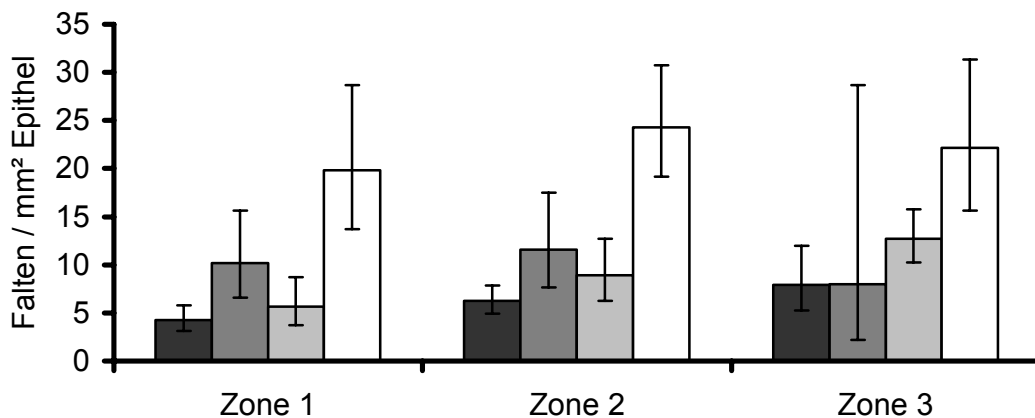


Abb. 28: Anzahl der Tertiärfalten pro mm² Epithel in den einzelnen Zonen der Zervix bei den Tierarten Schwein (■), Rind (■), Schaf (■) und Pferd (□). Angegeben sind der geometrische Mittelwert und der Streufaktor. Der Unterschied zwischen den Tierarten zeigte sich als statistisch signifikant ($p < 0,01$). Der Unterschied zwischen den Zonen ist nicht statistisch signifikant ($p = 0,083$).

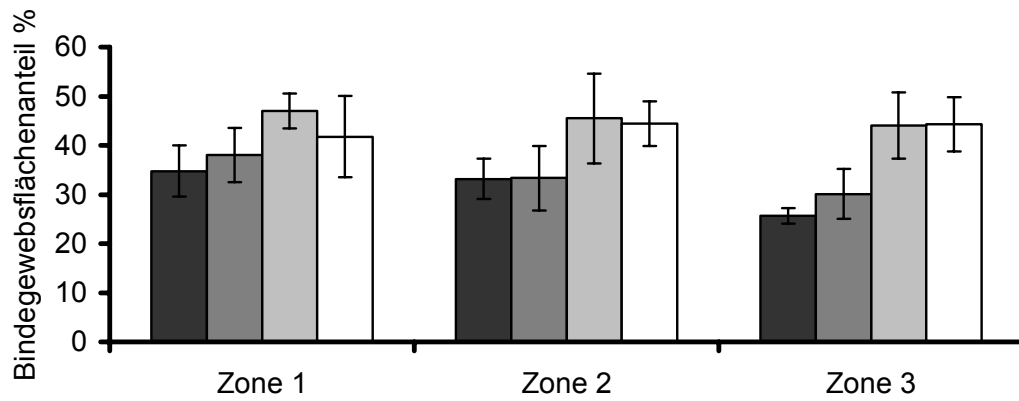


Abb. 29: Anteil des Bindegewebes an der Gesamtfläche in den einzelnen Zonen der Zervix bei den Tierarten Schwein (■), Rind (■), Schaf (■) und Pferd (□). Angegeben sind der arithmetische Mittelwert und die Standardabweichung. Der Unterschied zwischen den Tierarten zeigte sich als statistisch signifikant ($p < 0,01$). Der Unterschied zwischen den Zonen war ebenfalls statistisch signifikant ($p < 0,01$).

4.3.7 Vergleich zwischen den Tierarten ohne Berücksichtigung der Zonen

Zu diesem Vergleich der Tierarten untereinander wurden nur die Ergebnisse der adulten Tiere aus der bei allen vorhandenen Zone 3 herangezogen (Tab. 30). Bei diesem Vergleich fand auch die Spezies Hund Berücksichtigung. Die meisten Sekundärfalten wies die Spezies Hund auf, während die meisten Tertiärfalten beim Pferd nachgewiesen werden konnten. Der größte Anteil des Bindegewebes an der Gesamtfläche war bei Pferd und Schaf zu finden, das Schwein hingegen wies den niedrigsten Anteil des Bindegewebes an der Gesamtfläche auf.

Tab. 30: Anzahl der Sekundär- und Tertiärfalten pro mm² Epithel in der Zone 3 der Zervix der einzelnen Tierarten, dargestellt als geometrischer Mittelwert (x_g) und Streufaktor (SF). Der Bindegewebsflächenanteil liegt als arithmetischer Mittelwert (x_a) und Standardabweichung (SD) vor.

Tierart	Sekundärfalten / mm ² Epithel	Tertiärfalten / mm ² Epithel	Bindegewebsflächenanteil %
Hund	1,41 / 2,17	12,71 / 2,19	29,17 ± 9,26
Schwein	0,15 / 2,53	7,94 / 1,51	25,68 ± 1,60
Rind	0,52 / 2,40	8,00 / 2,40	30,08 ± 5,10
Schaf	1,26 / 1,11	12,70 / 1,24	44,05 ± 6,69
Pferd	0,84 / 1,61	22,15 / 1,41	44,28 ± 5,49

Die Anzahl der Sekundärfalten pro mm² Epithel wies einen statistisch signifikanten Unterschied auf ($p < 0,01$). Es wird deutlich, dass sich die Tierart Schwein statistisch signifikant von den anderen Tierarten unterscheidet (Tab. 31, Abb. 30). Keine statistisch signifikanten Unterschiede waren zwischen den verbliebenen Tierarten zu ermitteln.

Tab. 31: Vergleich der Anzahl der Sekundärfalten pro mm² Epithel zwischen den Tierarten Schwein verglichen mit den anderen untersuchten Spezies.

Tierart 1	Tierart 2	Signifikanz
Schwein	Hund	$p < 0,01$
Schwein	Rind	$p < 0,05$
Schwein	Schaf	$p < 0,01$
Schwein	Pferd	$p < 0,05$

Die Anzahl der Tertiärfalten pro mm² Epithel unterschied sich zwischen den Tierarten nicht statistisch signifikant ($p = 0,26$) (Tab. 30, Abb. 30).

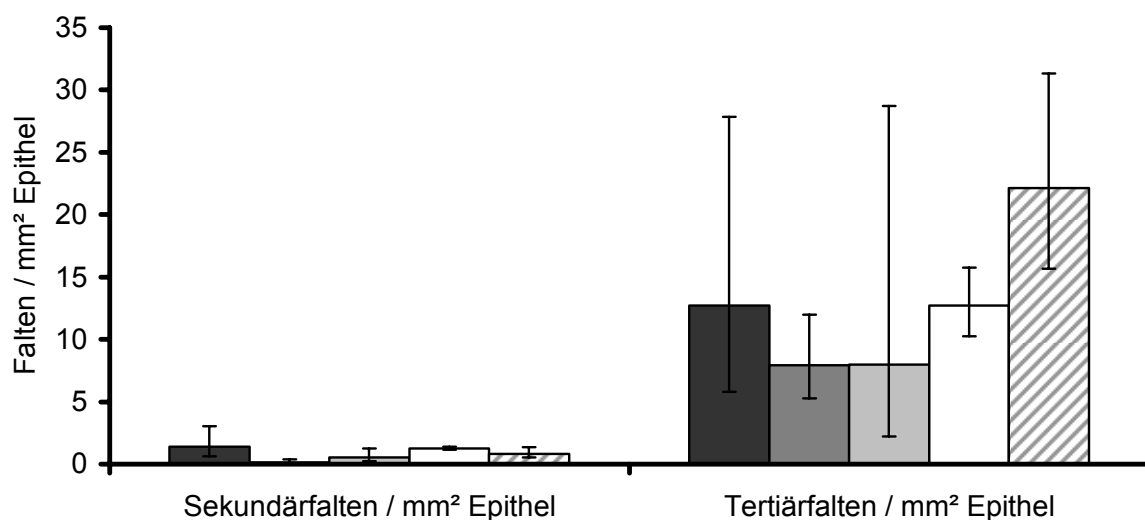


Abb. 30: Anzahl der Sekundär- und Tertiärfalten pro mm² Epithel in Zone 3 der Zervix bei den Tierarten Hund (■), Schwein (▨), Rind (■), Schaf (□) und Pferd (▩). Angegeben sind der geometrische Mittelwert und der Streufaktor. Die Anzahl der Sekundärfalten pro mm² Epithel wies einen signifikanten Unterschied auf ($p < 0,01$). Die Tierart Schwein unterscheidet sich von den anderen Tierarten statistisch signifikant. Die Anzahl der Tertiärfalten pro mm² Epithel unterscheidet sich nicht statistisch signifikant zwischen den Tierarten ($p = 0,26$).

Der Vergleich des Bindegewebsflächenanteils wies eine statistisch signifikante Differenz ($p < 0,01$) zwischen den Tierarten auf. In der weiteren Bearbeitung wird deutlich, dass sich die Tierarten Schaf und Pferd signifikant von den anderen Tierarten unterscheiden (Tab. 32, Abb. 31).

Tab. 32: Vergleich des Bindegewebsflächenanteils zwischen den Tierarten (n. s. s. = nicht statistisch signifikant).

	Schwein	Rind	Schaf	Pferd
Hund	n. s. s.	n. s. s.	$p < 0,01$	$p < 0,01$
Schwein		n. s. s.	$p < 0,01$	$p < 0,01$
Rind			$p < 0,01$	$p < 0,01$
Schaf				n. s. s.

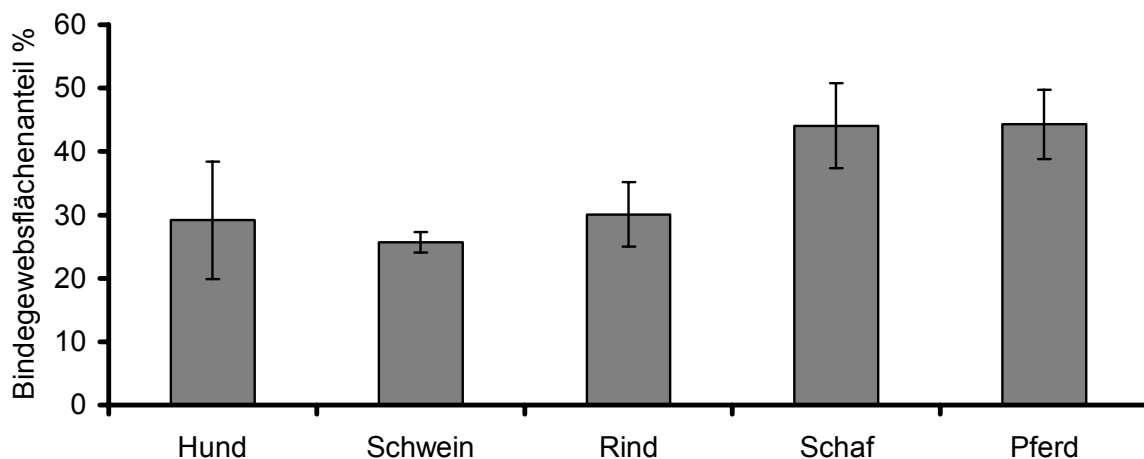


Abb. 31: Anteil des Bindegewebes an der Gesamtfläche bei den untersuchten Tierarten in der Zervix. Angegeben sind der arithmetische Mittelwert und die Standardabweichung. Die Differenzen zwischen den Tierarten zeigte einen statistisch signifikanten Unterschied ($p < 0,01$). Dieser lag zwischen Schaf und Pferd und den anderen Tierarten ($p < 0,01$).

5 Diskussion

Die Zervix als morphologische und funktionelle Barriere zwischen dem *Cavum uteri* und der Außenwelt muss durch phasenweise Öffnung eine Befruchtung sowie die Expulsion der Nachkommen gewährleisten. Die Mechanismen von Öffnung und Schluss sind bei den Haussäugetieren bisher kaum bekannt. Klinische Bedeutung erfährt die Zervix vor allem dadurch, dass sie nach fetomaternalen Disproportionen und fehlerhaften Lagen, Haltungen und Stellungen des Fetus die dritthäufigste Ursache von Schweregeburten beim Wiederkäuer darstellt (WEHREND und BOSTEDT, 2005). Die tierartlichen Unterschiede bezüglich Länge und Verschlussmechanismen der Zervix sind als Einfluss nehmender Faktor bei zervixbedingten Dystokien nicht auszuschließen.

Im Rahmen dieser Arbeit sollte der Hypothese nachgegangen werden, dass bei Tierarten bei denen häufig zervikal bedingte Dystokien vorkommen der Gehalt an Bindegewebe in der Zervix höher ist als bei anderen Tierarten. Darüber hinaus wurde versucht eine Verbindung zwischen dem Alter der Tiere und dem Bindegewebsgehalt nachzuweisen. Dazu wurde mit Hilfe von histomorphometrischen Untersuchungen der Anteil des Bindegewebes in der Zervix bei den Spezies Hund, Schwein, Rind, Schaf und Pferd bestimmt.

Außerdem sollten anhand ausgewählter histologischer Parameter weitere Erkenntnisse über den histologischen Aufbau der Zervix im tierartlichen Vergleich gewonnen werden.

Zur Untersuchung lagen Zervices von fünf Hunden, zehn Schweinen, 15 Rindern, zehn Schafen und fünf Pferden vor. Bei den Tierarten Schwein, Rind und Schaf wurde eine Einteilung in verschiedene Altersgruppen durchgeführt. Um ein möglichst einheitliches Probandenkollektiv zu erhalten, wurde großer Wert auf Geschlechtsgesundheit der Tiere sowie auf einen einheitlichen Zyklusstand gelegt. Dieser wurde anhand der Funktionskörper auf den Ovarien bestimmt. Entlang der Longitudinalachse wurden die Zervices - außer beim Hund - in drei Regionen unterteilt. Bei den gewonnenen Proben wurde mittels der Spezialfärbungen Azan nach Heidenhain und Masson modifiziert nach Goldner das Bindegewebe selektiv dargestellt. Mit Hilfe eines Computerprogramms konnten jeweils die Gesamtfläche des Schnitts sowie die Bindegewebsflächen vermessen und danach der prozentuale Anteil des Bindegewebes an der Gesamtfläche errechnet werden.

In der Literatur der vergangenen Jahrzehnte sind vielfältige Angaben über die Zervix, ihre Anatomie und den histologischen Aufbau bei den verschiedenen Spezies zu finden (LEISER, 1990; LEISER, 1999; LIEBICH, 1999). Über das Verhältnis von Bindegewebe zu Muskulatur werden allerdings kaum Angaben gemacht.

Konkrete Aussagen zum Bindegewebsgehalt des Organs sind nur in der Untersuchung von SCHUH (1993) zu finden. In dieser Arbeit wurden Zervices von Katzen, Hunden, Schafen, Rindern und Pferden analysiert. Die Tiere befanden sich in unterschiedlichen Stadien des Zyklus. Eine Berücksichtigung von altersbedingten Differenzen innerhalb der Tierarten war nicht gegeben. Auch bei SCHUH (1993) wurden - soweit möglich - die Zervices in drei Regionen eingeteilt und mittels Spezialfärbungen das Bindegewebe selektiv dargestellt. Außer bei der Katze wurden zwei Abschnitte, ein kranial gelegener und ein Abschnitt aus der Zervixmitte, untersucht. Keine Beachtung fand der vaginalnah gelegene Abschnitt der Zervix. Die angewendete Methode der Vermessung ist nicht erwähnt. Pro Schnitt wurden 10 - 16 Quadranten, die linear radiär auf den zu untersuchenden Zervixquerschnitt verteilt wurden, vermessen. Genauere Angaben zur Methodik fehlen, demnach ist eine Beurteilung der Ergebnisse vor dem Hintergrund der Genauigkeit des Verfahrens nicht möglich.

Weitere Untersuchungen zum Bindegewebsgehalt der Zervix beschränken sich auf den peripartalen Zeitraum. Hier beobachteten einige Autoren einen Gewebeabbau, der mit Kollagenolyse und einer Dissoziation der Kollagenfasern einhergeht (AUGHEY et al., 1983; HUSZAR und NAFTOLIN, 1984; LUQUE et al., 1997). ABUSINEINA (1969a/b) stellte fest, dass bei Rind und Schaf trotz des Gewebeabbaus eine gewisse Zunahme an Größe und Gewicht der Zervix nach jeder Gravidität erfolgt.

Angaben über makroskopische Veränderungen der Zervix mit fortschreitendem Lebensalter liegen nur in allgemein gehaltener Form vor (SEIFERLE, 1933; LEISER, 1999). BERWIND (1953) stellte beim Menschen eine Kollagenisierung des Bindegewebes der Zervix mit zunehmendem Alter fest. In dieser Arbeit wurde der Bindegewebsgehalt in der *Portio vaginalis cervicis* bei Frauen in verschiedenen Altersstufen und Abschnitten der Gravidität beziehungsweise des Zyklus verglichen. Die Gewebeproben wurden entweder in ihre fibrillären Bestandteile zerteilt und anschließend versilbert oder schräg mit Wolframoxyd bedampft, um ein annähernd dreidimensionales Bild zu erhalten. Durch die unterschiedliche Art der Anlagerung

des Silbers an die Kollagenfibrillen konnte eine Unterscheidung in reifes Kollagen und Präkollagen getroffen werden. Eine Tendenz zur Ausbildung von reiferem Kollagen mit zunehmendem Alter konnte nachgewiesen werden. Ähnliche Untersuchungen zu den Verhältnissen beim Tier fehlen bisher in der Literatur.

Neben der Ermittlung des Bindegewebsgehaltes sollten tierartlich vergleichende histologische Untersuchungen über die Gestaltung der Oberfläche des *Canalis cervicis uteri* durchgeführt werden. In der Literatur finden sich hinsichtlich der makroskopischen Gegebenheiten der Zervix vielfältige Informationen. Über die Dichte der Sekundär- und Tertiärfalten der Zervixschleimhaut sind keine Angaben zu finden. Die Betrachtung der Übersichtsfärbung der Schnitte nach Hämatoxilin-Eosin Färbung wurde zur Zählung der Sekundär- und Tertiärfalten bei den einzelnen Spezies herangezogen. Ziel war es hierbei, Angaben zur Anzahl der Falten bei den einzelnen Tierarten zu gewinnen und eventuelle Unterschiede zwischen den Tierarten und den Altersgruppen aufzudecken.

Alle Organe wurden neben einer adspektorischen Untersuchung auf Geschlechtsgesundheit einer makroskopischen Beurteilung der anatomischen Gegebenheiten unterzogen. Diese Beobachtungen decken sich vollständig mit den in der Literatur gefundenen Angaben (HAFEZ und KANAGAWA, 1975; LEISER, 1999). Die bereits beschriebenen tierartlichen Unterschiede betreffend die Größe und die anatomischen Besonderheiten wie Verschlusskissen oder Querwülste waren deutlich zu erkennen.

5.1 Diskussion der histologischen Befunde

Um die makroskopisch durchgeführte Einschätzung der Geschlechtsgesundheit auch mikroskopisch zu verifizieren, wurde ein Abstrich der Zervikalschleimhaut nach der Methode vom LAUER (1977) auf das Vorhandensein neutrophiler Granulozyten untersucht. In seiner Studie konnte eine Verbindung zwischen Stärke eines Entzündungsprozesses und Anzahl der neutrophilen Granulozyten gezeigt werden. Dabei wurde in Zervikalabstrichen die Zelldichte der extravasal auf dem Zervixepithel liegenden neutrophilen Granulozyten ermittelt. Dieses Verfahren fand auch in der vorliegenden Studie Anwendung, um ein entzündliches Geschehen in der Zervix

auszuschließen. Alle Tiere wurden als geschlechtsgesund beurteilt, da höchstens zwei neutrophile Granulozyten pro Zervikalabstrich gezählt werden konnten.

Neben dem grundsätzlichen Aufbau der Zervix ließen sich histologische Spezifitäten bei den Tierarten beobachten. Diese Besonderheiten sind bereits in der Literatur erwähnt. Die mikroskopische Untersuchung der Organe spiegelte den typischen Aufbau der Zervix - wie bei LEISER (1990) und LIEBICH (1999) beschrieben - wieder. Auch die von MOREÉ (1984) beobachteten sieben Schichten der Zervixwand beim Schaf konnten identifiziert werden. Zilien tragende Zellen werden bei Schwein, Rind, Schaf und Pferd in der Literatur erwähnt (WROBEL, 1971; WERGIN, 1979; DUENBOSTEL, 1983; HUCHZERMEYER et al., 2004). Die Zilien beim Pferd waren durchgehend auf dem ganzen Epithel zu erkennen. Bei Rind und Schaf waren Zilien tragende Zellen nur in einzelnen Abschnitten des Zervikalkanals zu identifizieren. Ein kontinuierlicher Zilienbesatz konnte nicht gefunden werden. Bei Schwein und Hund waren in keinem Schnitt Zilien zu erkennen. Die Funktion der Zilien des Zervikalkanals ist es, durch rhythmisches Schlagen in Richtung Vagina einen Strom des Zervikalschleims nach kaudal zu verursachen (HAFEZ und KANAGAWA, 1975), und so die reinigende Funktion des Zervikalschleims zu unterstützen (TILLMANN et al., 1982). Der Schleim füllt die Falten und Lücken des Zervikalkanals aus und verschließt so wirksam das *Ostium uteri externum* (LEISER, 1999).

Wie von LEISER (1990; 1999) und auch von PRIEDKALNS (1987) beschrieben, liegt in den tiefen Anteilen der *Tela submucosa* bei Hund und Pferd ein Venengeflecht vor, welches als Plexus bezeichnet werden kann. Bei den Tierarten Schwein, Rind und Schaf wurde keine solche Ansammlung von Venen nachgewiesen. Dies deckt sich mit den Angaben in der Literatur, da eine Beschreibung eines solchen Venenplexus für die genannten Spezies nicht zu finden ist. Die Funktion dieses Plexus ist unbekannt. Die Abwehr der Aszendenz fakultativ pathogener Keime aus der Vagina ist eine wichtige Funktion der Zervix (KLEIN et al., 2006). Ein Venenplexus könnte diese Aufgabe unterstützen. Die durch den Venenplexus gegebene ausgedehnte Durchblutung gewährleistet eine schnelle humorale und zelluläre Reaktion auf Noxen. Da bei diesen beiden Tierarten die Zervix mit 15 - 20 mm beim Hund und 60 - 70 mm beim Pferd sehr kurz ist und weitere Verschlussmechanismen wie die *Plicae circulares* des Rindes oder die *Pulvini cervicales* des Schweins fehlen, erscheint zudem ein zusätzlicher

Verschlussmechanismus in Form eines Venenplexus sinnvoll. Bei Schwein, Rind und Schaf sind andere anatomische Voraussetzungen gegeben, sowohl was die Länge der Zervix angeht, als auch ihre Verschlussmechanismen in Form von *Plicae circulares* beim Rind, *Pulvini cervicales* beim Schwein und die Kombination von beiden beim Schaf, so dass ein Venenplexus zur Unterstützung der Barrierefunktion der Zervix nicht nötig scheint.

Bei allen untersuchten Tierarten konnten an der Basis der Sekundärfalten elastische Fasern detektiert werden. Dies deckt sich mit Erkenntnissen von LEISER (1990) und LIEBICH (1999), die die *Lamina propria mucosae* aus elastischen und kollagenen Fasern aufgebaut sehen. Während kollagene Fasern eine Dehnungsfähigkeit von 5 % aufweisen und für Stütz- und Schutzfunktionen vorgesehen sind, ist eine Dehnung der elastischen Fasern von 150 % der Ausgangslänge möglich (LIEBICH, 1999). Die Elastizität der Zervix ist durch die Anwesenheit der elastischen Fasern im Bindegewebe gegeben. So ist während der Geburt die Dehnungsfähigkeit der Zervix von besonderer Bedeutung. So wiesen WEHREND et al. (2003) bei Kühen direkt nach der Geburt des Kalbes einen Durchmesser des Zervikalkanals von $26,9 \pm 1,3$ cm nach.

In der *Lamina propria mucosae* der Zervix des Hundes konnten im uterusnahen Teil Drüsenzellen nachgewiesen werden, wie sie von ECKSTEIN und ZUCKERMANN (1960) beschrieben wurden. Beim Schaf war es möglich, einzelne Drüsenzellen im Epithel zu identifizieren, wie von WERGIN (1979) beschrieben. Die von LEISER (1999) für Schwein und Schaf beobachteten hohlzapfenartigen Einstülpungen Schleim bildender Zellen konnten in dieser Arbeit nicht gefunden werden. WROBEL (1971) beobachtete beim Rind einzelne Drüsenzellen im Epithel, welche in der vorliegenden Untersuchung nicht detektiert werden konnten. Übereinstimmend mit RÖBER (1914) wurden keine Drüsen in der Zervixschleimhaut des Pferdes nachgewiesen. Mit den in dieser Arbeit verwendeten Färbemethoden lassen sich Schleim produzierende Zellen nicht zweifelsfrei nachweisen. Um solche Muzin produzierenden Zellen identifizieren zu können, wird mittels PAS-Reaktion der Nachweis Schiff-positiver Substanzen vorgenommen (HUCHZERMEYER et al., 2004). Diese Reaktion wurde in der vorliegenden Arbeit nicht durchgeführt.

Informationen über die Anzahl von Sekundär- und Tertiärfalten sind in der Literatur nicht zu finden. Erwähnung findet nur die Anzahl der Primärfalten als *Plicae*

circulares des Rindes, *Pulvini cervicales* des Schweines und die unterschiedlich bezeichneten *Plicae* und *Pulvini* des Schafes (HAFEZ und KANAGAWA, 1975; KRISTINSSON und WISSDORF, 1985; LEISER, 1999). Das Vorhandensein von Sekundär- und Tertiärfalten wird in der Literatur nur erwähnt, ohne genauer auf diese einzugehen.

Der Anteil des Bindegewebes an der Gesamtfläche liegt beim Pferd mit 44,3 % am höchsten. Dicht darunter liegt der Bindegewebsanteil der Schafzervix (44,1 %). Erklärbar ist der hohe Bindegewebsanteil der Stute mit der Notwendigkeit eines festen Schlusses der Zervix, da die Stute eine verhältnismäßig kurze Zervix ohne weitere Kissen oder Falten zur Unterstützung des Verschlusses besitzt. Trotz dieser Menge an Bindegewebe sind zervikal bedingte Dystokien beim Pferd praktisch unbekannt (BUSCH und KLUG, 1998; WEHREND und BOSTEDT, 2005).

Der hohe Bindegewebsanteil beim Schaf könnte ein Faktor in der Pathogenese der Zervixmanschette, im englischsprachigen Raum auch *Ringwomb* genannt, sein. Bei dieser Form der Enge der Zervix beschränkt sich die Engstellung auf den Bereich der *Portio vaginalis cervicis*, während der Rest des Zervikalkanals ausreichend dilatiert ist. Diese Art der zervikalen Dystokie ist beim Schaf der häufigste Grund von maternal bedingten Geburtsstörungen (SOBIRAJ, 1994; KLOSS et al., 2002; WEHREND und BOSTEDT, 2005).

5.2 Diskussion der altersabhängigen Veränderungen

Bei den Tierarten konnten die makroskopischen Veränderungen, wie sie bei SEIFERLE (1933) und bei LEISER (1999) beschrieben sind, nachvollzogen werden. Die Zervices der Jungtiere waren von geringer Größe und fragil gebaut, die Zervixwand fühlte sich schlaff und weich an. Die Wand der Zervix und des Uterus der adulten Tiere war dicker und von festerer Konsistenz.

Durch die Bildung von Altersgruppen bei den Spezies Schwein, Rind und Schaf wurde versucht, eine Abhängigkeit der Zahl der Sekundär- und Tertiärfalten sowie des Anteils des Bindegewebes vom Alter der Tiere nachzuweisen. Es konnte beobachtet werden, dass sich die Anzahl der Sekundärfalten pro mm² Epithel bei den Tierarten Schwein und Schaf statistisch signifikant zwischen den Altersgruppen unterscheidet. Bei beiden Tierarten war die Anzahl der Sekundärfalten pro mm² Epithel in der Gruppe der Jungtiere höher als bei den adulten Tieren. Dies lässt den

Schluss zu, dass sich bei diesen Spezies die Anzahl der Sekundärfalten im Laufe des Lebens verringert.

Bezüglich der Anzahl der Tertiärfalten pro mm² Epithel ließ sich kein statistisch signifikanter Unterschied zwischen den Altersgruppen ermitteln. Die Anzahl der Tertiärfalten bleibt demnach auch mit steigendem Lebensalter in etwa gleich hoch.

Die Unterschiede zwischen den Altersgruppen im Anteil des Bindegewebes war bei keiner der drei Tierarten Schwein, Rind und Schaf statistisch signifikant. Dies deckt sich nicht mit dem Palpationsbefund der makroskopischen Untersuchung, bei der die Zervices der älteren Tiere von festerer Konsistenz waren. Die von STRAUSS (1969) und BERWIND (1954) beim Menschen beobachtete Kollagenisierung der Zervixwand kann nicht im Sinne einer Erhöhung des Anteils an Bindegewebe auf das Tier übertragen werden. Die hier angewandte Methode lässt jedoch keine Aussage über die Zusammensetzung des Bindegewebes zu. Eine genaue Bestimmung von kollagenen und elastischen Faseranteilen könnte unter Verwendung immunhistologischer Methoden durchgeführt werden.

5.3 Diskussion der Veränderungen entlang der Longitudinalachse der Zervix

Die Unterteilung der Zervix entlang ihres longitudinalen Verlaufes in drei Zonen ermöglichte die Unterscheidung in eine vaginalnahe, mittlere und uterusnahe Region. Beim Hund war diese Unterteilung aufgrund der geringen Länge der Zervix nicht möglich. Hier wurde nur die uterusnahe Region in die Untersuchung einbezogen.

Bei keiner Tierart konnte eine statistisch signifikante Differenz zwischen den Zonen bezüglich der Anzahl der Sekundärfalten festgestellt werden.

Bei den Tierarten Schwein und Schaf war eine statistisch signifikante Differenz zwischen den einzelnen Zonen in Bezug auf die Anzahl der Tertiärfalten pro mm² Epithel festzustellen. Die Zahl der Falten pro mm² Epithel stieg bei beiden Tierarten von der kaudal gelegenen Zone zur kranial gelegenen Zone hin an. Eine mögliche Erklärung ist, dass im kranialen - also uterusnahen - Bereich die Tertiärfalten über eine Vergrößerung der Schleimhautoberfläche die Abwehr- und Verschlussfunktion der Zervix erhöhen.

Bei den Tierarten Schwein und Rind konnte eine statistisch signifikante Differenz zwischen den einzelnen Zonen bezüglich des Bindegewebsanteils festgestellt werden. Der Anteil des Bindegewebes an der Gesamtfläche nimmt von kaudal nach

kranial hin ab. Eine mögliche Erklärung dieses Phänomens wäre die Bedeutung des festen Schlusses der Zervix im Bereich des *Ostium uteri externum*. Im weiteren Verlauf des *Canalis cervicis uteri* verschließen *Plicae circulares* und *Pulvini cervicales* den Zervikalkanal. FATEH-EL BAB und EL-NAGGAR (1975) beobachteten eine Abnahme der Dicke der Muskelschicht in der Zervix beim Büffel von kranial nach kaudal, Angaben zur Dicke der Bindegewebsschicht fehlen.

5.4 Diskussion der tierartlichen Unterschiede

In der Arbeit von SCHUH (1993) wurde ein Bindegewebsgehalt in der Zervix beim Hund von 61,1 %, Schaf 81,9 %, Rind 80,2 % und Pferd von 68,6 % ermittelt. Die Autorin beobachtete den höchsten Gehalt an Bindegewebe in der Zervix bei den Wiederkäuern. In der vorliegenden Studie hingegen konnte der höchste Gehalt bei Pferd und Schaf, der niedrigste Gehalt bei den Schweinen beobachtet werden. Die vorliegende Untersuchung bestätigt die von SCHUH (1993) ermittelten prozentualen Anteile des Bindegewebes nicht. Eine statistische Auswertung hinsichtlich der Unterschiede zwischen den Tierarten und den Zonen fand bei SCHUH (1993) nicht statt. Da in dieser Arbeit keine Angaben über die verwendeten Messverfahren zu finden sind, kann nur spekuliert werden, dass die Messgenauigkeit des in der vorliegenden Studie angewendeten Verfahrens höher ist, als das bei SCHUH (1993) eingesetzte. Die Zuhilfenahme eines Computers und des Messprogramms tragen ebenfalls zur Genauigkeit der ermittelten Werte bei. Diese Methodik wurde in einer Untersuchung von HUCHZERMEYER (2003) bereits etabliert.

Die Beurteilung der Unterschiede zwischen den Tierarten wurde in zwei Teile geteilt. Es wurden zum einen die tierartlichen Differenzen und die Unterschiede zwischen den Zonen der adulten Tiere ohne Berücksichtigung des Hundes ermittelt, da beim Hund nur die uterusnahe Region zur Beurteilung vorlag. In einer zweiten Untersuchung unter Einbeziehung des Hundes wurde nur die uterusnahe Zone der adulten Tiere berücksichtigt.

Der Vergleich der adulten Tiere ohne die Einbeziehung des Hundes zeigte eine statistisch signifikante Differenz bei der Anzahl der Sekundärfalten pro mm² Epithel zwischen den Tierarten. Die Unterschiede zwischen den Spezies sind deutlich zu erkennen. Die Schweine zeigen die geringste Anzahl an Sekundärfalten, die höchste Dichte weisen die Schafe auf. Das zeigt, dass der Verschluss des *Canalis cervicis*

uteri neben dem hohen Anteil an Bindegewebe und den makroskopisch sichtbaren *Plicae circulares* und *Pulvini cervicales* zusätzlich über eine hohe Dichte an Sekundärfalten gewährleistet wird.

Ebenfalls als statistisch signifikant erwies sich der Unterschied beim Vergleich der Anzahl der Tertiärfalten pro mm² Epithel. Hier war ebenfalls bei den Schweinen die geringste Anzahl der Falten zu erkennen, die höchste Dichte lag bei den Pferden vor. Eine mögliche Erklärung für die geringe Anzahl an Sekundär- und Tertiärfalten beim Schwein ist die Länge des Zervikalkanals. Da das Schwein über einen mit 150 - 250 mm sehr langen Zervikalkanal verfügt und Schleimhautkissen den Kanal verschließen, scheint eine Unterstützung der Barrierefunktion durch eine stark strukturierte Oberfläche nicht nötig. Bei der Stute hingegen könnte die Notwendigkeit einer hohen Zahl von Tertiärfalten mit der geringen Länge der Zervix und dem Fehlen weiterer Verschlussmechanismen begründet werden.

In Bezug auf den Anteil des Bindegewebes an der Gesamtfläche konnte eine statistisch signifikante Differenz beim Vergleich der Tierarten und der Zonen festgestellt werden. Hier wird deutlich, dass Schaf und Pferd den höchsten Anteil an Bindegewebe aufweisen. Erstaunlich ist dabei der hohe Anteil beim Schaf (44,1 %). Dieser hohe Bindegewebsanteil könnte eine mögliche Erklärung für das häufige Auftreten zervikal bedingten Dystokien bei dieser Spezies sein. Zervikal bedingte Dystokien kommen beim Schaf sehr häufig vor und stellen ein regelmäßiges Problem im Rahmen der Geburtshilfe dar (WEHREND und BOSTEDT, 2005). Der hohe Anteil von Bindegewebe beim Pferd (44,3 %) ist überraschend. Bei der Stute liegen kaum zervikal bedingte Dystokien vor. Da das Pferd über eine relativ kurze Zervix verfügt und weitere Verschlussmechanismen wie *Plicae circulares* des Rindes oder *Pulvini cervicales* des Schweins fehlen, könnte es sein, dass ein hoher Bindegewebsanteil den festen Schluss der Zervix gewährleistet.

Im Rahmen des Vergleichs der Tierarten unter Einbeziehung des Hundes konnten die Ergebnisse des tierartlichen Vergleichs ohne den Hund bestätigt werden. Es bestand generell eine statistisch signifikante Differenz in der Dichte der Tertiärfalten. Dies macht deutlich, dass sich in dieser Gruppe eine Spezies befindet, die sich stark von den anderen unterscheidet. Mit Hilfe der *Tukey studentized range method* konnte im paarweisen Vergleich festgestellt werden, dass sich die Tierart Schwein statistisch signifikant von den anderen Tierarten unterscheidet. Es zeigt sich, dass

die Tierart Schwein erheblich weniger Sekundärfalten pro mm² Epithel aufweist als die anderen Spezies.

Keine statistisch signifikante Differenz wurde beim Vergleich zwischen den Tierarten hinsichtlich der Anzahl der Tertiärfalten ermittelt, im Gegensatz zum Vergleich ohne Berücksichtigung des Hundes. Hier war eine statistisch signifikante Differenz ermittelt worden. Dieser Unterschied lässt sich dadurch erklären, dass beim Vergleich unter Einbeziehung des Hundes nur die uterusnahe Zone in der Berechnung verwendet wurde.

Beim Vergleich des Anteils des Bindegewebes an der Gesamtfläche konnte ebenfalls eine statistisch signifikante Differenz zwischen den Tierarten festgestellt werden. In der weiteren Untersuchung mittels der *Tukey studentized range method* wurde deutlich, dass sich Pferd und Schaf stark von den anderen Tierarten unterscheiden (Tab. 32).

Die vorliegende Arbeit vertieft die Erkenntnisse über den tierartlich unterschiedlichen Aufbau der Zervix. Die Interpretation der histologischen Unterschiede ist jedoch hypothetisch, so dass sich funktionelle Untersuchungen der Zervix anschließen müssen. Ausgehend von dieser Arbeit erscheint eine Ermittlung der Zusammensetzung des Bindegewebes sinnvoll. Ebenso ist die Korrelation von Bindegewebsgehalt und zervikal bedingter Dystokie, die sich hier andeutet, weiter zu untersuchen. Eine genaue Aufklärung dieser Zusammenhänge erscheint sinnvoll, um medikamentelle Verfahren beim Tier zu entwickeln, um eine intrapartum ungenügend geöffnete Zervix therapeutisch beeinflussen zu können, da eine solche Dystokieform in vielen Fällen bisher eine *Sectio caesarea* nach sich zieht. Gerade beim Nutztier kommt es immer häufiger vor, dass die Operation aus Kostengründen vom Verfügungsberechtigten abgelehnt wird und die Euthanasie des Tieres notwendig wird.

6 Zusammenfassung

Die vorliegende Arbeit dient der Ergänzung der histologischen Erkenntnisse über die *Cervix uteri* bei den Tierarten Hund, Schwein, Rind, Schaf und Pferd. Des Weiteren sollen die Kenntnisse der Histomorphologie dieses Organs um den Aspekt des Bindegewebsanteils erweitert werden. Beide Untersuchungen haben das Ziel, das Verständnis der Zervix in ihrer Barrierefunktion zwischen der Außenwelt und dem Uterus zu vertiefen. Neben grundsätzlichen histologischen tierartlichen Unterschieden wurden die Einflüsse von Alter und Region der Zervix auf verschiedene Parameter untersucht.

Für die Untersuchungen standen fünf Hündinnen, zehn Schweine, 15 Rinder, zehn Schafe und fünf Stuten zur Verfügung. Alle Tiere waren geschlechtsgesund und im Stadium des Interöstrus. Die bei der Schlachtung oder Ovariohysterektomie (Hund) entnommenen Zervices wurden - außer beim Hund - entlang der Longitudinalachse in drei Regionen unterteilt, aus denen dann Proben für die histologische Untersuchung entnommen wurden. Zur selektiven Darstellung der verschiedenen Gewebsarten kamen die Färbungen Hämatoxilin-Eosin, Azan nach Heidenhain und Masson modifiziert nach Goldner zum Einsatz.

Folgenden Parameter wurden erhoben:

- Vorliegen eines Venenplexus in der *Lamina propria mucosae*
- Darstellung elastischer Bindegewebsfasern an der Basis der Sekundärfalten
- Vorliegen von Drüsen
- Anzahl der Sekundär- und Tertiärfalten
- Anteil des Bindegewebes an der Gesamtfläche

Folgende relevante Ergebnisse wurden erzielt:

Auffällig war das Vorhandensein eines Venenplexus bei Hund und Pferd. Elastische Bindegewebsfasern konnten bei allen Tierarten an der Basis der Sekundärfalten nachgewiesen werden. Drüsen waren nur beim Hund vorhanden, wobei beim Schaf einzelne Drüsenzellen im Epithel zu erkennen waren.

Die höchste Anzahl an Sekundärfalten / mm² Epithel konnten beim Hund ermittelt werden (1,41). Die niedrigste Anzahl war bei den Schweinen zu finden (0,15).

Bemerkenswert war in Bezug auf die Sekundärfalten / mm² Epithel ein statistisch signifikanter Unterschied zwischen den Altersgruppen bei den Spezies Schwein ($p < 0,01$) und Schaf ($p < 0,01$). Bei Jungtieren konnten jeweils mehr Sekundärfalten nachgewiesen werden als bei den adulten Tieren. Die Zahl der Sekundärfalten scheint sich zumindest bei diesen Tierarten mit zunehmendem Alter zu reduzieren.

Die höchste Anzahl an Tertiärfalten / mm² Epithel konnten bei den Pferden (22,15), die niedrigste Anzahl bei den Schweinen ermittelt werden (7,94). Auffällig hinsichtlich der Tertiärfalten / mm² Epithel war bei den Tierarten Schwein ($p < 0,01$) und Schaf ($p < 0,01$) eine statistisch signifikante Differenz zwischen den Zonen. Die Anzahl der Falten nahm von Zone 1 (vaginalnah) zu Zone 3 (uterusnah) hin zu.

Der höchste Anteil des Bindegewebes an der Gesamtfläche wurde bei den Pferden ermittelt (44,28 %), der geringste Anteil bei den Schweinen (25,68 %). Beim Anteil des Bindegewebes an der Gesamtfläche konnte bei Schwein ($p < 0,01$) und Rind ($p < 0,01$) eine statistisch signifikante Differenz zwischen den Zonen nachgewiesen werden. Der Bindegewebsanteil verringerte sich bei beiden Tierarten im Verlauf des Zervikalkanals von Zone 1 nach Zone 3. Ebenfalls auffällig ist, dass die beiden Tierarten Schaf und Pferd, die den höchsten Anteil von Bindegewebe an der Gesamtfläche aufweisen, im Verlauf der Zonen 1 bis 3 einen nahezu gleich bleibenden Anteil an Bindegewebe zeigen.

Ein Einfluss der Altersgruppen der Tierarten Schwein, Rind und Schaf auf die Differenzen zwischen den Zonen konnte nicht nachgewiesen werden.

Zusammenfassend ist festzustellen, dass deutliche tierartspezifische Besonderheiten gefunden werden konnten. Erstaunlich ist der hohe Anteil des Bindegewebes in der Zervix des Pferdes. Weitere Untersuchungen sind nötig, um die gewonnenen Erkenntnisse über den Aufbau der Zervix zu interpretieren und deren klinische Bedeutung zu erkennen.

7 Summary

The present study shall complete the histological findings of the cervix uteri of dogs, pigs, cattle, sheep and horses. The knowledge of the histomorphology of this organ should be extended by the aspect of the amount of connective fibres in the cervical tissue. Both surveys had the aim to expand the comprehension of the cervix and its function as a barrier between the external genital organs and the uterus. As well as examining the fundamental histological differences between the species, the influence of the animals age and the cervical region was examined by selected parameters.

For this research there were cervixes of five bitches, ten sows, 15 cows, ten ewes and five mares available. All animals were in interestrus and not suffering from any kind of genital disease. The cervixes were collected after slaughtering or as part of an ovariohysterectomy (in dogs). The organs were sectioned in three regions and samples from those regions were taken for the histological examination. For the selective description of different kinds of tissue, the staining solutions haematoxylin-eosin, azane according to Heidenhain and Masson modified according to Goldner were used.

The following parameters were collected:

- Existence of a venous plexus in the lamina propria mucosae
- Report of elastic fibres at the base of secondary folds
- Existence of glands
- Number of secondary and tertiary folds
- Proportion of connective tissue of the total area

The following relevant results were achieved:

Noticeable was the existence of a venous plexus in bitches and mares. Elastic fibres were found at the base of the secondary folds in all species. Glands were only noticed in the bitch, but single glandular cells were found in the epithelial layer in ewes.

The maximum number of secondary folds per mm² epithelium was found in bitches (1,41). The minimum number was found in sows (0,15). Remarkable was the

statistically significant difference between the age groups of sows ($p < 0,01$) and ewes ($p < 0,01$). More secondary folds were recorded in the group of the younger animals than in the group of the adults. The number of secondary folds seems to be reduced while ageing at least in these two species.

The maximum number of tertiary folds per mm^2 epithelium was found in mares (22,15), the minimum number in sows (7,94). Noticeable concerning the tertiary folds in sows ($p < 0,01$) and in ewes ($p < 0,01$) was a statistically significant difference between the zones. The number of folds increased from zone 1 (close to the vagina) to zone 3 (close to the uterus).

The highest quantity of connective fibres in the cervical tissue was recorded in mares (44,28 %), the smallest quantity in sows (25,68 %). There was a statistically significant difference between the zones in sows ($p < 0,01$) and the cows ($p < 0,01$). The proportion of connective tissue decreased in both species from zone 1 to zone 3. Astonishing as well is that ewes and mares have the highest proportion of connective tissue and in the course of the cervical canal almost constant figures.

To summarise, there were distinct differences found between the species. Surprising is the highest proportion of connective tissue in the cervix of horses. There could be more research carried out to interpret the results as well as their clinical importance.

8 Anhang

Angegeben sind die Zusammensetzungen von Lösungen und Puffern, die selbst hergestellt wurden. Kommerziell erworbene Lösungen und Puffer wurden nicht berücksichtigt.

8.1 Lagerung und Fixierung des Gewebes

- Neutral gepuffertes Formol nach Lillie:

Formol (~40%) (Merck)	500 ml
NaH ₂ PO ₄ *H ₂ O (Merck)	20 g
Na ₂ HPO ₄ (Merck)	32,5 g
<i>Aqua dest.</i>	ad 5000 ml

Die Lösung hat den pH-Wert 7,0.

- Natriumphosphat-Puffer (0,1M; pH 7,2)

Lösung 1(0,1M):

NaH ₂ PO ₄ *H ₂ O (Merck)	13,8 g
<i>A. dest</i>	ad 1000 ml

Lösung 2 (0,1M):

Na ₂ HPO ₄ (Merck)	17,8 g
<i>A. dest</i>	ad 1000 ml

Gebrauchslösung:

Lösung 1:	28,3 ml
Lösung 2:	71,7 ml

8.2 Herstellung der Gewebeschnitte

- 3-Aminopropyltriethoxy-Silan 2 % (APES)

APES (Merck)	10 ml
Aceton, reinst (Merck)	490 ml

8.3 Färbelösungen

Hämatoxilin-Eosin-Färbung

- Hämatoxilin nach Meyer:

Hämatoxilin (Merck)	1 g
<i>A. bidest.</i>	1000 g

lösen unter schütteln

Natriumjodat (Merck)	0,2 g
Kalialaun (Merck)	50 g
Cloralhydrat (Merck)	50 g
Zitronensäure (Merck)	1 g

2 bis 3 Tage stehen lassen, dann filtrieren

- Eosin:

Eosin G (Merck)	1 g
<i>A. dest.</i>	100 ml
Eisessig (Merck)	1 Tropfen

Azan-Färbung nach Heidenhain

- Azokarminlösung:

Azokarmin G (Merck)	0,1 g
<i>A. dest.</i>	100 ml

Den Ansatz kurz aufkochen und nach Abkühlen auf Zimmertemperatur durch einen nicht gehärteten Filter abfiltrieren.

Eisessig (Merck)	1 ml
------------------	------

- Alkoholische Anilinlösung:

Anilinöl (Merck)	1 ml
Ethanol (Schmidt GmbH)	ad 1000 ml

- Anilinblau-Orange-Eisessig:

Stammlösung:

Anilinblau (Merck)	0,5 g
Orange G (Merck)	2,0 g
<i>A. dest.</i>	100 ml
Eisessig (Merck)	8,0 ml

Den Ansatz kurz aufkochen und nach Erkalten filtrieren.

Gebrauchslösung:

Stammlösung	100 ml
<i>A. dest.</i>	100 - 300 ml

- Essigsaurer Alkohol:

Eisessig (Merck)	1 ml
Ethanol 96 % (Schmidt GmbH)	ad 100 ml

- Phosphorwolframsäure 5 %:

Phosphorwolframsäure (Merck)	10 g
<i>A. dest.</i>	100 ml

Färbung Masson modifiziert nach Goldner

- Eisenhämatoxylin

Stammlösungen:

Hämatoxylinlösung:

Hämatoxylin	1 g
Ethanol 96 %	100 ml
eine Woche reifen lassen	

Eisenchloridlösung:

Eisen(III)chlorid	1,5 g
<i>A. dest.</i>	100 ml
Salzsäure konzentriert	1 ml

Stammlösungen unmittelbar vor Gebrauch 1 : 1 mischen.

- Phosphorwolframsäure 0,5 %:

Phosphorwolframsäure (Merck)	1 g
<i>A. dest.</i>	100 ml

- Säurefuchsin-Ponceau-Azophloxin

Säurefuchsin-Ponceau:

Ponceau de Xylidine	0,2 g
Säurefuchsin	0,1 g
<i>A. dest.</i>	300 ml
Eisessig (Merck)	0,6 ml

Azophloxin:

Azophloxin	0,5 g
<i>A. dest.</i>	100 ml
Eisessig (Merck)	0,2 ml

5 - 10 ml der Ponceau-Säurefuchsin-Lösung mit 2 ml Azophloxin-Lösung mischen und mit 88 ml Essigsäure 1 % auffüllen.

- Essigsäure 1 %:

Eisessig (Merck)	1 ml
<i>A. dest.</i>	100 ml

- Phosphorwolframsäure-Orange:

Phosphorwolframsäure (Merck)	3 - 5 g
Orange G (Merck)	2 g
<i>A. dest.</i>	100 ml

- Lichtgrün:

Lichtgrün	0,1 - 0,2 g
<i>A. dest.</i>	100 ml
Eisessig (Merck)	0,2 ml

ABUSINEINA, M.E. (1969a)

Effect of parity and pregnancy on the dimensions of the cervix uteri of cattle

Br. Vet. J., 125, 12 - 20

ABUSINEINA, M.E. (1969b)

Effect of pregnancy on the dimensions and weight of the cervix uteri of sheep

Br. Vet. J., 125, 21 - 24

ANDREWS, F.N.; MCKENZIE, F.F. (1941)

Estrus, ovulation and related phenomena in the mare

Mo. Agr. Exp. Sta. Res. Bull., 329

AUGHEY, E.; CALDER, A.A.; COUTTS, J.R.T.; FLEMING, R.; MCMANUS, T.J.;
MUNRO, C.D. (1983)

Pregnancy-associated changes in the physical and microscopic characteristics of the
ovine cervix

J. Anat., 136, 389 - 399

AUGSBURGER, H.J.; KÜRZI, M. (2004)

Histomorphologic and morphometric evaluations of the uterine horns in nulliparous
and multiparous beagles

Am. J. Vet. Res., 65, 552 - 558

BADER, H.; TISCHNER, M. (1991)

Kap. 15: Künstliche Besamung beim Pferd

In: BUSCH, W.; LÖHLE, K.; PETER, W. (Hrsg.): Künstliche Besamung bei Nutztieren

2. Aufl., Gustav Fischer Verlag, Stuttgart, 563 - 600

BAIER, W.; BOSTEDT, H.; SCHMID, G. (1973)

Über die Fruchtbarkeitslage nach Schweregeburten beim Rind

Berl. Münch. Tierärztl. Wschr., 86, 3 - 7

BANKS, W. (1980)

Chap. 22: Female reproductive system

In: BANKS, W.: Histology and Comparative Organology: a text-atlas
Krieger Publishing Company, Huntington, New York, 245 - 261

BERWIND, T. (1954)

Elektronmikroskopische Untersuchungen am Fasersystem der Cervix uteri der Frau
Arch. Gynäk., 184, 459 - 468

BLANCHARD, T.L.; EVANS, L.H.; HURTGEN, J.P.; GARCIA, M.C. (1981)

Congenitally incompetent cervix in a mare

J. Am. Vet. Med. Assoc., 181, 266

BOWLING, A.T.; MILLON, L.; HUGHES, J.P. (1987)

An update of chromosomal abnormalities in mares

J. Reprod. Fertil. Suppl., 35, 149 - 155

BREEVELD-DWARKASING, V.N.A.; DE BOER-BROUWER, M.; TE KOPPELE, J.M.;
BANK, R.A.; VAN DER WEIJDEN, G.C.; TAVERNE, M.A.M.; VAN DISSEL-
EMILIANI, F.M.F. (2003)

Regional differences in water content, collagen content, and collagen degradation in
the cervix of nonpregnant cows

Biol. Reprod., 69, 1600 - 1607

BUSCH, W. (1991)

Kap. 11.5: Künstliche Besamung beim Rind - Insemination

In: BUSCH, W.; LÖHLE, K.; PETER, W. (Hrsg.): Künstliche Besamung bei
Nutztieren,

2. Aufl., Gustav Fischer Verlag, Stuttgart, 369 - 406

BUSCH, W.; SCHULZ, J. (1993)

Geburtshilfe bei Haustieren

Gustav Fischer Verlag Jena, Stuttgart, 272 - 286

BUSCH, W.; KLUG, E. (1998)

Kap. 31: Fortpflanzungsstörungen bei der Stute und Krankheiten der weiblichen Geschlechtsorgane

In: DIETZ, O.; HUSKAMP, B. (Hrsg.): Handbuch Pferdepraxis,

2. Aufl., Ferdinand Enke Verlag, Stuttgart, 567 - 600

CHATDARONG, K.; KAMPA, N.; AXNÉR, E; LINDE-FORSBERG, C. (2002)

Investigation of cervical patency and uterine appearance in domestic cats by fluoroscopy and scintigraphy

Reprod. Dom. Anim., 37, 275 - 281

DANFORTH, D.N.; BUCKINGHAM, J.C.; RODDICK, J.W. (1960)

Connective tissue changes incident to cervical effacement

Am. J. Obstet. Gynecol., 80, 939 - 945

DIXON, W.J. (1993)

BMDP Statistical Software Manual, Volume 1 and 2,

University of California Press, Berkeley

DUENBOSTEL, K. (1983)

1. Rasterelektronmikroskopische Untersuchung vom weiblichen Geschlechtstrakt des Schweines im Östrus und Interöstrus

2. Vergleichende quantitative Untersuchungen über den Spermientransport beim Schwein nach Insemination von Frischsperma mit und ohne Oxytocin und Tiefgefriersperma

Diss. Agr., Göttingen

ECKSTEIN, P.; ZUCKERMANN, S. (1960)

Morphology of the reproductive tract

In: LAMMING, G.E. (Edit.): Marshalls Physiology of Reproduction

Little, Brown & Company, Boston, 43

EL-BANNA, A.A.; HAFEZ, E.S.E. (1972)

The uterine cervix in mammals

Am. J. Obstet. Gynecol., 112, 145 - 164

FATEH EL-BAB, M.R.; EL-NAGGAR, M.A. (1975)

A histological and histochemical study of the cervix uteri of the buffalo cow during the estrus cycle

Zbl. Vet. Med. A, 22, 164 - 175

FOSANG, A.J.; HANDLEY, C.J.; SANTER, V.; LOWTHER, D.A.; THORBURN, G.D. (1984)

Pregnancy-related changes in the connective tissue of the ovine cervix

Biol. Reprod., 30, 1223 - 1235

FOX, H. (1993)

Chap. 10: Immunocompetent cells in the cervix and vagina

In: GRIFFIN, P.D.; JOHNSON, P.M. (Edit.): Local immunity in reproductive tract tissues,

Oxford University Press, 177 - 186

GIER, H.T.; MARION, G.B. (1968)

Uterus of the cow after parturition: Involutional changes

Am. J. Vet. Res., 29, 83 - 96

GINTHER, O.J. (1992)

Chap.1: Reproductive anatomy

In: GINTHER, O.J. (Edit.): Reproductive biology of the mare, basic and applied aspects,

2. Edition, Equiservices, 1 - 40

GÖTZE, R. (1950)

Neuzeitliche Embryotomie bei Pferd und Rind

4. Auflage, Verlag M. u. H. Scharper, Hannover, 25 - 73

GRAU, H.; WALTER, P. (1958)

Zu Feinbau und Schleimsekretion der Cervix uteri der Wiederkäuer

Berl. Münch. Tierärztl. Wschr., 71, 423 - 426

GRAU, H. (1960)

Kap. 8: Weibliche Geschlechtsorgane

In: KRÖLLING, O.; GRAU, H.: Lehrbuch der Histologie und vergleichenden mikroskopischen Anatomie der Haustiere,

10. Aufl., Verlag Paul Parey, Berlin, 354 - 395

GREGORY, R.M. (1977)

Untersuchungen über die Dauer der Öffnungsphase beim Rind sowie ihre Beeinflussung mit einem β -Rezeptoren-stimulierendem Präparat

Diss. Vet. Med., Hannover

GRUNERT, E. (1993)

Geburtsverletzungen und Geburtsschäden des Muttertiers

In: RICHTER, J.; GÖTZE, R.: Tiergeburtshilfe,

4. Aufl., Verlag Paul Parey, 352 - 379

HAFEZ, E.S.E.; KANAGAWA, H. (1975)

The female reproductive tract: comparative aspects

In: HAFEZ, E.S.E. (Edit.): Scanning electron microscopic atlas of mammalian reproduction

Thieme Verlag, Stuttgart, 128 - 141

HAFEZ, E.S.E.; HAFEZ, B. (2000)

Chap. 6: Transport and Survival of Gametes

In: HAFEZ, E.S.E.; HAFEZ, B. (Edit.): Reproduction in Farm Animals,

7. Edition, Williams & Wilkins, Philadelphia, 82 - 95

HALBERT, G.W.; DOBSON, H.; WALTON, J.S.; BUCKRELL, B.C. (1990)

The structure of the cervical canal of the ewe

Theriogenology, 33, 977 - 992

HEINONEN, V. (1914)

Anatomische und histologische Untersuchung über die Cervix uteri von *Sus scrofa*
Diss. Vet. Med., Leipzig

HUCHZERMEYER, S. (2003)

Funktionelle und morphologische Studien über die Zervix uteri im Stadium der
Ingravidität
Diss. Vet. Med., Giessen

HUCHZERMEYER, S.; WEHREND, A.; BOSTEDT, H. (2004)

Histomorphology of the equine cervix
Anat. Histol. Embryol., 33, 1 - 5

HUSZAR, G.; NAFTOLIN, F. (1984)

The myometrium and uterine cervix in normal and preterm labor
N. Engl. J. Med., 30, 571 - 581

JOHNSTON, S.D.; ROOT KUSTRITZ, M.V.; OLSON, P.N.S. (2001a)

Chap. 1: Sexual differentiation and normal anatomy of the bitch
In: JOHNSTON, S.D.; ROOT KUSTRITZ, M.V.; OLSON, P.N.S.: Canine and Feline
Theriogenology,
W.B Saunders, Philadelphia, 1 - 15

JOHNSTON, S.D.; ROOT KUSTRITZ, M.V.; OLSON, P.N.S. (2001b)

Chap. 4: Breeding management and artificial insemination of the bitch
In: JOHNSTON, S.D.; ROOT KUSTRITZ, M.V.; OLSON, P.N.S.: Canine and Feline
Theriogenology,
W.B Saunders, Philadelphia, 41 - 65

JOHNSTON, S.D.; ROOT KUSTRITZ, M.V.; OLSON, P.N.S. (2001c)

Chap. 24: Sexual differentiation and normal anatomy of the queen
In: JOHNSTON, S.D.; ROOT KUSTRITZ, M.V.; OLSON, P.N.S.: Canine and Feline
Theriogenology,
W.B Saunders, Philadelphia, 389 - 395

KAINER, R.A. (1992)

Chap. 1: Reproductive organs of the mare

In: McKINNON, A.O.; VOSS, J.L. (Edit.): Equine Reproduction,
1. Edition, Williams & Wilkins, Philadelphia, 5 - 16

KIESCHKE, S. (1919)

Anatomische und histologische Untersuchungen über die Cervix uteri von Bos taurus
Diss. Vet. Med., Leipzig

KLEIN, C.; HUCHZERMEYER, S.; WEHREND, A. (2006)

The function of the hymenal area and the cervix as microbiological barrier in the
mare

39. Jahrestagung über Physiologie und Pathologie der Fortpflanzung, Hannover, 16.
und 17. Februar

Repro. Dom. Anim., Suppl. 41, 1 - 44

KLOSS, S.; WEHREND, A.; FAILING, K.; BOSTEDT, H. (2002)

Erhebungen zur Art und Häufigkeit mechanischer Geburtsstörungen beim Schaf
unter besonderer Berücksichtigung des Prolapsus vaginae ante partum

Berl. Münch. Tierärztl. Wschr., 115, 247 - 251

KRISTINSSON, G.; WISSDORF, H. (1985)

Bau der Cervix uteri und Verlauf des Canalis cervicis uteri beim Schaf

Tierärztl. Praxis, 13, 299 - 305

LAUER, J. (1977)

Die klinische Zytodiagnostik zur Verifizierung symptomarmer Genitalinfektionen bei
der Stute

Diss. Vet. Med., Gießen

LAX, S.; DIETEL, M.; LÖNING, TH.; BÖCKER, W. (2004)

Kap. 39: Weibliche Geschlechtsorgane

In: BÖCKER, W.; DENK, H.; HEITZ, PH.U. (Hrsg.): Pathologie, 3. Aufl.

Elsevier Urban & Fischer, München, 920 - 938

LEISER, R. (1990)

Kap. 14: Weibliche Geschlechtsorgane

In: MOSIMANN, W.; KOHLER, T. (Hrsg.): Zytologie, Histologie und mikroskopische Anatomie der Haussäugetiere

Verlag Paul Parey, Berlin, 232 - 248

LEISER, R. (1999)

Weibliche Geschlechtsorgane - Allgemeine und vergleichende Betrachtung

In: NICKEL, R.; SCHUMMER, A.; SEIFERLE, E. (Hrsg.): Lehrbuch der Anatomie der Haustiere, Band 2,

8. Aufl., Parey Buchverlag, Berlin, 393 - 412

LIBAL, U. (1990)

Histologische Untersuchungen an der Cervix uteri der Sau

Diss. Agr., Göttingen

LIEBICH, H.-G. (1999)

Kap. 14: Weibliche Geschlechtsorgane

In: LIEBICH, H.-G. (Hrsg.): Funktionelle Histologie der Haussäugetiere,

3. Aufl., Schattauer Verlag, Stuttgart, 284 - 302

LIGGINS, G.C. (1978)

Ripening of the cervix

Semin. Perinatol., 2, 261 - 271

LUQUE, E.H.; BASSANI, M.M.; RAMOS, J.G.; MAFFINI, M.; CANAL, A.; KASS, L.; CALDINI, E.G.; FERREIRA Jr., J.M.C.; MUÑOZ DE TORO, M.; MONTES, G.S. (1997)

Leukocyte infiltration and collagenolysis in cervical tissue from intrapartum sheep

J. Vet. Med., A 44, 501 - 510

MORÉ, J. (1984)

Anatomy and histology of the cervix uteri of the ewe: new insights

Acta Anat., 120, 156 - 159

MUDRA, K. (1991)

Kap. 12.4: Künstliche Besamung beim Schwein - Insemination

In: BUSCH, W.; LÖHLE, K.; PETER, W. (Hrsg.): Künstliche Besamung bei Nutztieren,

2. Aufl., Gustav Fischer Verlag, Stuttgart, 487 - 496

MULLINS, K.J.; SAACKE, R.G. (1989)

Study of the functional anatomy of bovine cervical mucosa with special reference to mucus secretion and sperm transport

Anat. Rec., 225, 106 - 117

NAQVI, S.M.K.; PANDEY, G.K.; GAUTAM, K.K.; JOSHI, A.; GEETHALAKSHMI, V.; MITTAL, J.P. (2005)

Evaluation of gross anatomical features of cervix of tropical sheep using cervical silicone moulds

Anim. Reprod. Science, 85, 337 - 344

NOAKES, D.E. (2001a)

Chap. 7: The puerperium and the care of the newborn

In: NOAKES, D.E.; PARKINSON, T.; ENGLAND, G.C.W. (Edit.): Arthur's Veterinary Reproduction and Obstetrics,

8. Edition, W.B. Saunders, Philadelphia, 189 - 202

NOAKES, D.E. (2001b)

Chap. 10: Maternal dystocia, causes and treatment

In: NOAKES, D.E.; PARKINSON, T.; ENGLAND, G.C.W. (Edit.): Arthur's Veterinary Reproduction and Obstetrics,

8. Edition, W.B. Saunders, Philadelphia, 229 - 244

PARKINSON, T. (2001a)

Chap. 22: Infertility in the cow

In: NOAKES, D.E.; PARKINSON, T.; ENGLAND, G.C.W. (Edit.): Arthur's Veterinary Reproduction and Obstetrics,

8. Edition, W.B. Saunders, Philadelphia, 383 - 472

PARKINSON, T. (2001b)

Chap. 29: Reproduction in male animals

In: NOAKES, D.E.; PARKINSON, T.; ENGLAND, G.C.W. (Edit.): Arthur's Veterinary Reproduction and Obstetrics, 8. Edition, W.B. Saunders, Philadelphia, 673 - 694

PETER, W. (1991)

Kap. 13.7: Künstliche Besamung beim Schaf - Durchführung der Insemination

In: BUSCH, W.; LÖHLE, K.; PETER, W. (Hrsg.): Künstliche Besamung bei Nutztieren,

2. Aufl., Gustav Fischer Verlag, Stuttgart, 532 - 540

PREUSS, F. (1954)

Untersuchungen zu einer funktionellen Betrachtung des Myometriums vom Rind
Gegenbauers Morphologisches Jahrbuch, 93, 193

PRIEDKALNS, J. (1987)

Female reproductive system

In: DELLMANN, H.-D.; BROWN, E.M. (Edit.): Textbook of Veterinary Histology, 3. Edition, Lea & Febiger, Philadelphia, 334 - 335

REINHOLD, G.; ROMMEL, W.; SCHULZ, J. (1987)

Untersuchung zum anatomischen Aufbau der Cervix uteri des Merinofleischschafes unter dem Aspekt der künstlichen Besamung

Mh. Vet. Med., 42, 364 - 368

RIERA, F.L.; HINRICHS, K.; HUNT, P.R.; KENNEY, R.M. (1989)

Cervical hyperplasia with prolapse in a mare

J. Am. Vet. Med. Assoc., 195, 1393 - 1394

RIGBY, J.P. (1967)

The cervix uteri of the sow during oestrus

Vet. Rec., 80, 672 - 675

RÖBER, C. (1914)

Anatomische und histologische Untersuchungen über die Cervix uteri von Equus caballus, Equus asinus und Ovis aries

Diss. Vet. Med., Leipzig

ROMEIS, B. (1989a)

Kap. 8.2.5.1: Färben der Schnitte - Doppelfärbung mit H & E

In: ROMEIS, B.: Mikroskopische Technik,

17. Aufl., Urban & Schwarzenberg, München, 235

ROMEIS, B. (1989b)

Kap. 25.1.3.1.4: Untersuchung des Binde- und Stützgewebes - Trichromfärbung nach Goldner

In: ROMEIS, B.: Mikroskopische Technik,

17. Aufl., Urban & Schwarzenberg, München, 499

ROMEIS, B. (1989c)

Kap. 25.1.3.1.7: Untersuchung des Binde- und Stützgewebes - Azanfärbung nach Heidenhain

In: ROMEIS, B.: Mikroskopische Technik,

17. Aufl., Urban & Schwarzenberg, München, 501

RÜSSE, M. (1965)

Der Geburtsablauf beim Rind

Arch. Exp. Veterinärmed., 19, 783-805; 963 - 1026

RÜSSE, I.; GRUNERT, E. (1993)

Das gravide Muttertier - Genitale Graviditätsveränderungen

In: RICHTER, J.; GÖTZE, R.: Tiergeburtshilfe,

4. Aufl., Verlag Paul Parey, Berlin, 58 - 61

SCHAETZ, F. (1984)

Einengung des Geburtsweges.

In: BAIER, W.; SCHAETZ, F.: Tierärztliche Geburtskunde,
5. Aufl., Enke-Verlag, Stuttgart, 135 - 138

SCHLOTTHAEUR, C. F.; ZOLLMANN, P. E. (1956)

The occurrence of so-called white heifer disease in a white Shetland pony mare
J. Am. Vet. Med. Assoc., 129, 309 - 310

SCHMALTZ, R. (1912)

Das Geschlechtsleben der Haussäugetiere

In: Harm's Lehrbuch der Tierärztlichen Geburtshilfe, 1. Teil,
4. Aufl., Verlagsbuchhandlung Richard Schoetz, Berlin, 23 - 29

SCHMIDT, J. (1924)

Abnormitäten und Krankheiten des Muttertieres als Geburtshindernisse

In: Harm's Lehrbuch der tierärztlichen Geburtshilfe,
6. Aufl., Verlagsbuchhandlung Richard Schoetz, Berlin, 162 - 233

SCHNORR, B.; KRESSIN, M. (2001)

Entwicklung der Geschlechtsorgane

In: SCHNORR, B.; KRESSIN, M. (Hrsg.): Embryologie der Haustiere,
4. Aufl., Enke Verlag, Stuttgart, New York, 180 - 197

SCHUH, R. (1993)

Histomorphometrische Untersuchungen an der Cervix uteri bei Katze, Hund, Schaf,
Rind und Pferd

Diss. Vet. Med., München

SEIFERLE, E. (1933)

Über Art- und Altersmerkmale der weiblichen Geschlechtsorgane unserer
Haussäugetiere Pferd, Rind, Kalb, Ziege, Kaninchen

Zeitschr. Anat. Entw., 110, 1 - 80

SERTICH, P.L. (1992)

Chap. 46: Cervical problems in the mare

In: MCKINNON, A.O.; VOSS, J.L. (Edit.): Equine Reproduction,
1. Edition, Williams & Wilkins, Philadelphia, 404 - 407

SOBIRAJ, A. (1994)

Geburtsschwierigkeiten bei Schaf und Ziege - Auswertung des
Patientenaufkommens aus sieben Ablampperioden an einer geburtshilflichen Klinik
Dtsch. tierärztl. Wschr., 101, 471 - 476

STRAUSS, G. (1969)

Funktionsbedingte Unterschiede der Feinstruktur des kollagenen Bindegewebes
menschlicher Uteri
Arch. Gynäko., 208, 147 - 177

TILLMANN, H.; MEINECKE, B.; WEISS, R. (1982)

Genitalinfektionen beim Pferd
Tierärztl. Praxis, 10, 91 - 114

TRAUTMANN, A. (1917)

Anatomisches und Histologisches über die Cervix uteri
Archiv f. wissensch. u. prakt. Tierheilkunde, 43, 239 - 261

WARD, W.R. (1975)

Bovine parturition physiology
Vet. Rec., 97, 151

WEHREND, A.; BOSTEDT, H. (2005)

Untersuchungen zur speziesspezifischen Bedeutung der Zervix als Dystokieursache
Tierärztl. Umschau, 60, 7 - 12

WEHREND, A.; BOSTEDT, H.; LEISER, R. (2004)

Lichtmikroskopische Untersuchungen zur Architektur des bovinen zervikalen Gewebes nach Spontangeburt oder Auszug mit mechanischen Geburtshelfern
Tierärztl. Praxis, 32, 75 - 78

WEHREND, A.; FAILING, K.; BOSTEDT, H. (2003)

Cervimetry and ultrasonographic observations of the cervix regression in dairy cows during the first 10 days post partum
J. Vet. Med. A., 50, 470 - 473

WEHREND, A.; HERFEN, K.; LITZKE, L.-F.; BOSTEDT, H. (2001)

Hysterektomie bei einer Jungstute mit einer Zervix duplex und rezidivierender Endometritis
Pferdeheilkunde, 17, 141 - 144

WEHREND, A.; REINLE, T.; HERFEN, K.; BOSTEDT, H. (2002a)

Die Fetotomie beim Rind unter besonderer Berücksichtigung postoperativer Komplikationen - eine Auswertung von 131 Operationen
Dtsch. tierärztl. Wschr., 109, 56 - 61

WEHREND, A.; TRASCH, K.; FAILING, K.; BOSTEDT, H. (2002b)

Untersuchungen zum regionalen pH-Wert in Vagina, Zervix und Uterus von Kühen im Interöstrus.
Dtsch. Tierärztl. Wschr., 110, 65 - 68

WERGIN, W.P. (1979)

Cyclic changes in the surface structure of the cervix from ewe as revealed by scanning electron microscopy
Tissue Cell, 11, 359 - 370

WESTERMAYER, H. (1958)

Struktur der Längsmuskelschicht im Uterus des Schweines und ihre funktionelle Bedeutung
Diss. Vet. Med., München

WILLE, R. (1938)

Der Gebärmutterhals des Rindes - Neuere Forschungen über die Sterilität
Tierärztl. Rundschau, 48, 781 - 786

WILSON, M.S. (2001)

Transcervical insemination techniques in the bitch
Vet. Clinics of North America: Small Animal Practice, 31, 291 - 305

WROBEL, K.-H. (1971)

Histologische, histochemische und elektronenmikroskopische Untersuchungen an
der Cervix uteri des Rindes
Habilitationsschrift, Beiheft zum Zbl. Vet. Med., 15, Verlag Paul Parey, Berlin

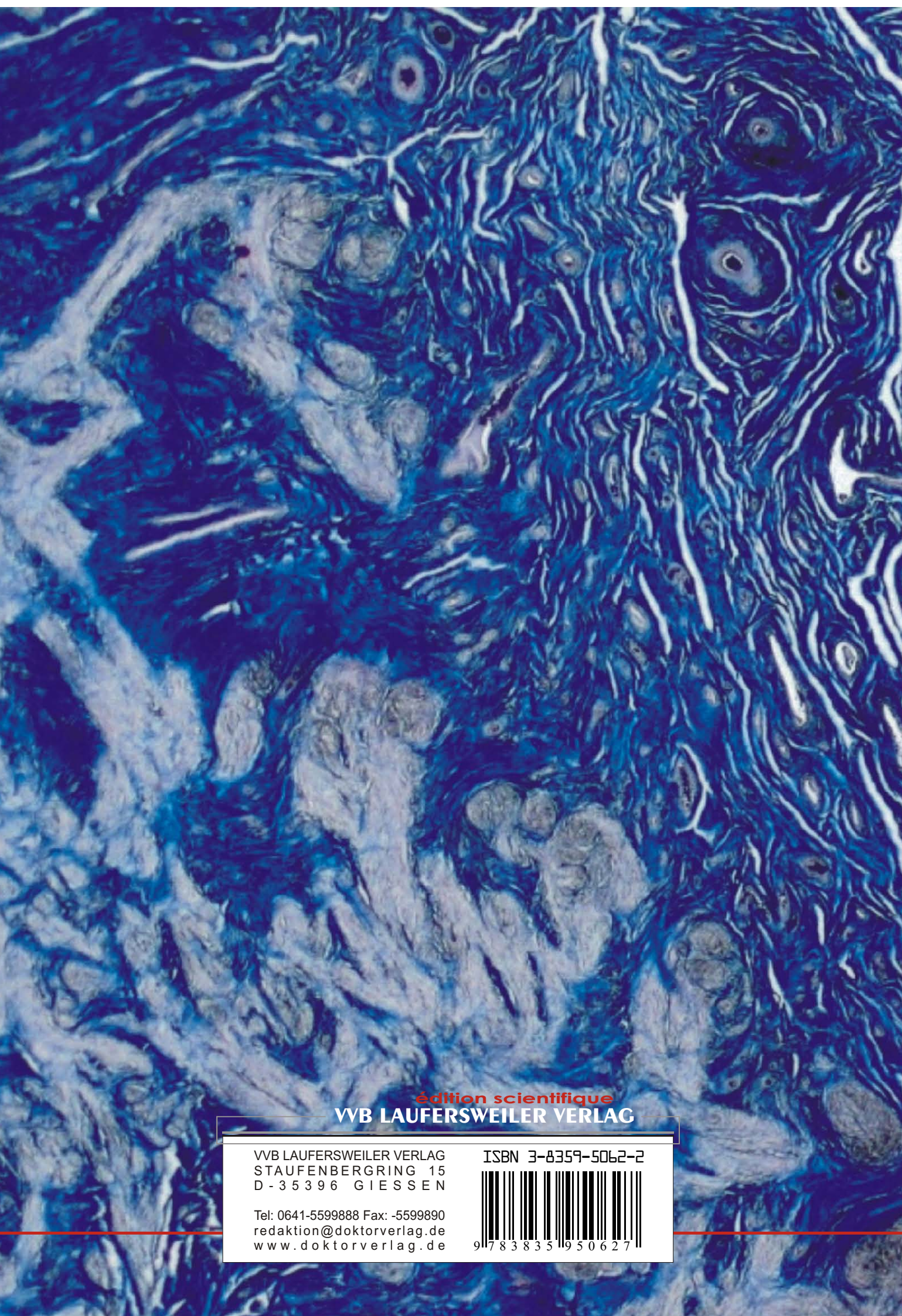
WROBEL, K.-H.; KÜHNEL, W. (1967)

Histologische Untersuchungen am Epithel der Cervix Uteri des Rindes
Berl. Münch. Tierärztl. Wschr., 80, 328 - 332

ZAMBELLI, D.; BUCCIOLI, M.; CASTAGNETTI, C.; BELLUZZI, S. (2004)

Vaginal and cervical anatomic modifications during oestrus cycle in relation to
transcervical catheterization in the domestic cat
Reprod. Dom. Anim., 39, 76 - 80

Ich erkläre: Ich habe die vorgelegte Dissertation selbständig und ohne unerlaubte fremde Hilfe und nur mit den Hilfen angefertigt, die ich in der Dissertation angegeben habe. Alle Textstellen, die wörtlich oder sinngemäß aus veröffentlichten oder nicht veröffentlichten Schriften entnommen sind, und alle Angaben, die auf mündlichen Auskünften beruhen, sind als solche kenntlich gemacht. Bei den von mir durchgeführten und in der Dissertation erwähnten Untersuchungen habe ich die Grundsätze guter veterinärmedizinischer Praxis, wie sie in der „Satzung der Justus-Liebig-Universität Gießen zur Sicherung guter wissenschaftlicher Praxis“ niedergelegt sind, eingehalten.



édition scientifique
VVB LAUFERSWEILER VERLAG

VVB LAUFERSWEILER VERLAG
STAUFENBERGRING 15
D - 3 5 3 9 6 G I E S S E N

Tel: 0641-5599888 Fax: -5599890
redaktion@doktorverlag.de
www.doktorverlag.de

ISBN 3-8359-5062-2



9 783835 195062 7