

COMPUTERTOMOGRAPHISCHE DARSTELLUNG DER PROSTATA BEI RÜDEN UNTERSCHIEDLICHEN ALTERS

Sabine Schulze



INAUGURAL-DISSERTATION zur Erlangung des Grades eines **Dr. med. vet.**
beim Fachbereich Veterinärmedizin der Justus-Liebig-Universität Gießen



édition scientifique
VVB LAUFERSWEILER VERLAG

Das Werk ist in allen seinen Teilen urheberrechtlich geschützt.

Jede Verwertung ist ohne schriftliche Zustimmung des Autors oder des Verlages unzulässig. Das gilt insbesondere für Vervielfältigungen, Übersetzungen, Mikroverfilmungen und die Einspeicherung in und Verarbeitung durch elektronische Systeme.

1. Auflage 2013

All rights reserved. No part of this publication may be reproduced, stored in a retrieval system, or transmitted, in any form or by any means, electronic, mechanical, photocopying, recording, or otherwise, without the prior written permission of the Author or the Publishers.

1st Edition 2013

© 2013 by VVB LAUFERSWEILER VERLAG, Giessen
Printed in Germany



édition scientifique
VVB LAUFERSWEILER VERLAG

STAUFENBERGRING 15, D-35396 GIESSEN
Tel: 0641-5599888 Fax: 0641-5599890
email: redaktion@doktorverlag.de

www.doktorverlag.de

Aus dem Klinikum Veterinärmedizin, Klinik für Geburtshilfe, Gynäkologie und
Andrologie der Groß- und Kleintiere mit Tierärztlicher Ambulanz
der Justus-Liebig-Universität Gießen

Betreuer: Prof. Dr. Axel Wehrend

**COMPUTERTOMOGRAPHISCHE DARSTELLUNG DER
PROSTATA BEI RÜDEN UNTERSCHIEDLICHEN ALTERS**

INAUGURAL-DISSERTATION

zur Erlangung des Grades eines

Dr. med. vet.

beim Fachbereich Veterinärmedizin
der Justus-Liebig-Universität Gießen

eingereicht von

Sabine Schulze

Tierärztin aus Dresden

Gießen 2013

Mit Genehmigung des Fachbereichs Veterinärmedizin
der Justus-Liebig-Universität Gießen

Dekan: Prof. Dr. Dr. h. c. Martin Kramer

Gutachter: Prof. Dr. Axel Wehrend

Prof. Dr. Carsten Staszyc

Tag der Disputation: 23.05.2013

Für meine Großväter

Inhaltsverzeichnis

1	Einleitung	1
2	Literatur	2
2.1	Makroskopischer und histologischer Aufbau der Prostata.....	2
2.2	Funktion der Prostata	5
2.3	Erkrankungen der Prostata.....	6
2.3.1	Benigne Prostatahyperplasie	6
2.3.2	Prostatazysten	9
2.3.3	Squamöse Prostatametaplasie	11
2.3.4	Prostatitis	12
2.3.5	Prostataabszess	14
2.3.6	Prostataneoplasien	15
2.4	Canine Prostata spezifische Arginin Esterase.....	19
2.5	Darstellungsmöglichkeiten der Prostata	21
2.5.1	Röntgen	22
2.5.2	Sonographie.....	25
2.5.3	Computertomographie	29
2.5.4	Magnetresonanztomographie	34
3	Material und Methoden	37
3.1	Tiere.....	37
3.1.1	Voruntersuchung.....	39
3.1.2	Blutprobenentnahme und Narkose	40
3.2	Blutuntersuchungen.....	41
3.2.1	Bestimmung von Testosteron	41
3.2.2	Bestimmung der Caninen Prostata Spezifischen Arginin Esterase	42
3.3	Computertomographische Untersuchungen	42
3.4	Dokumentation und Auswertung der Computertomographischen Daten	44
3.4.1	Hoden	45
3.4.2	Prostata.....	46
3.5	Volumenberechnungen der Prostata	58
3.6	Berechnung von Sollwerten von Länge, Breite, Höhe und Volumen der Prostata.....	59
3.7	Darstellung der Prostata eines euthanasierten Rüden post mortem in situ...	59

3.8	Statistische Analysen.....	60
4	Ergebnisse.....	64
4.1	Blutuntersuchungen.....	64
4.1.1	Konzentration von Testosteron	64
4.1.2	Konzentration der Caninen Prostata Spezifischen Arginin Esterase	64
4.2	Hoden	67
4.3	Prostata	67
4.3.1	Beschaffenheit	67
4.3.2	Vorversuch.....	71
4.3.3	Messungen	74
4.3.4	Kontrastmittel-Untersuchung	78
4.3.5	Computertomographische Dichte	80
4.3.6	Volumen.....	83
4.3.7	Vergleich der Messwerte mit den Sollwerten nach RUEL et al. (1998) ...	89
5	Diskussion.....	92
5.1	Diskussion der Fragestellung	92
5.2	Diskussion der Methodik.....	93
5.2.1	Hoden	94
5.2.2	Computertomographische Untersuchungen und Auswertung	94
5.2.3	Prostata.....	97
5.3	Diskussion der Ergebnisse	100
5.3.1	Beschaffenheit der Prostata.....	100
5.3.2	Dimensionen der Prostata	101
5.3.3	Computertomographische Dichte der Prostata.....	104
5.3.4	Gesamtvolumen der Prostata	105
5.3.5	Canine Prostata Spezifische Arginin Esterase	107
5.4	Schlussbetrachtung	107
6	Zusammenfassung	109
7	Summary.....	112
8	Anhang.....	114
9	Literaturverzeichnis.....	134

Abkürzungsverzeichnis

belg.	belgisch
C	Fensterlage
CD-ROM	Compact Disc Read-only memory
cm	Zentimeter
CPSE	Caninen Prostata Spezifischen Arginin Esterase
CT	Computertomographie
DICOM	Digital Imaging and Communications in Medicine
DVG	Deutsche Veterinärmedizinische Gesellschaft
dt.	deutsch
EDTA	Ethylendiamintetraacetat
Eff. mAs	effektiver Röhrenstrom
ELISA	Enzyme Linked Immunosorbant Assay
et al.	et alii
franz.	französisch
G	Gauge
gr.	groß
HE	Hounsfield-Einheit
Hrsg.	Herausgeber
kg	Kilogramm
KM	Kontrastmittel
koll	Kollimation
kV	Röhrenspannung
l	Liter
Ltd	limited
LHD	Langhaardackel
M	Musculus
min	Minute
mAs	Röhrenstrom
mg	Milligramm
MHz	Megahertz
ml	Milliliter

mm	Millimeter
n	Menge der betrachteten Ereignisse
ng	Nanogramm
nmol	Nanomol
Nr	Nummer
PIN	Prostatic Intraepithelial Neoplasia
Qual. Ref. mAs	Qualitäts Referenz Röhrenstrom
RHD	Rauhaardackel
ROI	Region of Interest
±s	Standardabweichung
schw.	Schweizer
STIR	Short Tan Inversion Recovery
SF	Streufaktor
U	Umdrehungen pro Minute
W	Fensterbreite
\bar{x}	Arithmetischer Mittelwert

Sonderzeichen

%	Prozent
®	Warenzeichen

1 Einleitung

Pathologische Veränderungen der Prostata stellen einen nicht unerheblichen Anteil der andrologischen Erkrankungen beim nicht kastrierten Rüden dar. Die Häufigkeit dieser Beschwerden nimmt im Alter deutlich zu (JOHNSTON et al. 2001; JOHNSON, 2006; SMITH, 2008).

Da das Erfassen von pathologischen Veränderungen der Prostata nur durch eine klinische Untersuchung in vielen Fällen nicht zur Diagnosestellung ausreicht, ist der Einsatz bildgebender Verfahren für eine korrekte Ansprache der vorliegenden Veränderungen und deren Prognose unerlässlich. Mit Hilfe der Sonographie und der Röntgenuntersuchung stehen in der Veterinärmedizin bewährte diagnostische Mittel zur Verfügung. In den letzten Jahren konnten auf dem Gebiet der Computertomographie und Magnetresonanztomographie wesentliche Fortschritte erzielt werden. Gerade die Computertomographie bietet neue und moderne Möglichkeiten der bildgebenden Diagnostik. In der Veterinärmedizin existieren bis dato nur wenige wissenschaftlichen Veröffentlichungen zur computertomographischen Darstellung der Prostata. Systematische Gruppenuntersuchungen zu diesem Thema sind selten.

Ziel der vorliegenden Arbeit ist es, zu untersuchen, wie sich die Prostata bei klinisch andrologisch gesunden, unkastrierten Rüden verschiedener Rassen und unterschiedlichen Alters ohne und mit der Anwendung von Kontrastmittel darstellt. Neben der Beurteilung des Erscheinungsbildes und der Größenbestimmung der Prostata sollte das Volumen dieser akzessorischen Geschlechtsdrüse bestimmt werden. Ferner soll die Hypothese überprüft werden, dass zwischen verschiedenen computertomographischen und tier-individuellen Parametern Zusammenhänge bestehen.

2 Literatur

2.1 Makroskopischer und histologischer Aufbau der Prostata

Die *Prostata* (Vorsteherdrüse) ist, abgesehen von der schwach ausgebildeten *Ampulla ductus deferentis* (Samenleiterampulle), die einzige makroskopisch darstellbare akzessorische Geschlechtsdrüse beim Rüden (GASSE, 1999, WEISS, 1999). Das Organ wird dorsal vom Rektum und ventral von der Symphyse des Os pubis oder der ventralen Bauchwand begrenzt. Die genaue kraniokaudale Lage ist von der Größe des Organs (JOHNSTON et al., 2001) und vom Alter (WEISS, 2007; DREIER, 2010) abhängig. Während die Prostata beim bis zu zwei Monate alten Rüden vollständig intraabdominal liegt, ist sie beim acht Monate alten Hund in der Beckenhöhle zu finden. Histologisch überwiegt vor allem Bindegewebe. Mit Erreichen der Geschlechtsreife im Alter von etwa zwei Jahren vergrößert sich das Organ unter steigender Testosteronkonzentration im Blut, erlangt seine volle Funktionsfähigkeit und verlagert sich wieder nach kranial in die Bauchhöhle. Unter anhaltender Androgensekretion beim erwachsenen, fertilen Rüden kommt es zu einer Vergrößerung der epithelialen Anteile der Prostata, welche durch Zellhyperplasie und -hypertrophie gekennzeichnet ist. Beim geriatrischen Rüden über zwölf Jahren beginnt die „senile“ Involution und die Prostata liegt aufgrund der nachlassenden Testosteronproduktion rein abdominal. Histologisch ist das Verhältnis von Bindegewebe und Drüsengewebskomponente dann sehr variabel (VOLLMERHAUS et al. 1994; JOHNSTON et al., 2001; WEISS, 2007; GOERICKE-PESCH und HOFFMANN, 2008; DREIER, 2010).

Die Prostata besteht aus einem großen *Corpus prostatae* (*Pars externa*) mit halbkugeligem *Lobus dexter* und *Lobus sinister* sowie einer kleinen *Pars disseminata* (*Pars interna*). Die longitudinale Grenze zwischen *Lobus dexter* und *Lobus sinister* wird dorsal und ventral jeweils von einem Sulcus markiert (SMITH, 2008). Das *Corpus prostatae* befindet sich außen auf dem Beckenstück der Harnröhre (*Pars pelvina urethrae*) und umgibt die Urethra sowie den terminalen Anteil des *Ductus deferens* und den Harnblasenhals allseitig (FONTBONNE, 2007). Die Größe des Drüsenkörpers variiert nach Rasse und Alter des Tieres und unterliegt hormonellen Einflüssen (GASSE, 1999; JOHNSTON et al., 2001; WEISS, 2007; SMITH, 2008).

Beispielsweise haben der Scottish Terrier und der Westhighland White Terrier physiologisch eine größere Prostata als andere Rassen dieser Körpergröße (RUEL et al., 1998; FONTBONNE, 2007). Das *Corpus prostaticae* hat eine derbe Konsistenz. Eine transrektale digitale Exploration des kaudalen und dorsalen Anteils vom Corpus ist möglich. Die *Pars disseminata* ist in Form von Drüsenläppchen in die Wand des Beckenstückes der Harnröhre eingelagert.

Embryologisch geht die Prostata aus Epithelknospen der *Pars pelvina* des *Sinus urogenitalis* hervor (SCHNORR, KRESSIN, 2001), welche etwa an den Tagen 35 bis 36 der Gestation in Erscheinung treten (LE ROY und NORTHRUP, 2009). Androgene stimulieren die Entwicklung der mesenchymalen und epithelialen Anteile der Prostata. Das primitive Prostataepithel differenziert sich unter Androgeneinfluss zu den drei glandulären Zellarten der Prostata: Basalzellen, Luminalzellen und neuroendokrine Zellen (LE ROY und NORTHRUP, 2009). Die Existenz von neuroendokrinen Zellen in der caninen Prostata wird in der Literatur kontrovers diskutiert (ANGELSEN et al., 1997; ISMAIL et al., 2002).

Bei der Prostata handelt es sich um eine tubuloazinöse zusammengesetzte Drüse. Die Drüsenwand sowie deren intraglandulären Gangabschnitte sind durch ein iso- bis hochprismatisches, sekretorisch aktives Epithel ausgekleidet (LIEBICH, 1999), wobei die Drüsenendstücke mehrfach buchtenartig erweitert sind (WEYRAUCH et al., 1998). Gelegentlich liegen dem Drüsenepithel abgeflachte, polygonale Basalzellen an, welchen die Funktion eines intra-epithelialen Transportsystems zugeschrieben wird (AUMÜLLER et al. 1980). Die Hauptzellen des sekretorisch aktiven Drüsenepithels enthalten zahlreiche proteinbildende Organelle, raues Endoplasmatisches Retikulum, Golgi-Apparate, viele Mitochondrien, azidophile Sekretvakuolen und Lipidtröpfchen als Zeichen einer hohen Enzymaktivität. Das Sekret dieser Hauptzellen ist beim Rüden proteinreich und rein serös. Aktive Epithelzellen zeigen eine apokrine Sekretion. Das hochprismatische Epithel des Ausführungsgangsystems (*Ductuli prostatici*, *Ductus prostatici*) wandelt sich vor der Einmündung in die Urethra in ein Übergangsepithel (AUMÜLLER et al. 1980; LIEBICH, 1999). Die zahlreichen Ausführungsgänge werden, in einer Schleimhautmulde (*Sinus prostaticus*) seitlich des Samenhügels (*Colliculus seminalis*) mündend, in das Harnröhrenlumen geleitet (GASSE, 1999). Das die Drüsenkomplexe umgebende interstitielle Bindegewebe ist durch ein lockeres

kollagen-elastisches Fasernetz gekennzeichnet. Zusammen mit eingelagerten glatten Muskelzellen bildet es ein muskulo-elastisches System (*Stroma myoelsticum*) (COONEY et al., 1992; WEYRAUCH et al., 1998; LIEBICH, 1999). Besonders das Stroma des *Corpus prostaticae* ist reich an glatter Muskulatur. Prominente bindegewebige Septen (*Septa prostatica*) unterteilen den linken und rechten Prostatalappen mittels eines medianen Septums und bilden die dicke Organkapsel (*Capsula prostaticae*). Diese besteht aus einem *Stratum musculare* und einem *Stratum fibrosum* (COONEY et al., 1992; LIEBICH, 1999; JOHNSTON et al., 2001; SMITH, 2008).

Beide Prostatalappen besitzen eine voneinander unabhängige Blutversorgung (STEFANOV, 2004). Die Gefäße der arteriellen Blutversorgung haben ihren Ursprung in der *Aorta abdominalis* und im weiteren Verlauf in der *Arteria iliaca interna*. Diese verzweigt sich in die *Arteria pudenda interna*, aus welcher die *Arteria prostatica* entspringt (GASSE, 1999). Die arteriellen Gefäßverzweigungen erreichen die Prostata im cranialen, lateralen und kaudalen Bereich, durchtreten die Kapsel als subkapsuläre Arterien und versorgen das Drüsenparenchym (GASSE, 1999; GÜNZEL-APEL et al., 2001; STEFANOV, 2004). Die gleichnamigen venösen Blutbahnen verlaufen parallel zu den arteriellen Gefäßen (GASSE, 1999). Der caninen Prostata werden eine kapsuläre, eine parenchymale und eine urethrale Gefäßzone zugeschrieben (STEFANOV et al., 2000; STEFANOV, 2004).

Der Lymphabfluss erfolgt über die zum *Lymphocentrum iliosacrale* gehörigen *Lymphonodi iliaci mediales* und *Lymphonodi sacrales* (GASSE, 1999).

Die parasymphatische Innervation der akzessorischen Geschlechtsdrüsen erfolgt über die *Nervi pelvini*, welche aus den *Rami ventrales* der entsprechenden Sakralnerven hervorgehen. Sie bilden einen subperitonealen Plexus, in welchem sie mit sympathischen Fasern des *Nervus hypogastricus* vergesellschaftet sind. Der paarige *Nervus hypogastricus* entspringt sympathischen postganglionären Fasern aus dem *Ganglion mesentericum caudale*. Parasympathische und sympathische Nervenfasern bilden den einheitlichen *Plexus pelvinus* (DYCE et al., 1991; GASSE, 1999).

2.2 Funktion der Prostata

Wachstum und Funktion der Prostata werden im Wesentlichen durch Testosteron gesteuert. Die Voraussetzung dafür bildet eine funktionierende Hormonachse, gebildet aus Hypophyse, Hypothalamus und Hoden. Die Entwicklung der akzessorischen Geschlechtsdrüse wird ebenfalls durch Wachstumsfaktoren beeinflusst (FRICK und AULITZKY, 1991).

Die Funktion der Prostata als akzessorische Geschlechtsdrüse ist die Produktion des überwiegenden Anteils des Seminalplasmas beim Deckakt. Die Sekretion des tubuloazinösen, apokrinen Drüsenepithels wird durch parasymphatische Nervenimpulse angeregt. Hingegen wird die Kontraktion der glatten Muskelzellen und somit die Exkretion des Prostatasekrets in das Ausführungsgangsystem durch sympathische Nervenfasern stimuliert (JOHNSTON et al., 2001). In der Entstehung der Samenmenge stellt das Prostatasekret nach Produktion des Vorsekretes und der spermienreichen Hauptsamenfraktion die sogenannte Nachfraktion dar und kann beim Rüden bis zu 20 ml umfassen (ROOT KUSTRITZ, 2006; DREIER, 2010). Auch wenn keine Ejakulation stattfindet, produzieren und sezernieren die Drüsenzellen der Prostata kontinuierlich Sekret auf einem basalen Niveau. Bei der als prostatistischer Reflux bezeichneten Erscheinung wird circa 1 Milliliter pro Stunde des Prostatasekretes über das Ausführungsgangsystem der Prostata in die Urethra abgesondert und gelangt infolge des urethralen Drucks in die Harnblase (KRAMER et al., 1998). Bei sexueller Stimulation kommt es zu einem drastischen Anstieg der Sekretbildung und -freisetzung (RONQUIST und BRODY, 1985; FONTBONNE, 2007; GOERICKE-PESCH und HOFFMANN, 2008).

Die Hauptaufgabe der Prostata besteht in der Produktion von Prostatasekret, welches die gerichtete transzervikale Vorwärtsbewegung des ejakulierten Spermiums initiiert und unterstützt. Das Sekret mit einem pH-Wert von 6,3 bis 6,7 neutralisiert das saure Milieu der Vagina (LIEBICH, 1999; JOHNSTON et al., 2001; SMITH, 2008; GOERICKE-PESCH und HOFFMANN, 2008). Hohe Zinkkonzentrationen im Prostatasekret wirken bakterizid (FRICK und AULITZKY, 1991; NEAL et al., 1993; GOPALKRISHNAN et al. 1994; CHO et al., 2002). Diverse Proteine, Enzyme, Prostaglandine, Zytokine und Elektrolyte haben verschiedene immunsuppressive Funktionen und dienen dem Schutz und der Stabilisierung der

Spermien (ISAACS und COFFEY, 1984; FRENETTE et al., 1985; FRICK und AULITZKY, 1991; ENGLAND, 1991; KELLY, 1995).

Beim Menschen enthält das Seminalplasma reichlich Prostatasomen, von der Prostata apokrin sezernierte etwa 40 bis 500 nm große Vesikel mit einer bi- oder multilaminaren Lipoproteinmembran, welche reich an Cholesterin und Sphingomyelin ist. Verschiedene membrangebundene Enzymsysteme sowie ein hoher Gehalt an Proteinen, Elektrolyten und anderen kleinen Molekülverbindungen wie neuroendokrine Marker und Nukleinsäuren sind Voraussetzung für die zahlreichen Funktionen der Prostatasomen (RONQUIST und BRODY, 1985; ARIENTI et al., 1998; KRAVETS et al., 2000; GOERICKE-PESCH und HOFFMANN, 2008). So tragen sie maßgeblich zur Spermaverflüssigung (LILJA und LAURELL, 1984), zur Verbesserung der Spermienmotilität (STEGMAYR und RONQUIST, 1982, FABIANI et al., 1995) und zur intrauterinen Immunsuppression zum Schutz der Spermien bei (KELLY et al., 1991; SKIBINSKI et al., 1992; Kelly 1995; LAZAREVIC et al., 1995), was wiederum entscheidend für die Befruchtungsfähigkeit ist (FABIANI et al., 1995; KRAVETS et al., 2000). Beispielsweise schützt eine pH-Wert-abhängige Fusion von Prostatasomen und Spermien die Spermatozoen im sauren, humanen, vaginalen Milieu und bewahrt sie vor einer vorzeitigen akrosomale Reaktion (ARIENTI et al. 1997, 1998). ZELLI et al. (2012) konnten derartige Prostatasomen auch beim Rüden im Seminalplasma nachweisen.

2.3 Erkrankungen der Prostata

2.3.1 Benigne Prostatahyperplasie

Bei der benignen Prostatahyperplasie handelt es sich um eine altersabhängige primär nichtentzündliche Vergrößerung der Prostata, die durch eine diffuse Proliferation epithelialer und mesenchymaler Komponenten verursacht wird. Diese ist durch eine Zunahme der Zellzahl (Hyperplasie) und eine Zunahme der Zellgröße (Hypertrophie) des Drüsenepithels gekennzeichnet (WEISS, 2007). Histologisch dominiert in der Regel die Zellhyperplasie, welche epithelial, stromal oder kombiniert vorkommen kann (ZIRKIN und STRANDBERG, 1984; OLIVEIRA et al., 2006). Laut LEAV et al. (2001) betrifft die Hyperplasie vor allem die Basalzellen der Acini, während sich die Zellen des Epithels der Ductuli weniger stark vermehren. Im

Prozess der Zellhyperplasie entwickeln sich oft kleine multiple intraprostatiche Zysten.

Die benigne Prostatahyperplasie stellt die häufigste Erkrankung der Prostata beim Rüden dar (TESKE et al., 2002). Die Genese beginnt laut BERRY et al. (1986) bei 16 % der Rüden in einem Alter von circa zwei bis drei Jahren und nimmt einen progressiven Verlauf, sodass 50 % aller fünfjährigen und 95 % aller Beaglerüden über neun Jahren in einer Studie betroffen waren. In den Untersuchungen anderer Autoren zeigten alle Rüden über sieben Jahren histologische Hinweise auf eine benigne Prostatahyperplasie (BRENDLER et al., 1983; ZIRKIN und STRANDBERG, 1984; LOWSETH et al., 1990). Nach BRENDLER et al. (1983) wird ab einem Alter von fünf Jahren die glanduläre benigne Prostatahyperplasie von der komplexen Hyperplasie abgelöst. Histologisch manifestiert sich diese Form der Prostatahyperplasie durch ein gehäuftes Auftreten atrophischer Anteile des sekretorischen Drüsenepithels einerseits und dilatierter, teils zystischer epithelialer Acini andererseits. Die komplexe benigne Prostatahyperplasie entwickelt sich durch altersabhängige Umbauvorgänge aus der glandulären benignen Prostatahyperplasie, womit diese beiden histologischen Formen Ausdruck verschiedener Phasen derselben Erkrankung sind (BERRY et al., 1986). Mineralisationen des Prostataparenchyms im Zusammenhang mit der Hyperplasie können auftreten (BRADBURY et al., 2009).

Die Entwicklung einer benignen Prostatahyperplasie ist ein physiologisches altersabhängiges Phänomen bei unkastrierten Rüden. Die Ätiologie und Pathogenese dieser Vorgänge sind noch nicht vollständig geklärt. Es existieren keine anerkannten Rasse-Prädispositionen (VERSTEGEN und ONCLIN, 1999; JOHNSTON et al., 2001; MEMON, 2007). Als ursächlich wird eine androgene Stimulation der Prostata angenommen. Diese wird nicht von Testosteron selbst, sondern von dessen wirksameren Metaboliten 5- α -Dihydrotestosteron bewirkt (GLOYNA et al., 1970). Unter dem Einfluss des unter anderem in der Prostata exprimierten Enzyms 5- α -Reduktase wird Testosteron zu 5- α -Dihydrotestosteron reduziert. Sowohl beim Mann (RUSSELL und WILSON, 1994; ZHU und IMPERATO-MCGINLEY, 2009) als auch beim Rüden (SPAN et al., 1998) konnten in der Prostata zwei Isoformen der 5- α -Reduktase nachgewiesen werden: Typ I und Typ II. Diese Enzyme bewirken eine Akkumulation von 5- α -Dihydrotestosteron. Durch den Einsatz

eines 5- α -Reduktase-Hemmers kann eine effektive Regression der benignen Prostatahyperplasie erreicht werden. Prostatadurchmesser, Prostatavolumen und die Serumkonzentration von 5- α -Dihydrotestosteron werden durch die Behandlung mit einem Reduktase-Hemmer erheblich reduziert, ohne dass die Serumkonzentration von Testosteron beeinflusst wird (IGUER-OUADA und VERSTEGEN, 1997; VERSTEGEN und ONCLIN, 1999; JOHNSTON et al., 2000 und 2001; SIRINARUMITR et al., 2001 und 2002; GOERICKE-PESCH und HOFFMANN, 2008; ZHU und IMPERATO-MCGINLEY, 2009).

Bei älteren, an benigner Prostatahyperplasie erkrankten Rüden liegt eine erhöhte Aktivität der 5- α -Reduktase vor (MURAKOSHI et al., 1998) und der Katabolismus von 5- α -Dihydrotestosteron ist deutlich reduziert (ISAACS, 1983). Des Weiteren besitzt 5- α -Dihydrotestosteron eine höhere Bindungsaffinität zum intrazellulären Androgenrezeptor als Testosteron (JOHNSTON et al., 2001). Bei an benigner Prostatahyperplasie erkrankten Rüden wurde überdies eine potenzierte Expression von Androgenrezeptoren nachgewiesen (MURAKOSHI et al., 1998; GALLARDO et al., 2007).

Andere Autoren sehen eine Beteiligung von testikulären Östrogenen an der Ausbildung der benignen Prostatahyperplasie (WINTER et al., 1995; WINTER und LIEHR, 1996). Die Annahme, dass sich beim geriatrischen Rüden die Korrelation zwischen Testosteron und Östrogenen durch eine reduzierte testikuläre Testosteronproduktion und eine Erhöhung der Östrogene verschiebt, konnte jedoch nicht bestätigt werden (PETERS et al., 2000). Möglicherweise haben Östrogene einen relevanten induktiven Einfluss auf die Expression von Androgenrezeptoren (VERSTEGEN und ONCLIN, 1999; LEAV et al., 2001; ZHU et al., 2005; ARNOLD-GLOOR und JANETT, 2006; RICHTER et al., 2007; TAKAHASHI et al., 2007; ZHU und IMPERATO-MCGINLEY, 2009).

Auch Prolaktin wird von einigen Autoren eine Bedeutung in der Pathogenese der benignen Prostatahyperplasie zugeschrieben. Möglicherweise ist eine vermehrte Bildung von Prolaktin ein prädisponierender Faktor für die Entstehung dieser Erkrankung (EL ETREBY et al., 1979; EL ETREBY, und MAHROUS, 1979; NEVALAINEN et al., 1997; COSTELLO und FRANKLIN, 1994, 2002).

Häufig bleibt die benigne Prostatahyperplasie lange Zeit klinisch unauffällig. Erste Symptome sind neben unspezifischen Schmerzen des kaudalen Abdomens meist

Tenesmus, Defäkationsstörungen und abgeflachter Kot, welche auf eine Kompression des Rektums und umliegenden Organen durch die umfangsvermehrte Prostata zurückzuführen sind (ARBEITER, 1987; JOHNSON, 2006; ROMAGNOLI, 2007; WEISS, 2007; SMITH, 2008). Nach anderen Autoren dominieren Miktionsbeschwerden und Dysurie als primäre Symptome (HOLZMANN, 2001; ROMAGNOLI, 2007). In der Regel entwickeln sich im fortgeschrittenen Krankheitsstadium multiple, intraprostatische Zysten. Wenn diese mit der Urethra kommunizieren, kann es zu intermittierendem klarem bis blutigem urethralem Ausfluss kommen (JOHNSTON et al., 2001; JOHNSON, 2006; ROMAGNOLI, 2007; GOERICKE-PESCH und HOFFMANN, 2008; SMITH, 2008). Die chronische benigne Prostatahyperplasie kann sich prädisponierend auf die Entstehung einer ein- oder beidseitigen Perinealhernie auswirken (DREIER, 2010). Prostatahyperplasie und Prostatazysten können die Ursache für Infertilität sein, was möglicherweise auf ein verändertes Prostatasekret zurückzuführen ist (MEMON, 2007; ROMAGNOLI, 2007).

2.3.2 Prostatazysten

Grundsätzlich ist zwischen intraprostatischen und den paraprostatischen Zysten zu unterscheiden. Bei den intraprostatischen Zysten handelt es sich meist um diffuse zystische Veränderungen, welche regelmäßig bei einer benignen Prostatahyperplasie oder sekundär bei einer Prostatitis vorkommen (JOHNSTON et al., 2001; WEISS, 2007; PARRY, 2007).

Prostatazysten stellen multiple, in Form und Größe variable kavernöse Erweiterungen der Prostata mit einer eigenen Wand dar. Diese können sich als Retentionszysten innerhalb oder als paraprostatische Zysten außerhalb des Prostataparenchyms befinden (JOHNSTON et al., 2001; WEISS, 2007). Prostatazysten treten vor allem bei Rüden mittleren bis hohen Alters auf, wobei große und mittelgroße Hunde häufiger betroffen zu sein scheinen (GIRARD und DESPÔTS, 1995).

Ätiologisch entwickeln sich die Retentionszysten durch Obstruktion von *Ductuli prostatici* sowie durch Hypersekretion (GOBELLO und CORRADA, 2002; WEISS, 2007; SMITH, 2008). Eine andere Hypothese ist die Entwicklung von sekundär dilatierten *Acini* infolge einer durch endogenes oder exogenes Östrogen induzierten

Squamösen Metaplasie der Prostata. Das gleichzeitige Auftreten von Retentionszysten und einem Östrogen-sezernierenden Sertoli-Zelltumor beim Rüden wurde beschrieben (JOHNSTON et al., 2000; JOHNSTON et al., 2001).

Die ersten Veränderungen sind oft nur histologisch sichtbar. Sobald diese kleinen Zysten mit einander kommunizieren und makroskopisch evident werden, können sie als intraprostatiche Zysten angesprochen werden (BLACK et al., 1998). Sie erreichen in der Regel einen Durchmesser von wenigen Millimetern bis zu mehreren Zentimetern (PRÜFER et al., 2001; MÖHRKE, 2009). Laut einer Studie von BLACK et al. (1998) liegt bei älteren nicht kastrierten Rüden großer Rassen mit einem Durchschnittsgewicht von 31 Kilogramm und einem durchschnittlichen Alter von 8 Jahren die Prävalenz für Prostatazysten bei 14 %. Die Zysten sind mit einer milchig-weißlichen bis hellgelben Flüssigkeit gefüllt (JOHNSTON et al., 2001; WEISS, 2007). BOKEMEYER et al. (2011) wiesen bei der Untersuchung von 87 Rüden mit klinisch relevanten Retentionszysten oder Abszessen bei 18,4 % der Tiere Urin in den kavernen Läsionen der Prostata nach. Der Inhalt der Zysten kann durch Einblutungen aufgrund einer verstärkten Vaskularisation des hyperplastischen Drüsengewebes zum hämorrhagischen Sekret werden. Kommunizieren die Zysten mit der Urethra, so manifestiert sich dies in intermittierendem klarem bis blutigem urethralem Ausfluss respektive Hämaturie (JOHNSTON et al., 2001; JOHNSON, 2006; ROMAGNOLI, 2007; GOERICKE-PESCH und HOFFMANN, 2008; SMITH, 2008). Besteht keine Verbindung zur Urethra, so kann eine Akkumulation der Zystenflüssigkeit mit starken Größenzunahmen der Zysten die Folge sein (ROMAGNOLI, 2007; GOERICKE-PESCH und HOFFMANN, 2008). Je nach Größe der Zysten kann die Erkrankung lange Zeit latent verlaufen. Letztendlich auftretende klinische Symptome ähneln denen einer benignen Prostatahyperplasie. Bezeichnend sind Schmerzen im kaudalen Abdomen, Apathie, Defäkationsstörungen und Miktionsbeschwerden bis hin zur Dysurie. Patienten mit einem gleichzeitigen Sertoli-Zell-Tumor können zudem Symptome einer Östrogenintoxikation, wie Feminisierung und Anämie zeigen (JOHNSTON et al., 2001; ARNOLD-GLOOR und JANETT, 2006; MEMON, 2007; PARRY, 2007).

Die Ätiologie paraprostaticher Zysten ist bislang nicht eindeutig geklärt. Die zystischen Gebilde haften der Prostata adhäsiv an oder stehen über einen schmalen Stiel mit ihr in Verbindung. Paraprostatiche Zysten können eine beträchtliche Größe

annehmen und bis zu Tennisball-groß werden. Die in ihren Schichtdicken variable Wand kann mitunter mineralisierend verkalken oder verknöchern (STOWATER und LAMB, 1989; GIRARD und DESPÔTS, 1995; ZEKAS et al., 2004; ARNOLD- GLOOR und JANETT, 2006; WEISS, 2007; RENFREW et al., 2008; BRADBURY et al., 2009; MADEN et al. 2010). Circa 50 % der Zysten sind durch innere Septen unterteilt (STOWATER und LAMB, 1989). Meistens treten sie kranial lateral der Prostata auf und verdrängen die Harnblase kranial und ventral. Sporadisch sind die Zysten kaudal der Prostata im Becken zu finden (JOHNSTON et al., 2001). Die Hypothese, dass es sich um embryonale Überreste der Müllerschen Gänge handelt, konnte nur mit wenigen klinischen Fallbeispielen belegt werden (ATILOLA und PENNOCK, 1986; STOWATER und LAMB, 1989; ARNOLD-GLOOR und JANETT, 2006). Weiterhin ist es möglich, dass sie sich aus einer durch starke Vergrößerung die Prostatakapsel durchbrechende bereits existierenden Retentionszyste oder eine sogenannte Hämozyste infolge eines Hämatoms der Prostata entwickeln (STOWATER und LAMB, 1989; MÖHRKE, 2009). Das Durchschnittsalter der erkrankten Rüden beträgt acht Jahre. Verglichen mit anderen Erkrankungen der Prostata treten paraprostatistische Zysten selten auf (STOWATER und LAMB, 1989). Klinisch manifestieren sie sich mit ähnlichen Symptomen wie Retentionszysten (JOHNSTON et al., 2000; JOHNSTON et al., 2001). Eine Assoziation mit dem Auftreten von Perinealhernien wurde beschrieben (JOHNSTON et al., 2001; RENFREW et al., 2008).

2.3.3 Squamöse Prostatametaplasie

Die squamöse Metaplasie des Prostataepithels stellt eine pathologische Veränderung unter dem Einfluss von Östrogen dar (VERSTEGEN und ONCLIN, 1999; WEISS, 2007). Das einschichtige, unverhornte Drüsenepithel der Acini und Ductuli wird zum mehrschichtigen verhornenden Plattenepithel transformiert, wobei auch das Epithel der Urethra und des Präputiums betroffen sein können (MOULTON, 1978; VERSTEGEN und ONCLIN, 1999; JOHNSTON et al., 2001; DREIER, 2010). Die metaplastischen Zellen sind metabolisch inaktiv, und können zu einer Sekretstauung in den Drüsengängen führen (MOULTON, 1978; JOHNSTON et al., 2001; JOHNSON, 2006; ARNOLD-GLOOR und JANETT, 2006; PARRY, 2007).

Histologisch sind zystische, mit Detritus gefüllte Hohlräume typisch, welche sich zu Retentionszysten entwickeln können (VERSTEGEN und ONCLIN, 1999; JOHNSTON et al., 2001; WEISS, 2007; PARRY, 2007). Makroskopisch stellt sich die Prostata unregelmäßig vergrößert mit höckeriger Oberfläche und von derber Konsistenz dar (POST und KILBORN 1987; JOHNSON, 2006; WEISS, 2007).

Häufige Ursache dieser Veränderungen ist ein anhaltender Hyperöstrogenismus durch einen Sertoli-Zelltumor. Seltener kommt eine exogene Östrogenquelle als Auslöser in Frage (HALL et al., 1976; MOULTON, 1978; VERSTEGEN und ONCLIN, 1999; JOHNSTON et al., 2001; HOLZMANN, 2001; JOHNSON, 2006; WEISS, 2007; DREIER, 2010). Möglicherweise vermitteln Östrogenrezeptoren in Zellen der Drüsengänge, des Stromas und in circa zehn Prozent der Epithelzellen die östrogene Wirkung am Prostataparenchym (HENSON, 2001; KRAFT et al., 2008). Die Effekte des Östrogens auf das Prostataepithel sind nach Eliminierung der Östrogenquelle potentiell reversibel (JOHNSON, 2006; ARNOLD-GLOOR und JANETT, 2006; PARRY, 2007; DREIER, 2010).

Die Squamöse Prostatametaplasie wirkt sich prädisponierend auf ascendierende, hochgradige purulente Entzündungen der Prostata durch bakterielle Infektionen sowie Obstruktionen der Urethra infolge abgeschilfter Epithelien aus (MOULTON, 1978; POST und KILBORN 1987; JOHNSTON et al., 2001; ARNOLD-GLOOR und JANETT, 2006; WEISS, 2007).

Klinisch kann die Erkrankung asymptomatisch verlaufen. Nach einer aufsteigenden Infektion ähneln die Symptome denen einer Prostatitis und umfassen Fieber, Anorexie und Apathie. Schmerzen im kaudalen Abdomen, urethraler Ausfluss bis hin zur Hämaturie und Defäkationsstörungen können ebenfalls vorkommen (JOHNSTON et al., 2001).

2.3.4 Prostatitis

Als Prostatitis wird eine akut oder chronisch verlaufende entzündliche Veränderung des Prostataparenchyms bezeichnet. Alters- oder Rasseprädispositionen sind nicht beschrieben. Die vorwiegend sekundär auftretende Erkrankung tritt bei älteren unkastrierten Tieren, oft infolge einer benignen Prostatahyperplasie mit Prostatazysten, häufig in Erscheinung. Beim kastrierten Rüden ist dieses

Krankheitsbild aufgrund der Atrophie der Prostata selten oder nicht existent. Auch eine squamöse Prostatametaplasie oder eine Neoplasie der Prostata können die Ursache einer Prostatitis sein. Aus einer Prostatitis können sich Prostataabszesse entwickeln (VERSTEGEN und ONCLIN, 1999; JOHNSTON et al., 2001; WALLACE, 2001; MEMON, 2007; GOERICKE-PESCH und HOFFMANN, 2008; MÖHRKE, 2009).

Während beim Menschen die Entzündung sowohl von septischem als auch von aseptischem Charakter sein kann, dominiert beim Hund die bakterielle Prostatitis (JOHNSTON et al., 2001). Meistens erfolgt die Infektion ascendierend von Entzündungen in Harnröhre, Blase, Nieren, Hoden, Nebenhoden und Samenleiter aus (KRAMER et al., 1998; JOHNSTON et al., 2001; WEISS, 2007; GOERICKE-PESCH und HOFFMANN, 2008). Beim Rüden existieren verschiedene Abwehrmechanismen, welche eine bakterielle Kolonisation der Prostata durch retrograd aufsteigende Infektionen vorbeugen sollen. Dazu zählen die mechanische Spülung der Harnröhre durch häufige Miktion, die Schließfunktion der urethralen Muskulatur, die bakterizide Wirkung vom sogenannten Antibacterial Factor im Prostatasekret sowie eine lokale Produktion von Immunglobulin A in der Prostata. Pathologische Veränderungen von Prostataparenchym und -sekretion durch Erkrankungen wie beispielsweise die benigne Prostatahyperplasie oder die Squamöse Prostatametaplasie oder andere Krankheiten wie Urethraobstruktionen durch Harnsteine oder Neoplasien können die Abwehrmechanismen stören und wirken sich prädisponierend für eine Prostatitis aus (WILLIAMS und NILES, 1999; VERSTEGEN und ONCLIN, 1999; JOHNSTON et al., 2001; DAVIDSON, 2003; JOHNSON, 2006; ARNOLD-GLOOR und JANETT, 2006; KRAFT et al., 2008). Prostatazysten begünstigen durch hämorrhagisch veränderte Zystenflüssigkeit als einen idealen Nährboden für Bakterien Infektionen des Prostataparenchyms. Auch eine hämatogene oder eine vom Rektum ausgehend lymphogene Keimabsiedlung sind, wenn auch weniger häufig, als Infektionswege möglich (JOHNSTON et al., 2001; WEISS, 2007; GOERICKE-PESCH und HOFFMANN, 2008). Während das akute Stadium einer Prostatitis vor allem die mit entzündlichem Exsudat gefüllten Acini betrifft, ist bei der chronischen Form vorrangig das interstitielle Gewebe betroffen (BAUMUELLER und MADSEN, 1977).

Bei circa 70 Prozent der Fälle dominiert ein einziger Erreger bei einer Infektion der Prostata (JOHNSTON et al., 2001). Vorherrschende Keime sind vor allem aerober Natur, wie beispielsweise *Escherichia coli*, *Staphylococcus spp.*, *Streptococcus spp.*, *Proteus mirabilis*, *Klebsiella spp.*, *Enterobacter spp.*, *Haemophilus spp.*, *Pseudomonas spp.* und *Pasteurella spp.* (WEISS et al., 1998; VERSTEGEN und ONCLIN, 1999; JOHNSTON et al., 2000; JOHNSTON et al., 2001; WEISS, 2007; SMITH, 2008). Prostataentzündungen aufgrund einer Infektion mit *Brucella canis* können ebenfalls auftreten (VERSTEGEN und ONCLIN, 1999; JOHNSTON et al., 2000; JOHNSTON et al., 2001; WANKE, 2004; HOLLETT, 2006). Infektionen durch Anaerobier sind selten. Gelegentlich werden *Mycoplasmen spp.* oder *Ureaplasmen spp.* als Erreger isoliert. Seltener wurden Pilzinfektionen durch *Blastomyces dermatitidis*, *Cryptococcus spp.* oder *Coccidioides spp.* als Ursache einer Prostatitis gefunden (JOHNSTON et al., 2000; JOHNSTON et al., 2001; ROMAGNOLI, 2007; MEMON, 2007; SMITH, 2008).

Die klinischen Symptome einer Prostatitis variieren je nach Krankheitsstadium. Während bei der akuten Prostatitis Anzeichen einer systemischen Erkrankung wie Fieber, Anorexie, Depression, Schmerzen der Lumbal- und Retroperitonealregion, ein steifer Gang oder Bewegungsunlust sowie urethraler Ausfluss, Hämaturie und Pollakisurie dominieren, können chronische Krankheitsverläufe asymptomatisch verlaufen. Mögliche klinische Befunde können Apathie, Anorexie, Infertilität, Hämaturie bis hin zu hämorrhagisch-purulentem Harnröhrenausfluss oder rezidivierende Harnwegsinfektionen sein. Oft ist die Prostata dieser Patienten nicht schmerzhaft (KRAMER et al., 1998; VERSTEGEN und ONCLIN, 1999; JOHNSTON et al., 2000; JOHNSTON et al., 2001; ARNOLD-GLOOR und JANETT, 2006; ROMAGNOLI, 2007; MEMON, 2007; GOERICKE-PESCH und HOFFMANN, 2008; SMITH, 2008; MÖHRKE, 2009; DREIER, 2010). Das Auftreten von Endokarditiden infolge einer akuten Prostatitis durch Erregerstreuung ist nicht ungewöhnlich (WEISS, 2007).

2.3.5 Prostataabszess

Prostataabszesse können infolge von bakteriellen Infektionen der Prostata auftreten. Aus der Akkumulation von purulentem Zelldetritus in Kavernen des chronisch

entzündeten Drüsenparenchyms kann die Entstehung von Mikroabszessen resultieren. Sobald sich diese vergrößern, können sie zu ausgedehnten Abszessen konfluieren. Auch die Infektion vorhandener Prostatazysten kann ätiologisch eine Rolle spielen (WILLIAMS und NILES, 1999; JOHNSTON et al., 2001; GOERICKE-PESCH und HOFFMANN, 2008; KRAFT et al., 2008). Der mögliche Zusammenhang zwischen der Entstehung eines Prostataabszesses und einer Prostataneoplasie wurde beschrieben, ist aber wissenschaftlich nicht eindeutig geklärt (ROHLEDER und JONES, 2002).

Klinische Symptome variieren je nach Größe des Abszesses und umfassen neben Fieber, Inappetenz und Apathie, Tenesmus und teilweise blutig-eitrigen Fluor aus der Urethra. Oft sind diese Patienten infertil. Eine Ruptur der Abszesse in die Abdominalhöhle führt oft zu einer perakuten Schocksymptomatik aufgrund einer Septikämie und einer Peritonitis sowie der Ausbreitung der Infektionserreger im Urogenitaltrakt (KRAMER et al., 1998; JOHNSTON et al., 2000; JOHNSTON et al., 2001; GERWING, 2002; ARNOLD-GLOOR und JANETT, 2006; ROMAGNOLI, 2007; MEMON, 2007; GOERICKE-PESCH und HOFFMANN, 2008; SMITH, 2008; DREIER, 2010).

2.3.6 Prostataneoplasien

Insgesamt treten Neoplasien der Prostata beim Rüden relativ selten auf, sind dann aber meistens maligne (VERSTEGEN und ONCLIN, 1999; SUTTER-STEINMANN und PARVIS, 2005; WEISS, 2007). Im Vergleich zu anderen Tierarten ist die Inzidenz für eine derartige Erkrankung beim Hund wesentlich höher, nur beim Menschen wird die Prävalenz für Prostataneoplasien noch übertroffen (HALL et al., 1976; LANDIS et al., 1999; SUTTER-STEINMANN und PARVIS, 2005). In einer europäischen Studie von TESKE et al. (2002) mit über 15 000 Rüden waren 431 Hunde an der Prostata erkrankt, wovon 13 % an einem Prostatakarzinom litten. Die häufigsten Prostatatumoren beim Rüden stellen Adenokarzinome oder undifferenzierte Karzinome dar (HALL et al., 1976; VERSTEGEN und ONCLIN, 1999; JOHNSTON et al., 2001; SUTTER-STEINMANN und PARVIS, 2005; WEISS, 2007). Selten werden Übergangsepithelkarzinome (JOHNSTON et al., 2001; SUTTER-STEINMANN und PARVIS, 2005), Plattenepithelkarzinome, Lymphome

(WINTER et al., 2006; ASSIN et al., 2008), Tumore mesenchymalen Ursprungs wie primäre Hämangiosarkome (HAYDEN et al., 1992) oder Leiomyosarkome (HALL et al., 1976; HAYDEN et al., 1999; SUTTER-STEINMANN und PARVIS, 2005) sowie Metastasen von Lymphosarkomen, Hämangiosarkomen und Squamösen Zellkarzinomen (HALL et al., 1976; JOHNSTON et al., 2001) diagnostiziert. Benigne Tumoren wie Fibrome, Leiomyome oder Adenome treten nur vereinzelt auf (HALL et al., 1976; SUTTER-STEINMANN und PARVIS, 2005; WEISS, 2007). Sekundäre Neoplasien der Prostata können sich aus infiltrierenden Übergangskarzinomen des Blasenhalses entwickeln (SUTTER-STEINMANN und PARVIS, 2005).

Prostataneoplasien kommen überwiegend bei älteren Rüden vor, wobei für das Adenokarzinom der Prostata ein Durchschnittsalter von circa zehn Jahren beschrieben wurde (GERWING, 2002). Mittelgroße bis große Hunde scheinen häufiger betroffen zu sein. TESKE et al. (2002) konnten ein erhöhtes Risiko für Prostatakarzinome beim Bouvier des Flandres feststellen. Nach Ansicht vieler Autoren besteht keine weitere Rasseprädisposition (LEAV und LING, 1968; HALL et al., 1976; WATERS et al., 1998; VERSTEGEN und ONCLIN, 1999; CORNELL et al., 2000; NOLTE und NOLTE, 2000; JOHNSTON et al., 2001; GERWING, 2002; TESKE et al., 2002; SUTTER-STEINMANN und PARVIS, 2005).

Eine Kastration hat keinen Einfluss auf die Inzidenz von Prostataneoplasien, so dass kastrierte und sexuell intakte Tiere gleichermaßen im ähnlichen Alter erkrankt sind (VERSTEGEN und ONCLIN, 1999; CORNELL et al., 2000; TESKE et al., 2002; SUTTER-STEINMANN und PARVIS, 2005). Nach TESKE et al. (2002) ist die Kastration für eine Initiierung der Entstehung von Prostatakarzinomen beim Hund irrelevant, kann sich wohl aber begünstigend auf die Tumorentwicklung auswirken. In einer Studie von CORNELL et al. (2000) waren 63 % der 76 an Prostatakarzinomen erkrankten Rüden kastriert, wobei bei 27 % der Patienten die Kastration innerhalb der letzten zwölf Monate vor Diagnose der Prostataneoplasie erfolgte. Das mediane Zeitintervall zwischen Kastration und Diagnose des Prostatakarzinoms betrug in dieser Arbeit sieben Jahre. Insgesamt scheint die Erkrankung bei kastrierten Patienten einen drastischeren Verlauf zu nehmen (SUTTER-STEINMANN und PARVIS, 2005). Bei unkastrierten Rüden sind Adenokarzinome häufiger als andere Prostataneoplasien vorzufinden. Die Häufigkeit oder das Auftreten von Metastasen bleibt von einer Kastration unbeeinflusst (CORNELL et al., 2000).

Es bestehen keine offensichtlichen Beziehungen zwischen der benignen Prostatahyperplasie des älteren Rüden oder anderen Erkrankungen der Prostata und der Genese von Prostatakarzinomen (LEAV und LING, 1968; HALL et al., 1976; NOLTE und NOLTE, 2000; JOHNSTON et al., 2001; SUTTER-STEINMANN und PARVIS, 2005; WEISS, 2007).

Makroskopisch ist die Prostata meist vergrößert und asymmetrisch. Das Organ weist eine derbe Konsistenz auf und zeigt eine unregelmäßige, höckerige Oberfläche. Gelegentlich ist die abdominale oder rektale Palpation der Prostata schmerzhaft und das Organ nur schwer vom umliegenden Gewebe abzugrenzen (LEAV und LING, 1968; JOHNSTON et al., 2001; SUTTER-STEINMANN und PARVIS, 2005; DREIER, 2010).

Bei Karzinomen der Prostata vermehren sich in erster Linie die Zellen der Ductuli, während bei der benignen Prostatahyperplasie vor allem die Basalzellen der Acini betroffen sind (LEAV et al., 2001). Häufig weist das Parenchym Mineralisationen auf (JOHNSTON et al., 2001; MEMON, 2007; SMITH, 2008; BRADBURY et al., 2009; DREIER, 2010). LEAV und LING (1968) haben das Adenokarzinom der Prostata fünf verschiedenen Typen zugeordnet. Ausschlaggebend für diese histologische Graduierung waren unterschiedliche Differenzierungsgrade des Prostataparenchyms.

Für die klinische Bedeutung ist die genannte histologische Einteilung der Adenokarzinome irrelevant, da alle Typen sich hochgradig maligne verhalten. 70 - 80 % der Patienten weisen zum Zeitpunkt der Diagnosestellung klinisch Metastasen auf. Bei 80 - 90 % der Tiere werden bei der Sektion Metastasen diagnostiziert (WATERS et al., 1998; CORNELL et al., 2000; SUTTER-STEINMANN und PARVIS, 2005). Bei circa zwei Drittel der Patienten ist die Lunge betroffen. Die Metastasierung vollzieht sich des Weiteren lymphatisch in die regionäre Lymphknoten wie beispielsweise die internen und externen Darmbein-, Becken- und sublumbale Lymphknoten. Auch Leber, Milz, Herz, Nieren, das Omentum und Mesenterium sowie entfernte Lymphknoten und die Nebennieren können betroffen sein (LEAV und LING, 1968; CORNELL et al., 2000; JOHNSTON et al., 2001; SUTTER-STEINMANN und PARVIS, 2005). Metastasen im Blasen Hals mit einer Verlegung der Harnleiter oder im periproktalem Bindegewebe und Muskulatur wurden beschrieben (LEAV und LING, 1968; WEISS, 2007). Außerdem metastasieren etwa ein Drittel der

Adenokarzinome in die Knochen vom Becken und die Lendenwirbelsäule (LEAV und LING, 1968; WATERS et al., 1998; SUTTER-STEINMANN und PARVIS, 2005; WEISS, 2007). Dabei scheinen die Rüden mit Knochenmetastasen jünger zu sein als solche Patienten ohne eine Metastasierung in Knochenstrukturen (CORNELL et al., 2000). Aufgrund des aggressiven und lokal invasiven Wachstums der malignen Prostataneoplasien kommt es nicht selten zur Durchsetzung der Prostatakapsel mit Tumorzellen und darüber hinaus zu Infiltration und Verwachsungen mit dem umliegenden Gewebe wie dem knöchernen Becken, Rektum, Kolon, Harnröhre oder Harnblase mit Tumorzellen. Dadurch ist eine Einengung des Beckeneinganges möglich (LEAV und LING, 1968; HALL et al., 1976; SUTTER-STEINMANN und PARVIS, 2005).

Die meist erst im fortgeschrittenen Krankheitsstadium auftretenden klinischen Anzeichen einer Prostataneoplasie sind bedingt durch eine Größenzunahme des Organs mit nachfolgender Kompression von periprostatischen Strukturen sowie durch Metastasen (JOHNSTON et al., 2001). Charakteristisch sind Tenesmus, Konstipation und Anorexie (GERWING, 2002). Laut LEAV und LING (1968) sind 65 % der Patienten durch Gewichtsverlust klinisch auffällig. Ebenfalls können Symptome von einer Erkrankung des unteren Harntraktes wie Strangurie, Dysurie, Hämaturie oder Inkontinenz auftreten. Typischerweise zeigen die betroffenen Tiere ein druckdolentes Abdomen, beziehungsweise Schmerzen im Lendenbereich. Oft beobachtete Symptome sind Hinterhandschwäche oder dort lokalisierte neurologische Defizite, vor allem dann, wenn Metastasen in der Lendenwirbelsäule auftreten (LEAV und LING, 1968; CORNELL et al., 2000; NOLTE und NOLTE, 2000; JOHNSTON et al., 2001; GERWING, 2002; SUTTER-STEINMANN und PARVIS, 2005; SMITH, 2008). Da die klinischen Symptome denen anderer Erkrankungen der Prostata, wie beispielsweise der benignen Prostatahyperplasie, Prostatazysten, Prostatitis oder Prostataabszess gleichen können, ist die Diagnose einer Prostataneoplasie oft schwierig zu stellen (LEAV und LING, 1968; NOLTE und NOLTE, 2000; SUTTER-STEINMANN und PARVIS, 2005). Vermutlich wird die wahre Inzidenz von Prostataneoplasien aufgrund von fehlenden Labortests für subklinische Krankheitsverläufe und multiplen Differentialdiagnosen wie primäre neurologische Erkrankungen oder altersbedingte Spondylosen bei Schmerzen,

Parese oder Paralyse der Hintergliedmaßen unterschätzt (LEROY und NORTHROP, 2009).

Die beim Menschen zur Früherkennung von Prostatakarzinomen geläufigen Laborparameter wie das *Prostata Spezifisches Antigen* (PSA) und *Saure Phosphatase (prostatic acid phosphatase, AcP)* sind beim Hund in der Diagnostik von Erkrankungen der Prostata umstritten (MC ENTEE et al., 1987; TESKE und NICKEL, 1996; NOLTE und NOLTE, 2000; GOBELLO und CORRADA, 2002; GOBELLO et al., 2002; DAVIDSON, 2003; JOHNSON, 2006). Die *Prostatic acid phosphatase* (AcP) differiert bei Rüden mit einer gesunden Prostata und solchen, welche einer Erkrankung der Prostata aufweisen nicht signifikant (GOBELLO et al., 2002; AMORIM et al., 2004). Das *prostate-specific antigen* (PSA) konnte bei Rüden nicht oder nur in sehr geringer Konzentration nachgewiesen werden (GOBELLO et al., 2002; AMORIM et al., 2004; GOERICKE-PESCH und HOFFMANN, 2008).

Verschiedenen Autoren haben die Synthese der Caninen Prostata spezifische Arginin Esterase von Prostatakarzinomzellen untersucht (MC ENTEE et al., 1987; ANIDJAR et al., 2001; LEROY et al., 2004). MC ENTEE et al. (1987) untersuchten ein als *Canine prostatic secretory protease* betiteltes Enzym als einen möglichen immunologischen Marker zur Detektion von caninen Adenokarzinomen der Prostata. Eine geringe Sensitivität von 25 % des Enzyms für neoplastisches canines Prostataepithel stellte es in dieser Studie als inadäquat für die Routinediagnostik von Adenokarzinomen der Prostata heraus.

2.4 Canine Prostata spezifische Arginin Esterase

Bei der Caninen Prostata spezifischen Arginin Esterase (CPSE) handelt es sich um ein von den Epithelzellen der Prostata synthetisiertes und sezerniertes Enzym beim Rüden (CHAPDELAINÉ et al., 1984; ISAACS und COFFEY, 1984; FRENETTE et al., 1983; FRENETTE et al., 1986; FRENETTE et al., 1987; LEROY et al., 2004). Das Enzym konnte in geringen Mengen auch in den Geweben anderer Organe, wie beispielsweise in Pankreas, Skelettmuskulatur, Leber, Nieren und Blase nachgewiesen werden (FRENETTE et al., 1987; CHAPDELAINÉ et al., 1991; LEROY et al., 2004). Die Konzentration dieses Enzyms in diesen Organen ist jedoch sehr gering. In der Prostata konnte eine um das Tausendfache höhere Konzentration

an Prostata spezifische Arginin Esterase mRNA detektiert werden (CHAPDELAINE et al., 1991). Die Synthese in der Prostata erfolgt unter der Steuerung von Androgenen und kann durch eine Antiandrogen-Therapie oder eine Kastration gehemmt werden (FRENETTE et al., 1983; ISAACS und COFFEY, 1984; CHAPDELAINE et al., 1984; CHAPDELAINE et al., 1988b; JUNIEWICZ et al., 1990). Das Enzym stellt über 90 % der Proteine im Prostatasekret beim Hund und kommt in allen Fraktionen des Ejakulates vor (ISAACS und COFFEY, 1984; CHAPDELAINE et al., 1984; FRENETTE et al., 1986). FRENETTE et al. (1987) bestimmten die Konzentration der caninen Prostata spezifischen Arginin Esterase im Serum bei 30 erwachsenen Mischlingsrüden über ein Radioimmunoassay. Die Untersuchungen ergaben einen Mittelwert von 71 +/- 9 ng/ml.

Die canine Prostata spezifische Arginin Esterase ist ein Glykoprotein und gehört wie das Prostata spezifische Antigen beim Mann zur Familie der Kallikreine (ISAACS und COFFEY, 1984; CHAPDELAINE et al., 1988; CHAPDELAINE et al., 1991). Die Aminosäuren-Sequenz der Nukleinsäuren zeigt Ähnlichkeiten zu denen der RNA und DNA des Prostata Spezifischen Antigens und anderer Kallikreine (CHAPDELAINE et al., 1988a und 1988b).

Dem Enzym werden eine proteolytische Wirkung und die Eigenschaft der Spermien-Bindung zugesprochen. Das Wirkungsoptimum der caninen Prostata spezifischen Arginin Esterase liegt bei einem pH-Wert zwischen 8,0 und 8,6. Dies entspricht in etwa dem alkalischen Milieu des weiblichen Geschlechtstraktes (ISAACS und COFFEY, 1984; FRENETTE et al., 1985). Die beim Mann erwiesene Funktion der Sperma-Koagulierung durch Hydrolyse durch das Prostata spezifische Antigen konnte bei der Prostata spezifischen Arginin Esterase des Hundes nicht nachgewiesen werden (LILJA, 1985; FRENETTE et al., 1985).

Die canine Prostata spezifische Arginin Esterase ist sowohl im Blut, im Sperma als auch im Harn nachweisbar (TEINFALT et al., 2000; GOBELLO et al., 2002). Das Enzym stellt einen Marker für die Sekretion der Prostata dar (CHAPDELAINE et al., 1984; FRENETTE et al., 1987). Neuere Untersuchungen stellen das Enzym als einen Parameter zur frühzeitigen Diagnostik der benignen Prostatahyperplasie dar. In einer Studie mit 89 Hunden von LEVY et al. (2009) konnten anhand der Konzentration der caninen Prostata spezifischen Arginin Esterase im Serum diejenigen Rüden, welche an einer benignen Prostatahyperplasie erkrankt waren, von den gesunden Tieren

ohne benigne Prostatahyperplasie unterschieden werden. Mit zunehmender Masse der erkrankten Prostata nimmt die Konzentration der Caninen Prostata spezifischen Arginin Esterase im Serum zu. Die für die benigne Prostatahyperplasie typische Aktivitätssteigerung ließ sich bei Hunden, welche an einer Prostatitis oder einem Adenokarzinom der Prostata erkrankt waren, nicht nachweisen. Der diagnostische Wert der Caninen Prostata spezifischen Arginin Esterase liegt laut LEVY et al. (2009) in der Bestätigung oder dem Ausschluss der Diagnose einer benignen Prostatahyperplasie schon vor dem Auftreten von klinischen Symptomen. Je nach Testergebnis besteht die Notwendigkeit weiterer diagnostischer Untersuchungen, wie einer sonographischen Untersuchung. Eine Antiandrogen-Therapie kann in ihrem Verlauf kontrolliert werden (LEVY et al., 2009).

TEINFALT et al. (2000) führten Untersuchungen zu einem sogenannten *prostataspezifischen Protein* im Harn von Rüden durch. Dieses wurde als die ins Seminalplasma sezernierte canine Prostata spezifische Arginin Esterase identifiziert. Die Ergebnisse dieser Studie zeigten das Enzym als Marker im Harn für die akute oder nekrotisierende Prostatitis. Für die Diagnose der benignen Prostatahyperplasie oder der chronischen Prostatitis ergibt sich laut den Untersuchungen keine diagnostische Relevanz der gemessenen Werte.

2.5 Darstellungsmöglichkeiten der Prostata

Wenn auch die einfach durchführbare digitale rektale Palpation der kaudalen und dorsalen Anteile der Prostata Informationen über Größe, Form, Symmetrie, Oberflächenbeschaffenheit, Konsistenz sowie eine mögliche Druckdolenz des Organs gibt, so ist zur weiteren Differenzierung der speziellen Erkrankungen der Prostata die bildgebende Diagnostik unentbehrlich (JOHNSTON et al., 2001; GOERICKE-PESCH und HOFFMANN, 2008; DREIER, 2010). Obgleich die Sonographie sehr detaillierte Informationen zur Prostata liefert und die Methode der Wahl darstellt, so kann durch eine röntgenologische Untersuchungen ein Überblick über das Organ verschafft werden (JOHNSTON und FEENEY, 1984; ATALAN et al., 1999c; BISCHOFF, 2003; RAULT, 2007; RENFREW et al., 2008; RUSSO et al., 2009; VIGNOLI et al., 2011). Mit der Weiterentwicklung der bildgebenden Methoden in der Veterinärmedizin stehen auch die Computertomographie und die

Magnetresonanztomographie als gut geeignete diagnostische Hilfsmittel zur Untersuchung des Abdomens und der Beckenhöhle zur Verfügung (ASSHEUER und SAGER, 1997; SAMII et al., 1998; HENNINGER und PAVLICEK, 2001a und b; HENNINGER, 1997 und 2002; OHLERTH und SCHARF, 2007; TEIXEIRA et al., 2007; KNEISSL und LUDEWIG, 2008; SONNTAG et al., 2009; KRAMER, 2010; SPECTOR et al., 2010; VEGTER et al., 2010; DIMITROV et al., 2010; LEE et al., 2011). Meistens ist eine Kombination verschiedener bildgebender Methoden mit zusätzlichen Blut- und Harnuntersuchungen zur besseren Bewertung der Befunde notwendig (JOHNSTON et al., 2001).

2.5.1 Röntgen

Die Anfertigung von zwei Übersichtsaufnahmen des Abdomens im rechten Winkel zueinander ist eine einfache und schnelle Möglichkeit, Informationen über Größe, Form, Lage und Röntgendichte sowohl der Prostata als auch der zu dieser benachbarten Organe zu erhalten (JOHNSTON und FEENEY, 1984; KRAMER et al., 1998; WILLIAMS und NILES, 1999; DAVIDSON, 2003). Bei der ventro-dorsalen Projektion ist eine adäquate Beurteilung aufgrund von Überlagerungen durch Kreuzbein, Kolon und Kot limitiert. Auf einer latero-lateralen Übersichtsaufnahme lässt sich das Organ besser bewerten (RAULT, 2007; GOERICKE-PESCH und HOFFMANN, 2008). Für eine gute Röntgenaufnahme sollten die Hintergliedmaßen nach kaudal gestreckt werden. So können auch die in der Umgebung der Prostata befindlichen Organe wie die Harnblase, das Rektum, die sublumbalen Lymphknoten und die umliegende Muskulatur beurteilt werden (JOHNSTON und FEENEY, 1984; WILLIAMS und NILES, 1999).

Zur Beurteilung der Größe der Prostata kann deren ventrodorsale und kraniokaudale Ausdehnung auf der latero-lateralen Röntgenaufnahme mit einem Lineal ausgemessen werden (FEENEY et al., 1987; ATALAN et al., 1999c). Nach Ansicht einiger Autoren ergibt sich, wenn die kraniokaudale Länge der Prostata auf der latero-lateralen Röntgenaufnahme über 70 % der Distanz zwischen dem Promontorium des Os sacrum und dem Rand des Os pubis beträgt, ein Hinweis auf eine Prostatahyperplasie beim unkastrierten Rüden (FEENEY et al., 1987; ATALAN et al., 1999c; HECHT und HENRY, 2008). Eine vergrößerte Prostata mit

Dimensionen von über 90 % der Entfernung Os pubis – Promontorium stellt einen Hinweis für einen Abszess, eine Neoplasie oder einer paraprostatischen Zyste dar (FEENEY et al., 1987). Laut ATALAN et al. (1999c) ist die alleinige Vermessung der ventrodorsalen Höhe der Prostata kein zuverlässiger Indikator für die Größe des Organs. Beim kastrierten Rüden weist eine deutliche Erkennbarkeit der Prostata auf der Röntgenaufnahme auf eine Vergrößerung des sonst nicht sichtbaren Organs hin (HECHT und HENRY, 2008).

Die extraperitoneal der Beckensymphyse aufliegende Prostata umfasst den Blasen Hals und den proximalen Anteil der Urethra allseitig. Die Lage der Prostata variiert mit dem Füllungszustand der Harnblase. So ist die Geschlechtsdrüse auf latero-lateralen Aufnahmen bei gefüllter Blase weiter kranial außerhalb des Beckenraumes zu finden und bei vollständig entleerter Blase im Beckenraum weniger gut zu beurteilen. Auf ventro-dorsal Aufnahmen ist die Prostata gelegentlich auf der Mittellinie kaudal des Schambeines zu sehen (KEALY, 1991).

Die Prostata ist als symmetrischer, homogener, runder bis ovaler Weichteilschatten mit glatten Grenzen erkennbar (KRAMER et al., 1998; WILLIAMS und NILES, 1999; RAULT, 2007; GOERICKE-PESCH und HOFFMANN, 2008). Eine Vergrößerung des Organs stellt einen unspezifischen Befund verschiedener Erkrankungen der Prostata dar und erlaubt keine definitive Diagnosestellung (BISCHOFF, 2003; HECHT und HENRY, 2008; BRADBURY et al., 2009; GEISSBÜHLER, 2012). Solche Erkrankungen der Prostata, welche sich auf benachbartes Gewebe ausdehnen können, wie eine Prostatitis oder eine Prostataneoplasie, führen möglicherweise zu einer röntgenologisch unscharfen Silhouette der Prostata (ATALAN et al., 1999c). Die Organdichte kann je nach Krankheitsbild variieren (KEALY, 1991). Zusätzliche Informationen aus Vorbericht, klinischen Symptomen und weiterführenden Untersuchungen wie einer Sonographie des Abdomens, einer Biopsie oder einer Feinnadelaspiration der Prostata sind für eine definitive Diagnose unerlässlich (KEALY, 1991; JOHNSTON et al., 2001; RAULT, 2007; HECHT und HENRY, 2008; GEISSBÜHLER, 2012).

Anhand von Röntgen-Kontrastaufnahmen können zusätzliche Informationen zu Morphologie und anatomische Beziehungen von Prostata, Urethra und Harnblase akquiriert werden (JOHNSTON und FEENEY, 1984). Die Visualisierung der Harnblase schafft eine Bezugsstruktur zur Identifizierung der Prostata (SMITH,

2008). Beispielsweise dient ein Pneumozystogramm zur Differenzierung der Blase von einer paraprostatiscen Zyste. Eine retrograde Urethrozystographie ist bei dem Verdacht des Vorliegens von raumfordernden Prozessen wie einer Hyperplasie oder einer Neoplasie der Prostata aber auch einer Prostatitis sinnvoll. Mit Hilfe dieser Untersuchungstechnik kann die Darstellung von Lage, Lumina und Schleimhautkonturen des prostatiscen Abschnitts der Urethra und der Harnblase sowie von Prostatareflux optimiert werden (ACKERMANN, 1983; JOHNSTON und FEENEY, 1984; FEENEY et al., 1987; WILLIAMS und NILES, 1999; JOHNSTON et al., 2001; DAVIDSON, 2003; BISCHOFF, 2003; JOHNSON, 2006; RENFREW et al., 2008; SMITH, 2008; GEISSBÜHLER, 2012).

Die benigne Prostatahyperplasie ist durch eine mittel- bis hochgradige symmetrische Organvergrößerung gekennzeichnet (BISCHOFF, 2003; RAULT, 2007; HECHT und HENRY, 2008). Durch diese kann es zu einer Verdrängung der Harnblase nach kranial und ventral sowie einer Verlagerung des Colons und Rektums nach dorsal kommen und es können Anzeichen einer Obstipation sichtbar sein (KEALY, 1991; JOHNSTON et al., 2001; GOBELLO und CORRADA, 2002; BISCHOFF, 2003; DAVIDSON, 2003; RAULT, 2007; HECHT und HENRY, 2008). Zumeist bleibt die rundliche Form und die glatte Oberfläche der Prostata erhalten (HECHT und HENRY, 2008).

Neoplasien der Prostata stellen sich meist als Organvergrößerung mit einer unregelmäßigen Außenkontur dar (LEAV und LING, 1986; KEALY, 1991; BISCHOFF, 2003; HECHT und HENRY, 2008; GEISSBÜHLER, 2012). Ein inhomogenes Parenchym mit dystrophischer Mineralisation ist möglich (JOHNSTON und FEENEY, 1984; BISCHOFF, 2003; HECHT und HENRY, 2008; BRADBURY et al., 2009; GEISSBÜHLER, 2012). Die radiologische Erscheinung der Lymphknoten, der Lunge, der Wirbelkörper der Lendenwirbelsäule, der Beckenknochen sowie der Femora sollten hinsichtlich möglicher Metastasen begutachtet werden (LEAV und LING, 1986; JOHNSTON und FEENEY, 1984; KEALY, 1991; WILLIAMS und NILES, 1999; CORNELL et al., 2000; BISCHOFF, 2003; JOHNSON, 2006; BRADBURY et al., 2009; GEISSBÜHLER, 2012). Hinweisend für ein metastatisches Geschehen sind proliferative periostale Reaktionen sowohl mit als auch ohne Knochenlysezonen (LEAV und LING, 1986; CORNELL et al., 2000; BISCHOFF, 2003; GEISSBÜHLER, 2012).

Paraprostatiche Zysten führen oft zu einer Prostatomegalie mit Ausdehnung nach dorsal und ventrokranial in Richtung Rektum und Harnblase (JOHNSTON et al., 2001; BISCHOFF, 2003; RENFREW et al., 2008). Auch sind diese Zysten als tubuläre, blind endende weichteildichte Strukturen im kaudoventralen Abdomen zu erkennen (HECHT und HENRY, 2008). Oft sind die Ränder der Zysten gut abgrenzbar (BISCHOFF, 2003; RENFREW et al., 2008). Trotzdem kann unter Umständen eine Differenzierung von Zyste, Harnblase und Prostata diffizil sein und mit einer Zystographie zur Identifikation der Harnblase erleichtert werden (KRAMER et al., 1998; HECHT und HENRY, 2008; RENFREW et al., 2008). Chronische Prostatazysten können durch Mineralisierung der Zystenwand eine Mineralisierung der Harnblase oder Urolithiasis vortäuschen (HECHT und HENRY, 2008; RENFREW et al., 2008; BRADBURY et al., 2009). Gelegentlich füllen sich Prostatazysten bei einer retrograden Pneumozystographie mit Luft (KEALY, 1991).

Die bei einer Prostatitis oft symmetrisch vergrößerte Prostata ist meist durch einen periprostaticen Detailverlust infolge einer lokalen oder generalisierten Peritonitis gekennzeichnet (KRAMER et al., 1998; BISCHOFF, 2003; HECHT und HENRY, 2008; DREIER, 2010). Gasbildende Erreger können zu intraprostaticen Gasansammlungen führen (BISCHOFF, 2003; HECHT und HENRY, 2008). Bei einer retrograden Zystourethrographie zeigt sich Reflux von Kontrastmittel in die Prostata und dessen Ausbreitung in die Ductuli und in kavitären Läsionen (ACKERMANN, 1983; KEALY, 1991; HECHT und HENRY, 2008). Die chronische Prostatitis weist oft multifokale mineralisierte Areale auf (JOHNSTON und FEENEY, 1984; KRAMER et al., 1998; BISCHOFF, 2003; BRADBURY et al., 2009). Bei dem Verdacht auf einen Prostataabszess sollte die Röntgenuntersuchung auch das Überprüfen einer möglichen sublumbaren Lymphadenopathie beinhalten. Diese ist als eine weichteildichte Struktur ventral der Lendenwirbelsäule und des Sakrums lokalisiert (BISCHOFF, 2003).

2.5.2 Sonographie

Die Sonographie ermöglicht eine genaue Visualisierung von Größe, Form, Lage, äußerer Textur, innerer Architektur der Prostata (CARTEE und ROWLES, 1983; JOHNSTON und FEENEY, 1984; GERWING, 1996; RUEL et al., 1998; PRÜFER et

al., 2001; SMITH, 2008). Anhand einer präzisen und reproduzierbaren Vermessung von Länge, Breite und Höhe kann mit der Berechnung von Volumen und Gewicht der Prostata die Dimension der Geschlechtsdrüse zur Diagnose von Prostataerkrankungen und während therapiebegleitenden Verlaufskontrollen dokumentiert und verfolgt werden (CARTEE und ROWLES, 1983; VILMAN et al., 1987; JUNIEWICZ et al., 1989 a; RUEL et al., 1998; ATALAN et al., 1999a; KAMOLPATANA et al., 2000; PRÜFER et al., 2001; SMITH, 2008; VIGNOLI et al., 2011).

Mit der Berechnung des Prostatavolumens hat sich eine Vielzahl von Autoren auseinandergesetzt, wobei sich die Volumenformeln eines Ellipsoides oder eines Quaders durchgesetzt haben (VILMAN et al., 1987; RUEL et al., 1998; ATALAN et al., 1999a und b; KAMOLPATANA et al., 2000). Nach RUEL et al. (1998) besteht zwischen den Körper-Parametern Größe, Körpermasse und Alter des unkastrierten Rüden und dem Volumen der Prostata ein positiver signifikanter Zusammenhang. Auch andere Autoren haben eine Abhängigkeit sowohl des Prostatavolumens als auch des Prostatagewichts von der Körpermasse, aber auch vom Alter des Tieres und von pathologischen Abnormalitäten festgestellt (BRENDLER et al., 1983; BERRY et al., 1986; LOWSETH et al., 1990; ATALAN et al., 1999a und b).

In der Veterinärmedizin wird hauptsächlich die transabdominale sonographische Untersuchung der Prostata durchgeführt (CARTEE und ROWLES, 1983; RUEL et al., 1998; ATALAN et al., 1999). Im Vergleich dazu ermöglicht die transrektale Sonographie der Prostata beim Rüden eine ebenso genaue Befunderhebung, vor allem auch wenn die Geschlechtsdrüse sich in der Beckenhöhle befindet (MIYASHITA, 1984; JUNIEWICZ et al., 1989 a und b; BARR, 1992; ZOHIL und CASTELLANO, 1995; DEBIAK und BALICKI, 2009). Laut ZOHIL und CASTELLANO (1995) erlaubt die transrektale Technik eine bessere Darstellung des kaudalen Pols der Prostata, des prostatistischen Anteils der Urethra sowie der Prostatakapsel. Diese Untersuchungsweise ist jedoch an eine Sedation des Patienten gebunden (MIYASHITA, 1984; JUNIEWICZ et al., 1989 a und b; ATALAN et al., 1999b; DEBIAK und BALICKI, 2009). Auch die zwei- und dreidimensionale Doppler-Sonographie, teilweise Kontrastmittel-verstärkt, zur besseren Darstellung der Gefäße der Prostata fand Anwendung beim Rüden (KRÜGER HAGEN et al., 2001;

GÜNZEL-APEL et al., 2001; RUSSO et al., 2009; VIGNOLI et al., 2011; BIGLIARDI und FERRARI, 2011).

Zur Vorbereitung des Patienten werden die Haare am ventralen Abdomen geschoren und die Haut mit Gel benetzt (CARTEE und ROWLES, 1983; KRAMER et al., 1998; SEYREK-INTAS et al., 2010). Das Tier wird in Rückenlage gelagert. Die sonographische Untersuchung erfolgt mittels Konvex-, Mikrokonvex oder Sektorschallköpfen mit einer Frequenz von 5 – 7,5 MHz (GERWING, 1996; KRAMER et al., 1998; MÖHRKE, 2009; GOERICKE-PESCH und HOFFMANN, 2008; SEYREK-INTAS et al., 2010). Die sich je nach Alter des Tieres und Größe des Organs im kaudoventralen Abdomen oder pelvin befindende Prostata wird beidseitig parapräputial im Längs- und Querschnitt untersucht (CARTEE und ROWLES, 1983; BARR, 1992; KRAMER et al., 1998; JOHNSTON et al., 2001; PRÜFER et al., 2001; WEISS, 2007; GOERICKE-PESCH und HOFFMANN, 2008; DREIER, 2010; SEYREK-INTAS et al., 2010). Dorsal der Prostata befindet sich das Rektum, ventral wird das Organ vom Os pubis oder der ventralen Bauchwand begrenzt. Physiologisch liegt die Prostata kaudal der Blase und umgibt die Urethra allseitig (FONTBONNE, 2007; RAULT, 2007). Diese ist im bilobulierten Querschnitt als eine zentrale „zielscheibenähnliche“ hypoechogene Struktur zu erkennen und sollte neben der Harnblase immer mit begutachtet werden (DAVIDSON, 2003; JOHNSON, 2006; RAULT, 2007; GOERICKE-PESCH und HOFFMANN, 2008; SEYREK-INTAS et al., 2010). Im sagittalen Längsschnitt stellt sich die Prostata rundlich oval dar (CARTEE und ROWLES, 1983; COONEY et al., 1992; BARR, 1992; KRAMER et al., 1998; PRÜFER et al., 2001; SEYREK-INTAS et al., 2010). Sollte der kaudale Rand der Prostata nicht darstellbar sein, so kann diese durch eine rektale digitale Manipulation von einer Hilfsperson nach kranial verlagert werden (CARTEE und ROWLES, 1983; BARR, 1992; WILLIAMS und NILES, 1999; ATALAN, et al. 1999b).

Größe und Echogenität der Prostata sind abhängig vom Alter des Tieres und ob der Rüde kastriert ist. Das Organparenchym der gesunden Geschlechtsdrüse stellt sich homogen und mittelechogen aber echoreicher als das benachbarte Gewebe dar (KRAMER et al., 1998; RAULT, 2007; SEYREK-INTAS et al., 2010). Die Textur der Prostata ist beim jungen Hund feinkörnig und beim älteren Hund von stärkerer, mittlerer Körnung (PRÜFER et al., 2001; MÖHRKE, 2009). Bei senkrechtem Anschauen des Organs ist deren Kapsel als dünne, hyperechogene Linie sichtbar

(PRÜFER et al., 2001; RAULT, 2007; GOERICKE-PESCH und HOFFMANN, 2008; RUSSO et al., 2009; SEYREK-INTAS et al., 2010). Beim kastrierten Rüden ist die pelvin lokalisierte Prostata klein, oval und eher hypoechogen (RAULT, 2007).

Bei Erkrankungen wie Hyperplasie, Entzündung oder Neoplasie der Prostata kommt es neben möglichen Größenveränderungen des Organs zu einem Verlust des homogenen Bildes und fokal oder multifokal werden Areale mit heterogenem hyper- und/oder hypoechogenem Gewebe sichtbar (BARR, 1992; PRÜFER et al., 2001; HOLZMANN, 2001; SMITH, 2008). Das Parenchym ist iso- bis hyperechogen und die Textur wird grobkörniger (DAVIDSON, 2003; RAULT, 2007; GOERICKE-PESCH und HOFFMANN, 2008). Meistens entstehen im fortgeschrittenen Stadium diffus intraparenchymale hypoechogene Zysten in der Größe von wenigen Millimetern bis zu mehreren Zentimetern (PRÜFER et al., 2001; JOHNSON, 2006; RAULT, 2007; GOERICKE-PESCH und HOFFMANN, 2008; MÖHRKE, 2009). GÜNZEL-APEL et al. (2001) konnten in einer Studie mit 30 Rüden bei 50 % der Tiere mit einer Prostatahyperplasie durch farbkodierter und gepulster Doppler-Sonographie eine erhöhte Blutflussgeschwindigkeit der ableitenden Arterie inner- und außerhalb der Prostata feststellen. Seltener auftretende Mineralisationen stellen sich hyperechogen mit distalem Schallschatten dar (RAULT, 2007; GOERICKE-PESCH und HOFFMANN, 2008; BRADBURY et al., 2009; SEYREK-INTAS et al., 2010).

Eine Neoplasie der Prostata ist durch eine irreguläre mitunter vergrößerte Organform sowie eine hochgradig heterogene Echotextur mit teilweise hyperechogenen, amorphen mineralisierten Gewebearealen gekennzeichnet (CARTEE und ROWLES, 1983; BARR, 1992; GERWING, 1996; GERWING, 2002; FREITAG et al., 2007; GOERICKE-PESCH und HOFFMANN, 2008; BRADBURY et al., 2009; SEYREK-INTAS et al., 2010; GEISSBÜHLER, 2012). Das Organparenchym ist von grobkörniger Struktur (PRÜFER et al., 2001). VIGNOLI et al. (2011) konnten in einer Studie unter Durchführung eines Kontrastmittel-verstärktem Ultraschalls eine erhöhte Perfusion von Prostatakarzinomen im Vergleich zu gesunden Prostatae feststellen.

Prostatazysten erscheinen anechogen mit einer distalen Schallverstärkung und einer dünnen hyperechogenen Kapsel (PRÜFER et al., 2001; RENFREW et al., 2008; SEYREK-INTAS et al., 2010). Der Zysteninhalt ist echoarm bis echofrei und mitunter können die Hohlräume durch echogene Septen unterteilt sein (STOWATER und LAMB, 1989; BARR, 1992; GERWING, 1996; RENFREW et al., 2008; PRÜFER et

al., 2001). Paraprostatiche Zysten können aufgrund der Septen Schwamm-ähnlich erscheinen (BARR, 1992). Mineralisationen der Zystenwand kommen vor allem bei chronischen Zysten vor (STOWATER und LAMB, 1989; BARR, 1992; RENFREW et al., 2008). Bei sehr großen Zysten kann die Abgrenzung zur Harnblase schwierig sein. Das Einführen eines Harnkatheters in Urethra und Blase kann darüber Klarheit verschaffen (PRÜFER et al., 2001).

Eine Prostatitis stellt sich in Form von aus fokalen oder diffusen hyperechogenen Veränderungen resultierenden Inhomogenitäten des Parenchyms dar (GERWING, 1996; KRAMER et al., 1998; JOHNSTON et al., 2001; GERWING, 2002). Abszesse der Prostata erscheinen eher als fleckig durchsetzte hypoechogene Areale, welche von einer unterschiedlich dicken echodichten Membran umgeben sein können (BARR, 1992; GERWING, 1996; PRÜFER et al., 2001; HOLZMANN, 2001; GERWING, 2002; DAVIDSON, 2003; SMITH, 2008; DREIER, 2010). Oft sind Abszesse durch Septen unterteilt (PRÜFER et al., 2001). Der Abszessinhalt ist häufig eine Flüssigkeit mit korpuskulären Bestandteilen, in welcher durch Druck mit dem Schallkopf eine Teilchenbewegung des Sediments ausgelöst werden kann (KRAMER et al., 1998; PRÜFER et al., 2001; GERWING, 2002; SEYREK-INTAS et al., 2010). Gasbildende Bakterien bilden die Ursache von hyperechogenen Arealen mit distalem Schallschatten (SEYREK-INTAS et al., 2010).

2.5.3 Computertomographie

In der Veterinärmedizin hat sich die Computertomographie in den letzten Jahren zu einem relativ kostengünstigen und zügig durchführbaren radiologischen Schnittbildverfahren entwickelt (SMALLWOOD und GEORGE, 1992; ASSHEUER und SAGER, 1997; HENNINGER und PAVLICEK, 2001b; HENNINGER, 2002; OHLERTH und SCHARF, 2007; SONNTAG und MIHALJEVIĆ, 2009; KRAMER, 2010; LEE et al., 2011). Diese bildgebende Methode findet in der Tiermedizin seine Hauptanwendung in der Darstellung von knöchernen Strukturen sowie von pathologischen Veränderungen der Weichteilgewebe von Kopf, Thorax und Abdomen und außerdem der Planung von Strahlentherapie und von Computertomographie-gestützten Biopsien (SONNTAG und MIHALJEVIĆ, 2009; KRAMER, 2010; AMORT et al., 2011). Der Transversal-Schnitt gestattet eine

überlagerungsfreie Visualisierung der verschiedensten Körperstrukturen (ASSHEUER und SAGER, 1997; SAMII et al., 1998; OHLERTH und KASER-HOTZ, 2001; TEIXEIRA et al., 2007; KNEISSL und LUDEWIG, 2008; RIVERO et al., 2009; KRAMER, 2010). Überdies ermöglicht die computergestützte Verarbeitung der akquirierten Daten eine Darstellung der anatomischen Strukturen auch im Sagittal- und Horizontal-Schnitt sowie eine dreidimensionale Visualisierung und multiplanare Rekonstruktionen (ASSHEUER und SAGER, 1997; NOVELLINE et al., 1999; JONES, 2000; OHLERTH und KASER-HOTZ, 2001; KNEISSL und LUDEWIG, 2008; KRAMER, 2010). Bezüglich der Prostata können anhand der computertomographischen Aufnahmen Informationen hinsichtlich der Lokalisation und Lagebeziehung zu anderen Organen, zur Größe, zur Form, zur Parenchymstruktur und -homogenität, zur Organbegrenzung, zur Perfusion und zu einer möglichen Expansion erworben werden (HOFER, 2006; TEIXEIRA et al., 2007; DIMITROV, 2010; DIMITROV et al., 2010; LEE et al., 2011; DIMITROV et al., 2011). Die Lagerung des narkotisierten Patienten erfolgt in Brustbauch- („prone“) oder Rückenlage („supine“) in Vorder- oder Hinterendlage („head“ oder „feet“ first“) (ASSHEUER und SAGER, 1997; HENNINGER und PAVLICEK, 2001b; SONNTAG und MIHALJEVIĆ, 2009; SONNTAG et al., 2009). Die möglichst symmetrische Positionierung des Tieres kann durch Röntgenstrahlen-durchlässige Kissen und Lagerungshilfen optimiert werden (SONNTAG und MIHALJEVIĆ, 2009; SONNTAG et al., 2009; RIVERO et al., 2009).

Die Schichtung der computertomographischen Aufnahmen findet senkrecht auf den Beckenboden statt (KNEISSL und LUDEWIG, 2008). Zur nativen Darstellung der intrapelvinen Weichteilorgane sowie der Beckenknochen und auch der Lendenwirbelsäule eignet sich das Untersuchungsprotokoll einer Spiral-Computertomographie (SONNTAG et al., 2009; LEE et al., 2011). Für eine Kontrastmittel-gestützte Untersuchung kann ebenfalls eine Spiral-Serie des Beckens etwa 20 bis 30 Sekunden nach der intravenösen Bolusgabe erfolgen (HENNINGER und PAVLICEK, 2001b; SONNTAG et al., 2009).

Die intravenöse Applikation von jodhaltigem Kontrastmittel optimiert die Visualisierung der Weichteilorgane des Beckens (NOVELLINE et al., 1999; HENNINGER und PAVLICEK, 2001a und b; VAN DER MOLEN et al., 2007; KNEISSL und LUDEWIG, 2008; SONNTAG und MIHALJEVIĆ, 2009; SONNTAG et

al., 2009; LEE et al., 2011). Durch die Kontrastmittelbedingte Zunahme der Dichtewerte, das sogenannte „Enhancement“, kann die Identifizierung von Gefäßen und verschiedenen Weichteilgeweben erleichtert und beispielsweise die bei der Prostata des Mannes bekannte zonale Anatomie verdeutlicht werden (HENNINGER, 1997; VAN DER MOLEN et al., 2007; KNEISSL und LUDEWIG, 2008; TATEISHI et al., 2008). Das Anreicherungsverhalten von Kontrastmittel in unterschiedlich durchbluteten Organparenchymen erlaubt Rückschlüsse auf die verschiedensten pathologischen Prozesse (HENNINGER, 1997; VAN DER MOLEN et al., 2007). Vorzugsweise wird ein körperwarmes Kontrastmittel mit einem Jodgehalt von 280–350 Milligramm pro Milliliter in einer Dosierung von 1–3 Millilitern pro Kilogramm Körpergewicht und einem Kontrastmittelfluss von 1–4 Millilitern pro Sekunde verwendet (HENNINGER und PAVLICEK, 2001a und b; TATEISHI et al., 2008; SONNTAG und MIHALJEVIĆ, 2009; SONNTAG et al., 2009; KRAMER, 2010). Die intravenöse Kontrastmittelapplikation erfolgt entweder „per Hand“ oder optimalerweise über einen Kontrastmittelinjektor (HENNINGER und PAVLICEK, 2001a und b; TATEISHI et al., 2008). Circa zehn Sekunden nach der intravenösen Gabe des Kontrastmittels kommt es zu einer ersten Anreicherung in den großen Gefäßen des Beckens und nachfolgend in den parenchymatösen Organen wie der Prostata oder den Lymphknoten (SONNTAG und MIHALJEVIĆ, 2009; SONNTAG et al., 2009). In der vaskulären Phase können die intra- und extrapelvikalen Blutgefäße, in der parenchymatösen Phase die Prostata und in der Ausscheidungsphase die Urethra besser dargestellt werden (SONNTAG et al., 2009). Die diagnostische Phase für die Parenchyme des Abdomens beträgt laut HENNINGER und PAVLICEK (2001a) 240 Sekunden nach Kontrastmittelapplikation.

Zur optimalen Bildinterpretation der computertomographischen Serien ist eine richtige Fensterung essentiell. Dadurch wird eine bestmögliche Bildqualität ermöglicht, was die Voraussetzung für eine adäquate Befunderhebung und Diagnosestellung ist (HOFER, 2006; TEIXEIRA et al., 2007; RIVERO et al., 2009). Die Fensterlage sollte sich mit dem mittleren Dichtewert möglichst nahe an dem Dichtebereich des zu untersuchenden Gewebes befinden und bestimmt die Bildhelligkeit (OHLERTH und KASER-HOTZ, 2001; HOFER, 2006; PROKOP, 2007a; OHLERTH und SCHARF, 2007; KNEISSL und LUDEWIG, 2008). Für die Prostata gibt HENNINGER (1997) Dichte-Werte von 60 bis 80 Hounsfield-Einheiten an.

Anhand der Fensterweite kann der Kontrast des Bildes beeinflusst werden. Je enger das Fenster definiert wird, desto stärker zeigt sich die Kontrastierung des Gewebes (OHLERTH und KASER-HOTZ, 2001; HOFER, 2006; PROKOP, 2007a; OHLERTH und SCHARF, 2007; KNEISSL und LUDEWIG, 2008). Für die Fensterlage und -weite eines Weichteilfensters gibt es von verschiedenen Autoren unterschiedliche Empfehlungen, welche sich jedoch in den Werten ähneln. Demnach sollte die Fensterlage einen Wert zwischen circa 40 und 50 Hounsfield-Einheiten und die Fensterweite einen Wert zwischen 300 und 400 Hounsfield-Einheiten betragen (HENNINGER, 1997; HENNINGER und PAVLICEK, 2001b; VAN DER MOLEN et al., 2007; OHLERTH und SCHARF, 2007; KNEISSL und LUDEWIG, 2008).

Anhand der Densitometrie wird die computertomographische Dichte in einer vorher willkürlich festgelegten „Region of Interest“ (ROI) in Hounsfield-Einheiten quantitativ gemessen. Mit Hilfe der verschiedenen Dichte-Werte können die unterschiedlichen Graustufen den entsprechenden Gewebearten und pathologischen Vorgängen zugeordnet werden (ASSHEUER und SAGER, 1997; OHLERTH und KASER-HOTZ, 2001; HOFER, 2006; PROKOP, 2007a und b).

Über die Vermessung der Dimensionen der Prostata sowie der Volumenberechnung existieren bis dato in der Veterinärmedizin nur wenige wissenschaftliche Arbeiten. SHIMIZU et al. (1995) haben das Volumen der Prostata mittels der Multiplikation von der Querschnittsfläche der Prostata im Transversalschnitt mit der Schichtdicke von einer Software des Computertomographen berechnen lassen. LEE et al. (2011) haben anhand des Transversalschnittes die Höhe des linken und rechten Prostatalappens und die Breite der gesamten Geschlechtsdrüse sowie mittels des Horizontalschnittes die Länge und nochmals die Breite der Prostata gemessen. Die Höhen beider Prostatahälften sowie die transversal gemessene Breite wurden mit der Länge des sechsten Lendewirbels ins Verhältnis gesetzt. Die Fläche und das Volumen der Prostata erhielten diese Autoren mit Hilfe von verschiedenen Softwarewerkzeugen des Computertomographen.

Die Prostata ist computertomographisch als ovales, homogenes, relativ hypodenses weichteildichtes Organ mit gut definierten Organgrenzen sichtbar. Der prostatistische Anteil der Urethra kann visualisiert sein (DIMITROV et al., 2010).

In der Onkologie des Menschen hat die Computertomographie keine Bedeutung für die Primärdiagnostik von Prostatakarzinomen, da eine Differenzierung zwischen

benignen und malignen Läsionen nicht möglich ist. Die einzige Indikation besteht in der Untersuchung der Ausbreitung des Tumors bei fortgeschrittenen Prostatakarzinomen. In der Diagnostik von Fernmetastasen in Abdomen und Thorax wird häufiger die Computertomographie als die Magnetresonanztomographie eingesetzt (HEINZ, 2005; VAN DER MOLEN et al., 2007). SPECTOR et al. (2010) haben bei 14 Hunden intrapelvine Massenphänomene computertomographisch untersucht und konnten bei allen Patienten die Ursprungsgewebe dieser pathologischen Veränderungen identifizieren. Maligne Veränderungen stellten sich mit einer größeren räumlichen Ausdehnung und signifikant erhöhter postkontrastiver Heterogenität und aggressiver Knochenbeteiligung dar. Die computertomographischen Untersuchungen erlaubten eine präoperative Planung inklusive Disposition des Operations-Zuganges und Möglichkeiten der Biopsie von verändertem Gewebe (SPECTOR et al., 2010; VIGNOLI und SAUNDERS, 2011). So ist beispielsweise die Computertomographie-gestützte Feinnadelaspiration eines Tumors oder von Lymphknoten möglich (VAN DER MOLEN et al., 2007; VIGNOLI und SAUNDERS, 2011).

Mineralisationen und Kalzifizierungen können im Zusammenhang mit chronischen entzündlichen Prozessen sowie bei Zysten und Neoplasien der Prostata auftreten (VAN DER MOLEN et al., 2007; PROKOP, 2007; SPECTOR et al., 2010). Dichte-Werte von über 100 Hounsfield-Einheiten im Weichteilgewebe weisen auf Verkalkungen oder Kontrastmittel hin, wobei diffuse Kalzifizierungen niedrigeren Werten und reine Kalziumplaques höheren Werten von über 1000 Hounsfield-Einheiten entsprechen (PROKOP, 2007b).

Intra- und paraprostatiche Zysten der Prostata stellen sich computertomographisch als hypodense Gebilde dar. Vor allem die bei paraprostatiche Zysten möglicherweise verkalkte Zystenwand ist gut zu erkennen (HENNINGER, 1997). Flüssigkeiten besitzen Dichte-Werte zwischen 0 und etwa 40 Hounsfield-Einheiten. Zur Differenzierung der Zysten von soliden Strukturen sollte sich der Dichte-Wert nach Kontrastmittelgabe um nicht mehr als 10 Hounsfield-Einheiten verändern. Im Vergleich dazu weist Blut einen Dichte-Wert von 28 Hounsfield-Einheiten auf (PROKOP, 2007b). Eine genauere Beurteilung auftretender Zysten sollte eher sonographisch erfolgen, da die Computertomographie zur Differenzierung dieser Prostataläsionen zu ungenau ist (VAN DER MOLEN et al., 2007).

Die akute Prostatitis ist computertomographisch nicht von der normalen Prostata oder der benignen Prostatahyperplasie zu unterscheiden (HEINZ, 2005; VAN DER MOLEN et al., 2007). Typische Merkmale sind eine symmetrische Organschwellung und ähnliche Dichtwerte. Fokale Entzündungsherde innerhalb des Parenchyms stellen sich als hypodense, nach Kontrastmittelgabe leicht hyperdense Bereiche dar (PROKOP, 2007b). Die chronische Prostatitis ist durch eine relativ kleine Drüse sowie durch Narben und Fibrosen gekennzeichnet (VAN DER MOLEN et al., 2007). Bei Dichte-Werten von unter 150 Hounsfield-Einheiten sind Lufteinschlüsse im Weichteilgewebe vorhanden, was ein Hinweis auf Gasbildende Bakterien ist. Fett hingegen besitzt Dichte-Werte von etwa -100 Hounsfield-Einheiten (PROKOP, 2007b). Entzündliche Einschmelzungen oder Abszedierung demarkieren sich nach Kontrastmittelapplikation als zentral hypodense Areale, wobei gelegentlich ein ringförmiges Rand-enhancement auftritt (PROKOP, 2007b; VAN DER MOLEN et al., 2007). Abszesse der Prostata sind durch unspezifische Dichtewerte zwischen 0 Hounsfield-Einheiten bei infizierten Zysten oder Serombildung und 80 Hounsfield-Einheiten bei einem infizierten Hämatom charakterisiert. Abszesse können aufgrund von vergleichbaren Dichte-Werten und einer Kontrastmittel-aufnehmenden Membran um die Flüssigkeitsanreicherung ähnlich älteren Hämatomen erscheinen (PROKOP, 2007b). Bei der Therapie von Abszessen kann die Computertomographie als ein Führungsinstrument fungieren (VAN DER MOLEN et al., 2007).

2.5.4 Magnetresonanztomographie

Die Kernspintomographie hat sich in den letzten Jahren in der Tiermedizin als relevantes bildgebendes Verfahren gefestigt, wenn auch, wie in der Humanmedizin üblich, Richtlinien zur Qualitätssicherung nicht vorhanden sind (KRAMER, 2010). Insbesondere die Kontrastauflösung von Weichteilgeweben ist im Vergleich zur Sonographie, zur Röntgendiagnostik und zur Computertomographie sehr hoch und erlaubt sehr detaillierte Bilder (SAMII et al., 1999; KLUMPP et al., 2009; KRAMER, 2010; AMORT et al., 2011). Im Vergleich zur Computertomographie, welche sich zur Darstellung von knöchernen Strukturen besser eignet, ist die Magnetresonanztomographie in der Visualisierung von Weichteilgeweben dieser noch überlegen (KRESKEN et al., 1996; SAMII et al., 1999; KLUMPP et al., 2009;

SONNTAG et al., 2009; AMORT et al., 2011). Indikationen im Bereich der Beckenhöhle stellen somit vor allem Untersuchungen zur Darstellung und Ausbreitung neoplastischer Erkrankungen dar (SONNTAG et al., 2009; KRAMER, 2010). Die Kernspintomographie eignet sich aufgrund einer detaillierten Visualisierung der Anatomie der Prostata sehr gut zur Diagnosestellung von verschiedenen Prostataerkrankungen (KWON und WILLIAMS, 1989; COHEN et al., 1991; CHENG und TEMPANY, 1998; VAN DER MOLEN et al., 2006; SONNTAG et al., 2009). Beispielsweise ermöglichen T2-gewichtete Sequenzen die Betrachtung von neoplastischem Gewebe als fokal hypointense Bereiche, was für ein lokales Tumorstaging bei Prostatakarzinomen genutzt wird (HEINZ, 2005; SONNTAG et al., 2009).

In der Veterinärmedizin gibt es bis dato nur wenige wissenschaftliche Studien über den gezielten Einsatz der Magnetresonanztomographie zur Darstellung der caninen Prostata. In den meist experimentellen Arbeiten konnte die Prostata als klar umrandetes Organ mit gutem Gewebekontrast eindeutig vom umgebenden Fett- und Muskelgewebe unterschieden werden, sodass eine Beurteilung von Form und Größe sowie eine Volumenbestimmung der Prostata durchgeführt werden konnten (COHEN et al., 1991; COHEN et al., 1995; YUNG et al., 2003; HEVERHAGEN et al., 2004).

Die Lagerung des Patienten erfolgt symmetrisch in Brustbauch- oder Rückenlage (ASSHEUER und SAGER, 1997; SONNTAG et al., 2009). Die Oberflächenspule sollte derartig positioniert werden, dass die komplette Bereich von kaudalem Abdomen und Beckenhöhle abgedeckt ist (SONNTAG et al., 2009).

Die Schnitfführung ist von der medizinischen Fragestellung abhängig (HENNINGER, 1997; KRAFT et al., 2007). Eine Übersichtsdarstellung der Beckenhöhle kann unter Verwendung einer Mehrkanal-Oberflächenspule erfolgen. Dabei wird das „Field of View“ entsprechend einem Überblick oder detaillierten Organveränderungen angepasst. Fragwürdige Bereiche werden sodann gegebenenfalls mit einer höheren Auflösung erneut untersucht (SONNTAG et al., 2009). T1-gewichtete Sequenzen ermöglichen aufgrund einer guten Kontrastierung zwischen Weichteilorganen und Fettgewebe die Darstellung von Lagebeziehungen und anatomischen Veränderungen, der Ausbreitung von Tumorgewebe und von Lymphadenopathien. Mittels T2-gewichteten Sequenzen kann die Anatomie der Organe an sich besser beurteilt werden und hinsichtlich etwaigen neoplastischen Prozessen begutachtet

werden (KRAFT et al., 2007; SONNTAG et al., 2009; WEIDNER et al., 2010). Spezielle „Suchsequenzen“ gestatten die Visualisierung von besonderen pathologischen Veränderungen im Gewebe wie Blutungen, Entzündungen oder Nekrose in unterschiedlichen Kontrastierungen. Dazu zählt beispielsweise die Flüssigkeits-sensitive STIR-Sequenz (short tau inversion recovery, STIR) (KRAFT et al., 2007; SONNTAG et al., 2009; KRAMER, 2010; AMORT et al., 2011). Je nach Bedarf können Schnittbilder in dorsaler, transversaler und sagittaler Ebene erstellt werden (KRAFT et al., 2007; KLUMPP et al., 2009; SONNTAG et al., 2009; KRAMER, 2010; AMORT et al., 2011).

Zur Erhöhung der Sensitivität der Untersuchung und zur besseren Diagnosestellung bei pathologischen Prozessen ist der Gebrauch von intravenösem Kontrastmittel hilfreich. Verwendung finden als paramagnetische Substanzen wirksame Gadolinium-Salze, welche sich vor allem in Arealen mit vermehrter Durchblutung anreichern und somit eine Darstellung und Charakterisierung von Organperfusion und Gefäßverläufen erlauben (ASSHEUER und SAGER, 1997; HENNINGER, 1997; HEVERHAGEN et al., 2004; KLUMPP et al., 2009; KRAMER, 2010; WEIDNER et al., 2010).

3 Material und Methoden

3.1 Tiere

Die Untersuchungen erfolgten an 50 Hunden. Die Probanden wurden in dem Zeitraum von November 2009 bis November 2010 akquiriert. Einschlusskriterium der nicht kastrierten Rüden war ein Alter von über zwei Jahren. Ausgeschlossen wurden Tiere mit klinisch erfassbaren Erkrankungen der Hoden, Nebenhoden, Prostata sowie der harnableitenden Wege. Bei allen Patienten war eine Indikation für eine computertomographische Untersuchung in Narkose gegeben. Die Hauptgründe für diese Untersuchungen stellten neurologische und orthopädische Probleme außerhalb des Urogenitaltraktes dar. Auch die bei zehn Hunden zusätzlich durchgeführte Kontrastmitteluntersuchung erfolgte zur Abklärung des Vorliegens einer Neoplasie.

Das Patientenkollektiv setzte sich aus 33 reinrassigen Hunde, welche 20 verschiedenen Rassen angehörten, sowie 17 Mischlingshunden zusammen (Abbildung 1).

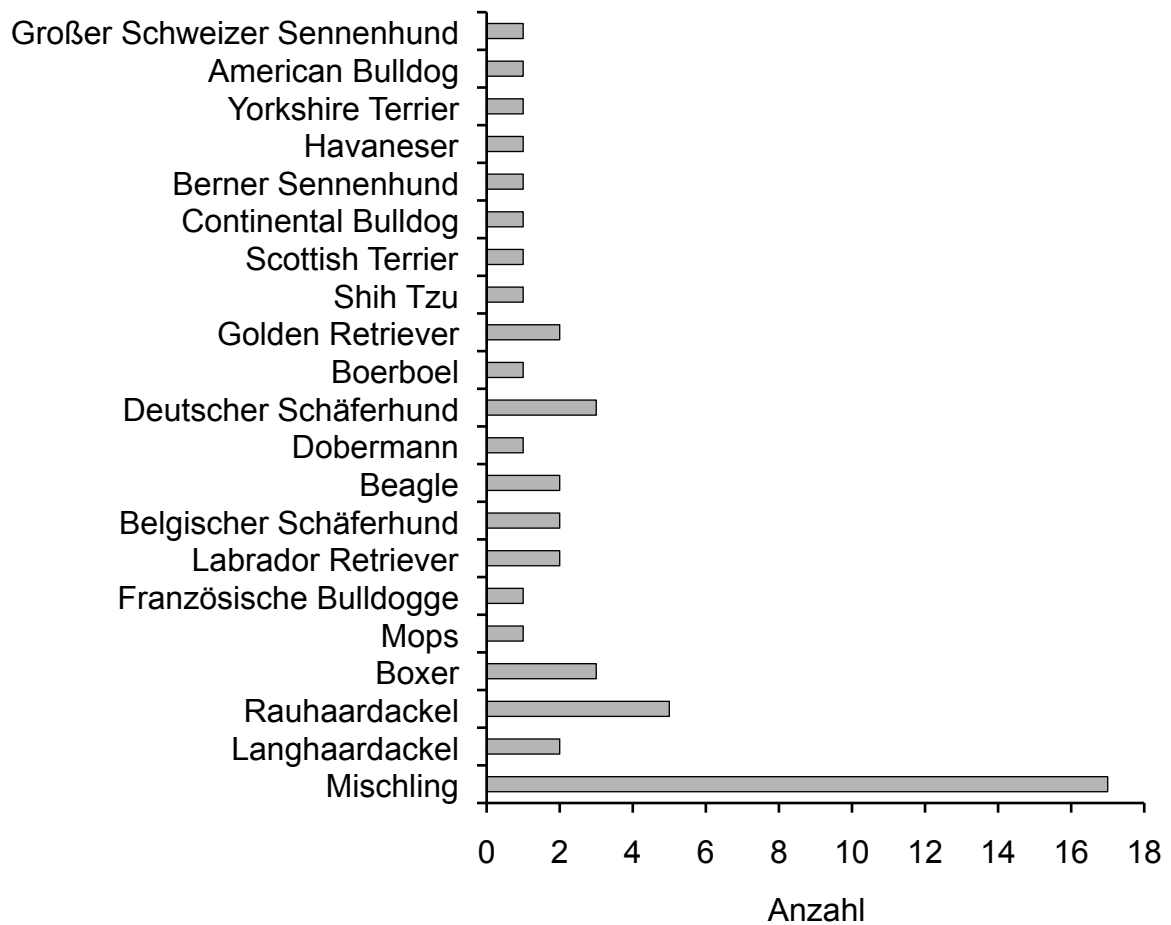


Abbildung 1: Rasseverteilung der computertomographisch untersuchten Rüden (n = 50)

Das Lebensalter der Rüden lag zwischen zwei und vierzehn Jahren (Abbildung 2). Der arithmetische Mittelwert betrug 5,84 Jahre mit einer Standardabweichung von 3,13.

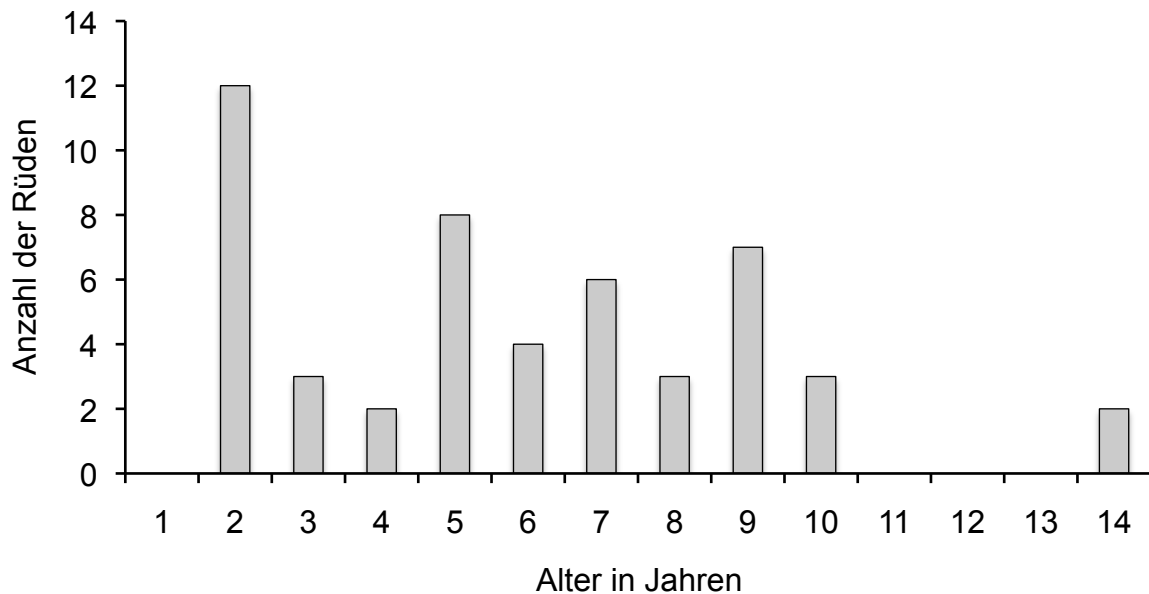


Abbildung 2: Altersverteilung der computertomographisch untersuchten Rüden (n = 50)

Die Tiere hatten eine Körpermasse von 3,5 bis 47,8 Kilogramm. Der arithmetische Mittelwert ergab $24,50 \pm 13,43$ Kilogramm. Aufgrund der Körpermasse wurden die Hunde in zwei Gruppen eingeteilt:

Gruppe 1: Rüden mit einer Körpermasse bis 15 Kilogramm (n = 18)

Gruppe 2: Rüden mit einer Körpermasse über 15 Kilogramm (n = 32)

Die Gruppierung der Rüden nach ihrer Körpermasse war relevant für die Wahl des Untersuchungsprotokolls am Computertomographen.

Der überwiegende Teil der Tiere stammte aus Privathaushalten, wobei kein Rüde als Deckrüde genutzt wurden. Einige Hunde waren Tiere aus dem Tierheim.

3.1.1 Voruntersuchung

Bei allen Hunden wurden basierend auf Informationen der Besitzer in einem Anamnesegespräch verschiedene Daten erhoben (Tabelle 1). Die Daten zum Signalement sind Anhang 1 zu entnehmen.

Tabelle 1: Anamnestisch erhobene Daten

Rasse	
Alter	
Körpermasse	
Deckrude	Ja/Nein
	Häufigkeit des Deckaktes
	Letzter Deckakt
Klinische Symptome hinsichtlich möglicher Erkrankungen der Prostata/ des Hodens	
Hormonelle Vorbehandlungen (was, wann)	

Die Rüden wurden nüchtern vorgestellt und zur Beurteilung der Narkosefähigkeit einer allgemeinen Untersuchung unterzogen. Zunächst wurden die Tiere gewogen und die Körpermasse dokumentiert. Die Körpertemperatur wurde rektal gemessen. Kopf, Hals, Rumpf und Gliedmaßen wurden adspektorisch und palpatorisch untersucht. Herz und Lunge wurden auskultiert. Nach einer Palpation des Abdomens erfolgte eine adspektorische und palpatorische Untersuchung der Hoden, Nebenhoden, des Penis und des Präputium. Die Länge und Breite des linken und rechten Hodens wurde mit einem Messschieber (INOX- TEMP, cruc Fontane, 1/20 mm 0,05) ermittelt und dokumentiert.

3.1.2 Blutprobenentnahme und Narkose

Bei jedem Tier wurde in die Vena cephalica oder in die Vena saphena lateralis ein Venenverweilkatheder (22G 1" oder 20G 1 ¼", Fa. B. Braun Melsungen AG, Melsungen) gelegt. Dabei wurden zwei Blutproben in ein EDTA-beschichtetes (2 ml, Fa. Sarstedt, Sarstedt) und ein Serumblutröhrchen (4 ml, Fa. Idexx, Ludwigsburg) gewonnen. Als Narkoseprämedikation bekamen die Tiere pro Kilogramm Körpermasse 0,5 mg Diazepam (DIAZEPAM 10 MG-ROTEXMEDICA, Trittau) intravenös verabreicht. Zur Narkoseeinleitung wurde pro Kilogramm Körpermasse

eine 5 mg Ketamin (Narketan® 100 mg/ml, Vétoquinol, Ravensburg) -1 mg Xylazin (Xylarium® 20 mg Xylazin, RIEMSER, Greifswald)-Mischung im Verhältnis 1:1 als intravenöse Applikation verwendet.

Ein Teil der Tiere wurde nach Erreichen des Narkosestadiums intubiert, so dass die Narkose als Inhalationsnarkose fortgeführt werden konnte. Dabei wurde ein 1,5 bis 2,5 prozentiges Isofluran (Isofluran-CP®, cp-pharma, Burgdorf) -Sauerstoffgemisch verwendet. Bei dem anderen Teil der Probanden wurde die Narkose per intravenöser Injektion mit einem 5 mg Ketamin (Narketan® 100 mg/ml, Vétoquinol, Ravensburg) - 1 mg Xylazin (Xylarium® 20 mg Xylazin, RIEMSER, Greifswald) -Mischung im Verhältnis 1:1 pro Kilogramm Körpermasse verlängert.

Alle Patienten waren an eine Narkoseüberwachung angeschlossen. Diese umfasste neben den Parametern Pulsfrequenz und -intensität sowie Sauerstoffsättigung im Blut (Pulsoxymetrie) beim intubierten Patienten außerdem Atemfrequenz und endexpiratorische Kohlendioxidkonzentration (Kapnometrie). Für das Narkosemonitoring wurde das Gerät Capnovet pro der Firma Eickemeyer® (Tuttlingen) verwendet.

3.2 Blutuntersuchungen

Die EDTA- und Serum-Blutproben wurden innerhalb von 30 bis maximal 60 Minuten nach der Entnahme zur Lagerung aufbereitet. Die Blutröhrchen wurden 10 Minuten bei 3000 U/min mit einer Zentrifuge EBA 20 der Firma Hettich (Tuttlingen) zentrifugiert. Das Serum und EDTA-Plasma wurde sofort nach Zentrifugation abpipettiert und unverzüglich bei minus 20° C bis zur Untersuchung konserviert.

3.2.1 Bestimmung von Testosteron

Im Serum wurde durch fachkundiges Personal des Endokrinologischen Labors der Klinik für Geburtshilfe, Gynäkologie und Andrologie der Groß- und Kleintiere mit Tierärztlicher Ambulanz der Justus-Liebig-Universität Gießen die Konzentration von Testosteron mittels Radioimmunoassay ermittelt. Die Hormonbestimmung erfolgte unter Anwendung etablierter und evaluierter Methoden (RÖCKEN et al., 1995; HOFFMANN und LANDECK, 1999). Dabei lagen der Intraassayvariationskoeffizient

und der Interassayvariationskoeffizient zwischen 7,8 und 9,0 %. Die untere Nachweisgrenze betrug 0,35 nmol/l beziehungsweise 0,1 ng/ml (GOERICKE-PESCH et al., 2010). Alle Ergebnisse der Testosteronbestimmung wurden in ng/ml und nmol/l angegeben und archiviert. Die Ergebnisse der Testosteronmessung sind dem Anhang 1 zu entnehmen.

3.2.2 Bestimmung der Caninen Prostata Spezifischen Arginin Esterase

Für die Ermittlung der Konzentration der Caninen Prostata Spezifischen Arginin Esterase (CPSE) wurde das EDTA-Plasma zur Firma Laboklin (Bad Kissingen) gesandt und dort untersucht. Die Enzymbestimmung erfolgte mit dem Odelis® CPSE Testkit der Firma Virbac (Bad Oldesloe). Dabei handelt es sich um ein immunologisches Nachweisverfahren mittels ELISA. Alle ermittelten Werte wurden in der Einheit ng/ml angegeben.

Die Firma Virbac (Bad Oldesloe) gibt hinsichtlich der klinischen Relevanz der Testergebnisse verschiedene Wertungsbereiche an (LEVY et al., 2009). Demnach ist bei Werten unter 50 ng/ml das Auftreten einer benignen Prostatahyperplasie unwahrscheinlich und wird als Normbereich definiert. Messwerte zwischen 50 und 70 ng/ml gelten als grenzwertig, wobei die Erkrankung an einer benignen Prostatahyperplasie als möglich eingeräumt wird. Bei Werten über 70 ng/ml ist das Auftreten einer benignen Prostatahyperplasie wahrscheinlich.

3.3 Computertomographische Untersuchungen

Zur Computertomographischen (CT)-Untersuchung wurde das Gerät SOMATOM Spirit der Firma Siemens AG (Berlin und München) genutzt. Die Lagerung der Tiere auf der Patientenliege erfolgte gemäß den Empfehlungen für den Hund aus der Literatur (ASSHEUER und SAGER, 1997; HENNINGER und PAVLICEK, 2001b; SONNTAG und MIHALJEVIĆ, 2009; SONNTAG et al., 2009). Dem entsprechend wurden die Rüden „prone“ in Brust-Bauchlage mit nach kaudal gestreckten Hintergliedmaßen positioniert. Je nach Größe des Hundes lag der Kopf „head first“ in Richtung Gantry oder „feet first“ von der Gantry weg zeigend. Die Wirbelsäule wurde parallel zur Patientenliege gelagert. Zur Gewährleistung einer möglichst zentralen

und symmetrischen Positionierung der Hunde dienten artefaktfreie Polster aus Schaumstoff als Lagerungshilfen. Klettbandagen fixierten die Tiere in der richtigen Stellung.

Die computertomographische Untersuchung wurde in Anlehnung an den Leitfaden von HENNINGER und PAVLICEK (2001a und b) vorgenommen und begann zur Planung des weiteren Vorgehens bei jedem Patienten mit einem sagittalen Topogramm. Die Auswahl der dafür erforderlichen Parameter erfolgte an dem Computertomographen angeschlossenen Rechner automatisch. Auf Grundlage des Topogramms wurde eine Nativ-Untersuchung angefertigt, wobei die Schichtung möglichst senkrecht auf den Beckenboden erfolgt. Je nach Körpermasse wurden für die Nativuntersuchung zwei verschiedene Untersuchungsprotokolle verwendet: *Abdomen nativ (Spirale) kleiner Hund* bei einer Körpermasse bis zu 15 Kilogramm und *Abdomen nativ (Spirale) großer Hund* bei einer Körpermasse ab 15 Kilogramm. In den zwei verschiedenen Untersuchungsprotokollen wurden die Scanparameter Röhrenstrom, Röhrenspannung, Vorlaufzeit, Pitch-Faktor, Schichtdicke und Kollimation sowie Rotationszeit für die entsprechende Gewichtsklasse der Probanden festgelegt (Tabelle 2).

Tabelle 2: Nativ-Untersuchungsprotokolle Abdomen (Spirale) kleiner (unter 15 kg Körpermasse) und großer (ab 15 kg Körpermasse) Hund

	Kleiner Hund	Großer Hund
Qual. Ref. mAs	72 CARE Dose 4D	80 CARE Dose 4D
Eff. mAs	26	28
kV	130 CTDIVol 2,44 mGy	130 CTDIVol 2,69 mGy
Delay	3 s	3 s
Pitch	1,8	1,8
Schicht	3,0 mm koll. 2 x 1,5 mm	3,0 mm koll. 2 x 2,5 mm
Rotationszeit	0,8 s	0,8 s

Bei zehn Tieren mit einem Alter zwischen zwei und 14 Jahren wurde zusätzlich zur Nativ-Untersuchung eine Kontrastuntersuchung durchgeführt. Das arithmetische Mittel des Lebensalters dieser Tier betrug $6,90 \pm 4,59$ Jahre. Diese Patienten wiesen eine Körpermasse von 6,3 bis 45,8 Kilogramm auf, wobei der arithmetische Mittelwert 24,84 Kilogramm und die Standardabweichung 11,94 Kilogramm ergaben. Als Kontrastmittel wurde pro Kilogramm Körpermasse 3 ml körperwarmes Ultravist® 300 (Iopromid 623 mg, Bayer Vital, Leverkusen) verwendet, welches über den Venenverweilkatheder per Hand als Bolus appliziert wurde. Etwa 30 Sekunden nach der intravenösen Kontrastmittelapplikation wurden diese Patienten erneut computertomographisch untersucht. Dazu dienten in Abhängigkeit von der Körpermasse des Tieres zwei verschiedene Untersuchungsprotokolle (Tabelle 3).

Tabelle 3: Kontrastmittel-Untersuchungsprotokolle Abdomen (Spirale) kleiner (unter 15 kg Körpermasse) und großer (ab 15 kg Körpermasse) Hund

	Kleiner Hund	Großer Hund
Qual. Ref. mAs	72 CARE Dose 4D	80 CARE Dose 4D
Eff. mAs	64	70
kV	130	130
Delay	25 s	25 s
Pitch	1,8	1,8
Schicht	3,0 mm koll. 2 x 1,5 mm	3,0 mm koll. 2 x 2,5 mm
Rotationszeit	0,8 s	0,8 s

3.4 Dokumentation und Auswertung der Computertomographischen Daten

Die Dokumentation und Auswertung der computertomographischen Serien erfolgte an der Bedienkonsole CT Acquisition Workplace des computertomographischen Gerätes mit der Software syngo® (Siemens AG, Berlin und München).

Die Bildserien wurden zur Bearbeitung und Auswertung in einen sogenannten Viewer geladen. Für alle Serien wurde die Ansicht des Untersuchers mit „View from feet“, also von kaudal festgelegt (SONNTAG und MIHALJEVIĆ, 2009). Zunächst wurde ein

Weichteilfenster mit einer standardisierten Fenstereinstellung entsprechend der Empfehlungen aus der Literatur mit einheitlicher Fensterlage (C) von 50 Hounsfield-Einheiten und Fensterbreite (W) von 350 Hounsfield-Einheiten gewählt (HENNINGER, 1997; HENNINGER und PAVLICEK, 2001b; VAN DER MOLEN et al., 2007; OHLERTH und SCHARF, 2007; KNEISSL und LUDEWIG, 2008). Die Hoden und Nebenhoden wurden bezüglich ihrer Organhomogenität beurteilt. Die Prostata wurde hinsichtlich Symmetrie, Lobulierung, Oberfläche, Organhomogenität, Länge, Höhe, Breite und computertomographische Dichte bewertet und vermessen.

Alle akquirierten Daten der computertomographischen Untersuchungen sowie alle gemessenen und ermittelten Werte wurden auf CD-ROM gespeichert und archiviert. Außerdem wurden alle relevanten Daten in eine Excel®-Tabelle aufgenommen.

3.4.1 Hoden

Die Homogenität der Hoden und Nebenhoden wurden im Transversal-Schnitt beurteilt (Abbildung 3). Alle Rüden wiesen beidseitig homogene Hoden und Nebenhoden auf.

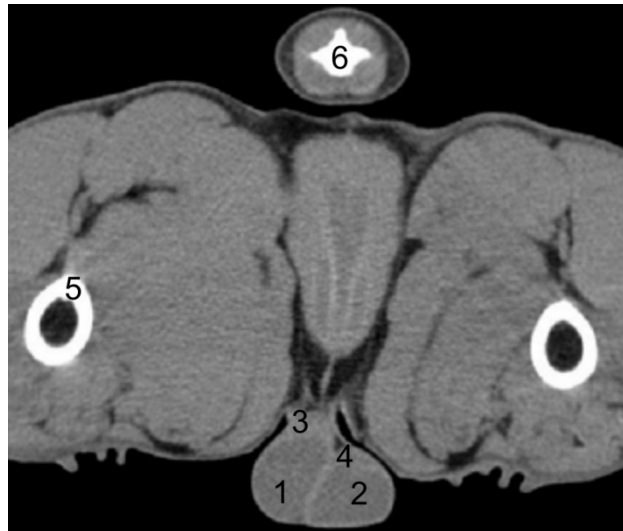


Abbildung 3: Computertomographische Darstellung der Hoden und Nebenhoden im Transversal-Schnitt auf der Schnittebene des siebenten Schwanzwirbels bei einem dreijährigen Rüden mit einer Körpermasse von 44,4 Kilogramm.

1 Testis sinister, 2 Testis dexter, 3 Epididymis sinister, 4 Epididymis dexter, 5 Os femoris, 6 Vertebra caudalis VII

3.4.2 Prostata

3.4.2.1 Beschaffenheit

Die Charakterisierung der äußeren und inneren Eigenschaften der Prostata wurde an Hand des Transversal-Schnittes vorgenommen, wobei das gesamte Organ in seiner kompletten Ausdehnung beurteilt wurde. Die äußere Gestalt der Prostata wurde hinsichtlich ihrer Symmetrie begutachtet und mit „symmetrisch“ (Abbildung 4) oder „asymmetrisch“ (Abbildung 5) bewertet. Bei den als „asymmetrisch“ eingeordneten Organen wurde zusätzlich ein Seitenvergleich zwischen linkem und rechtem Prostatalappen vorgenommen. Zur Beurteilung der Lobulierung der Prostata diente eine Einteilung in drei verschiedene Organ-Typen. Mit „Typ 1“ wurde eine lobulierte Prostata bewertet (Abbildung 4). „Typ 2“ betitelte eine nicht lobulierte Prostata (Abbildung 6). Organe, welche weder Typ 1 noch Typ 2 zugeordnet werden konnten, wurden mit „Typ 3“ benotet (Abbildung 7). Die Oberflächenbeschaffenheit der Prostata wurde mit „glatt“ (Abbildung 4) oder „unregelmäßig“ (Abbildung 8)

charakterisiert. Die Homogenität des Parenchyms wurde mit „homogen“ (Abbildung 4) oder „inhomogen“ (Abbildung 9) beurteilt (Tabelle 4).

Tabelle 4: Befundschema zur Charakterisierung der Beschaffenheit der Prostata

Symmetrie	symmetrisch
	Asymmetrisch, links > rechts
	Asymmetrisch, rechts > links
Organ-Typ	Typ 1 lobuliert
	Typ 2 nicht lobuliert
	Typ 3 Zwischenform
Oberfläche	glatt
	unregelmäßig
Homogenität	homogen
	inhomogen

Im Zusammenhang mit der Überprüfung der Abhängigkeit von Symmetrie beziehungsweise Organ-Typ der Prostata vom Alter des Tieres erfolgte eine willkürliche Einteilung der Rüden in Altersklassen. Die erste der drei Altersgruppen umfasste alle Tiere in einem Alter von drei Jahren und jünger, die zweite Gruppe beinhaltete alle Hund zwischen drei und sieben Jahren und der dritten Gruppe wurden alle Rüden, welche älter als sieben Jahre waren, zugeordnet (Tabelle 9 und 11).

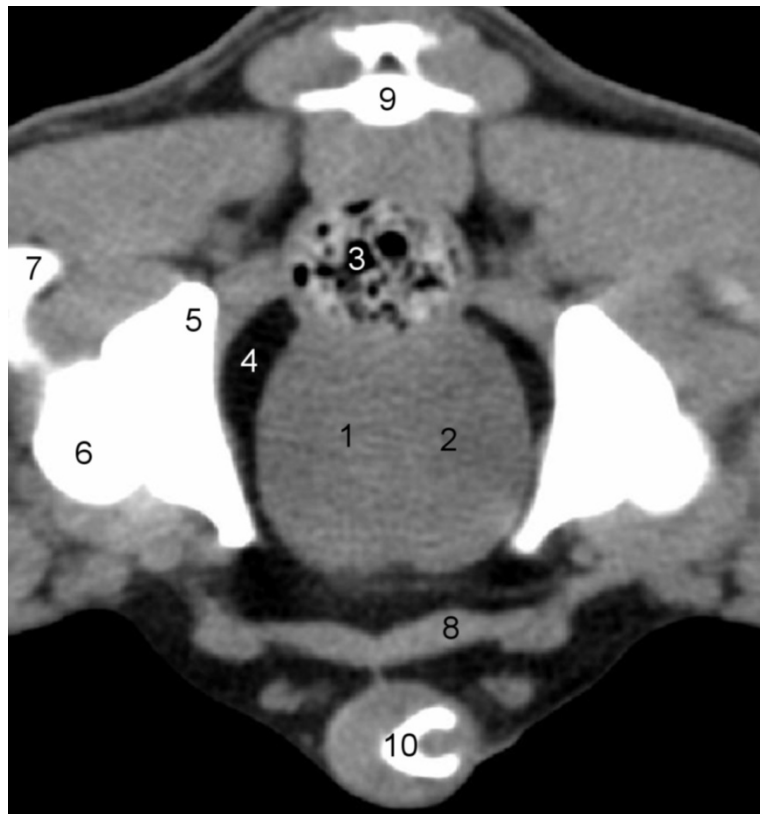


Abbildung 4: Computertomographische Darstellung der Prostata im Transversalschnitt auf der Schnittebene des zweiten Schwanzwirbels bei einem zweijährigen Rüden mit einer Körpermasse von 16,1 Kilogramm. Die Abbildung zeigt eine symmetrische, lobulierte (Typ 1) Prostata mit glatter Oberfläche und homogenem Parenchym.

1 Prostata, Lobus sinister, 2 Prostata, Lobus dexter, 3 Rektum, 4 Fettgewebe, 5 Os ilium, 6 Caput ossis femoris, 7 Os femoris, 8 M. rectus abdominis, 9 Vertebra caudalis II, 10 Os penis

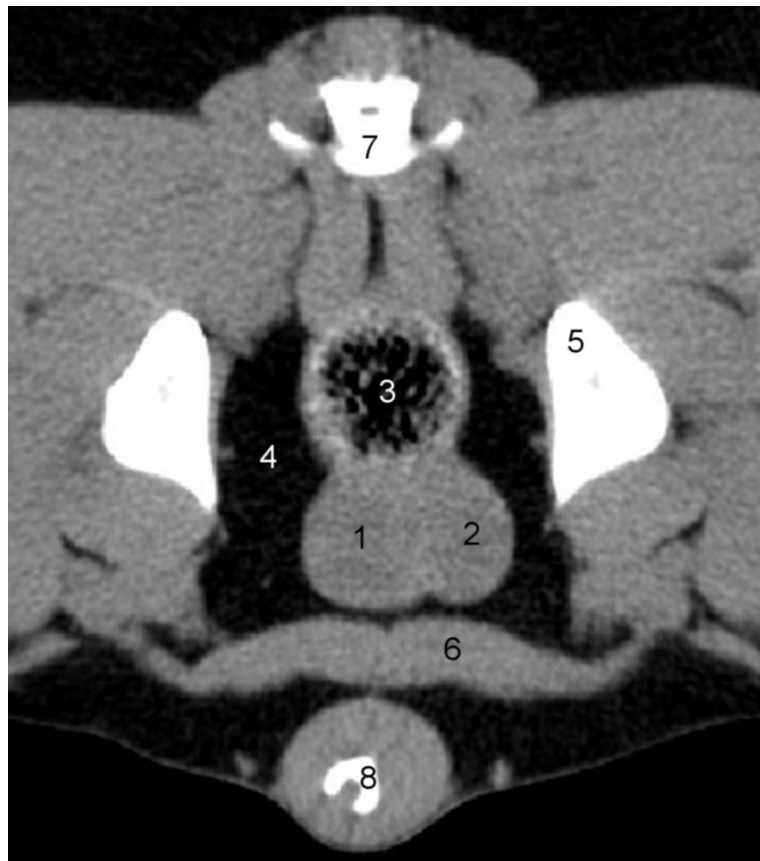


Abbildung 5: Computertomographische Darstellung der Prostata im Transversalschnitt auf der Schnittebene des dritten Schwanzwirbels bei einem zweijährigen Rüden mit einer Körpermasse von 38,1 Kilogramm. In der Abbildung ist eine asymmetrische, lobulierte (Typ 1) Prostata mit glatter Oberfläche und homogenem Parenchym dargestellt. Der linke Prostatalappen ist größer als derjenige der rechten Seite.

1 Prostata, Lobus sinister, 2 Prostata, Lobus dexter, 3 Rektum, 4 Fettgewebe, 5 Os ilium, 6 M. rectus abdominis, 7 Vertebra caudalis III, 8 Os penis

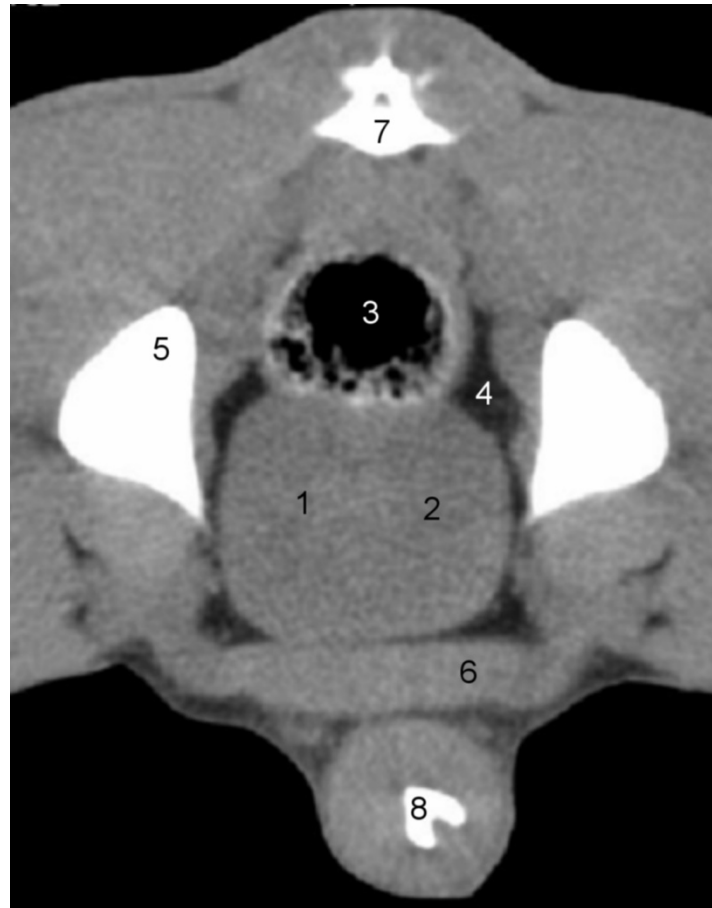


Abbildung 6: Computertomographische Darstellung der Prostata im Transversal-Schnitt auf der Schnittebene des zweiten Schwanzwirbels bei einem zweijährigen Rüden mit einer Körpermasse von 22,9 Kilogramm. In der Abbildung ist eine symmetrische, nicht lobulierte (Typ 2) Prostata mit glatter Oberfläche und homogenem Parenchym zu erkennen.

1 Prostata, Lobus sinister, 2 Prostata, Lobus dexter, 3 Rektum, 4 Fettgewebe, 5 Os ilium, 6 M. rectus abdominis, 7 Vertebra caudalis II, 8 Os penis

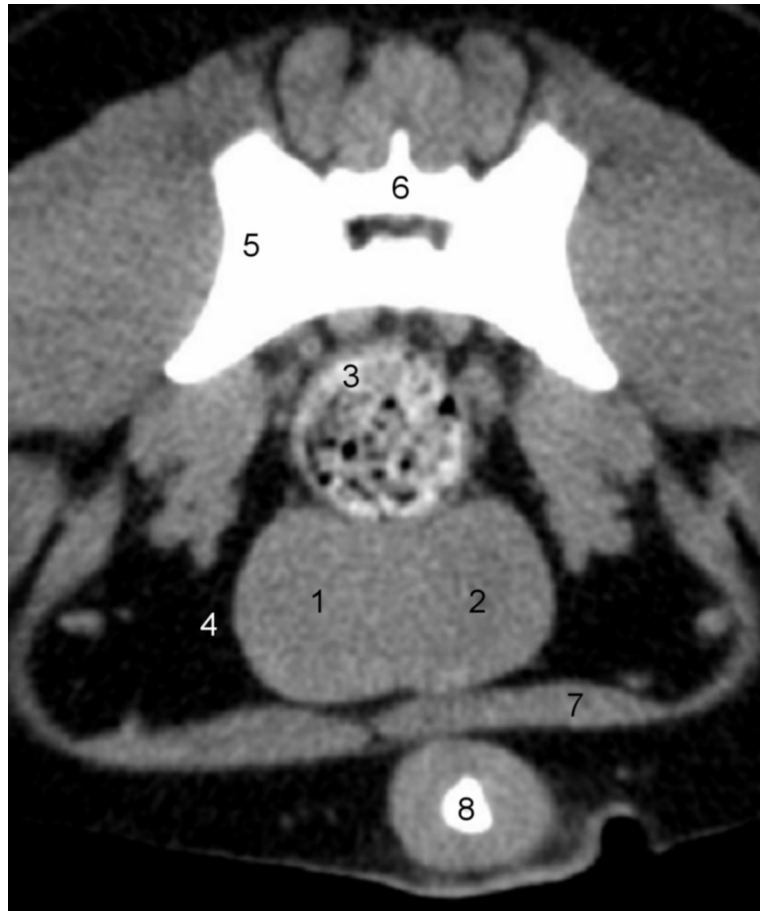

Abbildung 7: Computertomographische Darstellung der Prostata im Transversalschnitt auf der Schnittebene des Kreuzbeines bei einem neunjährigen Rüden mit einer Körpermasse von 14,1 Kilogramm. In der Abbildung ist eine symmetrische, nicht eindeutig lobulierte Prostata mit glatter Oberfläche und homogenem Parenchym dargestellt, welche Typ 3 zugeordnet wurde.

1 Prostata, Lobus sinister, 2 Prostata, Lobus dexter, 3 Rektum, 4 Fettgewebe, 5 Os ilium, 6 Os sacrale, 7 M. rectus abdominis, 8 Os penis

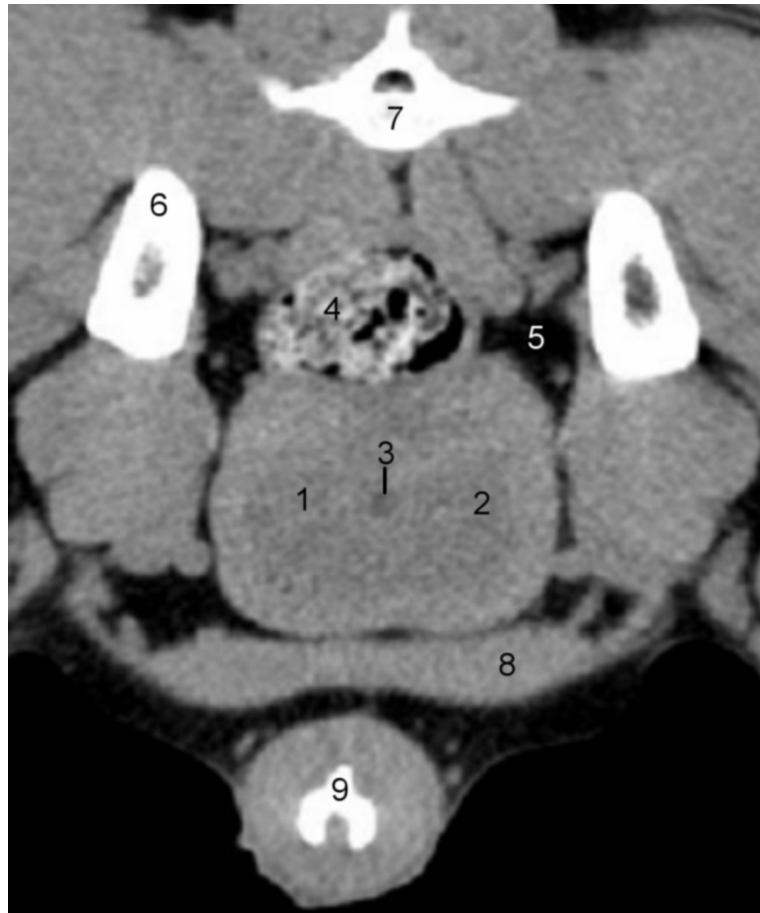


Abbildung 8: Computertomographische Darstellung der Prostata im Transversalschnitt auf der Schnittebene des zweiten Schwanzwirbels bei einem dreijährigen Rüden mit einer Körpermasse von 44,4 Kilogramm. Die Prostata in dieser Abbildung wurde als symmetrisches lobuliertes (Typ 1) Organ mit unregelmäßiger Oberfläche und homogenem Parenchym beurteilt.

1 Prostata, Lobus sinister, 2 Prostata, Lobus dexter, 3 Urethra, Pars prostatica, 4 Rektum, 5 Fettgewebe, 6 Os ilium, 7 Vertebra caudalis II, 8 M. rectus abdominis, 9 Os penis

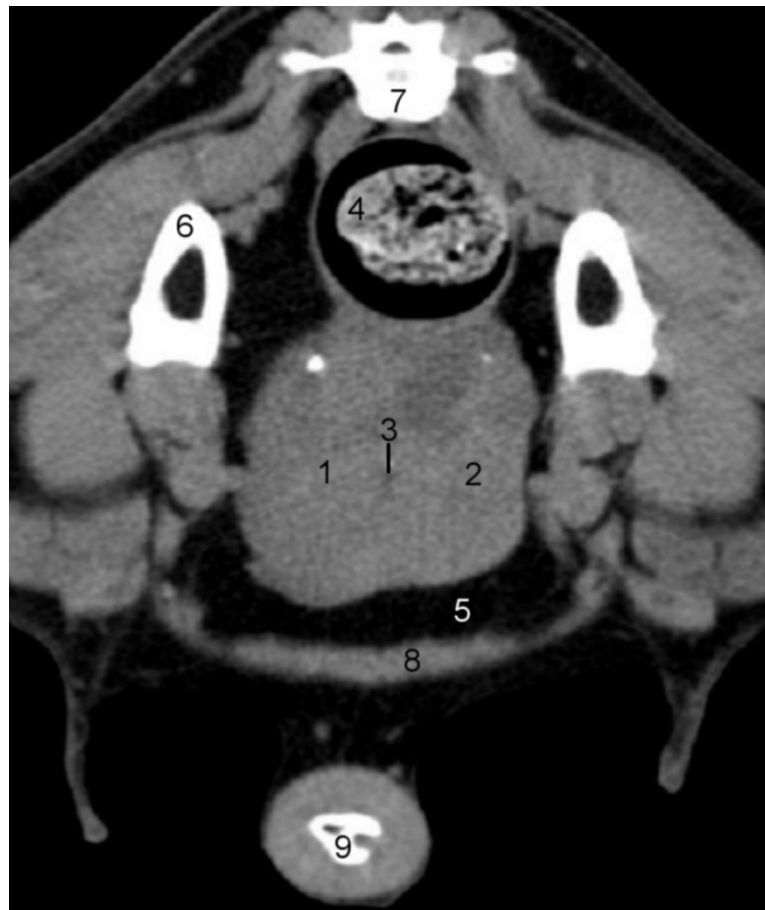


Abbildung 9: Computertomographische Darstellung der Prostata im Transversalschnitt auf der Schnittebene des ersten Schwanzwirbels bei einem achtjährigen Rüden mit einer Körpermasse von 33,2 Kilogramm. Die Abbildung demonstriert eine asymmetrische nicht eindeutig lobulierte (Typ 3) Prostata mit unregelmäßiger Oberfläche und inhomogenem Parenchym.

1 Prostata, Lobus sinister, 2 Prostata, Lobus dexter, 3 Urethra, Pars prostatica, 4 Rektum, 5 Fettgewebe, 6 Os ilium, 7 Vertebra caudalis II, 8 M. rectus abdominis, 9 Os penis

3.4.2.2 Vorversuch

In einem Vorversuch wurde zunächst untersucht, ob sich in der Länge, Breite und Höhe eine Differenz zwischen linkem und rechtem Prostatalappen ergibt. Es galt zu prüfen, ob die Notwendigkeit besteht, linke und rechte Drüsenhälfte separat zu vermessen. Zu diesem Zweck wurden zehn Rüden im Alter von zwei bis 14 Jahren mit einem arithmetischen Mittelwert von 7,40 Jahren \pm 4,18 oben genannten Untersuchungen unterzogen und Länge, Breite sowie Höhe an linkem und rechtem Prostatalappen gemessen. Die Hunde hatten ein Gewicht von 6,3 bis 42,2 Kilogramm, wobei der Mittelwert 18,92 Kilogramm betrug und die Standardabweichung bei 13,05 lag.

3.4.2.3 Messungen

Die Länge der Prostata wird als maximale Länge in der Mittellinie entlang der Urethra im Horizontal-Schnitt, in der Humanmedizin Coronal-Schnitt genannt, definiert. Linker und rechter Prostatalappen wurden separat vermessen. Von fünf parallelen Schichten wurde jeweils der größte Wert für linke und rechte Organhälfte ermittelt. Aus diesen beiden Werten wurde der arithmetische Mittelwert gebildet (Abbildung 10).

Zur Visualisierung des gescannten Bereiches im Horizontal-Schnitt wurde aus den Bildserien mit der Software syngo® (Siemens AG Berlin und München) eine dreidimensionale Rekonstruktion erstellt. Die Bildqualität dieser Abbildungen ist auf Grund der Bildbearbeitung von geringerer Qualität als bei denjenigen im Transversal-Schnitt. Die Abbildungen können mitunter unscharf wirken.

Die Höhe der Prostata wird als maximaler vertikaler Durchmesser des Organs im rechten Winkel zur Längsachse im Transversal-Schnitt definiert. Linker und rechter Prostatalappen wurden separat vermessen. Von fünf parallelen Schichten wurde jeweils der größte Wert für linke und rechte Organhälfte ermittelt. Aus diesen beiden Werten wurde der arithmetische Mittelwert gebildet. Alle fünf vermessenen Schichten befanden sich im mittleren Drittel der Prostata in Längsrichtung und waren identisch mit den gemessenen Schichten bezüglich der Prostatabreite und -dicke (Abbildung 11a).

Die Breite der Prostata wird als maximaler horizontaler Durchmesser im rechten Winkel zur Höhenachse des Organs im Transversal-Schnitt definiert. Die Organbreite wurde separat für linken und rechten Prostatalappen sowie für die gesamte Prostata in fünf parallelen Schichten gemessen. Die jeweils höchsten Werte von linkem und rechtem Prostatalappen und der Gesamtbreite wurde gesondert notiert. Alle fünf vermessenen Schichten befanden sich im mittleren Drittel der Prostata in Längsrichtung und waren identisch mit den gemessenen Schichten bezüglich der Prostatahöhe und -dichte (Abbildung 11b).

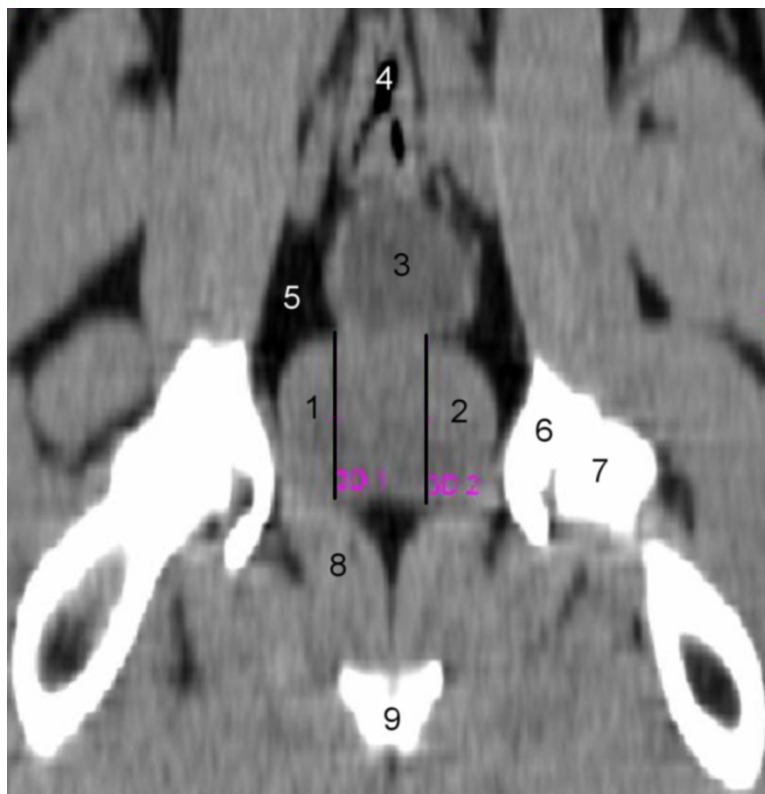


Abbildung 10: Computertomographische Darstellung der Prostata im Horizontal-Schnitt auf der Schnittebene des Hüftgelenkes zur Vermessung der Prostatalänge bei einem zweijährigen Rüden mit einer Körpermasse von 24,9 Kilogramm.

1 Prostata, Lobus sinister, 2 Prostata, Lobus dexter, 3 Vesica urinaria, 4 Rektum, 5 Fettgewebe, 6 Acetabulum, 7 Caput ossis femoris, 8 M. obturatorius internus, 9 Arcus ischiadicus

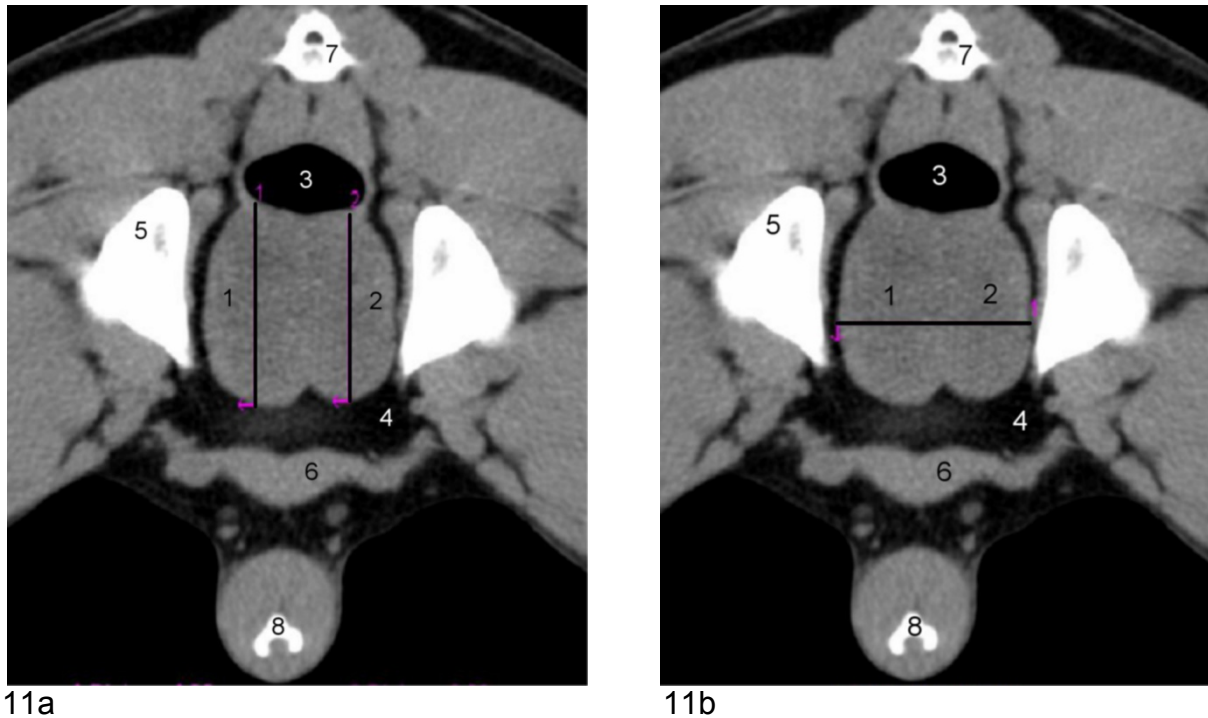


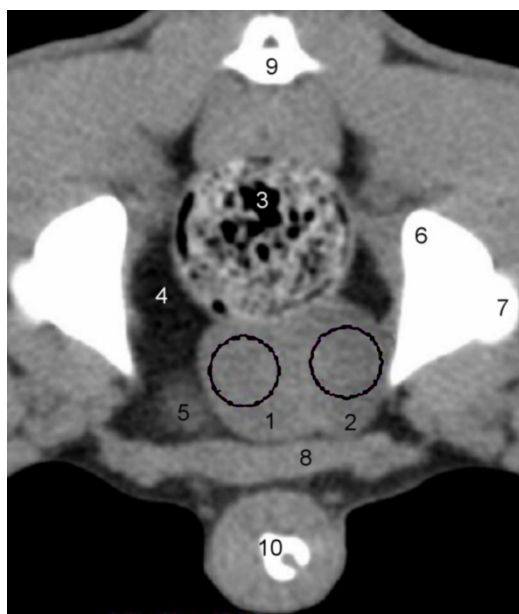
Abbildung 11a und b: Computertomographische Darstellung der Prostata im Transversal-Schnitt auf der Schnittebene des zweiten Schwanzwirbels zur Vermessung der Prostatahöhe (11a) und -breite (11b) bei dem selben Tier wie in Abbildung 10 (zweijähriger Rüde mit einer Körpermasse von 24,9 Kilogramm).

1 Prostata, Lobus sinister, 2 Prostata, Lobus dexter, 3 Rektum, 4 Fettgewebe, 5 Os ilium, 6 M. rectus abdominis, 7 Vertebra caudalis II, 8 Os penis

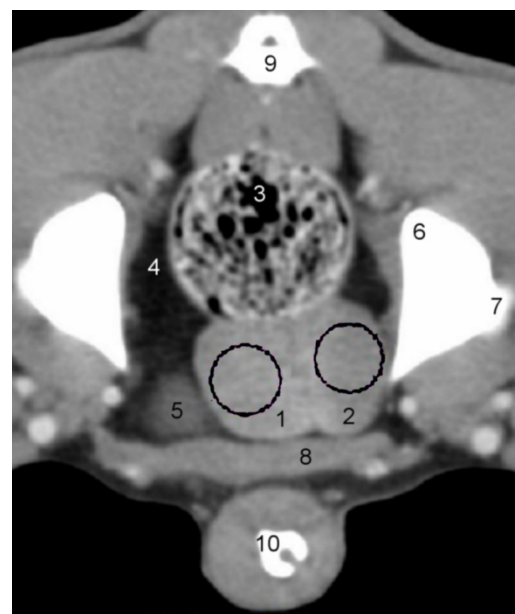
3.4.2.4 Computertomographische Dichte

Die Ermittlung der Dichte-Werte (Densitometrie) der Prostata erfolgte durch die Erfassung der computertomographischen Werte innerhalb einer bestimmten *Region of Interest* (ROI) im Transversal-Schnitt. Pro willkürlich manuell ausgewählter ROI ermittelte der Rechner des computertomographischen Gerätes mit der Software syngo® (Siemens AG Berlin und München) automatisch den minimalen und maximalen Wert, Mittelwert und die Standardabweichung in Hounsfield-Einheiten (HE). Der Mittelwert wurde archiviert und in eine Excel-Tabelle aufgenommen.

Bei zehn Tieren wurde zusätzlich eine Kontrastmitteluntersuchung durchgeführt. Die Dichte wurde bei diesen Serien in gleicher Art und Weise bestimmt. Die Dichtewerte des Organs wurden in fünf parallelen Schichten im Transversal-Schnitt bei linkem und rechtem Prostatalappen separat gemessen. Die ROI wurden willkürlich festgelegt, wobei darauf geachtet wurde, dass die Grundfläche dieser Messareale augenscheinlich mindestens ein Viertel der im Transversal-Schnitt sichtbaren Fläche der Prostata umfasste. Alle fünf vermessenen Schichten befanden sich im mittleren Drittel der Prostata in Längsrichtung und waren identisch mit den gemessenen Schichten bezüglich der Prostatahöhe und -breite (Abbildung 12a und b).



12a



12b

Abbildung 12a und b: Computertomographische Nativ- (a) und Kontrastmittel- (b) Darstellung der Prostata im Transversal-Schnitt auf der Schnittebene des zweiten Schwanzwirbels zur Bestimmung der Prostatadichte anhand von kreisförmigen ROI bei einem zweijährigen Rüden mit einer Körpermasse von 15,0 Kilogramm.

Durch die Applikation von Kontrastmittel stellen sich die Gefäße hyperdens dar.

1 Prostata, Lobus sinister, 2 Prostata, Lobus dexter, 3 Rektum, 4 Fettgewebe, 5 Vesica urinaria, 6 Os ilium, 7 Caput ossis femoris, 8 M. rectus abdominis, 9 Vertebra caudalis II, 10 Os penis

3.5 Volumenberechnungen der Prostata

Das Gesamtvolumen der Prostata wurde nach einer von RUEL et al. (1998) verwendeten Formel zur Volumenberechnung eines Ellipsoides berechnet (Formel 1). Dabei entspricht die Länge der Prostata dem Mittelwert aus maximalen linken und maximalen rechten Messwert von allen fünf vermessenen Schichten. Die Breite der Prostata kommt dem maximalen Wert für die Gesamtbreite von allen fünf vermessenen Schichten gleich. Als Höhe der Prostata geht der Mittelwert aus maximalem linken und maximalen rechtem Messwert von allen fünf vermessenen Schichten in die Formel ein.

$$V_{\text{gesamt}} = \text{Länge Mittelwert} \times \text{Breite maximale Gesamtbreite} \times \text{Höhe Mittelwert} \times \pi/6$$

Formel 1: Berechnung des Gesamtvolumens der Prostata

Auch die getrennte Berechnung der Volumina von linkem und rechtem Prostatalappen erfolgte nach der von RUEL et al. (1998) beschriebenen Formel eines Ellipsoides (Formel 2). Die Länge des jeweiligen Prostatalappens entspricht dem maximalen Messwert (links/ rechts) von allen fünf vermessenen Schichten. Für die Variable der Breite des Prostatalappens wurde der maximale Messwert (links/ rechts) von allen fünf vermessenen Schichten verwendet. Die Höhe des entsprechenden Prostatalappens kommt dem maximalen Messwert (links/ rechts) von allen fünf vermessenen Schichten gleich.

$$V_{\text{links}} = \text{Länge maximale Länge links} \times \text{Breite maximale Breite links} \\ \times \text{Höhe maximale Höhe links} \times \pi/6$$

$$V_{\text{rechts}} = \text{Länge maximale Länge rechts} \times \text{Breite maximale Breite rechts} \\ \times \text{Höhe maximale Höhe rechts} \times \pi/6$$

Formel 2: Berechnung des Volumens von linkem und rechtem Prostatalappen

3.6 Berechnung von Sollwerten von Länge, Breite, Höhe und Volumen der Prostata

Die Berechnungen von Maximalwerten von Länge, Breite, Höhe und Volumen der Prostata erfolgten nach von RUEL et al. (1998) entwickelten Formeln, in welche neben je nach Formel festen Variablen die Körpermasse und das Alter eingehen (Formeln 3 bis 6).

$$Länge = (0,055 \times Körpermasse) + (0,143 \times Alter) + 3,31$$

Formel 3: Berechnung eines Maximalwertes der Länge der Prostata nach RUEL et al. (1998)

$$Breite = (0,047 \times Körpermasse) + (0,089 \times Alter) + 3,45$$

Formel 4: Berechnung eines Maximalwertes der Breite der Prostata nach RUEL et al. (1998)

$$Höhe = (0,044 \times Körpermasse) + (0,083 \times Alter) + 2,25$$

Formel 5: Berechnung eines Maximalwertes der Höhe der Prostata nach RUEL et al. (1998)

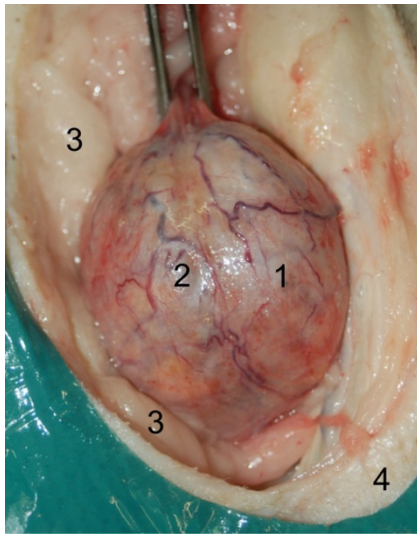
$$Volumen = (0,867 \times Körpermasse) + (1,885 \times Alter) + 15,88$$

Formel 6: Berechnung eines Maximalwertes des Volumens der Prostata nach RUEL et al. (1998)

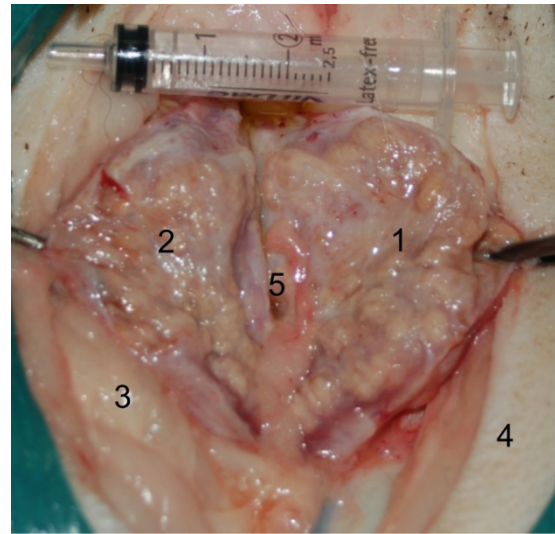
3.7 Darstellung der Prostata eines euthanasierten Rüden post mortem in situ

Ein Proband wurde drei Monate nach der computertomographischen Untersuchung aufgrund einer intranasalen Neoplasie auf Wunsch des Besitzers euthanasiert. Bei dem Rüden handelte es sich um einen zehnjährigen Berner Sennenhund mit einer Körpermasse von 47,8 Kilogramm. Unmittelbar post mortem wurde die Prostata frei präpariert und in situ sowie nach einem sagittalem Schnitt medial entlang der Urethra dargestellt und fotografiert (Abbildung 13a und b). Bei der computertomographischen

Untersuchung wurde diese Prostata als ein asymmetrisches, nicht lobuliertes (Typ 2) Organ mit unregelmäßiger Oberfläche und inhomogenem Parenchym beurteilt.



13a



13b

Abbildung 13a und b: Post mortem fotografierte Prostata eines zehnjährigen Rüden mit einer Körpermasse von 47,8 Kilogramm.

13a: Sicht von ventral auf die Prostata nach dem Freipräparieren des Organs.

13b: wie 13a und medialem Schnitt entlang der Urethra.

Die Abbildung zeigt eine asymmetrische nicht lobulierte (Typ 2) Prostata mit unregelmäßiger Oberfläche und inhomogenem Parenchym. Der linke Prostatalappen ist größer als der rechte.

1 Prostata, Lobus sinister, 2 Prostata, Lobus dexter, 3 Fettgewebe, 4 Cutis, 5 Urethra

3.8 Statistische Analysen

Alle Daten wurden unter Verwendung des Tabellenkalkulationsprogramms Microsoft® OpenOffice.org 3.2 (Microsoft Corporation, 2010) in Form einer Excel®-Tabelle verwaltet und bearbeitet. Die statistische Bearbeitung der Daten erfolgte in Kooperation mit der Arbeitsgruppe Biomathematik und Datenverarbeitung des Fachbereichs Veterinärmedizin der Justus-Liebig-Universität Gießen. Für die

statistische Auswertung der Daten wurde das Statistikprogramm BMDP/ Dynamic Release 8.1 (Statistical Solutions Ltd., Cork, Irland) verwendet.

Zur deskriptiven Darstellung der Daten wurden der arithmetische Mittelwert (\bar{x}) sowie die Standardabweichung ($\pm s$) berechnet und tabellarisch wiedergegeben. Die Angabe dieser beiden Werte erfolgte mit einer Genauigkeit von zwei Stellen hinter dem Komma.

Es wurde eine allgemeine deskriptive Datenbeschreibung vorgenommen, in welche die Parameter Rasse, Alter, Körpermasse, Körpermassengruppe, Hodenlänge von linkem und rechtem Hoden, Hodenbreite von linkem und rechtem Hoden, Patientenlage, computertomographisches Scan-Protokoll, Symmetrie der Prostata, Oberflächenbeschaffenheit der Prostata, Homogenität der Prostata, Prostata-Typ, Mess- und Rechenwerte für Länge, Breite, Höhe und Dichte der Prostata, Testosteronspiegel-Konzentrationen und die Konzentration der Caninen Spezifischen Arginin Esterase im Plasma einbezogen wurden.

Im Rahmen des Vorversuches wurden die Messdaten der Länge, Breite und Höhe der Prostata von linker und rechter Seite anhand einer zweifaktoriellen hierarchischen Varianzanalyse statistisch ausgewertet. Im Zuge dessen wurden die Varianz sowie die entsprechende Standardabweichung zwischen den Messwerten ermittelt.

Die Wirkung des Kontrastmittels auf die durchschnittliche Dichte der Prostata im Vergleich zu den nativen Dichtewerten wurde mit Hilfe des t-Tests für verbundene beziehungsweise abhängige Stichproben überprüft.

Mittels einer Regressionsanalyse beziehungsweise Korrelationsanalyse in Form von Korrelationsdiagrammen wurde der Zusammenhang zwischen dem Gesamtvolumen der Prostata und den einzelnen Parametern Testosteron (ng/ml), arithmetischem Mittelwert der Dichte (Hounsfield-Einheiten), Symmetrie der Prostata, Lebensalter (Jahre) und Körpermasse (Kilogramm) analysiert. Bei diesen Betrachtungen zeigte sich, dass eine rechtsschiefe Verteilung der quantitativen Merkmale vorlag. Aus diesem Grund wurde eine logarithmische Transformation der quantitativen Daten durchgeführt. Außerdem gingen die genannten Parameter in eine multiple lineare Regressionsanalyse bezüglich des Gesamtvolumens ein.

Im Rahmen eines Gruppenvergleiches wurde der Einfluss von Oberflächenbeschaffenheit der Prostata sowie vom Organ-Typ auf den Logarithmus

des Gesamtvolumens mittels einer einfaktoriellen Kovarianzanalyse unter Beachtung der Störvariablen Körpermasse und Lebensalter analysiert.

Der Zusammenhang zwischen dem Alter des Tieres und der Symmetrie beziehungsweise des Organ-Typs der Prostata wurde anhand einer logistischen Regression statistisch überprüft.

Die Dichtewerte wurden anhand einer hierarchischen dreistufigen Varianzanalyse unter Berücksichtigung der Parameter einzelnes Tier, Prostatalappen (links und rechts) und Schnittebene (Ebene eins bis fünf) statistisch ausgewertet. Diese Varianzzerlegung der Dichtewerte erfolgte sowohl für alle Tiere, welche ohne Kontrastmittel untersucht wurden ($n = 50$), für alle Tiere, welche mit Kontrastmittel untersucht wurden ($n = 10$), als auch ohne Kontrastmittel für diejenigen Probanden, welche mit Kontrastmittel untersucht wurden ($n = 10$).

Die für die Beantwortung der unterschiedlichen Fragestellungen notwendigen statistischen Tests sind in Tabelle 5 aufgeführt.

Für alle statistischen Berechnungen gelten Ergebnisse mit $p \leq 0,05$ als statistisch signifikant.

Tabelle 5: Angewandte statistische Methoden

Fragestellung	Statistische Methode
Vergleich der Werte von linkem und rechtem Prostatallappen im Vorversuch bezüglich <ul style="list-style-type: none"> - Länge - Breite - Höhe 	Zweistufige hierarchische Varianzanalyse
Verhalten der Dichtewerte der Prostata vor und nach der Applikation von Kontrastmittel	t-Test für verbundene Stichproben
Korrelation des Gesamtvolumens der Prostata mit den Parametern Testosteron, native Dichte, Symmetrie der Prostata, Alter des Tieres und Körpermasse	Regressions- und Korrelationsanalysen
Einfluss der Oberflächenbeschaffenheit und des Organ-Typs auf das Gesamtvolumen	Gruppenvergleich mit Einfaktorieller Kovarianzanalyse mit den Kovariablen „Körpermasse“ und „Lebensalter“
Beziehungen zwischen dem Alter des Tieres und der Symmetrie respektive dem Organ-Typ der Prostata	logistische Regression und zweidimensionale Häufigkeitsauszählung
Streuungszerlegung der Dichtewerte nach den Einflüssen von Tier, Seite und Schnitt-Ebene	hierarchische dreistufige Varianzanalyse
Streuungszerlegung der Dichtewerte vor und nach Kontrastmitteluntersuchung	hierarchische dreistufige Varianzanalyse

4 Ergebnisse

4.1 Blutuntersuchungen

4.1.1 Konzentration von Testosteron

Die Messwerte der Testosteronkonzentration im Serum umfassten eine Spannweite von 0,14 ng/ml (0,48 nmol/l) bis 4,59 ng/ml (15,92 nmol/l) (Anhang 1). Alle Werte befanden sich im Referenzbereich für nicht kastrierte Rüden (RÖCKEN et al., 1995).

4.1.2 Konzentration der Caninen Prostata Spezifischen Arginin Esterase

Die Konzentration der Caninen Prostata Spezifischen Arginin Esterase (CPSE) wurde bei 15 Rüden im EDTA-Plasma bestimmt. Es wurden Werte von 12,4 bis > 200 ng/ml gemessen (Tabelle 6).

Tabelle 6: Konzentration der Caninen Prostata Spezifischen Arginin Esterase bei Rüden im EDTA-Plasma im Zusammenhang mit der Körpermasse, dem Lebensalter und dem nach RUEL et al. (1998) berechnete Gesamtvolumens der Prostata (n = 15).

Patienten-Nr.	Körpermasse (kg)	Alter (Jahre)	Gesamtvolumen der Prostata (cm ³)	Canine Prostata Spezifische Arginin Esterase (ng/ml)
17	17,1	7	25,20	109,7
18	44,4	3	64,89	>200,0
19	7,7	4	5,40	29,0
20	24,5	5	29,24	99,0
21	39,2	7	56,77	>200,0
22	45,8	7	35,47	94,4
23	30,2	6	81,19	>200,0
24	11,3	5	18,16	171,3
25	42,4	9	39,67	55,2
26	35,3	5	20,03	12,4
27	5,7	7	22,43	>200,0
28	40,3	9	66,05	36,3
29	10,3	9	27,19	56,9
30	31,0	6	33,04	172,5
31	6,1	5	18,33	>200,0

Es konnte kein Zusammenhang zwischen der Konzentration der Caninen Prostata Spezifischen Arginin Esterase im EDTA-Plasma und dem Lebensalter der Tiere festgestellt werden (Abbildung 14). Zwischen dem Gesamtvolumen der Prostata, und der Konzentration des Enzyms konnte keine Korrelation gefunden werden (Abbildung 15).

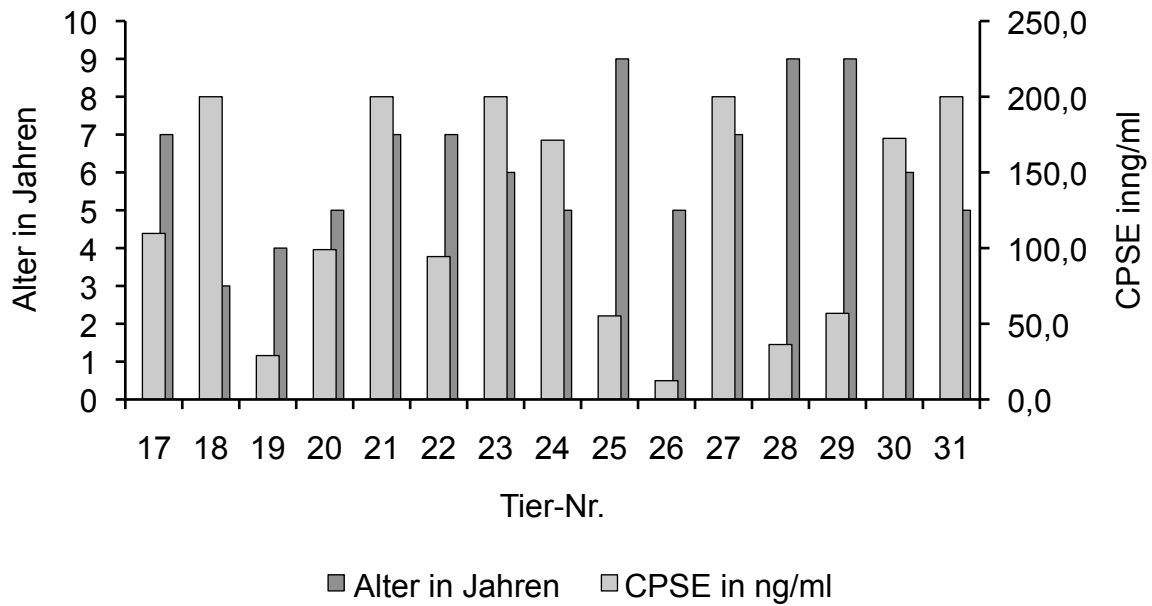


Abbildung 14: Darstellung der Konzentration der Caninen Prostata Spezifischen Arginin Esterase bei Rüden im EDTA-Plasma im Zusammenhang mit dem Alter (n = 15).

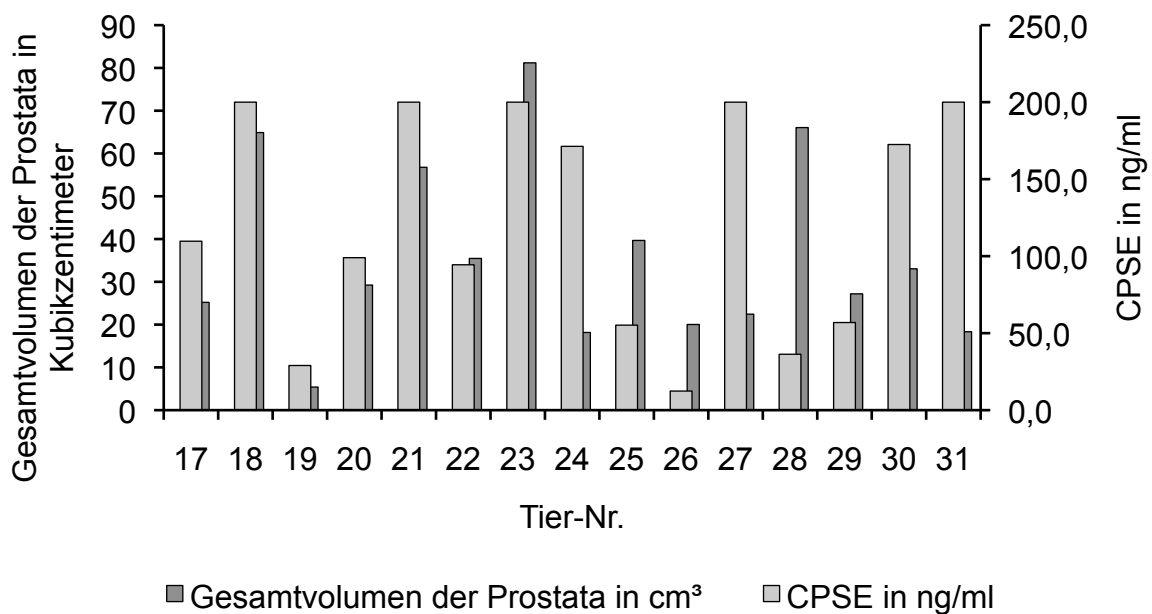


Abbildung 15: Darstellung der Konzentration der Caninen Prostata Spezifischen Arginin Esterase bei Rüden im EDTA-Plasma im Zusammenhang mit dem Gesamtvolumen der Prostata (n = 15).

4.2 Hoden

Alle Hoden hatten eine der Rasse und dem Alter entsprechende Größe und ein homogenes Parenchym (Anhang 2). Es konnten keine pathologischen Veränderungen dargestellt werden.

4.3 Prostata

4.3.1 Beschaffenheit

Bei der Betrachtung der **Symmetrie** wies die Mehrzahl der Rüden ein symmetrisches Organ auf (Abbildung 4). Weniger als die Hälfte der Probanden hatten eine asymmetrische Prostata (Abbildung 5). Bei den Hunden mit einer asymmetrischen Prostata überwogen die Tiere, bei denen der linke Prostatalappen größer als derjenige der rechten Seite war (Tabellen 7 und 8).

Tabelle 7: Verteilung der Rüden bei dem Merkmal „Symmetrie“ sowie die relative Häufigkeit in Prozent bezogen auf die Gesamtzahl der Rüden (n = 50).

Symmetrie der Prostata	Anzahl der Tiere	Relative Häufigkeit (%)
Symmetrisch	28	56
Asymmetrisch	22	44

Tabelle 8: Verteilung der Tiere mit einer asymmetrischen Prostata sowie die relative Häufigkeit in Prozent bezogen auf die Gesamtzahl der Rüden (n = 22).

Rüden mit asymmetrischer Prostata	Anzahl der Tiere	Relative Häufigkeit (%)
Linker Prostatalappen größer als rechter Prostatalappen	18	81,8
Rechter Prostatalappen größer als linker Prostatalappen	4	18,2

Zur Überprüfung, ob die Symmetrie der Prostata vom Alter des Tieres abhängig ist, wurde eine logistische Regression durchgeführt. Der beschriebene Zusammenhang zeigte mit $p = 0,098$ keine statistisch signifikante Abhängigkeit. Die Odds Ratio beträgt 1,18. Die Ergebnisse der zweidimensionalen Häufigkeitsauszählung für die Symmetrie der Prostata gegen das Alter des Tieres mit einer willkürlichen Klasseneinteilung in drei Altersgruppen sind in Tabelle 9 und Abbildung 16 dargestellt.

Tabelle 9: Verteilung der Rüden bei dem Merkmal „Symmetrie“ auf das Alter. Die Tiere wurden in drei verschiedene Altersgruppen eingeteilt (n = 50).

Symmetrie der Prostata	Altersgruppen in Jahren		
	≤ 3	3 – 7	> 7
Symmetrisch	11	11	6
Asymmetrisch	4	9	9
Total	15	20	15

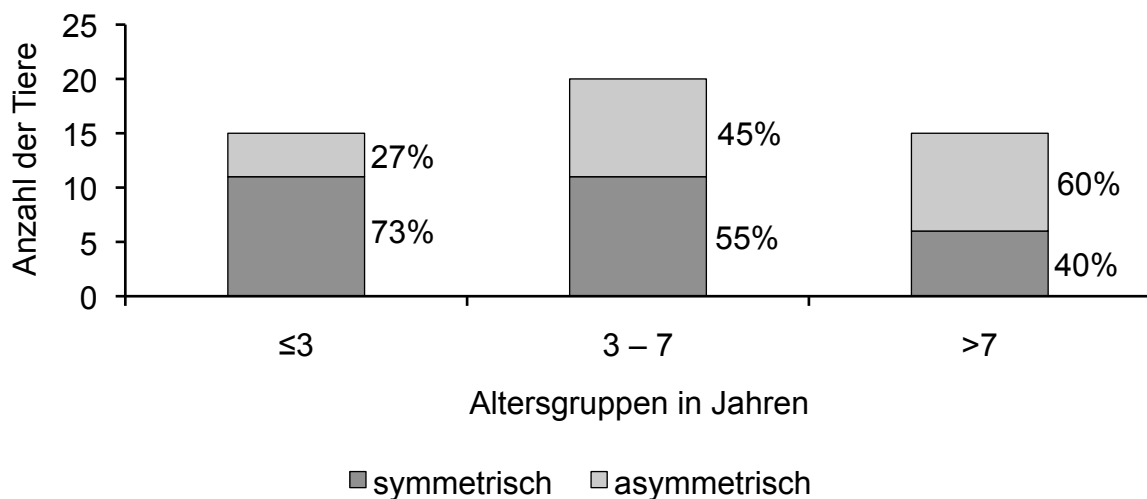


Abbildung 16: Darstellung der relativen Häufigkeiten von symmetrischen und asymmetrischen Prostatae in den drei verschiedenen Altersgruppen bei 50 Rüden.

Die Beurteilung des **Lobulierungsgrades** ergab bei etwa zwei Drittel der Tiere mit „Typ 1“ eine lobulierte Prostata (Abbildung 4). Bei circa einem Zehntel der Rüden war die Prostata nicht lobuliert und entsprach somit „Typ 2“ (Abbildung 6). Die Prostata bei einem Fünftel der Probanden konnten aufgrund ihrer Organform weder „Typ 1“ noch „Typ 2“ zugeordnet werden und wurden mit „Typ 3“ betitelt (Abbildung 7; Tabelle 10).

Tabelle 10: Verteilung der Tiere bei dem Merkmal „Organ-Typ“ sowie die relative Häufigkeit in Prozent bezogen auf die Gesamtzahl der Rüden (n = 50).

Organ-Typ der Prostata	Anzahl der Tiere	Relative Häufigkeit (%)
Typ 1 lobuliert	34	68
Typ 2 nicht lobuliert	6	12
Typ 3 Zwischenform	10	20

Die Untersuchung der Abhängigkeit des Organ-Typs der Prostata vom Alter des Tieres erfolgte anhand einer polytomen logistischen Regression. Mit $p = 0,021$ konnte ein statistisch signifikanter Zusammenhang nachgewiesen werden. Mit zunehmendem Lebensalter nimmt der Lobulierungsgrad der Prostata ab. Die Ergebnisse der zweidimensionalen Häufigkeitsauszählung für den Organ-Typ der Prostata gegen das Alter des Probanden mit einer willkürlichen Klasseneinteilung in drei Altersgruppen sind in Tabelle 11 und Abbildung 17 aufgeführt.

Tabelle 11: Verteilung der Rüden bei dem Merkmal „Organ-Typ“ auf das Alter. Die Tiere wurden in drei verschiedene Altersgruppen eingeteilt (n = 50).

Organ-Typ der Prostata	Altersgruppen in Jahren		
	≤ 3	3 – 7	> 7
lobuliert	12	15	7
Nicht lobuliert	3	1	2
Zwischenform	0	4	6
Total	15	20	15

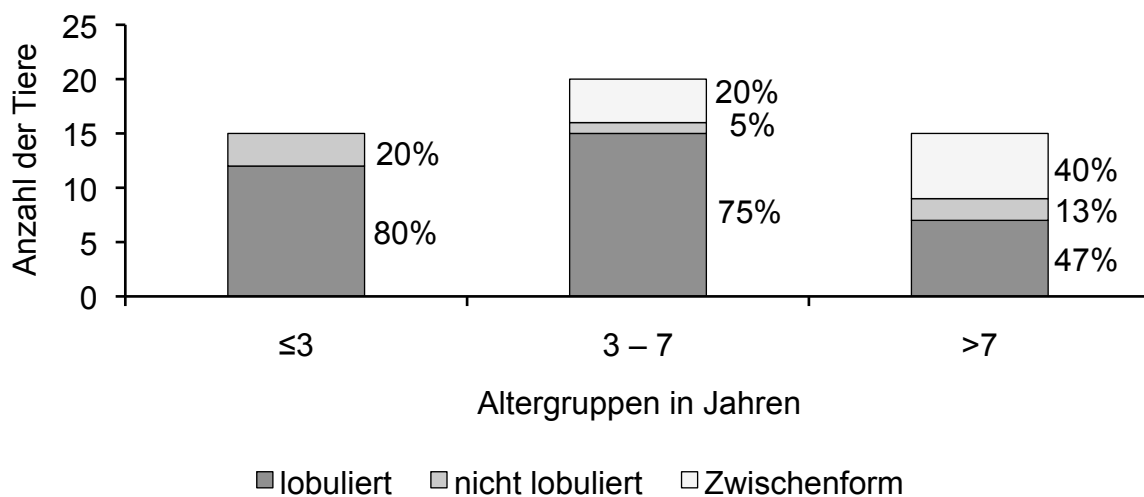


Abbildung 17: Darstellung der relativen Häufigkeiten von lobulierten, nicht lobulierten und einer Zwischenform zugeordneten Prostatae in den drei verschiedenen Altersgruppen bei 50 Rüden.

Die **Organoberfläche** war bei dem überwiegenden Teil der Rüden glatt (Abbildung 4). Bei etwa einem Fünftel der Tiere wurde die Oberfläche als unregelmäßig beurteilt (Abbildung 8; Tabelle 12).

Tabelle 12: Verteilung der Tiere bei dem Merkmal „Oberflächenbeschaffenheit“ sowie die relative Häufigkeit in Prozent bezogen auf die Gesamtzahl der Rüden (n = 50).

Oberflächenbeschaffenheit der Prostata	Anzahl der Tiere	Relative Häufigkeit (%)
Glatt	39	78
Unregelmäßig	11	22

Die **Homogenität** des Parenchyms der Prostata wurde bei der Mehrzahl der Hunde als homogen bewertet (Abbildung 4). Bei nur wenigen Rüden wies die Prostata ein inhomogenes Parenchym auf (Abbildung 9; Tabelle 13).

Tabelle 13: Verteilung der Tiere bei dem Merkmal „Homogenität“ sowie die relative Häufigkeit in Prozent bezogen auf die Gesamtzahl der Rüden (n = 50).

Homogenität des Parenchyms	Anzahl der Tiere	Relative Häufigkeit (%)
Homogen	43	86
Inhomogen	7	14

4.3.2 Vorversuch

An zehn Rüden wurde untersucht, ob bei den Messwerten von Länge, Breite und Höhe an linkem und rechtem Prostatalappen ein Unterschied zwischen beiden Organhälften besteht (Anhang 3 bis 5). Bei allen zehn Tieren konnte eine Differenz zwischen den Messwerten für Länge (Abbildung 18), Breite (Abbildung 19) und Höhe (Abbildung 20) von linkem und rechtem Prostatalappen nachgewiesen werden, welche jedoch bei der Länge und Höhe nur gering war. Die größten Abweichungen konnten bei der Breite aufgezeigt werden.

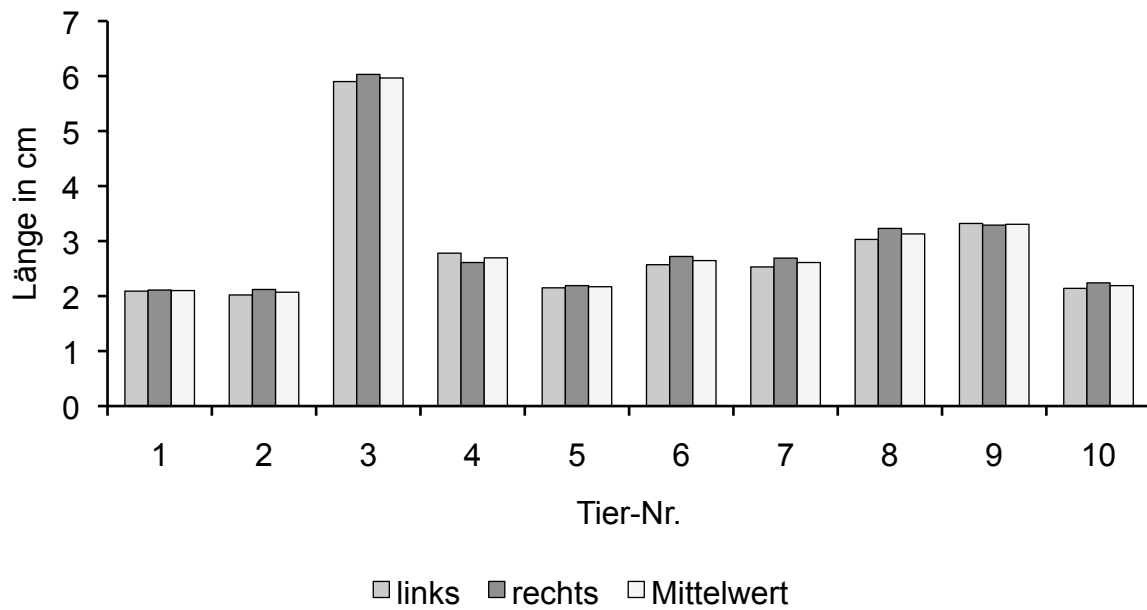


Abbildung 18: Darstellung der maximalen Länge des linken und rechten Prostatalappens sowie des arithmetischen Mittelwertes aus diesen beiden Messwerten bei den zehn Rüden des Vorversuches.

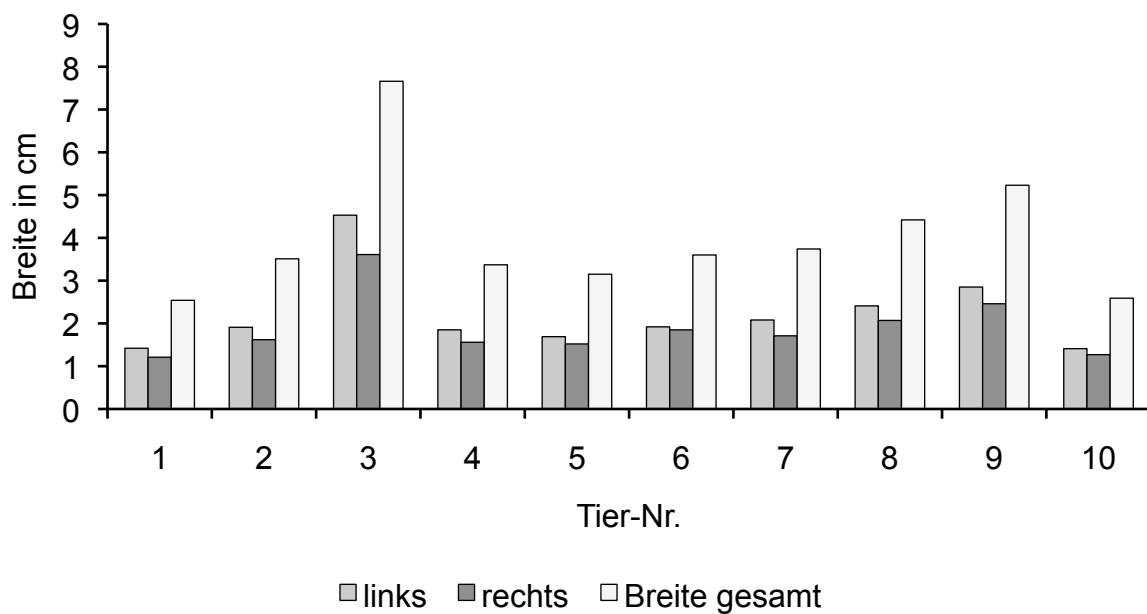


Abbildung 19: Darstellung der maximalen Breite des linken und rechten Prostatalappens sowie des maximalen Wertes der Gesamtbreite der Prostata bei den zehn Rüden des Vorversuches.

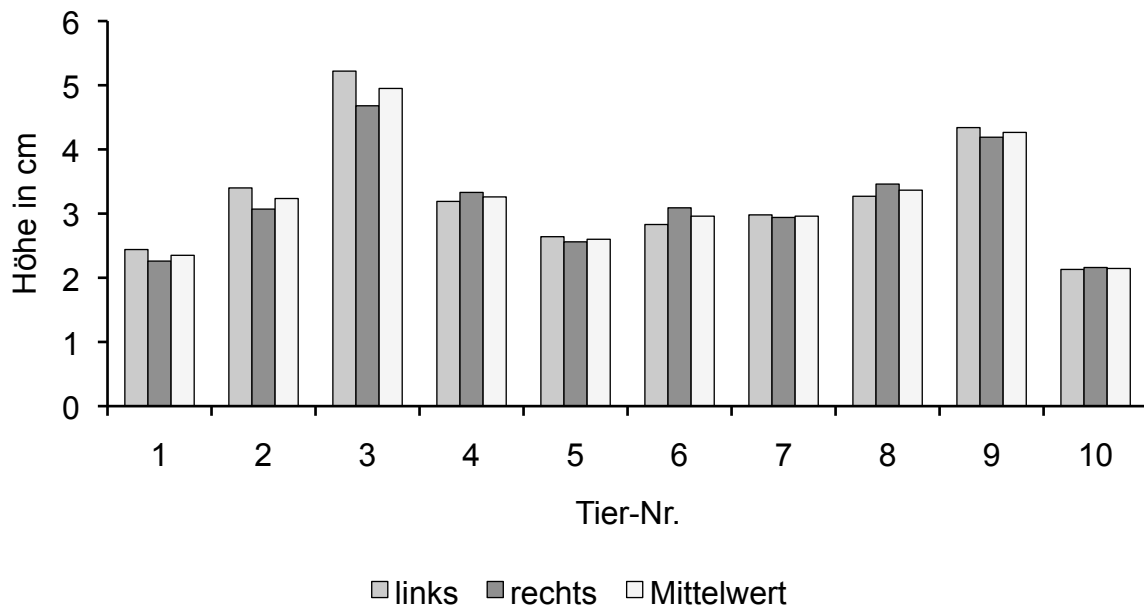


Abbildung 20: Darstellung der maximalen Höhe des linken und rechten Prostatalappens sowie des arithmetischen Mittelwertes aus diesen beiden Messwerten bei den zehn Rüden des Vorversuches.

Mit der Durchführung einer zweifaktoriellen hierarchischen Varianzanalyse wurden die Varianz sowie die entsprechende Standardabweichung zwischen den Messwerten von linkem und rechtem Prostatalappen für die Parameter Länge, Breite und Höhe der Prostata ermittelt (Tabelle 14).

Tabelle 14: Ergebnisse der zweistufigen Varianzanalyse der Messwerte von Länge, Breite und Höhe der Prostata nach den Einflüssen von Tier und Prostata-Seite bei den zehn Rüden des Vorversuches. Dargestellt sind die Varianz und die Standardabweichung (n = 10).

Messparameter	Varianz s^2	Standardabweichung s (cm)
Länge der Prostata	0,01	0,10
Breite der Prostata	0,06	0,25
Höhe der Prostata	0,04	0,21

Der arithmetische Mittelwert aller Messwerte von linker und rechter Organhälfte und den Schnitt-Ebenen eins bis fünf ergaben für die Länge der Prostata $2,67 \pm 1,08$ Zentimeter, für die Breite $1,95 \pm 0,75$ Zentimeter und für die Höhe $3,06 \pm 0,77$ Zentimeter.

4.3.3 Messungen

Um die **Länge** der Prostata zu ermitteln, wurde bei allen 50 Tieren an fünf parallelen Organschichten jeweils der linke und rechte Prostatalappen vermessen (Anhang 6). Der arithmetische Mittelwert der Messwerte von allen Tieren an linker und rechter Organhälfte betrug $3,01 \pm 1,01$ Zentimeter.

Es wurde jeweils der größte Wert der Prostatalänge von linkem und rechtem Prostatalappen bestimmt (Abbildung 21). Aus diesen wurde der arithmetische Mittelwert gebildet (Abbildung 22). Die Spannweite der ermittelten Mittelwerte lag zwischen 1,78 und 7,11 Zentimetern.

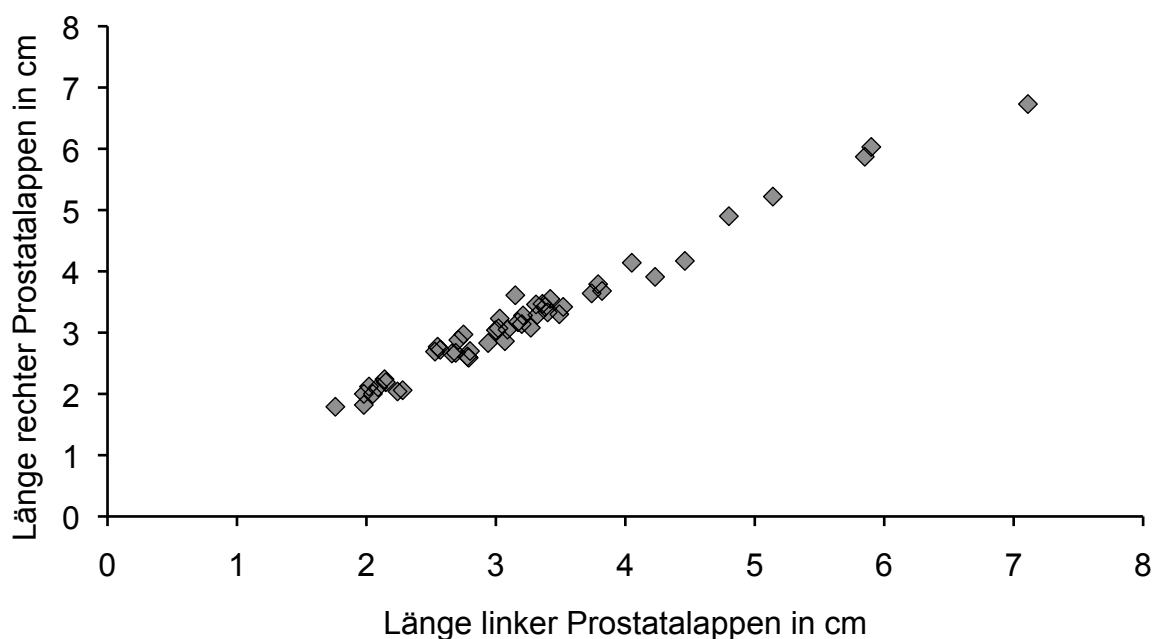


Abbildung 21: Scatter-Plot zur Darstellung der maximalen Werte der Länge von linkem und rechtem Prostatalappen bei 50 Rüden.

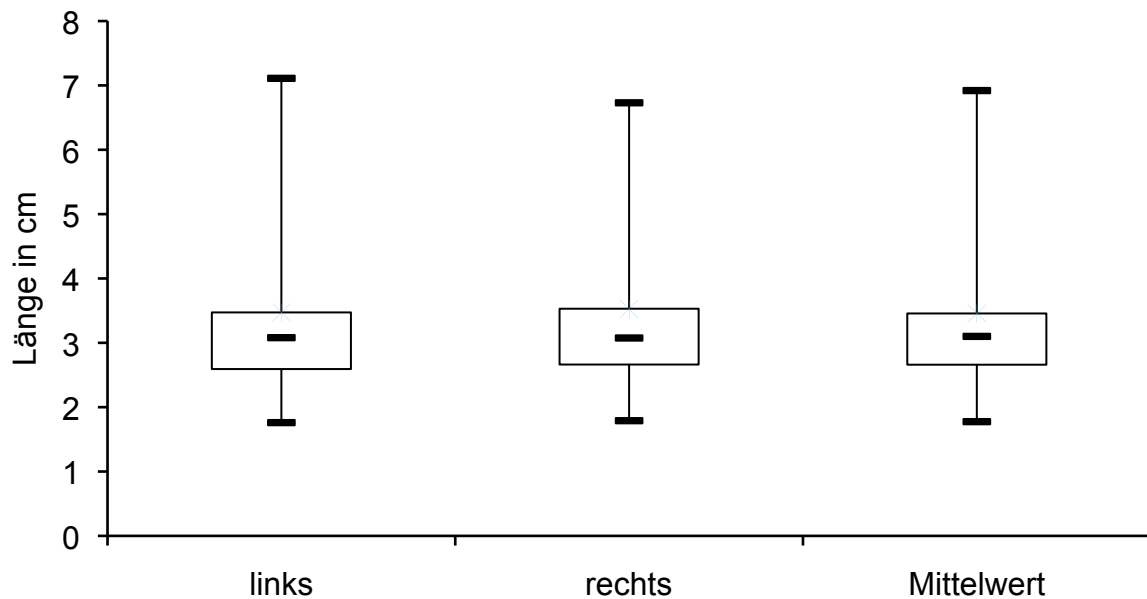


Abbildung 22: Darstellung der maximalen Länge von linkem und rechtem Prostatalappen sowie des arithmetischen Mittelwertes aus diesen beiden Werten als Box-and-Whisker-Plot bei 50 Räden.

Zur Bestimmung der **Breite** der Prostata wurde bei allen 50 Probanden an fünf parallelen Prostataschichten jeweils linker und rechter Prostatalappen vermessen. Zudem wurde an den fünf Organschichten die Gesamtbreite bestimmt (Anhang 7). Der arithmetische Mittelwert der Gesamtbreite der Prostata von allen Probanden lag bei $4,15 \pm 1,14$ Zentimetern.

Von linkem und rechtem Prostatalappen sowie der Gesamtbreite wurde der größte Wert ermittelt (Abbildung 23 und 24). Die breiteste Prostata maß 7,85 Zentimeter, die Breite der schmalsten Prostata betrug 2,28 Zentimeter.

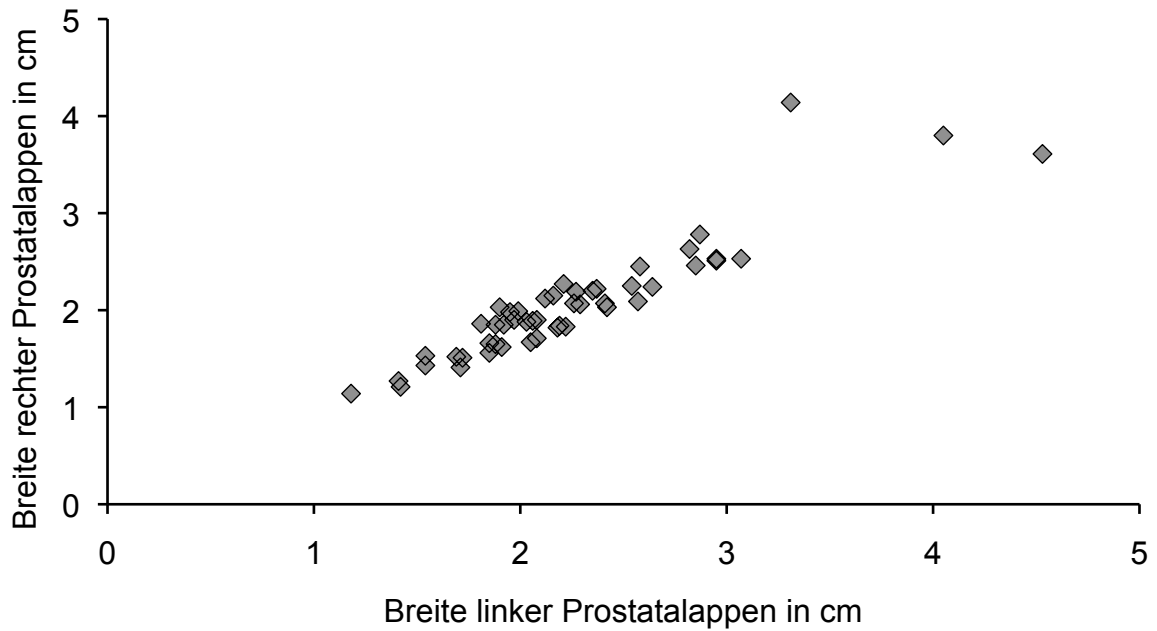


Abbildung 23: Scatter-Plot zur Darstellung der maximalen Werte der Breite von linkem und rechtem Prostatalappen bei 50 Rüden.

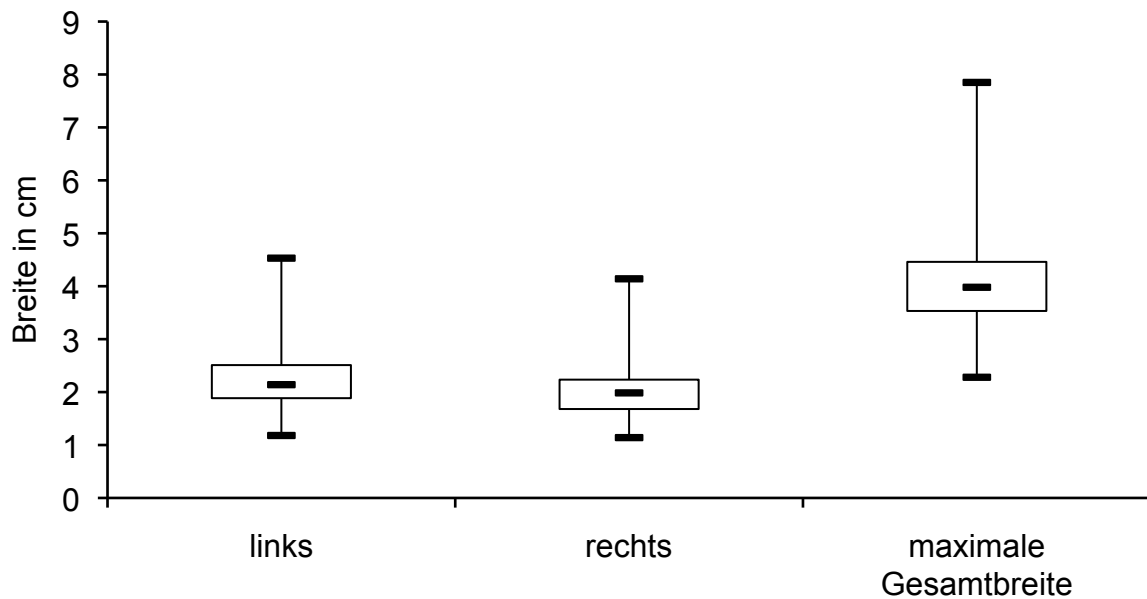


Abbildung 24: Darstellung der Maximalwerte der Breite von linkem und rechtem Prostatalappen sowie der maximalen Gesamtbreite der Prostata als Box-and-Whisker-Plot (n = 50).

Zur Erfassung der **Höhe** der Prostata wurden bei den 50 Rüden an fünf parallelen Organschichten der jeweils größte Messwert an linkem und rechtem Prostatalappen akquiriert, wobei jeweils der größte Wert pro Seite ermittelt wurde (Abbildung 25, Anhang 8). Aus diesen wurde der arithmetische Mittelwert errechnet (Abbildung 26). Die Spannweite dieser Werte umfasste 2,01 bis 5,69 Zentimeter. Der arithmetische Mittelwert der Messwerte von linker und rechter Organhälfte aller Rüden betrug $3,34 \pm 0,87$ Zentimeter.

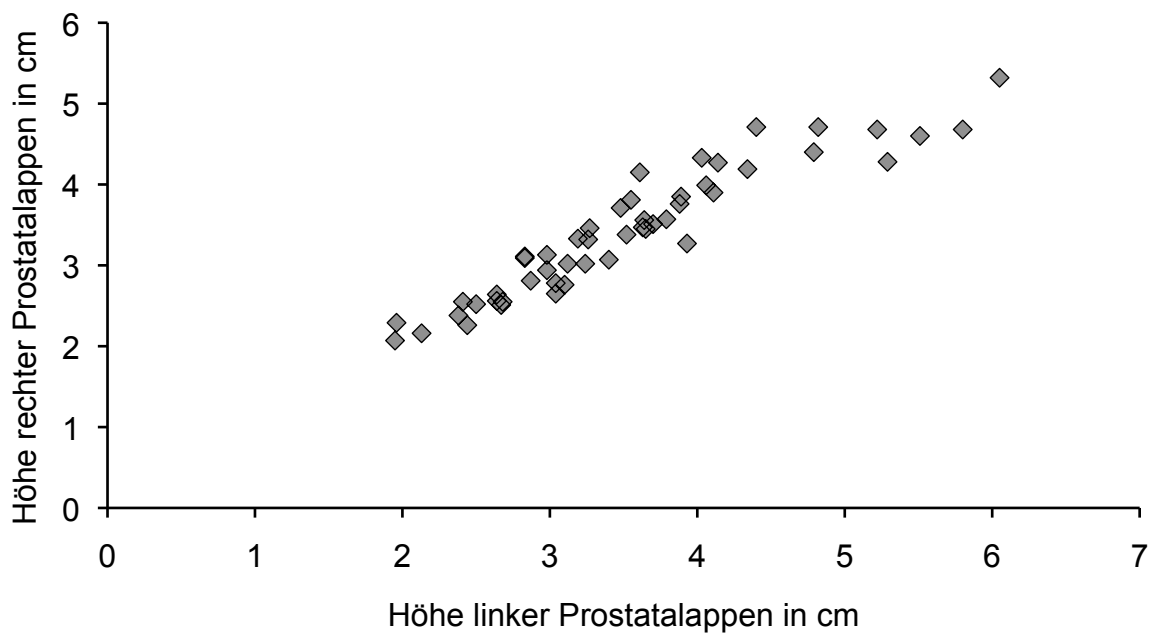


Abbildung 25: Scatter-Plot zur Darstellung der maximalen Werte der Höhe von linkem und rechtem Prostatalappen bei 50 Rüden.

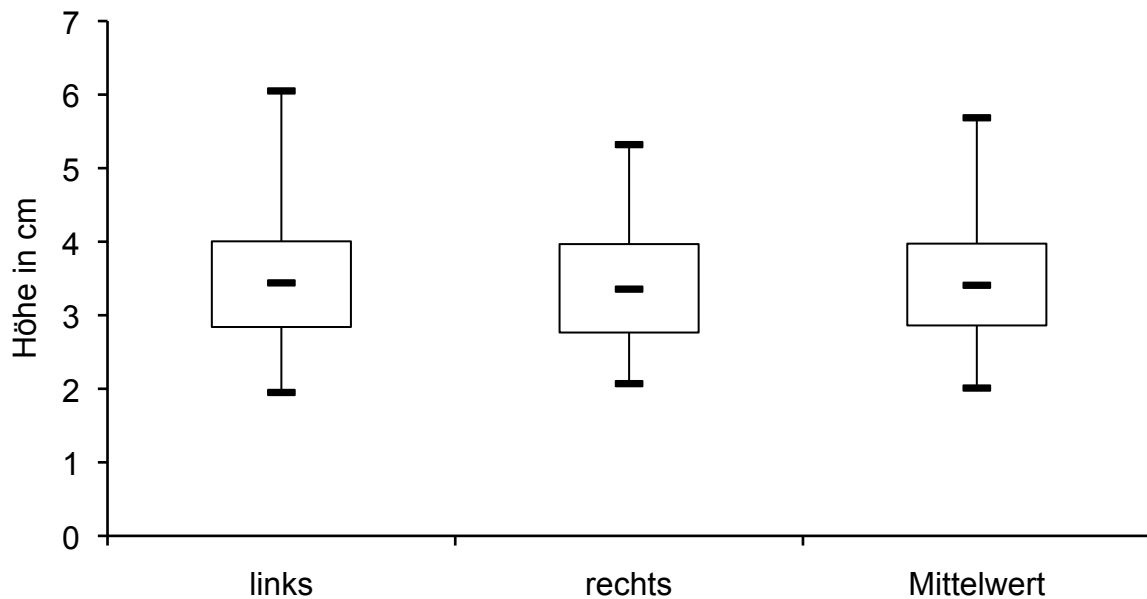


Abbildung 26: Darstellung der maximalen Höhe von linkem und rechtem Prostatalappen sowie des arithmetischen Mittelwertes aus diesen beiden Werten als Box-and-Whisker-Plot bei 50 Räden.

4.3.4 Kontrastmittel-Untersuchung

Bei zehn Räden wurde zusätzlich zur nativen computertomographischen Untersuchung eine Kontrastmitteluntersuchung durchgeführt. Der arithmetische Mittelwert aller nativen Dichtewerte von linkem und rechtem Prostatalappen und allen fünf Schnitt-Ebenen betrug $39,0 \pm 9,11$ Hounsfield-Einheiten. Die Dichtewerte nach der Applikation von Kontrastmittel wiesen einen arithmetischen Mittelwert von $71,5 \pm 18,48$ Hounsfield-Einheiten auf (Abbildung 27).

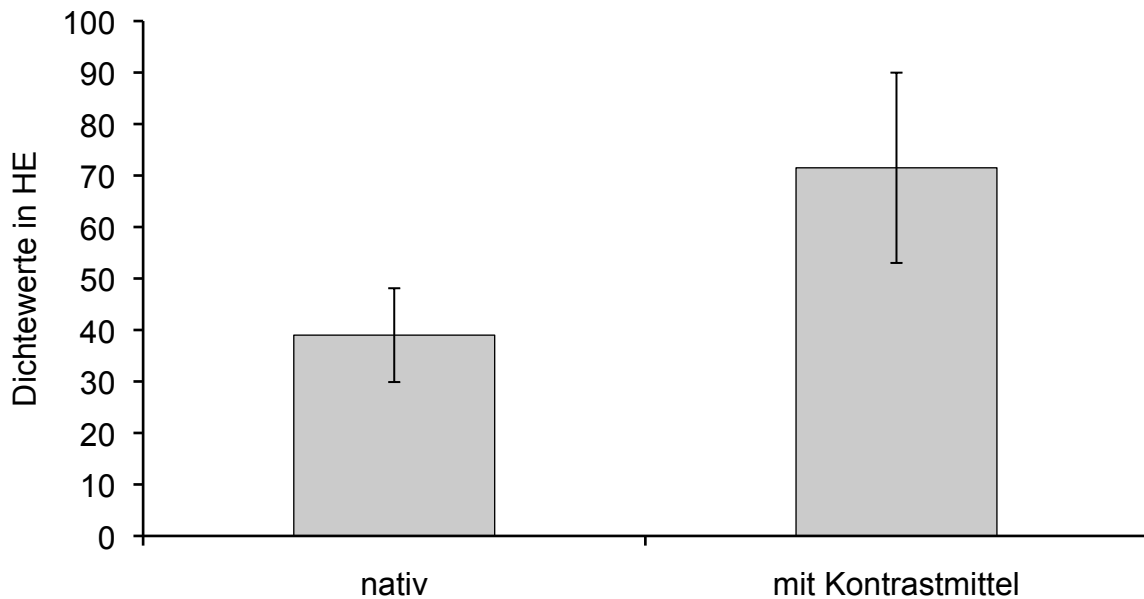


Abbildung 27: Dichtewerte in Hounsfield-Einheiten (HE) bei der nativen computertomographischen Untersuchung sowie bei der Untersuchung nach Kontrastmittelapplikation (n = 10). Dargestellt sind die arithmetischen Mittelwerte, welche die Dichtewerte beider Prostatahälften sowie aller fünf Schnitt-Ebenen umfassen und die dazugehörigen Standardabweichungen.

Die Spannweite der Dichtewerte der nativen computertomographischen Untersuchung reichte von 13,4 bis 58,7 Hounsfield-Einheiten. Bei den nach der intravenösen Kontrastmittelapplikation gemessenen Dichtewerten lag die Spannweite zwischen 40,8 und 125,5 Hounsfield-Einheiten. Das Verhalten der Dichtewerte vor und nach der Applikation von Kontrastmittel wurde anhand eines t-Testes für verbundene Stichproben statistisch analysiert. Mit einer statistischen Signifikanz von $p = 0,0001$ konnte im Vergleich zur nativen Untersuchung nach der Applikation des Kontrastmittels ein deutlicher Anstieg der Dichtewerte gezeigt werden (Abbildung 28). Die Progression der Dichtewerte im mit Kontrastmittel angereicherten Gewebe betrug 83,4 %. Zwischen den Werten bestand eine positive Korrelation ($p = 0,65$), welche sich als statistisch signifikant erwiesen hat ($p = 0,032$).

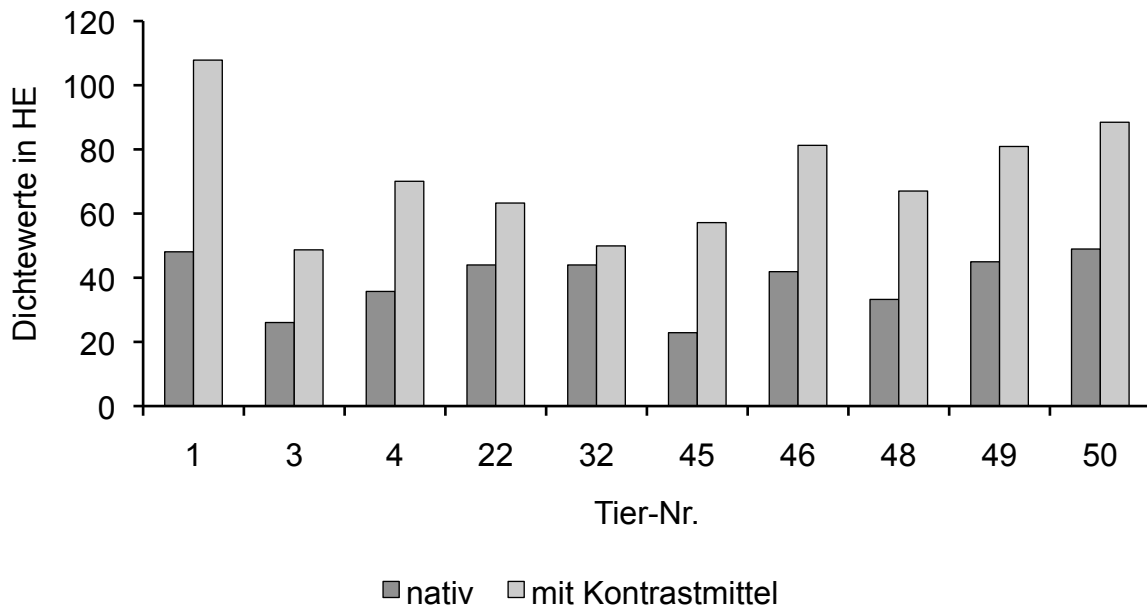


Abbildung 28: Darstellung der arithmetischen Mittelwerte der Dichte in Hounsfield-Einheiten (HE) bei der nativen computertomographischen Untersuchung sowie nach Kontrastmittelapplikation. Die arithmetischen Mittelwerte von nativer und Kontrastmittel-Untersuchung wurden aus zehn Werten, zusammengesetzt aus den entsprechenden Dichtewerten von linkem und rechtem Prostatalappen in fünf parallelen Schichten im Axialschnitt berechnet.

4.3.5 Computertomographische Dichte

Bei allen 50 Tieren wurde durch die Festlegung von verschiedenen ROI die computertomographische Dichte der Prostata an linkem und rechtem Prostatalappen an fünf parallelen Organschichten akquiriert (Anhang 9). Der größte ermittelte Wert betrug 63,0 und der kleinste 13,4 Hounsfield-Einheiten. Der arithmetische Mittelwert aller gemessenen nativen Dichte-Werte betrug $42,1 \pm 8,5$ Hounsfield-Einheiten.

Um das Maß der Abweichung der Dichtewerte vom einzelnen Tier, von linkem und rechtem Prostatalappen sowie von den Schnitt-Ebenen eins bis fünf bezogen auf die Gesamtdichte der Prostata zu untersuchen, wurde eine dreifaktorielle hierarchische Varianzanalyse durchgeführt. Der globale Mittelwert der Dichte aller analysierten Prostatae betrug 42,1 Hounsfield-Einheiten ($n = 50$). Die Streuungszerlegung nach den Einflüssen von Tier, Seite und Schnitt-Ebene ergab auf das einzelne Tier

Ergebnisse

bezogen die größte Varianz von $s^2 = 53,90$ mit einer Standardabweichung von $s = 7,34$ Hounsfield-Einheiten. Die vergleichbar geringste Varianz ergab sich in Betrachtung von linkem und rechtem Prostatalappen mit $s^2 = 0,26$ und einer Standardabweichung von $s = 0,51$ Hounsfield-Einheiten. Bezüglich der Schnitt-Ebenen betrug die Varianz $s^2 = 17,51$ und wies eine Standardabweichung von $s = 4,18$ Hounsfield-Einheiten auf (Tabelle 15). Zusammenfassend ist zu bemerken, dass die Auswahl der Körperseite irrelevant für die Werte der Densitometrie ist. Hingegen beeinflusst die Wahl der Schnitt-Ebene die Ergebnisse der computertomographischen Dichtemessung.

Tabelle 15: Resultate der dreistufigen Varianzanalyse der Dichtewerte nach den Einflüssen von Tier, Prostata-Seite und Schnitt-Ebene. Dargestellt sind die Varianz sowie absolute und relative Standardabweichung ($n = 50$).

Einflussgruppe	Varianz s^2	Absolute Standardabweichung s (HE)	Relative Standardabweichung (%)
Tier	53,90	7,34	17,4
Seite	0,26	0,51	1,2
Schnitt-Ebene	17,51	4,18	9,9

Im Rahmen der computertomographischen Untersuchung mit und ohne Kontrastmittel bei zehn Rüden erfolgte die Ermittlung des Streuungsmaßes der Dichtewerte vom einzelnen Tier, von linkem und rechtem Prostatalappen sowie von den Schnitt-Ebenen eins bis fünf bezogen auf die Gesamtdichte der Prostata anhand einer dreistufigen hierarchische Varianzanalyse. Die Varianzanalyse wurde für die nativen Dichtewerte und diejenigen nach Kontrastmittelapplikation getrennt durchgeführt.

Der globale Mittelwert der nativen Dichte der zehn Prostatae betrug 39,0 Hounsfield-Einheiten. Bezogen auf das einzelne Tier war die Varianz mit $s^2 = 78,87$ und einer Standardabweichung von $s = 8,88$ Hounsfield-Einheiten im Vergleich der einzelnen Stufen am höchsten. Die niedrigste Varianz trat bei linkem und rechtem Prostatalappen mit $s^2 = 0,36$ und $s = 0,60$ Hounsfield-Einheiten auf. In Bezug auf die

Schnitt-Ebene lag die Varianz der Dichtewerte bei $s^2 = 26,65$ und die Standardabweichung bei $s = 5,16$ Hounsfield-Einheiten (Tabelle 16).

Tabelle 16: Resultate der dreistufigen Varianzanalyse der nativen Dichtewerte nach den Einflüssen von Tier, Prostata-Seite und Schnitt-Ebene bei den zehn Tieren der computertomographischen Untersuchung mit Kontrastmittel. Dargestellt sind die Varianz sowie die absolute und relative Standardabweichung.

Einflussgruppe	Varianz s^2	Absolute Standardabweichung s (HE)	Relative Standardabweichung (%)
Tier	78,87	8,88	22,8
Seite	0,36	0,60	1,5
Schnitt-Ebene	26,65	5,16	13,2

Bei der computertomographischen Untersuchung nach der Applikation von Kontrastmittel betrug der globale Mittelwert der Dichte der zehn Prostatae 71,5 Hounsfield-Einheiten. Die Varianz zwischen den einzelnen Tieren entsprach $s^2 = 330,37$ mit einer Standardabweichung von $s = 18,18$ Hounsfield-Einheiten. Bezogen auf linken und rechten Prostatalappen ergab die statistische Analyse eine negative Varianzkomponente, das heißt das Streuungsmaß liegt in diesem Fall sehr nahe bei Null und ist nicht schätzbar. Bezüglich der Schnitt-Ebenen lag die Varianz bei $s^2 = 57,17$ und wies eine Standardabweichung von $s = 7,56$ Hounsfield-Einheiten auf (Tabelle 17).

Wie auch bei den Ergebnissen der Varianzzerlegung für die Dichtewerte im Hauptversuch hat die Wahl der Körperseite keinen Einfluss auf die Werte der Densitometrie, wohl aber die Auswahl der Schnitt-Ebene.

Tabelle 17: Resultate der dreistufigen Varianzanalyse der Dichtewerte nach Kontrastmittelapplikation nach den Einflüssen von Tier, Prostata-Seite und Schnitt-Ebene bei den zehn Tieren der computertomographischen Untersuchung mit Kontrastmittel. Dargestellt sind die Varianz sowie absolute und relative Standardabweichung.

Einflussgruppe	Varianz s^2	Absolute Standardabweichung s (HE)	Relative Standardabweichung (%)
Tier	330,37	18,18	25,4
Seite	-1,17	Nicht schätzbar	Nicht schätzbar
Schnitt-Ebene	57,17	7,56	10,6

4.3.6 Volumen

Die Volumenberechnung der Prostata erfolgte anhand der von RUEL et al. (1998) verwendeten Formel zur Volumenberechnung eines Ellipsoides (Formel 1) und ergab für das Volumen der gesamten Prostata aller Rüden einen arithmetischen Mittelwert von $30,02 \pm 27,52$ Kubikzentimeter. Das Volumen des linken Prostatalappens aller Tiere betrug $16,59 \pm 16,24$ Kubikzentimeter und das des rechten Prostatalappens $14,14 \pm 12,22$ Kubikzentimeter. Die einzelnen Rechenwerte für jedes Tier sind dem Anhang 10 zu entnehmen.

Für die statistische Analyse der Korrelation des Gesamtvolumens der Prostata mit den Parametern Testosteronkonzentration, native Dichte, Symmetrie der Prostata, Alter und Körpermasse musste aufgrund der rechtsschiefen Verteilung eine logarithmische Transformation vorgenommen werden.

Mit einem Korrelationskoeffizienten von $r = 0,058$ und $p = 0,69$ ergab die statistische Analyse zwischen dem Logarithmus des Gesamtvolumens der Prostata und der Konzentration von Testosteron im Serum keinen signifikanten Zusammenhang.

Statistisch zeigte sich zwischen den Variablen native Dichte und dem Logarithmus des Gesamtvolumens der Prostata eine schwach signifikante negative Korrelation ($r = -0,321$; $p = 0,023$).

Mit einem Korrelationskoeffizienten von $r = 0,732$ und $p = 0,001$ konnte die statistische Berechnung zwischen dem Logarithmus des Gesamtvolumens der

Prostata und der Körpermasse einen positiven hochsignifikanten Zusammenhang aufzeigen.

Die statistische Berechnung erbrachte eine schwach positiv signifikante Korrelation des Alters der Tiere mit dem Logarithmus des Gesamtvolumens der Prostata ($r = 0,319$; $p = 0,024$).

Da die Symmetrie keinen quantitativen Charakter hat, ist eine Korrelation mit dem Gesamtvolumen der Prostata nicht sinnvoll. Die Unterteilung der Probanden in die Gruppen Gruppe 1 „symmetrische Prostata“, Gruppe 2 „asymmetrische Prostata, linker Prostatalappen ist größer als derjenige der rechten Seite“ und Gruppe 3 „asymmetrische Prostata, rechter Prostatalappen ist größer als derjenige der linken Seite“ und das entsprechende Gesamtvolumen der Prostata sind in Abbildung 29 dargestellt.

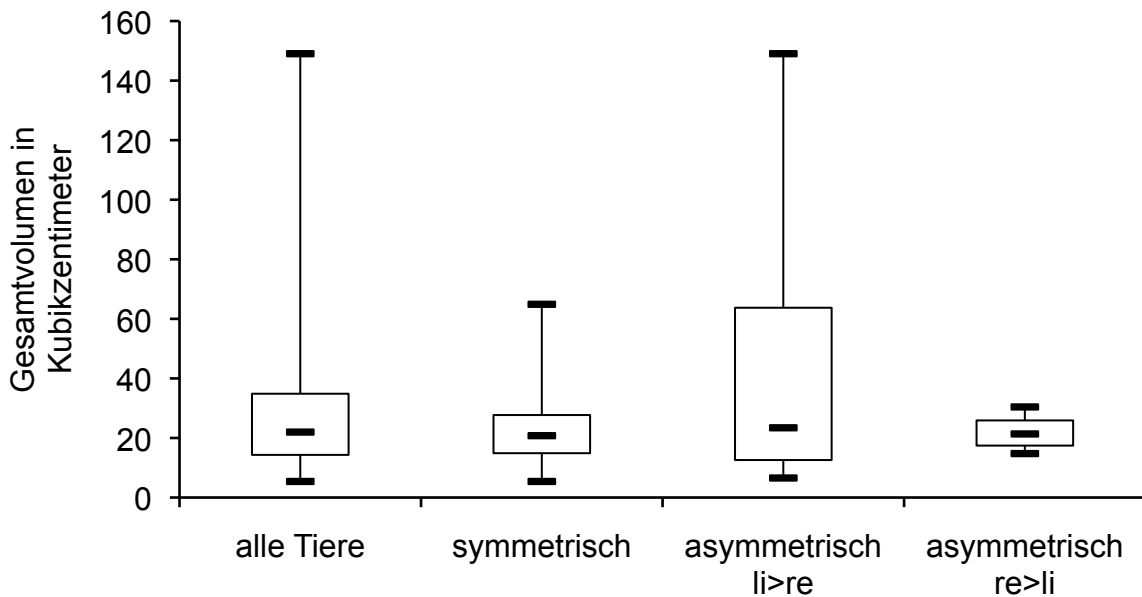


Abbildung 29: Gesamtvolumen der Prostata eingeteilt in die Symmetrie (symmetrisch und asymmetrisch) dargestellt als Box-and-Whisker-Plot. Bei den asymmetrischen Organen wurde unterschieden, ob der linke oder der rechte Prostatalappen größer war (n = 50).

Der gleichzeitige Einfluss der Parameter Testosteronkonzentration, native Dichte, Alter, Körpermasse und Symmetrie der Prostata auf den Logarithmus des Gesamtvolumens der Prostata wurde mittels einer multiplen linearen Regressionsanalyse statistisch untersucht (Tabelle 18). Kein statistisch signifikanter Zusammenhang konnte zwischen dem Gesamtvolumen der Prostata und der Testosteronkonzentration im Serum sowie der Symmetrie der Prostata festgestellt werden. Die Korrelation zwischen Gesamtvolumen der Prostata und nativer Dichte erwies sich als signifikant negativ. Das bedeutet, je größer das Volumen der Prostata war, desto geringer fiel deren Dichte aus. Einen signifikant positiven Einfluss auf das Gesamtvolumen der Prostata hatten die Parameter Körpermasse und Alter. Demzufolge nahm das Gesamtvolumen der Prostata mit zunehmender Körpermasse und Fortschreiten des Alters zu.

Tabelle 18: Einfluss von verschiedenen Parametern auf das Gesamtvolumen der Prostata. Dargestellt sind der Regressionskoeffizient und die statistische Signifikanz (n = 50).

Einflussfaktor	Regressionskoeffizient b	Statistische Signifikanz p
Testosteronkonzentration	0,0138	0,58
Native Dichte	-0,0108	0,006
Alter	0,0314	0,0009
Körpermasse	0,0179	0,0001
Symmetrie der Prostata	0,0265	0,64

Der Einfluss von Oberflächenbeschaffenheit und Organ-Typ der Prostata auf das logarithmisch transformierte Gesamtvolumen der Prostata wurde mit Hilfe einer einfaktoriellen Kovarianzanalyse unter gleichzeitiger Berücksichtigung der Kovariablen Körpermasse und Alter des Tieres überprüft.

Das durchschnittliche Alter der 39 Rüden, welche eine glatte Prostata aufwiesen, betrug 5,3 Jahre und dessen mittlere Körpermasse 23,8 Kilogramm. Hingegen waren diejenigen elf Tiere, deren Prostata eine unregelmäßige Oberfläche hatte, im Mittel 7,6 Jahre alt und hatten eine durchschnittliche Körpermasse von 27,1 Kilogramm.

Nach einer Bereinigung des logarithmischen Gesamtvolumens um das Alter des Tieres und die Körpermasse konnte mit $p = 0,24$ im Mittel kein signifikanter Unterschied zwischen den Volumina der Prostatae mit glatter Oberfläche und denjenigen mit unregelmäßiger Oberfläche nachgewiesen werden. Die Standardabweichung lag bei 0,0355 und der Streufaktor betrug 1,543. Demnach betrug der geometrische Mittelwert des Gesamtvolumens der Prostatae mit glatter Oberfläche 21,03 Kubikzentimeter, während die Prostatae mit unregelmäßiger Oberfläche einen Wert von 25,28 Kubikzentimeter aufwiesen (Tabelle 19, Abbildung 30).

Als Besonderheit ist zu erwähnen, dass der Logarithmus des Gesamtvolumens für die statistische Analyse um den Einfluss der Körpermasse unter Verwendung von Gruppen-spezifischen Regressionskoeffizienten mathematisch bereinigt wurde.

Ergebnisse

Tabelle 19: Ergebnisse der einfaktoriellen Kovarianzanalyse bezüglich des Einflusses der Oberflächenbeschaffenheit der Prostata auf das Gesamtvolumen der Prostata unter gleichzeitiger Berücksichtigung der Kovariablen Körpermasse und Alter des Tieres (n = 50).

Oberflächenbeschaffenheit der Prostata	glatt	unregelmäßig
Anzahl der Tiere	39	11
Alter in Jahren	5,3 ± 2,97	7,6 ± 3,02
Körpermasse in Kilogramm	23,8 ± 12,57	27,1 ± 15,85
Bereinigtes Gesamtvolumen der Prostata (cm ³)	21,03	25,28

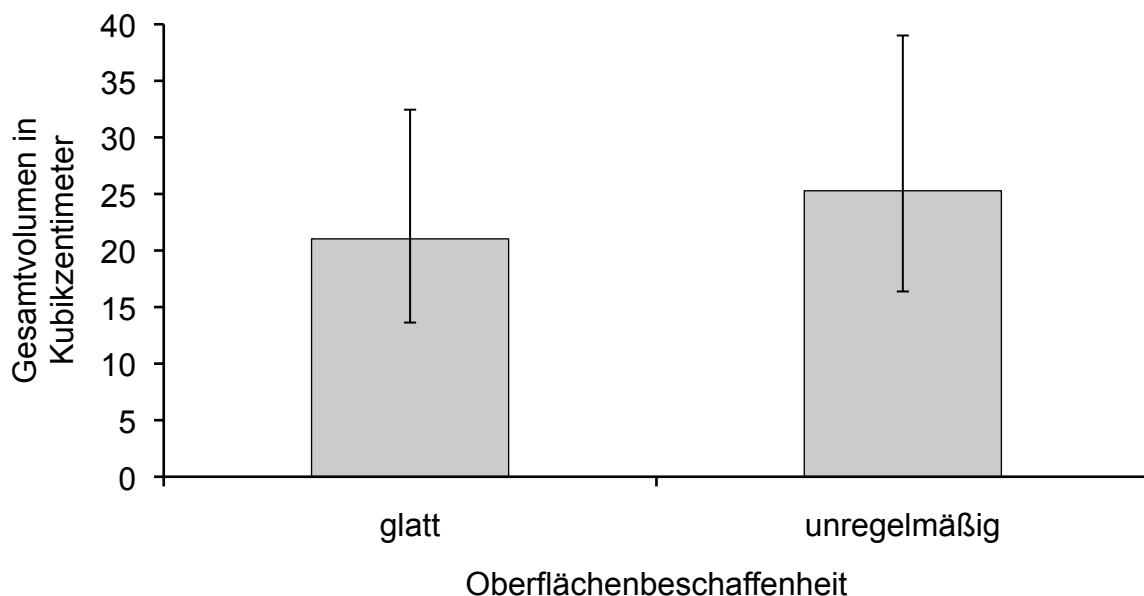


Abbildung 30: Darstellung der geometrischen Mittelwerte und des dazugehörigen Streufaktors (SF = 1,543) des um die Kovariablen Körpermasse und Alter des Tieres bereinigten Gesamtvolumens der Prostatae bei unterschiedlicher Oberflächengestalt (n = 50).

Das durchschnittliche Alter der 34 Tiere, deren Prostata lobuliert war („Organ-Typ 1“), betrug 5,2 Jahre. Diese Rüden hatten im Mittel eine Körpermasse von 23,5 Kilogramm. Die sechs Probanden, welche eine nicht lobulierte Prostata aufwiesen

(„Organ-Typ 2“), waren im Durchschnitt 5,2 Jahre alt und hatten eine mittlere Körpermasse von 29,4 Kilogramm. Bei zehn Tieren entsprach die Prostata der Zwischenform „Organ-Typ 3“. Das durchschnittliche Alter dieser Rüden betrug 8,3 Jahre und dessen mittlere Körpermasse 25,0 Kilogramm.

Der Vergleich der bereinigten Mittelwerte des logarithmischen Gesamtvolumens ergab mit $p = 0,015$ signifikante Unterschiede zwischen den drei Gruppen des Organ-Typs. Die Standardabweichung betrug 0,0336 und der Streufaktor 1,525. Somit entsprach das Gesamtvolumen der Typ 1 zugeordneten lobulierten Prostatae 20,45 Kubikzentimeter, bei den nicht lobulierten, Typ 2 entsprechenden, Prostatae 29,07 Kubikzentimeter und bei mit Organ-Typ 3 betitelten Prostatae 30,78 Kubikzentimeter (Tabelle 20, Abbildung 31).

Tabelle 20: Ergebnisse der einfaktoriellen Kovarianzanalyse bezüglich des Einflusses des Organ-Typs der Prostata auf Gesamtvolumen der Prostata unter gleichzeitiger Berücksichtigung der Kovariablen Körpermasse und Alter des Tieres ($n = 50$).

Organ-Typ der Prostata	Typ 1 lobuliert	Typ 2 nicht lobuliert	Typ 3 Zwischenform
Anzahl der Tiere	34	6	10
Alter in Jahren	5,2 ± 2,94	5,2 ± 3,29	8,3 ± 2,37
Körpermasse in Kilogramm	23,5 ± 13,05	29,4 ± 13,72	25,0 ± 13,85
Geometrischer Mittelwert des bereinigten Gesamtvolumens der Prostata in cm ³	20,45	29,07	30,78

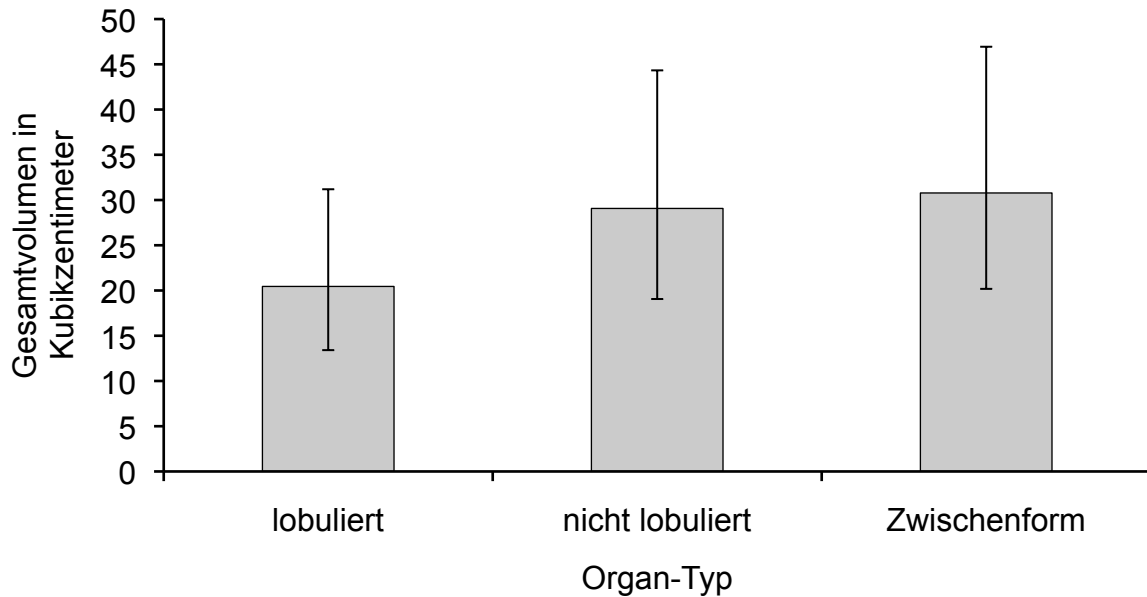


Abbildung 31: Darstellung der geometrischen Mittelwerte und des dazugehörigen Streufaktors (SF = 1,525) des um die Kovariablen Körpermasse und Alter des Tieres bereinigten Gesamtvolumens der Prostatae bei den unterschiedlichen Organ-Typen (n = 50).

4.3.7 Vergleich der Messwerte mit den Sollwerten nach RUEL et al. (1998)

Bei 17 Tieren (34 %) lagen ein oder mehrere Messwerte (Länge, Breite und Höhe der Prostata) beziehungsweise berechnete Werte (Volumen der Prostata) über den entsprechenden maximalen nach RUEL et al. (1998) berechneten Sollwerten (Tabelle 21). Die Differenzen zwischen Messwert und Sollwert lagen für Länge, Breite und Höhe zwischen 0,03 und 1,95 Zentimetern.

Tier Nr. 23 wies bei der Länge der Prostata eine Differenz zwischen Mess- und Sollwert auf. Gleichzeitig unterschieden sich bei diesem Patienten auch die Werte der Breite beziehungsweise des Volumens der Prostata. Bei 4 Rüden (Tier Nr. 3, 23, 27 und 35) differierten Mess- und Sollwert der Breite der Prostata, was bei drei (Tier Nr. 3, 23 und 35) dieser Tiere Auswirkung auf das Volumen der Prostata hatte. Bei 14 Tieren (Tier Nr. 2, 13, 15, 16, 18, 20, 21, 29, 30, 35, 36, 44, 45 und 49) traten bei den Werten der Höhe der Prostata Unterschiede zwischen Mess- und Sollwert auf. Drei dieser Probanden (Tier Nr. 13, 18 und 35) zeigten ein nach oben hin abweichendes Volumen der Prostata. Bei insgesamt fünf Tieren (Tier Nr. 3, 13, 18,

23 und 35) hatten nach oben hin abweichende Messwerte ein im Vergleich zum maximalen Sollwert erhöhtes Volumen zur Folge (Abbildung 32).

Tabelle 21: Darstellung der von den berechneten Sollwerten nach RUEL et al. (1998) nach oben hin abweichenden Werte. Ebenfalls angegeben sind die Testosteronwerte (nmol/l) und das Alter (Jahre) (n = 17).

Tier Nr.	Länge (cm)		Breite (cm)		Höhe (cm)		Volumen (cm ³)		Testosteron	Alter
	Mittelwert	Sollwert	max. Gesamt	Sollwert	Mittelwert	Sollwert	gesamt	Sollwert		
2					3,24	3,20			8,84	8
3			7,66	6,48			118,42	75,22	9,18	14
13					5,69	4,37	67,18	59,74	0,58	8
15					4,79	4,49			14,85	6
16					4,77	4,53			10,56	5
18					4,56	4,45	64,89	60,03	15,92	3
20					3,82	3,74			6,22	5
21					5,06	4,56			3,09	7
23	5,86	5,83	7,35	5,40			81,19	53,37	9,61	6
27			4,41	4,34					6,82	7
29					3,87	3,45			8,36	9
30					4,21	4,11			4,70	6
35			7,85	6,59	5,24	5,18	149,04	76,17	5,54	10
36					4,01	3,51			3,58	2
44					3,61	3,42			0,38	2
45					3,45	3,12			8,81	2
49					3,55	3,43			7,85	2

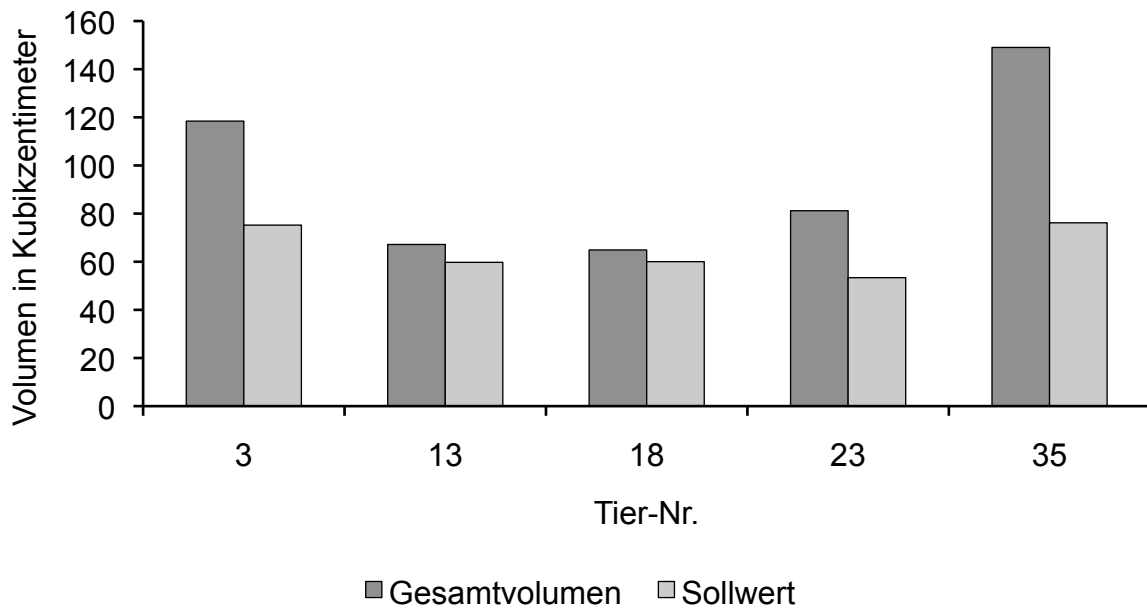


Abbildung 32: Darstellung des Gesamtvolumens der Prostata und dem nach RUEL et al. (1998) berechneten maximalen Sollwertes des Volumens bei den Rüden, bei welchen diese Werte voneinander differierten (n = 5).

5 Diskussion

5.1 Diskussion der Fragestellung

Die Untersuchung der caninen Prostata stellt einen essentiellen Bestandteil sowohl von Routineuntersuchungen des älteren Rüden als auch der gezielten Exploration beim Auftreten von klinischen Symptomen infolge von Erkrankungen des Urogenitaltraktes dar. Die bildgebende Diagnostik ist dafür meist unentbehrlich, wobei Röntgen und Sonographie in der Praxis oft die primär genutzten Methoden sind. Die Computertomographie hat sich in den letzten Jahren in der Veterinärmedizin als ein neues Verfahren in der Diagnostik der unterschiedlichsten Erkrankungen etabliert (ASSHEUER und SAGER, 1997; HENNINGER und PAVLICEK, 2001b; HENNINGER, 2002; OHLERTH und SCHARF, 2007; SONNTAG und MIHALJEVIĆ, 2009; KRAMER, 2010). Zur expliziten computertomographischen Darstellung der Prostata des Rüden liegen in der Literatur nur vereinzelte Arbeiten vor, wobei objektive Referenzwerte bis dato kaum vorhanden sind (DIMITROV et al., 2010; LEE et al., 2011).

Ziel der Studie war es, primär methodische Fragestellungen der computertomographischen Visualisierung der Prostata zu beantworten und verschiedene Aspekte der Beurteilung des Organs zu beschreiben.

Nach Abschluss der praktischen Arbeiten zu diesem Dissertationsvorhaben (November 2009 bis November 2010; die Zulassung zu dieser Dissertationsarbeit erfolgte am 11.12.2009) erschien die Studie von LEE et al. (2011), die die Prostata von 35 Rüden mittels Computertomographie untersuchten. Diese Arbeit ist der eigenen Dissertation in der Aufgabenstellung und methodischen Durchführung sehr ähnlich. Auf die Unterschiede beziehungsweise Überschneidungen wird im Folgenden explizit eingegangen. In der eigenen Arbeit wurden zusätzlich labordiagnostische Parameter in die Untersuchungen aufgenommen, die Messungen der Länge, Breite und Höhe der Prostata erfolgte in anderer Weise und die Lobulierung des Organes wurde bei LEE et al. (2011) nicht analysiert.

5.2 Diskussion der Methodik

Beispielhaft für die Situation in der Praxis wurden die Untersuchungen an einem heterogenem Patientenkollektiv durchgeführt, welches männliche Hunde unterschiedlichen Alters und verschiedener Rassen umfasste. Die Tiere wurden basierend auf Signalement, Vorbericht und klinischer Untersuchung für die Studie ausgewählt. Die unkastrierten Rüden sollten in einem Mindestalter von zwei Jahren sein, um sicher zu gehen, dass die Entwicklung der Prostata abgeschlossen beziehungsweise die Pubertät eingetreten war (BRENDLER et al., 1983; BERRY et al., 1986; LOWSETH et al., 1990). Des Weiteren sollten die Probanden einen klinisch gesunden Urogenitaltrakt aufweisen, da die Studie grundsätzlich an Hunden mit einer physiologischen Prostata durchgeführt werden sollte.

Es wurde keine histologisch-morphologische Untersuchung von Prostatagewebe nach der computertomographischen Untersuchung durchgeführt. Dies wäre zum definitiven Ausschluss von verschiedenen Erkrankungen der Geschlechtsdrüse wünschenswert gewesen. In Ermangelung dessen wurden Tiere mit klinisch erfassbaren Erkrankungen der Hoden, Nebenhoden und Prostata sowie der harnableitenden Wege von der Studie ausgeschlossen. Zusätzlich wurden die Messwerte von Länge, Breite und Höhe sowie das daraus berechnete Volumen der Prostata mit den maximalen Sollwerten nach RUEL et al. (1998) verglichen. Bei der Mehrzahl der Rüden lagen die Mess- und Rechenwerten unter den entsprechenden Referenzwerten nach RUEL et al. (1998).

Um sicher zu stellen, dass bei allen Rüden die endokrine Funktion der Hoden ungestört ist, wurde die Testosteronkonzentration im Serum bestimmt. Auch wenn die Ergebnisse sehr starken tageszeitlichen Schwankungen unterworfen waren, so wiesen alle Probanden physiologische Testosteronkonzentrationen auf.

Die Ermittlung der Konzentration der Caninen Prostata Spezifischen Arginin Esterase im EDTA-Plasma erfolgte durch die Firma Laboklin (Bad Kissingen). Laut LEVY et al. (2009) ist die Konzentration der Caninen Prostata Spezifischen Arginin Esterase in Serum und heparinisiertem Plasma gleichwertig, in EDTA-Proben wurden vereinzelt höhere Messwerte erzielt. Eine optimale Probenstabilität ist nach Ansicht der Autoren bei Raumtemperatur für 24 Stunden und bei einer Temperatur von +4°C für bis zu 96 Stunden gewährleistet. Das Einfrieren der Blutproben kann mit einem Verlust der Sensitivität einher gehen, was beim Serum und heparinisiertem Plasma weitaus

ausgeprägter als beim EDTA-Plasma ist (LEVY et al., 2009). Mögliche Fehlerquellen für verfälschte Messergebnisse sind demzufolge im präanalytischen Umgang mit den Blutproben begründet. Die Blutproben wurden innerhalb von 30 bis maximal 60 Minuten nach der Blutentnahme abzentrifugiert, abpipettiert und unverzüglich bei -20°C konserviert. Bei dem Transport durfte die Kühlkette nicht unterbrochen werden. Aufgrund der nicht eindeutigen Angaben über die optimale Konservierung, Lagerung und Zeitdauer der Versandes der Blutproben in der Literatur wurde auf ein größeres Patientenkollektiv verzichtet und die Enzymbestimmung nur beispielhaft bei 15 Rüden durchgeführt.

5.2.1 Hoden

Das Anamnesegespräch mit dem Besitzer und die klinische Untersuchung durch Adspektion und Palpation ergaben für alle Rüden ein klinisch gesundes Genitale. Die Hoden aller Probanden hatten eine der Rasse und dem Alter entsprechende physiologische Größe (GÜNZEL-APEL et al., 1994). Bei der computertomographischen Beurteilung von linkem und rechtem Hoden und Nebenhoden waren die Organparenchyme bei allen Tieren homogen und es zeigten sich keine pathologischen Veränderungen.

5.2.2 Computertomographische Untersuchungen und Auswertung

Die Lagerung der Rüden auf der Patientenliege orientierte sich an den Empfehlungen aus der Literatur (ASSHEUER und SAGER, 1997; HENNINGER und PAVLICEK, 2001b; SONNTAG und MIHALJEVIĆ, 2009; SONNTAG et al., 2009). Um einen möglichst normalen Organsitus ohne gravierende Organverlagerungen gewährleisten zu können (HENNINGER und PAVLICEK, 2001b), wurde die Brustbauch-Lage, „prone“, gewählt. Die Wahl der Richtungen „head first“ oder „feet first“ erfolgte gemäß der Größe des Tieres. Um trotzdem eine immer gleiche Untersuchung zu garantieren, wurde bei der Befunderhebung für alle Serien die Ansicht mit „View from feet“, also von kaudal festgelegt.

Für ein gutes Darstellungsergebnis und anatomische Symmetrie der abdominalen Organe ist eine adäquate symmetrische Positionierung des Tieres wichtig (RIVERO

et al., 2009) und wurde besonders sorgfältig vorgenommen. Eine Abweichung der Körperachse von der sagittalen Symmetrieebene kann eine Schrägprojektion der Organe und somit Messungenauigkeiten nach sich ziehen. Aus dem gleichen Grund wurde die Wirbelsäule möglichst parallel zur Patientenliege gelagert, damit ein vorzugsweise senkrechter Strahlengang auf den Beckenboden erfolgen konnte (KNEISSL und LUDEWIG, 2008).

Um eine computertomographische Untersuchung mit für den Patienten adäquaten Scanparametern zu gewährleisten, wurden je nach Körpermasse zwei verschiedene Untersuchungsprotokolle verwendet. Die dafür gewählte Gewichtsgrenze lag bei 15 Kilogramm Körpergewicht. Die beiden Scanprotokolle unterschieden sich in Röhrenspannung und effektivem Röhrenstrom, während die Werte der Scanparameter Vorlaufzeit, Pitch-Faktor, Schichtdicke und Kollimation sowie Rotationszeit bei beiden Protokollen gleich waren. Um auch kleine Veränderungen der Prostata detektieren zu können, wurde eine möglichst kleine Schichtdicke von 3 Millimetern und eine Kollimation von 1,5 Millimetern gewählt.

Für die exemplarisch bei zehn Rüden durchgeführte Kontrastmitteluntersuchung wurde gemäß den Angaben in der Literatur ein körperwarmes iodhaltiges Kontrastmittel verwendet. Auch die Dosierung richtete sich nach den Vorgaben in der Literatur, da mit dieser Dosierung die besten Ergebnisse erzielt werden konnten (HENNINGER und PAVLICEK, 2001a und b; SONNTAG und MIHALJEVIĆ, 2009; SONNTAG et al., 2009; KRAMER, 2010). Die intravenöse Kontrastmittelverabreichung erfolgte in Ermangelung eines Kontrastmittelinjektors als Bolus per Hand, wodurch keine konstante Applikation, keine stetige Injektionsgeschwindigkeit und keine exakte Festlegung des Scanbeginnes erreicht werden konnten. Diesem Umstand zu Folge entstanden unterschiedliche Anflutungszeiten und Verteilungsmuster des Kontrastmittels, was bei der Beurteilung der entsprechenden computertomographischen Serien berücksichtigt werden musste (HENNINGER und PAVLICEK, 2001a und b). Für die Bestätigung, dass nach Kontrastmittelapplikation auf Grund des Kontrastmittel-Enhancements die computertomographische Dichte des Prostatagewebes ansteigt, erwies sich das Studiendesign jedoch als ausreichend. Die Zeitdauer zwischen Kontrastmittelapplikation und erneuter computertomographischer Untersuchung betrug circa 30 Sekunden. Diese Scanverzögerung hat sich für die Untersuchung

des Abdomens in der Literatur als sinnvoll erwiesen (HENNINGER und PAVLICEK, 2001b; SONNTAG et al., 2009).

Für die Auswertung der computertomographischen Daten wurde eine standardisierte Weichteil-Fenstereinstellung definiert. Das Studium der Literatur hat gezeigt, dass sich die Fensterlage mit dem mittleren Dichtewert möglichst nahe an dem Dichtebereich des zu untersuchenden Gewebes befinden sollte (OHLERTH und KASER-HOTZ, 2001; HOFER, 2006; PROKOP, 2007a; OHLERTH und SCHARF, 2007; KNEISSL und LUDEWIG, 2008). Da die Dichte-Werte der abdominalen Weichteilorgane zwischen 30 und 70 Hounsfield-Einheiten angesiedelt sind (HENNINGER, 1997; SONNTAG und MIHALJEVIĆ, 2009) und die Prostata des Hundes laut HENNINGER (1997) Dichte-Werten von 60 bis 80 Hounsfield-Einheiten entspricht, wurde für die Fensterlage ein Wert von 50 Hounsfield-Einheiten gewählt. Für die Fensterbreite eines Weichteilfensters werden in der Literatur Werte von 300 bis 400 Hounsfield-Einheiten empfohlen (HENNINGER, 1997; HENNINGER und PAVLICEK, 2001b; VAN DER MOLEN et al., 2007; OHLERTH und SCHARF, 2007; KNEISSL und LUDEWIG, 2008). Demzufolge wurde ein Wert von 350 Hounsfield-Einheiten festgelegt. Im Vergleich dazu haben sich LEE et al. (2011) in ihrer Studie für eine Fensterlage von 70 Hounsfield-Einheiten und eine Fensterbreite von 300 Hounsfield-Einheiten entschieden.

Da die Fenstereinstellungen Bildkontrast und Bildrauschen bedingen (PROKOP, 2007b), stellt eine suboptimale Auswahl dieser Parameter eine nicht unwesentliche Fehlerquelle bei der Beurteilung der computertomographischen Schnitte dar. Die korrekte Bestimmung von Längen und Durchmessern auf computertomographischen Schnitten ist von einer ausreichend großen Fensterweite abhängig (PROKOP, 2007b). Eine weitere Ursache von zunehmendem Bildrauschen und Unschärfe können zu kleine Rekonstruktionsfelder sein (HENNINGER und PAVLICEK, 2001b). Aus diesem Grund wurden die Transversal-Schnitte in ausreichend großem Maßstab auf dem Monitor dargestellt. Die Rekonstruktion zusätzlicher Bildebenen bringt einen gewissen Verlust der Bildqualität mit sich (OHLERTH und KASER-HOTZ, 2001) und ist in dieser Studie vor allem bei der Beurteilung des Dorsal-Schnittes zu bemerken. Bisher galt die Beurteilung und Vermessung der Prostata per Sonographie als akkurater und zuverlässiger als mit einer Röntgenaufnahme (RUEL et al., 1998; ATALAN et al., 1999a und b). Da jedoch keine physiologischen Werte für die Größe

der Prostata für die verschiedenen Hunderassen und individuelle Unterschiede vorhanden sind, ist die sonographische Expertise des Organs von der Subjektivität und der Erfahrung des Untersuchers abhängig (GERWING, 2002).

Die Computertomographie ermöglicht die Entstehung von genauen und reproduzierbaren Bildern. Beispielsweise kann die Prostata in ihrer Ausdehnung vollständig und ohne die Überlagerung durch andere periprostatiche Organe und Gewebestrukturen beurteilt werden. Da die computertomographische Untersuchung während einer Narkose des Tieres vorgenommen wird, treten Darstellungsdefizite aufgrund von undeutlichen Organgrenzen oder unpräzisen Bildern durch einen unruhigen oder unkooperativen Patienten nicht auf. Einen weiteren positiven Aspekt stellt die Möglichkeit der Bilddokumentation und -rekonstruktion dar. Die Bildserien einer computertomographischen Untersuchung können von mehreren Personen unabhängig voneinander beurteilt werden und das Befundergebnis ist nicht von der subjektiven Untersuchungsweise eines Untersuchers abhängig. Möglicherweise ist die Magnetresonanztomographie der Computertomographie in der Darstellung von anatomischen Details der Prostata überlegen. Diese Methode wird jedoch in der Veterinärmedizin aufgrund des erhöhten Aufwandes für Kosten, Narkose und Untersuchungszeit noch nicht zur Routineuntersuchung der Prostata angewendet (SONNTAG et al., 2009; KRAMER, 2010).

5.2.3 Prostata

Die zur Beurteilung der Beschaffenheit der Prostata herangezogenen Parameter Symmetrie, Lobulierungsgrad, Oberflächenbeschaffenheit und Homogenität des Parenchyms wurden in Anlehnung an ähnliche in der Röntgendiagnostik und Sonographie verwendeten Beurteilungskriterien ausgewählt (JOHNSTON und FEENEY, 1984; BISCHOFF, 2003; HECHT und HENRY, 2008; SEYREK-INTAS et al., 2010). Die vier verschiedenen Charakteristika ergänzen sich in ihrem Informationsgehalt gegenseitig. Vor allem die Bewertung von Symmetrie, Lobulierungsgrad und Oberflächenbeschaffenheit erfolgte nach subjektiver Einschätzung und variiert möglicherweise von Untersucher zu Untersucher. Zur Beurteilung der Parenchymhomogenität konnten hingegen die Verteilung der computertomographischen Dichte-Werte an verschiedenen Lokalisationen des

Organs zur Objektivierung herangezogen werden. Veränderungen eines oder mehrerer der einzelnen Charakteristika konnten die Beurteilung der anderen Parameter beeinflussen. Beispielsweise wurde die Beurteilung des Organ-Typs bei einer asymmetrisch veränderten Geschlechtsdrüse erschwert. Des Weiteren ist zu bemerken, dass nicht alle in der computertomographischen Darstellung sichtbaren Befunde den reellen anatomischen Gegebenheiten entsprechen müssen. Zum Beispiel kann eine Asymmetrie der Prostata durch vermehrte Kotansammlungen im Rektum und eine damit verbundene Verdrängung benachbarter Organe begründet sein (GERWING, 2002). Diesbezüglich bedürfen die Befunde aller bildgebenden diagnostischen Methoden eine Überprüfung in vivo respektive eine histologisch-morphologische Untersuchung.

Für die Messung der Länge der Prostata wurde der Dorsal-Schnitt und für die Messung von Höhe und Breite der Transversal-Schnitt gewählt. Im Vergleich zur Sagittal-Ebene ermöglichen diese beiden Schnitt-Ebenen die Visualisierung von linkem und rechtem Prostatalappen auf einen Blick. In einem Vorversuch mit zehn Rüden wurde belegt, dass bei beiden Prostataseiten eine Differenz zwischen den Messwerten von linker und rechter Organhälfte bei Länge, Breite und Höhe auftritt. Dieser Messunterschied fiel bei der Breite am deutlichsten aus.

Im Gegensatz zur eigenen Arbeit haben die Autoren LEE et al. (2011) die Breite der Prostata sowohl im Transversal- als auch im Dorsal-Schnitt vermessen. Allerdings konnte kein signifikanter Unterschied zwischen diesen beiden Messwerten festgestellt werden. Die Messung von Länge und Höhe der Prostata erfolgte in der genannten Studie ebenfalls wie in der eigenen Arbeit anhand des Dorsal- und des Transversal-Schnittes. Um einen möglichst objektiven Messwert für Länge, Breite und Höhe der Prostata zu erhalten, wurden in der eigenen Arbeit fünf parallele Messungen im mittleren Drittel des Organs durchgeführt und aus diesen Messwerten der arithmetischen Mittelwert berechnet. Dieser Gedanke wurde von LEE et al. (2011) nicht aufgeführt.

Wie schon erwähnt, wird die möglichst akkurate Vermessung der Prostata anhand der computertomographischen Serien maßgeblich von einer symmetrischen und geraden Lagerung des Rüden auf der Patientenliege beeinflusst. Die durch eine unsachgemäße Patientenpositionierung möglichen Messungenauigkeiten treffen

allerdings auch auf die Röntgendiagnostik und Sonographie zu (ATALAN et al., 1999a). Zudem kann eine unzureichende sonographische Aufnahmeebene, bei welcher nicht die maximale sagittale oder transversale Organdimension identifiziert wird, zu einer Unterschätzung der wahren Organgröße führen (ATALAN, 1999c).

Des Weiteren unterlag die Genauigkeit der Messungen neben einer optimalen Fensterung (PROKOP, 2007b) auch den Merkmalen der äußeren Beschaffenheit der Prostata. Veränderungen in Symmetrie, Lobulierungsgrad, und Oberflächenbeschaffenheit der Geschlechtsdrüse konnten eine akkurate Messung der Dimensionen erschweren. Zum Beispiel konnte durch eine nicht eindeutig lobulierte Prostata die exakte Messung der Breite von linkem und rechtem Prostatalappen kompliziert werden.

Um einen Gesamtwert für Länge, Breite und Höhe zu erhalten, wurde bei der Länge und Höhe der arithmetische Mittelwert aus den maximalen Messwerten gebildet. Bei der Breite wurde der maximale Wert der Gesamtbreite verwendet. Die so erlangten Werte wurden zur Einschätzung der Prostatagröße im Vergleich zu den maximalen Sollwerten nach RUEL et al. (1998) und zur Volumenberechnung genutzt.

Um möglichst genaue Messwerte zu erlangen, wurden die Parameter Länge, Breite und Höhe der Prostata auf zwei Kommastellen genau in Zentimetern angegeben.

Die zur Bestimmung der Dichte willkürlich manuell festgelegte ROI sollte so groß wie möglich sein, damit ein repräsentatives Ergebnis der Densitometrie der gesamten Prostata erzielt werden konnte. Das von der Software syngo® genutzte Programm-Tool beinhaltet die Wahl einer kreisförmigen ROI. Diese wurde im Transversal-Schnitt möglichst zentral in den Prostatalappen beider Organhälften positioniert und sollte mindestens ein Viertel der sichtbaren Prostatafläche, das heißt wenigstens die Hälfte eines Prostatalappens, ausmachen. Wenn augenscheinliche Veränderungen der Dichte-Werte des Prostataparenchyms vorlagen, so wurden diese möglichst in die ROI mit einbezogen. Das beschriebene Vorgehen bedeutet aber, dass nicht alle sichtbaren Inhomogenitäten einer Schnitt-Ebene in der ROI erfasst werden konnten, es sei denn sie lagen in unmittelbarer Nachbarschaft zueinander innerhalb des Radius der ROI. Dieser Sachverhalt kann eine – wenn auch geringgradige – Verfälschung der Dichte-Werte nach sich ziehen.

Die Densitometrie wurde von den Autoren LEE et al. (2011) in vergleichbarer Art und Weise durchgeführt.

5.3 Diskussion der Ergebnisse

5.3.1 Beschaffenheit der Prostata

Die Prostata des gesunden Rüden ist durch eine symmetrische, bilobulierte Gestalt und ein homogenes Parenchym mit glatten Organgrenzen gekennzeichnet (KRAMER et al., 1998; WILLIAMS und NILES, 1999; RAULT, 2007; GOERICKE-PESCH und HOFFMANN, 2008; SMITH, 2008). Obwohl alle Hunde einen klinisch gesunden Urogenitaltrakt aufwiesen, hatten nur 56 % der Probanden eine symmetrische Prostata, während 44 % eine asymmetrische Prostata besaßen. Die Unterscheidung von *Lobus sinister* und *Lobus dexter* war nur bei 68 % der Rüden möglich. Bei zwölf % der Tiere war die Geschlechtsdrüse nicht lobuliert und bei 20 % der Hunde konnte die Differenzierung nicht eindeutig erfolgen und der Organ-Typ wurde als „Zwischenform“ eingestuft.

Die Beurteilung der Prostata hinsichtlich des Organ-Typs ist in der Fachliteratur bis dato nicht vertreten und sollte durch weitere gezielte wissenschaftliche Studien untermauert werden.

Der Verdacht liegt nahe, dass diejenigen Rüden mit einer asymmetrischen Prostata beziehungsweise mit einer nicht oder nicht eindeutig lobulierten Geschlechtsdrüse und sonst gesundem Allgemeinzustand an einer benignen Prostatahyperplasie litten. Da die Erkrankung altersabhängig ist und sich vor allem bei älteren Rüden ab einem Alter von circa fünf bis sieben Jahren manifestiert (BRENDLER et al., 1983; ZIRKIN und STRANDBERG, 1984; BERRY et al., 1986; LOWSETH et al., 1990), müsste ein positiver statistischer Zusammenhang von Symmetrie und Lobulierungsgrad der Prostata mit dem Alter bestehen. Diese Annahme konnte für die Symmetrie nicht statistisch bestätigt werden. Trotzdem nimmt mit einer Odds Ratio von 1,18 die Chance auf eine Asymmetrie im Alter zu. Diese Odds Ratio ist jedoch gering. Hingegen erwies sich die Beziehung von Organ-Typ und Alter als statistisch signifikant. Diese Ergebnisse lassen vermuten, dass Asymmetrie und abweichender Lobulierungstyp der Prostata in dieser Studie einer klinisch nicht offensichtlichen benignen Prostatahyperplasie geschuldet sind. Es könnte jedoch auch sein, dass die

Ausprägung der unveränderten Prostata ein weiteres Spektrum aufweist, als bisher angenommen.

Weniger heterogen fiel die Beurteilung von Oberflächenbeschaffenheit und Homogenität der Prostata aus. Die Organoberfläche der Prostata war bei 78 % der Rüden glatt und bei 22 % der Tiere unregelmäßig. Bei dem überwiegenden Anteil der Hunde (86 %) war das Parenchym der Geschlechtsdrüse homogen, während nur wenige Probanden (14 %) eine inhomogene Prostata aufwiesen.

Die Autoren LEE et al. (2011) haben in ihrer Arbeit ebenfalls eine Bewertung der Prostata nach morphologischen Kriterien vorgenommen. Es wurden die Eigenschaften Organhomogenität, -abgrenzung und -form sowie die intraprostatiche Differenzierung beurteilt. Bezüglich der Parenchymhomogenität haben LEE et al. (2011) in ihren Untersuchungen ähnliche Ergebnisse wie in der eigenen Arbeit erlangt: 83 % der Tiere wiesen eine homogene Prostata auf, während bei 17 % das Prostatagewebe heterogen war. Eine Heterogenität des Organs wurde in der Studie von LEE et al. (2011) vor allem bei dem Auftreten von prostatistischen Zysten festgestellt. Dieser Fakt konnte allerdings nicht bei allen betroffenen Rüden durch eine Kontrastmitteluntersuchung bestätigt werden. Die Form der Prostata wurde im Transversal-Schnitt bei dem überwiegenden Anteil der Hunde (83 %) mit „semi-oval“ bewertet und die Organgrenzen waren bei allen CT-Bildern deutlich sichtbar. Die Ursache einer unregelmäßigen Organform wurde vor allem mit dem Auftreten von Prostatazyten beziehungsweise Mineralisationen begründet. Des Weiteren konnten die Autoren in den Kontrastmittelaufnahmen ein prominentes medianes Septum, welches die Prostata in rechten und linken Prostatalappen unterteilt, beobachten. Die in der eigenen Arbeit untersuchte Lobulierung der Prostata, wurde von LEE et al. (2011) nicht analysiert.

5.3.2 Dimensionen der Prostata

Zur richtigen Diagnosestellung einer Prostataerkrankung sowie zur Beurteilung des Krankheitsverlaufes beziehungsweise zur Therapiekontrolle ist eine Größenbestimmung der Prostata notwendig und stellt somit eine Indikationen für die Vermessung des Organs dar. Bisher wurden die Dimensionen der Geschlechtsdrüse vor allem auf Röntgenaufnahmen (FEENEY et al., 1987; ATALAN et al., 1999c) oder

bei der sonographischen Untersuchung (CARTEE und ROWLES, 1983; RUEL et al., 1998; ATALAN et al., 1999a und b) gemessen. LEE et al. (2011) haben die Größe der caninen Prostata anhand von computertomographischen Bildern bestimmt.

Die Ergebnisse dieser Arbeit ergaben für die Länge der Prostata Messwerte zwischen 1,78 und 7,11 Zentimeter und einen arithmetischen Mittelwert der Messwerte von allen Tieren an linker und rechter Organhälfte von $3,01 \pm 1,01$ Zentimeter. Für die Breite der Prostata wurden Werte zwischen 2,28 und 7,85 Zentimetern gemessen, während der arithmetische Mittelwert der Gesamtbreite $4,15 \pm 1,14$ Zentimetern betrug. Die Spannweite der Messergebnisse der Höhe der Prostata lag zwischen 2,01 und 5,69 Zentimetern und der arithmetische Mittelwert der Messwerte von linker und rechter Organhälfte aller Rüden betrug $3,34 \pm 0,87$ Zentimeter. Im Vergleich dazu fielen die sonographisch ermittelten Messergebnisse bei RUEL et al. (1998) und ATALAN et al. (1999a und b) sowie die computertomographisch gemessenen Dimensionen durch die Autoren LEE et al. (2011) niedriger aus (Tabelle 22). Eine mögliche Ursache für diese Messunterschiede stellt das heterogene Patientenkollektiv mit Rüden verschiedener Rassen und unterschiedlichen Alters in den einzelnen Studien dar. Vor allem in der eigenen Studie waren auch ältere Rüden inbegriffen, welche vermutlich aufgrund einer benignen Prostatahyperplasie eine vergrößerte Prostata aufwiesen. Hingegen beinhalteten die Untersuchungen von RUEL et al. (1998) recht junge Tiere, was in einer nur eingeschränkten Nutzbarkeit der Sollwerte für ältere Hunde resultiert. Jedoch wurde in keiner der genannten Studien eine pathohistologische Untersuchung der Prostata durchgeführt.

Tabelle 22: Vergleich der Messergebnisse von Länge, Breite und Höhe der Prostata mit denen von RUEL et al. (1998), ATALAN et al. (1999a und b) und LEE et al. (2011).

	RUEL et al. (1998)	ATALAN et al. (1999a)	ATALAN et al. (1999b)	LEE et al. (2011)	Eigene Studie
Bildgebende Methode	Sonographie	Sonographie	Sonographie	Computertomographie	Computertomographie
Anzahl der untersuchten Rüden	100	70	154	35	50
Kastrationsstatus	unkastriert	kastriert und unkastriert	unkastriert	unkastriert	unkastriert
Länge in cm, Mittelwert (Spannweite)	3,4 ± 1,1	2,7 (1,6 – 3,9)	2,9 (1,8 – 5,0)	2,61 ± 0,92	3,01 ± 1,01 (1,78 – 7,11)
Breite in cm, Mittelwert (Spannweite)	3,3 ± 0,9	2,7 (1,2 – 3,6)	2,5 (1,4 – 4,3)	2,98 ± 0,93	4,15 ± 1,14 (2,28 – 7,85)
Höhe in cm, Mittelwert (Spannweite)	2,6 ± 0,7	2,4 (0,8 – 3,2)	2,3 (1,4 – 3,6)	2,11 ± 0,63	3,34 ± 0,87 (2,01 – 5,69)

Zur Beurteilung, ob die gemessenen Werte von Länge, Breite und Höhe der Prostata den Dimensionen einer normal großen Prostata entsprechen, wurden nach den von RUEL et al. (1998) entwickelten Formeln Maximalwerte für Länge, Breite sowie Höhe der Prostata separat berechnet.

Vor allem die Messwerte der Höhe der Prostata lagen über den Sollwerten nach RUEL et al. (1998), was aber nur bei drei der Rüden zu einer Volumenzunahme der Geschlechtsdrüse führte. Hingegen war bei drei von vier Hunden mit vergleichsweise zu großer Breite das Prostatavolumen erhöht. Die Länge der Prostata überschritt nur bei einem Rüden den Sollwert nach RUEL et al. (1998) minimal. Aus diesen

Ergebnissen lässt sich schließen, dass vor allem Breite und Höhe das Volumen der Prostata beeinflussen. Allerdings können aufgrund der recht geringen Fallzahl von 17 Tieren mit erhöhten Messwerten nur bedingt Schlüsse gezogen werden. Eine Tendenz ist jedoch zu erkennen und müsste durch größere Fallzahlen statistisch abgesichert werden. Im Vergleich dazu haben die Autoren ATALAN et al. (1999a) in ihrer Studie die Länge und die Breite der Prostata als größte Einflusswerte auf das Volumen herausgestellt. Laut der Autoren nimmt die Länge der Prostata bei einer Prostatahyperplasie stärker als die Höhe zu, weil bei der longitudinalen Ausdehnung ein geringerer Widerstand als nach dorsal durch benachbarte Strukturen wie das Becken oder das Rektum zu überwinden ist.

5.3.3 Computertomographische Dichte der Prostata

Die Densitometrie der Prostata ergab eine Spannweite von 13,4 und 63,0 Hounsfield-Einheiten und einen arithmetischen Mittelwert von $42,1 \pm 8,5$ Hounsfield-Einheiten für die native Dichte. Der arithmetische Mittelwert ist vergleichbar mit demjenigen der Studie von LEE et al. (2011), welcher $59,3 \pm 9,1$ Hounsfield-Einheiten betrug.

Die dreistufige Varianzanalyse der Dichte-Werte nach Tier, Seite und Schnitt-Ebene ergab die größte Varianz für das einzelne Tier und die geringste Varianz für linken und rechten Prostatalappen. Da bei der nativen Untersuchung die Varianz für die Organseite mit $s^2 = 0,26 \pm 0,51$ sehr gering ausfällt, ist es unbedeutend, ob die zur Densitometrie notwendige ROI auf dem linken oder rechten Prostatalappen positioniert wird. Hingegen war die Varianz für die Schnitt-Ebene deutlich höher und betrug $s^2 = 17,51 \pm 4,18$. Aufgrund dessen scheint die Dichtebestimmung an mehreren Schnitten eines Organs und ein daraus gebildeter Mittelwert sinnvoller für ein repräsentatives Ergebnis des gesamten Organs als die Densitometrie an nur einer Schnitt-Ebene zu sein. Die Ergebnisse der Varianzanalyse für die Dichte-Werte der Kontrastmitteluntersuchung waren vergleichbar.

Die bei zehn Rüden durchgeführte Kontrastmittel-Untersuchung ergab für die nativen Dichte-Werte einen arithmetischen Mittelwert von $39,0 \pm 9,11$ Hounsfield-Einheiten. Nach der Kontrastmittelapplikation stiegen die Dichte-Werte auf $71,5 \pm 18,48$ Hounsfield-Einheiten an, was einer Progression von 83,4 % entspricht. Die von LEE

et al. (2011) durchgeführte Kontrastmittel-Untersuchung erbrachte einen Anstieg der Dichte-Werte im mit Kontrastmittel angereicherten Gewebe um 104,55 %. Der arithmetische Mittelwert der Dichte-Werte betrug nun $121,3 \pm 22,7$ Hounsfield-Einheiten. Der unterschiedliche Kontrastmittelanstieg in diesen beiden Arbeiten könnte auf die Verwendung von verschiedenen Kontrastmittelwirkstoffen mit möglicherweise andersartigem Anflutungsverhalten zurück zu führen sein. Während in der eigenen Studie 1869 mg Iopromid pro Kilogramm Körpergewicht verwendet wurden, setzten LEE et al. (2011) 800 mg Iohexol pro Kilogramm Körpergewicht ein. Neben den differenten Wirkstoffen unterscheiden sich die Studien außerdem in der Art der Kontrastmittelapplikation und in der Scanverzögerung vor der erneuten computertomographischen Untersuchung. In dieser Arbeit erfolgte die Kontrastmittelgabe über den Venenverweilkatheder per Hand als Bolus und bis zum erneuten Scan wurde ein Delay von circa 30 Sekunden abgewartet. LEE et al. (2011) verwendeten einen Kontrastmittelinjektor und begannen die erneute Untersuchung eine Minute nach Verabreichung des Kontrastmittels. Aufgrund dieses unterschiedlichen Vorgehens kann von verschiedenen Anflutungszeiten und Verteilungsmustern des Kontrastmittels in den Organen in diesen beiden Studien ausgegangen werden (HENNINGER und PAVLICEK, 2001a und b).

Durch das Kontrastmittel-Enhancement im Parenchym kann die detaillierte anatomische Darstellung der Prostata optimiert werden (HENNINGER, 1997; VAN DER MOLEN et al., 2007; KNEISSL und LUDEWIG, 2008; TATEISHI et al., 2008). Dies schließt die Beurteilung der Organgrenzen, -oberfläche, -homogenität und -perfusion sowie der Urethra ein. Im Einzelfall zeigte sich, dass ein heterogenes Kontrastmittel-Enhancement verschiedener Parenchymbereiche beim geriatrischen Patienten, bei welchem häufiger pathologische Veränderungen der Prostata als beim juvenilen Rüden auftreten, besonders ausgeprägt ist.

5.3.4 Gesamtvolumen der Prostata

Das Gesamtvolumen der Prostata wurde nach einer von RUEL et al. (1998) verwendeten Formel zur Volumenberechnung eines Ellipsoides berechnet und betrug für das Volumen der gesamten Prostata aller Rüden einen arithmetischen Mittelwert von $30,02 \pm 27,52$ Kubikzentimeter. Im Vergleich dazu haben die Autoren

LEE et al. (2011) nach der computertomographischen Untersuchung das Volumen der Prostata mittels einer Freihand-Nachzeichnung der Fläche der Geschlechtsdrüse im Transversal-Schnitt und einem Volumen-rendering Softwaretool ermittelt. Genaue Werte des Volumens wurden in dieser Studie nicht explizit angegeben. Der Vorteil in der Volumenberechnung nach der Formel eines Ellipsoides besteht darin, dass dem Rechenweg mit der Länge, Breite und Höhe des Körpers explizite Messwerte zugrunde liegen und beispielsweise nachvollzogen werden kann, aufgrund welcher Messgröße das Volumen zu groß ausfallen könnte. Das durchschnittliche Prostatavolumen der Rüden in der Arbeit von RUEL et al. (1998) betrug $18,9 \pm 15,5$ Kubikzentimeter. Möglicherweise ist das insgesamt deutlich höhere Prostatavolumen in der eigenen Studie auf die Methode der Computertomographie zurückzuführen.

Der Zusammenhang zwischen dem Gesamtvolumen der Prostata und der Körpermasse sowie dem Alter stellte sich als positiv signifikant heraus. Auch ATALAN et al. (1999 b) und RUEL et al. (1998) konnten einen positiven Zusammenhang zwischen dem Prostatavolumen und der Körpermasse beziehungsweise dem Alter beim unkastrierten Rüden feststellen. Da die benigne Prostatahyperplasie des Hundes altersabhängig auftritt (BRENDLER et al., 1983; BERRY et al., 1986; LOWSETH et al., 1990), sollte bei der Beurteilung, ob die Prostata eine abnormale Größe aufweist, somit immer das Alter des Tieres berücksichtigt werden. Auch wenn das Körpergewicht einen leicht zu erfassenden Wert darstellt, so könnte beispielsweise Übergewicht des Tieres den Aussagewert dieses Parameters verfälschen. RUEL et al. (1998) tragen diesem Zusammenhang Rechnung, indem sie zusätzliche Einflussgrößen wie die Körperhöhe, den Durchmesser der Aorta und die Länge der linken Niere mit erfassten. Schlussendlich ergaben aber alle genannten Parameter den gleichen Informationsgehalt wie die Körpermasse des Rüden.

Unter Beachtung der Kovariablen Körpermasse und Alter des Tieres konnte kein signifikanter Unterschied zwischen den Gesamtvolumina der Prostatae mit glatter und derjenigen mit unregelmäßiger Oberfläche festgestellt werden. Hingegen konnte ebenfalls unter der Berücksichtigung von Körpermasse und Alter ein signifikanter Unterschied des Gesamtvolumens der Prostata zwischen den drei Gruppen des Organ-Typs ausgemacht werden. Nicht lobulierte Prostatae und die als Zwischenform eingestuften Organe hatten ein höheres Volumen als die lobulierten

Geschlechtsdrüsen. Möglicherweise stellt der fehlende Lobulierungsgrad der Prostata einen Hinweis auf eine pathologische Veränderung der Prostata bei diesen Probanden dar. Der Übergang von der gesunden Prostata zur benignen Prostatahyperplasie ist fließend und geht neben einer Volumenzunahme auch mit einem Verlust der Lobulierung einher (PRÜFER et al., 2001; RAULT, 2007; WEISS, 2007).

5.3.5 Canine Prostata Spezifische Arginin Esterase

Die Canine Prostata Spezifische Arginin Esterase stellt einen Marker für die Sekretion der Prostata dar (CHAPDELAINE et al., 1984; FRENETTE et al., 1987) und soll zur frühzeitigen Diagnose einer benignen Prostatahyperplasie geeignet sein (LEVY et al., 2009). Da diese Erkrankung altersabhängig auftritt (BRENDLER et al., 1983; ZIRKIN und STRANDBERG, 1984; BERRY et al., 1986; LOWSETH et al., 1990), liegt die Vermutung nahe, dass mit zunehmendem Alter die Konzentration der Caninen Prostata Spezifische Arginin Esterase im Blut ansteigt. Diese Hypothese konnte nicht bestätigt werden. Ein offensichtlicher Zusammenhang zwischen der Konzentration der Caninen Prostata Spezifische Arginin Esterase im EDTA-Plasma und dem Lebensalter der Rüden war nicht ersichtlich.

Auch das Volumen der Prostata scheint in keiner offensichtlichen Relation mit der Konzentration dieses Enzyms zu stehen. Somit konnten die in der Literatur empfohlenen Wertungsbereiche nicht bestätigt werden. Mögliche Gründe für die Abweichung der Ergebnisse von den in den Studien von FRENETTE et al. (1987) und LEVY et al. (2009) genannten Normwerten und dem gewünschten Informationsgehalt des Enzyms resultieren möglicherweise aus der geringen Fallzahl und einer differentiellen präanalytischen Behandlung der Blutproben.

5.4 Schlussbetrachtung

Zusammenfassend lässt sich feststellen, dass die computertomographische Untersuchung der caninen Prostata ein vorteilhaftes, nicht invasives Untersuchungsverfahren darstellt. Aufgrund der Möglichkeiten der Bildbearbeitung und -archivierung ist die Computertomographie der bis dato als diagnostische

bildgebende Methode der Wahl angesehenen Sonographie teilweise überlegen. Die Möglichkeiten der Kontrastmitteluntersuchung bieten weitere Vorteile zur detaillierten anatomischen Darstellung der Geschlechtsdrüse. Die Prostata kann in ihren Dimensionen sehr genau vermessen werden und die Densitometrie ermöglicht einen zusätzlichen Informationsgewinn bezüglich der Parenchymsbeschaffenheit.

Die Praxistauglichkeit der Computertomographie wird im Vergleich zu anderen bildgebenden Methoden wie dem Röntgen oder der Sonographie durch eine notwendige Narkose des Patienten und einen erhöhten Kostenaufwand für das Gerät und das Kontrastmittel eingeschränkt. Ferner sind die Patienten einer erhöhten Röntgenstrahlenexposition ausgesetzt. Die Möglichkeiten der modernen Narkoseführung und kurze Untersuchungszeiten, etwa durch die Nutzung einer Spiral-Computertomographie, machen die Computertomographie dennoch interessant für die bildgebende Diagnostik bei dem Verdacht auf Erkrankungen der Prostata. Zudem können gleichzeitig weitere Differentialdiagnosen zu Prostataerkrankungen diagnostisch abgeklärt werden.

6 Zusammenfassung

In der Literatur ist in einigen Studien die computertomographische Darstellung der caninen Prostata beschrieben, jedoch fehlen bis dato ausführliche Daten zur Auswertung dieser Untersuchungen. Mit Hilfe dieser Arbeit sollen in erster Linie methodische Fragestellungen der computertomographischen Darstellung der Prostata beantwortet werden.

Es wurde bei insgesamt 50 unkastrierten Rüden mit einem Alter über zwei Jahren die Prostata computertomographisch untersucht. Zudem wurde bei allen Hunden die Konzentration von Testosteron und bei 15 Tieren die Konzentration der Canine Prostata Spezifische Arginin Esterase in Blutproben bestimmt. Die Rüden wurden unter Berücksichtigung des Körpergewichtes in zwei Gruppen unterteilt, was für die Wahl des Untersuchungsprotokolls am Computertomographen relevant war. Bei zehn der Probanden wurde zusätzlich zur Nativ-Untersuchung eine Kontrastmitteluntersuchung durchgeführt. Für die computertomographische Untersuchung wurde das Gerät SOMATOM Spirit der Firma Siemens AG (Berlin und München) verwendet. Die Dokumentation und Auswertung der computertomographischen Serien erfolgte an der Bedienkonsole CT Acquisition Workplace und es wurde die Software syngo® genutzt (Siemens AG, Berlin und München). Die Beurteilung der Prostata erfolgte nach den Gesichtspunkten Symmetrie, Lobulierung, Oberfläche und Organhomogenität. Es wurden Länge, Höhe, Breite der Prostata gemessen sowie die computertomographische Dichte bestimmt. Des Weiteren wurden verschiedene Berechnungen von Länge, Breite, Höhe sowie des Volumens angestellt.

Die gewonnenen Daten wurden unter Verwendung des Statistikprogrammes BMDP/ Dynamic Release 8.1 (Statistical Solutions Ltd., Cork, Irland) statistisch ausgewertet.

Folgende relevanten Ergebnisse konnten erhoben werden:

- 56 % der Rüden hatten eine symmetrische Prostata, während 44 % eine asymmetrische Prostata aufwiesen.
- Bei 68 % der Probanden war die Prostata lobuliert, bei 12 % nicht lobuliert und bei 20 % der Rüden wurde die Prostata als „Zwischenform“ eingestuft.

- 78 % der Hunde hatten eine Prostata mit einer glatten Oberfläche. Hingegen war bei 22 % der Probanden die Organ-Oberfläche unregelmäßig.
- Bei 86 % der Rüden war das Parenchym der Geschlechtsdrüse homogen, während 14 % der Tiere eine inhomogene Prostata aufwiesen.
- Es besteht kein statistisch signifikanter Zusammenhang zwischen dem Gesamtvolumen der Prostata und der Konzentration von Testosteron im Serum ($r = 0,058$; $p = 0,69$).
- Zwischen der nativen Dichte und dem Gesamtvolumen der Prostata zeichnete sich eine schwach signifikante negative Korrelation ab ($r = -0,321$; $p = 0,023$).
- Ein positiver hochsignifikanter Zusammenhang konnte zwischen dem Gesamtvolumen der Prostata und der Körpermasse ermittelt werden ($r = 0,732$; $p = 0,001$).
- Eine positive schwachsignifikante Korrelation ergab sich für das Alter der Tiere und das Gesamtvolumen der Prostata ($r = 0,319$; $p = 0,024$).
- Unter Berücksichtigung der Variablen Alter und Körpermasse konnte kein statistisch signifikanter Unterschied zwischen den Volumina der Prostatae mit glatter Oberfläche und der Organe mit unregelmäßiger Oberfläche aufgezeigt werden ($p = 0,24$).
- Werden Alter und Körpermasse als potentielle Einflussfaktoren nicht berücksichtigt, ergab sich ein signifikanter Unterschied zwischen den Gesamtvolumina der als „lobuliert“, „nicht lobuliert“ und „Zwischenform“ kategorisierten Organ-Typen der Prostata ($p = 0,015$).
- Zwischen der Symmetrie der Prostata und dem Alter konnte keine statistisch signifikante Korrelation festgestellt werden ($p = 0,098$). Die Beziehung zwischen Organ-Typ und Alter erwies sich als statistisch signifikant ($p = 0,021$).
- Die als Streuungsmaß der Dichtewerte herangezogene Varianz ergab für das einzelne Tier den größten Wert. Für linken und rechten Prostatalappen war die Varianz der Dichtewerte am geringsten. Bei der Kontrastmittel-Untersuchung war mit einer Progression von 83,4 % ein signifikanter Anstieg der Dichtewerte der caninen Prostata nach der Applikation des Kontrastmittels im Vergleich zur nativen Untersuchung zu verzeichnen ($p = 0,032$).

Die Ergebnisse dieser Untersuchung zeigen, dass sich die Computertomographie zur Darstellung und Untersuchung der caninen Prostata eignet. Die Dimensionen der Geschlechtsdrüse können ausgemessen werden und eine Beurteilung des Parenchyms ist sowohl ohne als auch mit der Verwendung von intravenös appliziertem Kontrastmittel möglich.

7 Summary

The computertomographic description of the prostate has been described in the literature, although up to date detailed data for the evaluation thereof is missing. This research study will help answer methodical questions regarding the couputertomographic description of the prostate.

The prostates of 50 intact dogs of more than two years of age were examined computertomographically. Additionally the blood testosterone concentration of all dogs, and the concentration of the canine specific arginine esterase of 15 dogs were determined. The dogs were divided into two groups according to their body weight, which was relevant for the selection of the protocol of the computertomograph. In ten of the experimental animals, in addition to the native-examination, a contrast medium study was performed. For the computertomographic study the Siemens AG SOMATOM Spirit apparatus (Berlin and Munich) was used. The documentation and evaluation of the computertomographic series was done at the console CT acquisition workplace and the syngo software was used (Siemens AG, Berlin and Munich). The evaluation of the prostate was performed according to its symmetry, type of lobulation, surface appearance, and organ-homogeneity. The length, height, and width of the prostate were measured as well as the computertomographic density. In addition different calculations of length, width, height, as well as the volume were performed.

The acquired data were statistically analysed using the program BMDP/Dynamic release 8.1 (Statistical Solutions Ltd., Cork, Ireland).

The following relevant results were obtained:

- 56% of dogs had a symmetrical prostate while 44% had an asymmetrical prostate
- 68% of dogs had a lobulated prostate while in 12% the prostate was not lobulated and 20% had an intermediate form
- in 78% of the dogs the surface of the prostate was smooth while in 22% the surface was irregular
- in 86% of the dogs the parenchyma of the prostate was homogenous while in 14% it was inhomogeneous

Summary

- there was no statistically significant correlation between the total volume of the prostate and the blood testosterone concentration ($r = 0.058$; $p = 0.69$)
- there was a statistically weak negative correlation between the native density and total volume of the prostate ($r = -0.321$; $p = 0.023$)
- there was a highly significant correlation between the total volume of the prostate and the body weight ($r = 0.732$; $p = 0.001$)
- there was a statistically weak correlation between the age of the animal and the total volume of the prostate ($r = 0.319$; $p = 0.024$)
- considering the variables age and body weight no significant relationship was found between the volume of the prostate with a smooth surface or with an irregular surface ($p = 0.24$)
- considering the variables age and body weight as potential factor there was a significant difference between the total volume of the lobulated, non-lobulated and intermediate form of prostates ($p = 0.015$)
- there was no significant relationship between the symmetry of the prostate and age of the animal ($p = 0.098$). The relationship between the form of lobulation and the age of the animal was significant ($p = 0.021$)
- the as a measurement of scatter of density used variance made up the highest value for the individual animal. For the left and right lobe of the prostate the variance of the density was the lowest. The contrast medium study, with a progression of 83.4%, showed an increase of the density value of the canine prostate after application of the contrast medium, in comparison to the native study ($p = 0.032$)

The results of this study show that computertomography is a valuable tool in the examination of the prostate. The dimensions of the prostate can be measured and the parenchyma can be evaluated with and without the use of intravenous contrast medium.

8 Anhang

Anhang 1: Tabellarische Darstellung von Rasse, Alter, Körpermasse sowie Testosteronkonzentration im Serum der erfassten Rüden (n = 50).

Tier Nr.	Rasse	Alter (Jahre)	Körpermasse (kg)	Testosteron (ng/ml)	Testosteron (nmol/l)
1	Mischling	10	6,3	0,97	3,36
2	Langhaardackel	8	6,4	2,55	8,84
3	Mischling	14	38,0	2,65	9,18
4	Mischling	14	12,6	2,99	10,37
5	Rauhaardackel	3	9,2	3,72	12,92
6	Mischling	2	20,5	2,57	8,92
7	Mischling	6	9,1	4,25	14,75
8	Mischling	8	33,0	1,88	6,53
9	Boxer	7	42,2	3,29	11,42
10	Mops	2	11,9	0,65	2,27
11	Französische Bulldogge	3	14,1	3,34	11,59
12	Labrador Retriever	4	30,3	2,18	7,55
13	Belgischer Schäferhund	8	33,2	0,17	0,58
14	Beagle	5	21,8	4,11	14,25
15	Dobermann	6	39,6	4,28	14,85
16	Deutscher Schäferhund	5	42,3	3,04	10,56
17	Beagle	7	17,1	1,54	5,36
18	Boerboel	3	44,4	4,59	15,92
19	Rauhaardackel	4	7,7	1,48	5,15
20	Mischling	5	24,5	1,79	6,22
21	Mischling	7	39,2	0,89	3,09
22	Golden Retriever	7	45,8	2,03	7,05

Anhang

Tier Nr.	Rasse	Alter (Jahre)	Körpermasse (kg)	Testosteron (ng/ml)	Testosteron (nmol/l)
23	Boxer	6	30,2	2,77	9,61
24	Rauhaardackel	5	11,3	2,16	7,50
25	Mischling	9	42,4	1,11	3,86
26	Golden Retriever	5	35,3	0,90	3,14
27	Shih Tzu	7	5,7	1,97	6,82
28	Deutscher Schäferhund	9	40,3	2,06	7,15
29	Scottish Terrier	9	10,3	2,41	8,36
30	Mischling	6	31,0	1,35	4,70
31	Rauhaardackel	5	6,1	2,78	9,63
32	Continental Bulldog	2	25,2	0,88	3,07
33	Langhaardackel	9	9,0	0,86	2,99
34	Deutscher Schäferhund	2	36,3	1,51	5,25
35	Berner Sennenhund	10	47,8	1,60	5,54
36	Belgischer Schäferhund	2	24,9	1,03	3,58
37	Havanese	5	6,0	2,84	9,84
38	Yorkshire Terrier	9	3,5	2,17	7,54
39	Mischling	10	8,4	0,94	3,25
40	American Bulldog	2	41,9	2,35	8,15
41	Mischling	5	31,2	0,35	1,20
42	Großer Schweizer Sennenhund	2	38,1	2,22	7,71
43	Labrador Retriever	2	33,5	2,69	9,33
44	Mischling	2	22,9	0,14	0,48
45	Mischling	2	16,1	2,54	8,81
46	Mischling	2	15,0	1,67	5,78
47	Rauhaardackel	9	14,1	1,18	4,08

Tier Nr.	Rasse	Alter (Jahre)	Körpermasse (kg)	Testosteron (ng/ml)	Testosteron (nmol/l)
48	Boxer	7	32,2	2,13	7,40
49	Mischling	2	23,0	2,26	7,85
50	Mischling	9	34,2	0,55	1,90

Anhang 2: Tabellarische Darstellung von Rasse, Lebensalter und Körpermasse sowie der Messwerte von Länge und Breite von linkem und rechtem Hoden und der computertomographischen Parenchymsbeschaffenheit der Hoden aller Rüden (n = 50).

Tier Nr.	Rasse	Alter (Jahre)	Körpermasse (kg)	Länge linker Hoden (cm)	Breite linker Hoden (cm)	Länge rechter Hoden (cm)	Breite rechter Hoden (cm)	Parenchym Hoden
1	Mischling	10	6,3	2,9	1,1	3,0	1,1	Beidseitig homogen
2	Langhaardackel	8	6,4	3,3	1,7	3,2	1,6	Beidseitig homogen
3	Mischling	14	38,0	5,1	2,6	4,8	2,7	Beidseitig homogen
4	Mischling	14	12,6	3,2	2,1	2,6	1,9	Beidseitig homogen
5	Rauhaardackel	3	9,2	3,7	2,1	3,9	2,0	Beidseitig homogen
6	Mischling	2	20,5	5,0	2,8	4,9	2,8	Beidseitig homogen
7	Mischling	6	9,1	2,8	1,8	2,7	1,9	Beidseitig homogen
8	Mischling	8	33,0	4,6	3,2	4,5	3,1	Beidseitig homogen

Anhang

Tier Nr.	Rasse	Alter (Jahre)	Körpermasse (kg)	Länge linker Hoden (cm)	Breite linker Hoden (cm)	Länge rechter Hoden (cm)	Breite rechter Hoden (cm)	Parenchym Hoden
9	Boxer	7	42,2	4,6	2,9	4,5	3,0	Beidseitig homogen
10	Mops	2	11,9	3,2	1,8	3,1	1,8	Beidseitig homogen
11	Französische Bulldogge	3	14,1	3,8	2,3	3,6	2,5	Beidseitig homogen
12	Labrador-Retriever	4	30,3	4,0	2,7	4,2	2,8	Beidseitig homogen
13	Belgischer Schäferhund	8	33,2	4,4	2,8	4,6	2,8	Beidseitig homogen
14	Beagle	5	21,8	3,8	2,5	4,1	2,7	Beidseitig homogen
15	Dobermann	6	39,6	4,2	3,1	4,1	3,0	Beidseitig homogen
16	Deutscher Schäferhund	5	42,3	4,8	3,3	5,1	3,8	Beidseitig homogen
17	Beagle	7	17,1	3,4	2,5	3,2	2,4	Beidseitig homogen
18	Boerboel	3	44,4	5,3	3,0	5,2	2,8	Beidseitig homogen
19	Rauhaardackel	4	7,7	2,9	1,9	2,8	1,9	Beidseitig homogen
20	Mischling	5	24,5	3,9	2,9	3,9	2,6	Beidseitig homogen
21	Mischling	7	39,2	4,4	3,0	4,5	3,0	Beidseitig homogen

Tier Nr.	Rasse	Alter (Jahre)	Körpermasse (kg)	Länge linker Hoden (cm)	Breite linker Hoden (cm)	Länge rechter Hoden (cm)	Breite rechter Hoden (cm)	Parenchym Hoden
22	Golden Retriever	7	45,8	4,8	3,2	4,9	3,1	Beidseitig homogen
23	Boxer	6	30,2	4,0	2,7	4,1	2,6	Beidseitig homogen
24	Rauhaardackel	5	11,3	2,9	1,9	3,2	2,0	Beidseitig homogen
25	Mischling	9	42,4	4,1	3,1	3,9	3,3	Beidseitig homogen
26	Golden Retriever	5	35,3	4,4	3,2	4,3	3,1	Beidseitig homogen
27	Shih Tzu	7	5,7	2,6	1,8	2,7	1,8	Beidseitig homogen
28	Deutscher Schäferhund	9	40,3	4,3	3,0	4,3	3,0	Beidseitig homogen
29	Scottish Terrier	9	10,3	3,4	2,3	3,1	2,2	Beidseitig homogen
30	Mischling	6	31,0	4,3	2,8	4,4	2,9	Beidseitig homogen
31	Rauhaardackel	5	6,1	2,6	1,5	2,8	1,6	Beidseitig homogen
32	Continental Bulldog	2	25,2	4,3	2,8	4,2	2,6	Beidseitig homogen
33	Langhaardackel	9	9,0	3,0	1,8	3,0	1,8	Beidseitig homogen
34	Deutscher Schäferhund	2	36,3	4,3	2,2	4,5	2,5	Beidseitig homogen

Anhang

Tier Nr.	Rasse	Alter (Jahre)	Körper- masse (kg)	Länge linker Hoden (cm)	Breite linker Hoden (cm)	Länge rechter Hoden (cm)	Breite rechter Hoden (cm)	Parenchym Hoden
35	Berner Sennenhund	10	47,8	4,6	2,6	4,1	2,8	Beidseitig homogen
36	Belgischer Schäferhund	2	24,9	3,9	2,7	3,9	2,8	Beidseitig homogen
37	Havanese	5	6,0	2,3	1,7	2,3	1,6	Beidseitig homogen
38	Yorkshire Terrier	9	3,5	2,0	1,5	1,9	1,4	Beidseitig homogen
39	Mischling	10	8,4	2,8	1,8	2,9	1,7	Beidseitig homogen
40	American Bulldog	2	41,9	4,6	3,3	4,9	3,2	Beidseitig homogen
41	Mischling	5	31,2	3,4	2,4	3,5	2,6	Beidseitig homogen
42	Großer Schweizer Sennenhund	2	38,1	4,7	2,7	4,8	2,8	Beidseitig homogen
43	Labrador- Retriever	2	33,5	4,0	2,9	3,9	2,9	Beidseitig homogen
44	Mischling	2	22,9	3,4	2,4	3,3	2,4	Beidseitig homogen
45	Mischling	2	16,1	3,1	2,3	3,1	2,1	Beidseitig homogen
46	Mischling	2	15,0	2,8	2,4	3,0	2,4	Beidseitig homogen
47	Rauhaar- dackel	9	14,1	2,8	1,8	2,6	1,9	Beidseitig homogen

Tier Nr.	Rasse	Alter (Jahre)	Körpermasse (kg)	Länge linker Hoden (cm)	Breite linker Hoden (cm)	Länge rechter Hoden (cm)	Breite rechter Hoden (cm)	Parenchym Hoden
48	Boxer	7	32,2	4,0	2,9	3,9	2,9	Beidseitig homogen
49	Mischling	2	23,0	3,4	2,7	3,3	2,6	Beidseitig homogen
50	Mischling	9	34,2	4,1	3,0	4,0	2,8	Beidseitig homogen

Anhang 3: Tabellarische Darstellung der Länge der Prostata bei den zehn Rüden im Vorversuch. Angegeben sind die gemessenen maximalen Werte des linken und rechten Prostatalappens. Zusätzlich wurde der arithmetische Mittelwert aus diesen beiden Messwerten ermittelt und angegeben (n = 10).

Tier Nr.	Maximale Länge des linken Prostatalappens (cm)	Maximale Länge des rechten Prostatalappens (cm)	Arithmetischer Mittelwert aus linker und rechter maximaler Länge (cm)
1	2,09	2,11	2,10
2	2,02	2,12	2,07
3	5,90	6,03	5,97
4	2,78	2,61	2,70
5	2,15	2,19	2,17
6	2,57	2,72	2,65
7	2,53	2,69	2,61
8	3,03	3,23	3,13
9	3,32	3,29	3,31
10	2,14	2,24	2,19

Anhang

Anhang 4: Tabellarische Darstellung der Breite der Prostata bei den zehn Rüden im Vorversuch. Angegeben sind die gemessenen maximalen Werte des linken und rechten Prostatalappens. Zusätzlich ist der maximale Wert der Gesamtbreite der Prostata aufgeführt (n = 10).

Tier Nr.	Maximale Breite des linken Prostatalappens (cm)	Maximale Breite des rechten Prostatalappens (cm)	Maximale Gesamtbreite der Prostata (cm)
1	1,42	1,21	2,54
2	1,91	1,62	3,51
3	4,53	3,61	7,66
4	1,85	1,56	3,37
5	1,69	1,52	3,15
6	1,92	1,85	3,60
7	2,08	1,71	3,74
8	2,41	2,07	4,42
9	2,85	2,46	5,23
10	1,41	1,27	2,59

Anhang 5: Tabellarische Darstellung der Höhe der Prostata bei den zehn Rüden im Vorversuch. Angegeben sind die gemessenen maximalen Werte des linken und rechten Prostatalappens. Zusätzlich wurde der arithmetische Mittelwert aus diesen beiden Messwerten ermittelt und angegeben (n = 10).

Tier Nr.	Maximale Höhe des linken Prostatalappens (cm)	Maximale Höhe des rechten Prostatalappens (cm)	Arithmetischer Mittelwert aus linker und rechter maximaler Höhe (cm)
1	2,44	2,26	2,35
2	3,40	3,07	2,24
3	5,22	4,68	4,95
4	3,19	3,33	3,26
5	2,64	2,56	2,60
6	2,83	3,09	2,96
7	2,98	2,94	2,96
8	3,27	3,46	3,37
9	4,34	4,19	4,27
10	2,13	2,16	2,15

Anhang 6: Tabellarische Darstellung der Länge der Prostata der Rüden im Hauptversuch. Angegeben sind die gemessenen maximalen Werte des linken und rechten Prostatalappens. Zusätzlich wurde der arithmetische Mittelwert aus diesen beiden Messwerten ermittelt und angegeben (n = 50).

Tier Nr.	Maximale Länge des linken Prostatalappens (cm)	Maximale Länge des rechten Prostatalappens (cm)	Arithmetischer Mittelwert aus linker und rechter maximaler Länge (cm)
1	2,09	2,11	2,10
2	2,02	2,12	2,07
3	5,90	6,03	5,97
4	2,78	2,61	2,70
5	2,15	2,19	2,17

Anhang

Tier Nr.	Maximale Länge des linken Prostatalappens (cm)	Maximale Länge des rechten Prostatalappens (cm)	Arithmetischer Mittelwert aus linker und rechter maximaler Länge (cm)
6	2,57	2,72	2,65
7	2,53	2,69	2,61
8	3,03	3,23	3,13
9	3,32	3,29	3,31
10	2,14	2,24	2,19
11	1,98	2,00	1,99
12	3,15	3,61	3,38
13	4,46	4,17	4,32
14	2,75	2,97	2,86
15	3,79	3,79	3,79
16	3,74	3,64	3,69
17	3,27	3,08	3,18
18	4,80	4,90	4,85
19	1,98	1,82	1,90
20	3,38	3,42	3,40
21	4,23	3,91	4,07
22	3,52	3,42	3,47
23	5,85	5,87	5,86
24	2,80	2,70	2,75
25	3,82	3,68	3,75
26	3,20	3,14	3,17
27	3,36	3,47	3,42
28	5,14	5,22	5,18
29	3,42	3,55	3,49
30	3,40	3,33	3,37

Tier Nr.	Maximale Länge des linken Prostatalappens (cm)	Maximale Länge des rechten Prostatalappens (cm)	Arithmetischer Mittelwert aus linker und rechter maximaler Länge (cm)
31	3,17	3,17	3,17
32	2,94	2,83	2,89
33	2,69	2,67	2,68
34	2,71	2,88	2,80
35	7,11	6,73	6,92
36	3,00	3,04	3,02
37	2,05	2,00	2,03
38	2,24	2,04	2,14
39	2,28	2,06	2,17
40	2,79	2,59	2,69
41	3,07	2,86	2,97
42	2,66	2,66	2,66
43	3,21	3,28	3,25
44	3,02	3,07	3,05
45	2,55	2,77	2,66
46	1,76	1,79	1,78
47	3,31	3,46	3,39
48	3,49	3,30	3,40
49	3,09	3,05	3,07
50	4,05	4,14	4,10

Anhang

Anhang 7: Tabellarische Darstellung der Breite der Prostata bei den zehn Rüden im Hauptversuch. Angegeben sind die gemessenen maximalen Werte des linken und rechten Prostatalappens. Zusätzlich ist der maximale Wert der Gesamtbreite der Prostata aufgeführt (n = 50).

Tier Nr.	Maximale Breite des linken Prostatalappens (cm)	Maximale Breite des rechten Prostatalappens (cm)	Maximale Gesamtbreite der Prostata (cm)
1	1,42	1,21	2,54
2	1,91	1,62	3,51
3	4,53	3,61	7,66
4	1,85	1,56	3,37
5	1,69	1,52	3,15
6	1,92	1,85	3,60
7	2,08	1,71	3,74
8	2,41	2,07	4,42
9	2,85	2,46	5,23
10	1,41	1,27	2,59
11	1,71	1,41	3,06
12	2,27	2,19	4,43
13	2,82	2,63	5,23
14	2,21	2,27	4,38
15	3,07	2,53	5,58
16	2,35	2,20	4,43
17	2,26	2,07	4,27
18	2,87	2,78	5,61
19	1,18	1,14	2,28
20	2,29	2,06	4,30
21	2,95	2,53	5,27
22	2,54	2,25	4,67

Tier Nr.	Maximale Breite des linken Prostatalappens (cm)	Maximale Breite des rechten Prostatalappens (cm)	Maximale Gesamtbreite der Prostata (cm)
23	3,31	4,14	7,35
24	2,19	1,84	4,03
25	2,58	2,45	5,02
26	1,99	1,99	3,93
27	2,42	2,03	4,41
28	2,95	2,51	5,30
29	2,06	1,89	3,85
30	2,57	2,09	4,46
31	1,90	2,03	3,77
32	2,12	2,12	4,23
33	1,88	1,65	3,40
34	2,22	1,83	3,95
35	4,05	3,80	7,85
36	2,18	1,82	3,98
37	1,54	1,43	2,93
38	1,54	1,53	2,80
39	1,81	1,86	2,49
40	1,85	1,66	3,43
41	1,97	1,90	3,80
42	2,05	1,67	3,65
43	2,03	1,88	3,85
44	2,37	2,22	4,46
45	1,88	1,85	3,68
46	1,72	1,51	3,20
47	2,16	2,15	4,29

Anhang

Tier Nr.	Maximale Breite des linken Prostatalappens (cm)	Maximale Breite des rechten Prostatalappens (cm)	Maximale Gesamtbreite der Prostata (cm)
48	1,95	1,98	3,82
49	2,08	1,90	3,98
50	2,64	2,24	4,79

Anhang 8: Tabellarische Darstellung der Höhe der Prostata bei den Rüden im Hauptversuch. Angegeben sind die gemessenen maximalen Werte des linken und rechten Prostatalappens. Zusätzlich wurde der arithmetische Mittelwert aus diesen beiden Messwerten ermittelt und angegeben (n = 50).

Tier Nr.	Maximale Höhe des linken Prostatalappens (cm)	Maximale Höhe des rechten Prostatalappens (cm)	Arithmetischer Mittelwert aus linker und rechter maximaler Höhe (cm)
1	2,44	2,26	2,35
2	3,40	3,07	3,24
3	5,22	4,68	4,95
4	3,19	3,33	3,26
5	2,64	2,56	2,60
6	2,83	3,09	2,96
7	2,98	2,94	2,96
8	3,27	3,46	3,37
9	4,34	4,19	4,27
10	2,13	2,16	2,15
11	2,50	2,52	2,51
12	3,61	4,15	3,88
13	6,05	5,32	5,69
14	3,64	3,56	3,60
15	5,29	4,28	4,79
16	4,82	4,71	4,77

Tier Nr.	Maximale Höhe des linken Prostatalappens (cm)	Maximale Höhe des rechten Prostatalappens (cm)	Arithmetischer Mittelwert aus linker und rechter maximaler Höhe (cm)
17	3,63	3,47	3,55
18	4,40	4,71	4,56
19	2,38	2,38	2,38
20	3,88	3,76	3,82
21	5,51	4,60	5,06
22	4,03	4,33	4,18
23	3,93	3,27	3,60
24	3,24	3,02	3,13
25	4,06	3,99	4,03
26	3,12	3,02	3,07
27	3,04	2,65	2,85
28	4,79	4,40	4,60
29	3,89	3,85	3,87
30	4,14	4,27	4,21
31	3,10	2,76	2,93
32	2,98	3,13	3,06
33	2,83	3,11	2,97
34	3,79	3,57	3,68
35	5,80	4,68	5,24
36	4,11	3,90	4,01
37	1,95	2,07	2,01
38	2,41	2,55	2,48
39	2,67	2,51	2,59
40	2,87	2,81	2,84
41	3,04	2,78	2,91

Anhang

Tier Nr.	Maximale Höhe des linken Prostatalappens (cm)	Maximale Höhe des rechten Prostatalappens (cm)	Arithmetischer Mittelwert aus linker und rechter maximaler Höhe (cm)
42	2,64	2,64	2,64
43	3,26	3,32	3,29
44	3,70	3,51	3,61
45	3,52	3,38	3,45
46	1,96	2,29	2,13
47	2,68	2,55	2,62
48	3,48	3,71	3,60
49	3,65	3,45	3,55
50	3,55	3,81	3,68

Anhang 9: Dichte der Prostata in der nativen computertomographischen Untersuchung. Aufgeführt sind die Dichtewerte von linkem und rechtem Prostatalappen in den fünf parallel vermessenen Schichten in Hounsfield-Einheiten (n = 50).

Tier Nr.	Links 1	Links 2	Links 3	Links 4	Links 5	Rechts 1	Rechts 2	Rechts 3	Rechts 4	Rechts 5
1	52,2	48,4	47,2	41,8	34,2	55,3	56,8	58,7	41,9	44,3
2	43,2	43,7	42,0	45,1	39,1	42,3	42,3	43,1	38,0	32,6
3	23,8	21,5	22,9	28,6	33,8	26,9	24,5	24,5	25,6	28,3
4	37,1	40,9	37,6	39,6	40,7	37,1	37,7	32,5	29,3	24,8
5	37,8	39,7	41,7	40,7	38,5	43,4	39,1	33,4	38,7	41,4
6	47,3	38,6	38,0	29,8	43,5	36,7	27,1	40,8	30,3	38,0
7	43,8	43,1	39,9	35,4	31,3	49,0	45,8	39,3	44,5	37,1
8	49,4	46,2	46,2	47,5	39,7	44,9	38,9	44,4	42,2	44,5
9	41,3	45,6	39,0	41,9	39,2	38,4	40,4	38,8	34,2	35,4
10	53,2	52,7	48,7	51,3	49,9	52,0	51,2	51,6	51,9	47,8

Tier Nr.	Links					Rechts				
	1	2	3	4	5	1	2	3	4	5
11	58,2	57,1	54,1	54,2	52,5	59,7	61,6	63,0	61,4	57,6
12	40,2	34,7	38,4	43,9	45,5	41,1	37,3	35,6	34,9	47,6
13	40,6	38,1	38,5	36,9	39,2	29,2	30,0	30,5	34,4	41,5
14	45,5	47,4	45,5	44,9	45,4	42,4	47,1	46,9	47,6	39,7
15	27,8	28,4	26,1	29,5	25,6	22,9	29,1	19,0	21,7	24,2
16	57,3	49,4	49,8	44,5	54,5	54,8	52,8	58,3	50,0	53,2
17	48,9	41,6	46,4	37,8	42,4	49,9	45,0	45,7	38,6	37,1
18	49,8	46,9	49,4	50,6	46,1	46,1	49,5	47,2	47,0	46,1
19	46,1	45,7	47,6	40,4	35,2	46,8	51,7	46,4	41,7	38,1
20	44,6	45,5	43,2	44,7	43,9	37,5	38,4	34,3	40,5	38,8
21	41,7	47,6	42,6	42,7	40,5	43,3	43,3	41,8	43,6	44,5
22	42,0	42,2	45,1	44,3	45,2	46,3	34,6	47,5	44,3	48,3
23	31,4	33,2	30,6	32,8	30,0	29,7	34,1	32,0	32,5	31,9
24	35,2	34,0	34,9	36,2	39,0	36,8	38,0	34,4	36,7	34,5
25	45,7	48,0	48,8	47,3	42,9	44,8	45,8	49,8	44,7	46,8
26	50,0	48,4	47,4	48,3	50,0	53,6	47,8	53,7	51,4	52,2
27	53,3	46,9	48,2	49,4	52,5	51,4	51,5	52,1	42,6	43,2
28	44,6	45,6	44,8	44,7	43,2	43,7	46,0	41,1	40,8	38,2
29	45,3	42,9	44,9	45,1	43,6	37,7	39,7	35,7	38,3	41,7
30	50,3	50,4	51,3	50,3	56,9	49,5	44,5	47,0	52,0	53,4
31	33,8	34,2	34,1	39,3	40,0	31,4	38,0	37,1	36,9	37,6
32	49,9	40,6	42,2	41,7	49,5	54,3	39,2	45,7	38,8	37,9
33	49,0	45,0	46,0	43,1	28,6	47,1	46,3	48,5	44,6	27,0
34	33,1	35,6	28,7	27,2	29,5	33,9	36,8	36,1	26,8	31,7
35	25,7	30,2	28,5	41,6	42,7	41,4	39,0	36,6	33,1	35,9

Anhang

Tier Nr.	Links 1	Links 2	Links 3	Links 4	Links 5	Rechts 1	Rechts 2	Rechts 3	Rechts 4	Rechts 5
36	39,0	27,6	31,1	23,0	26,9	31,6	30,0	30,7	22,8	30,6
37	51,1	45,0	39,9	41,5	30,7	52,9	47,3	40,5	45,2	32,8
38	45,3	49,1	53,8	39,0	32,5	45,5	45,8	42,9	40,2	38,0
39	41,4	46,4	44,5	48,8	46,6	48,8	45,3	45,7	47,2	47,1
40	54,5	56,1	53,7	53,9	50,5	50,0	53,7	51,7	55,8	55,7
41	37,9	41,2	45,1	43,4	51,1	45,8	49,3	46,4	46,0	49,4
42	44,1	42,9	45,4	45,0	47,1	40,5	40,6	46,9	41,6	51,8
43	54,9	57,2	51,0	53,5	54,9	51,5	55,6	56,3	56,3	57,4
44	43,8	46,3	39,0	47,7	41,5	43,5	44,1	39,4	43,2	34,0
45	40,9	27,2	33,6	15,6	13,4	26,1	13,4	23,9	15,1	19,5
46	48,5	43,9	45,7	37,0	38,2	38,9	37,3	37,6	46,1	45,7
47	47,7	49,8	52,5	53,0	50,5	41,9	40,5	42,6	50,0	50,6
48	39,7	37,3	34,2	36,6	32,6	24,9	28,4	32,3	36,8	29,6
49	44,7	48,6	44,4	48,0	40,7	42,5	45,8	45,6	46,6	42,8
50	45,9	49,2	50,6	49,0	48,6	49,8	52,3	49,9	49,3	44,9

Anhang 10: Ergebnisse der Volumenberechnungen der Prostata. Aufgeführt sind die Ergebnisse des Gesamtvolumens sowie des Volumens von linkem und rechtem Prostatalappens in Kubikzentimetern (n = 50).

Tier Nr.	Gesamtvolumen (cm ³)	Volumen des linken Prostatalappens (cm ³)	Volumen des rechten Prostatalappens (cm ³)
1	6,56	3,79	3,02
2	12,31	6,87	5,52
3	118,42	73,05	53,34
4	15,50	8,59	7,10
5	9,31	5,02	4,46

Tier Nr.	Gesamtvolumen (cm ³)	Volumen des linken Prostatalappens (cm ³)	Volumen des rechten Prostatalappens (cm ³)
6	14,76	7,31	8,14
7	15,13	8,21	7,08
8	24,38	12,50	12,11
9	38,60	21,50	17,76
10	6,37	3,37	3,22
11	8,00	4,43	3,72
12	30,42	13,52	17,18
13	67,18	39,84	30,55
14	23,61	11,58	12,57
15	52,99	32,23	21,49
16	40,78	22,18	19,75
17	25,20	14,05	11,58
18	64,89	31,74	33,59
19	5,40	2,91	2,59
20	29,24	15,72	13,87
21	56,77	36,00	23,83
22	35,47	18,87	17,45
23	81,19	39,85	41,61
24	18,16	10,40	7,86
25	39,67	20,95	18,84
26	20,03	10,40	9,88
27	22,43	12,94	9,77
28	66,05	38,03	30,19
29	27,19	14,35	13,53
30	33,04	18,94	15,56

Anhang

Tier Nr.	Gesamtvolumen (cm ³)	Volumen des linken Prostatalappens (cm ³)	Volumen des rechten Prostatalappens (cm ³)
31	18,33	9,78	9,30
32	19,52	9,73	9,83
33	14,17	7,49	7,17
34	21,27	11,94	9,85
35	149,04	87,45	62,67
36	25,21	14,07	11,30
37	6,24	3,22	3,10
38	7,78	4,35	4,17
39	10,27	5,77	5,04
40	13,72	7,76	6,33
41	17,17	9,63	7,91
42	13,42	7,54	6,14
43	21,52	11,12	10,72
44	25,63	13,87	12,53
45	17,68	8,84	9,07
46	6,32	3,11	3,24
47	19,88	10,03	9,93
48	24,41	12,40	12,69
49	22,71	12,28	10,47
50	37,80	19,87	18,50

9 Literaturverzeichnis

- ACKERMANN, N. (1983): Prostatic reflux during positive contrast retrograde urethrography in the dog. *Vet. Radiology* 24 (6), 251 – 259
- AMORIM, R.L., MOURA, V.M.B.D., DI SANTIS, G.W., BANDARRA, E.P., PADOVANI, C. (2004): Serum and urinary measurements of prostatic acid phosphatase (PAP) and prostatic specific antigen (PSA) in dogs. *Arq. Bras. Med. Vet. Zootec.* 56 (3), 320 - 324
- AMORT, K., DRIESEN, A., KRAMER, M. (2011): Moderne Bildgebung in der Kleintieronkologie. *Kleintiermedizin* 6, 291 - 295
- ANGELSEN, A., MECSEI, R., SANDVIK, A.K., WALDUM, H.L. (1997): Neuroendocrine Cells in the Prostate of the Rat, Guinea Pig, Cat and Dog. *Prostate* 33, 18 - 25
- ANIDJAR, M., VILLETTE, J.-M., DEVAUCHELLE, P., DELISLE, F., COTARD, J.P., BILLOTEY, C., COCHAND-PRIOU, B., COPIN, H., BARNOUX, M., TRIBALLEAU, S., RAIN, J.D., FIET, J., TEILLAC, P., BERTHON, P., CUSSENOT, O. (2001): In Vivo Model Mimicking Natural History of Dog Prostate Cancer Using DPC-I, a New Canine Prostate Carcinoma Cell Line. *Prostate* 46, 2 - 10
- ASSHEUER, J., SAGER, M. (1997): *MRI and CT Atlas of the Dog*. Blackwell Wissenschafts-Verlag GmbH, Berlin, Wien
- ASSIN, R., BALDI, A., CITRO, G., SPUGNINI, E.P. (2008): Prostate as Sole Unusual Recurrence Site of Lymphoma in a Dog. *In vivo* 22, 755 – 758
- ARBEITER, K. (1987): Erkrankungen der Prostata beim Hund. *Tierärztl. Prax.* 15, 291 - 294
- ARIENTI, G., CARLINI, E., PALMERINI, C.A. (1997): Fusion of Human Sperm to Prostatosomes at Acidic pH. *J. Membr. Biol.* 155, 89 - 94
- ARIENTI, G., CARLINI, E., POLCI, A., COSMI, E.V., PALMERINI C.A. (1998): Fatty Acid Pattern of Human Prostatosome Lipid. *Arch. Biochem. Biophys.* 358 (2), 391 - 395
- ARNOLD-GLOOR, S., JANETT, F. (2006): Erkrankungen des männlichen Geschlechtsapparates. In: SUTER, P.F., KOHN, B. (Hrsg.) *Praktikum der Hundeklinik*. 10. Aufl., Parey-Verlag, Stuttgart, 838 - 856
- ATALAN, G., HOLT, P.E., BARR, F.J., BROWN, P.J. (1999a): Ultrasonographic estimation of prostatic size in canine cadavers. *Res. Vet. Sci.* 67, 7 - 15
- ATALAN, G., HOLT, P.E., BARR, F.J. (1999b): Ultrasonographic estimation of prostate size in normal dogs and relationship to bodyweight and age. *J. Small Anim. Pract.* 40, 119 - 122

- ATALAN, G., BARR, F.J., HOLT, P.E. (1999c): Comparison of ultrasonographic and radiographic measurements of canine prostate dimensions. *Vet. Radiol. Ultrasoun.* 40 (4) 408 - 412
- ATILOLA, M.A.O., PENNOCK, P.W. (1986): Cystic uterus masculinus in the dog. *Vet. Radiology* 27, 8 - 14
- AUMÜLLER, G., STOFFT, E., TUNN, U. (1980): Fine Structure of the Canine Prostatic Complex. *Anat. Embryol.* 160, 327 - 340
- BARR, F. (1992): *Ultraschalldiagnostik bei Hund und Katze.* Gustav Fischer Verlag, Stuttgart
- BAUMJUELLER, A., MADSEN, P.O. (1977): Experimental Bacterial Prostatitis in Dogs. *Urol. Res.* 5, 211 - 213
- BERRY, S.J., STRANDBERG, J.D., SAUNDERS, W.J., COFFEY, D.S. (1986): Development of Canine Benign Prostatic Hyperplasia With Age. *Prostate* 9, 363 - 373
- BIGLIARDI, E., FERRARI, L. (2011): Contrast-enhanced ultrasound of the normal canine prostate gland. *Vet. Radiol. Ultrasoun.* 52 (1), 107 - 110
- BISCHOFF, M.G. (2003): Radiographic Techniques and Interpretation of the Acute Abdomen. *Clin. Tech. Small An. P.* 18 (1), 7 - 19
- BLACK, G.M., LING, G.V., NYLAND, T.G., BAKER, T. (1998): Prevalence of Prostatic Cysts in Adult, Large- Breed Dogs. *J. Am. Anim. Hosp. Assoc.* 34, 177 - 180
- BOKEMEYER, J., PEPPLER, C., THIEL, C., FAILING., K., KRAMER, M., GERWING, M. (2011): Prostatic cavitary lesions containing urine in dogs. *J. Small Anim. Pract.* 52, 132 - 138
- BRADBURY, C.A., WESTROPP, J.L., POLLARD, R.E. (2009): Relationship between prostatomegaly, prostatic mineralization, and cytologic diagnosis. *Vet. Radiol. Ultrasoun.* 50 (2), 167 - 171
- BRENDLER, C.B., BERRY, S.J., EWING, L.L., MC CULLOUGH, A.R., COCHRAN, R.C., STRANDBERG, J.D., ZIRKIN, B.R., COFFEY, D.S., WHEATON, L.G., HILER, M.L., BORDY, M.J., NIESWENDER, G.D., SCOTT, W.W., WALSH, P.C. (1983): Spontaneous Benign Prostatic Hyperplasia in the Beagle – Age- associated changes in serum hormone levels, and the morphology and secretory function of the canine prostate. *J. Clin. Invest.* 71, 1114 - 1123
- CARTEE, R.E., ROWLES, T. (1983): Transabdominal Sonographic Evaluation of the Canine Prostate. *Vet. Radiology* 24 (4), 156 - 164
- CHAPDELAINE, P., DUBÉ, J.Y., FRENETTE, G., TREMBLAY, R.R. (1984): Identification of Arginine Esterase as the Major Androgen-dependent Protein Secreted by Dog Prostate and Preliminary Molecular Characterization in Seminal Plasma. *J. Androl.* 5, 206 - 210

- CHAPDELAINE, P., HO-KIM, M.-A., TREMBLAY, R.R., DUBÉ, J.Y. (1988a): Nucleotide sequence of the androgen-dependent arginine esterase mRNA of canine prostate. *FEBS Lett.* 232 (1), 187 - 192
- CHAPDELAINE, P., POTVIN, C., HO-KIM, M.-A., LAROUCHE, L., BELLEMARE, G., TREMBLAY, R.R., DUBÉ, J.Y. (1988b): Androgen regulation of canine prostatic arginine esterase mRNA using cloned cDNA. *Mol. Cell. Endocrinol.* 56, 63 - 70
- CHAPDELAINE, P., GAUTHIER, E., HO-KIM, M.-A., BISSONNETTE, L., TREMBLAY, R.R., DUBÉ, J.Y. (1991): Characterization and Expression of the Prostatic Arginine Esterase Gene, a Canine Glandular Kallikrein. *DNA Cell. Biol.* 10 (1), 49 - 59
- CHENG, D., TEMPANY, C.M.C. (1998): MR Imaging of the Prostate and Bladder. *Semin. Ultrasound CT* 19 (1), 67 - 89
- CHO, Y.H., LEE, S.J., LEE, J.Y., KIM, S.W., LEE, C.B., LEE, W.Y., YOON, M.S., (2002): Antibacterial effect of intraprostatic zinc injection in a rat model of chronic bacterial prostatitis. *Int. J. Antimicrob. Agents* 19, 576 - 582
- COHEN, S.M., TABER, K.H., MALATESTA, P.F., SHPUNGIN, J., BERMAN, C., CARLIN, J.R., WERRMANN, J.G., PRAHALADA, S., BRYAN, R.N., CORDES, E.H. (1991): Magnetic Resonance Imaging of the Efficacy of Specific Inhibition of 5 α -Reductase in Canine Spontaneous Benign Prostatic Hyperplasia. *Magnet. Reson. Med.* 21, 55 - 70
- COHEN, S.M., WERRMANN, J.G., RASMUSSEN, G.H., TANAKA, W.K., MALATESTA, P.F., PRAHALADA, S., JACOBS, J.G., HARRIS, G., NETT, T.M. (1995): Comparison of the Effects of New Specific Azasteroid Inhibitors of Steroid 5 α -Reductase on Canine Hyperplastic Prostate: Suppression of Prostatic DHT Correlated With Prostate Regression. *Prostate* 26, 55 - 71
- COONEY, J.C., CARTEE, R.E., GRAY, B.W., RUMPH, P.F. (1992): Ultrasonography of the canine prostate with histologic correlation. *Theriogenology* 38, 877 - 895
- CORNELL, K.K., BOSTWICK, D.G., COOLEY, D.M., HALL, G., HARVEY, H.J., HENDRICK, M.J., PAULI, B.U., RENDER, J.A., STOICA, G., SWEET, D.C., WATERS, D.J. (2000): Clinical and Pathologic Aspects of Spontaneous Canine Prostate Carcinoma: A Retrospective Analysis of 76 Cases. *Prostate* 45, 173 - 183
- COSTELLO, L.C., FRANKLIN, R.B. (1994): Effect of Prolactin on the Prostate. *Prostate* 24, 162 - 166
- COSTELLO, L.C., FRANKLIN, R.B. (2002): Testosterone and Prolactin Regulation of Metabolic Genes and Citrate Metabolism of Prostate Epithelial Cells. *Horm. Metab. Res.* 34, 417 - 424
- DAVIDSON, J.R. (2003): Prostataerkrankungen beim Hund. *WALTHAM Focus* 13 (2), 4 - 10

- DEBIAK, P., BALICKI, I. (2009): Diagnostic imaging of the canine prostate gland subject to its location and size. *B. Vet. I. Pulawy* 53, 313 - 317
- DIMITROV, R. (2010): Computed tomography imaging of the prostate gland in the rabbit. *Vet. Arhiv* 80 (6) 771 - 778
- DIMITROV, R., YONKOVA, P., VLADOVA, D., KOSTOV, D. (2010): Computed tomography imaging of the topographical anatomy of canine prostate. *Trakia J. Sci.* 8 (2), 78 - 82
- DIMITROV, R., YONKOVA, P., STAMATOVA, K. (2011): Agreement between sagittal plane cross sectional anatomy, sonoanatomy and computed tomography of rabbit prostate and bulbourethral glands. *Bulg. J. Vet. Med.* 14(1), 11 - 16
- DREIER, H.-K., (2010): Andrologie. In: *Klinik der Reproduktionsmedizin des Hundes*. Schlütersche Verlagsgesellschaft, Hannover, 243 - 284
- DYCE, K.M., SACK, W.O. u. WENSING, C.J.G., (1991): Das Nervensystem. In: *Anatomie der Haustiere*. Enke- Verlag, Stuttgart, 286 - 362
- EL ETREBY, M.F., FRIEDREICH, E., HASAN, S.H., MAHROUS, A.T., SCHWARZ, K., SENGE, TH., TUNN, U., NEUMANN, F. (1979): Role of the Pituitary Gland in Experimental Hormonal Induction and Prevention of Benign Prostatic Hyperplasia in the Dog. *Cell. Tissue Res.* 204, 367 - 378
- EL ETREBY, M.F., MAHROUS, A.T. (1979): Immunocytochemical Technique for Detection of Prolactin (PRL) and Growth Hormone (GH) in Hyperplastic and Neoplastic Lesions of Dog Prostate and Mammary Gland. *Histochemistry* 64, 279 - 286
- ENGLAND, G.C.W., ALLEN, W.E. (1991): Factors affecting the viability of canine spermatozoa II. Effects of seminal plasma and blood. *Theriogenology* 37 (2), 373 - 381
- FABIANI, R., JOHANSSON, L., LUNDKVIST, Ö., RONQUIST, G. (1995): Prolongation and improvement of prostasome promotive effect on sperm forward motility. *Eur. J. Obstet. Gyn. R. B.* 58, 191 - 198
- FEENEY, D.A., JOHNSTON, G.R., KLAUSNER, J.S., PERMAN, V., LEININGER, J.R., TOMLINSON, M.J. (1987): Canine prostatic disease - comparison of radiographic appearance with morphologic and microbiologic findings: 30 cases (1981 - 1985) *J. Am. Vet. Med. Assoc.* 190 (8), 1018 - 1026
- FONTBONNE, A. (2007): Physiopathology of benign prostatic hyperplasia (BPH) in the dog. In: *Prostate Technical booklet*. Virbac Animal Health, 2007, 1 - 31
- FREITAG, T., JERRAM, R.M., WALKER, A.M., WARMAN, C.G.A. (2003): Surgical management of common canine prostatic conditions. *Comp. Cont. Educ. Pract.* 29, 656 - 673

- FRENETTE, G., DUBÉ, J.Y., TREMBLAY, R.R. (1983): Effect of Castration and Steroid Treatments on the Activity of Some Hydrolytic Enzymes in Dog Prostate. *Prostate* 4, 383 - 390
- FRENETTE, G., DUBÉ, J.Y., TREMBLAY, R.R. (1985): Enzymatic characterization of arginine esterase from dog seminal plasma. *Biochim. Biophys. Acta* 838, 270 - 276
- FRENETTE, G., DUBÉ, J.Y., TREMBLAY, R.R. (1986): Origin of alkaline phosphatase of canine seminal plasma. *Arch. Andrology* 16, 235 - 241
- FRENETTE, G., DUBÉ, J.Y., LACOSTE, D., TREMBLAY, R.R. (1987): Radioimmunoassay in Blood Plasma of Arginine Esterase: The Major Secretory Product of Dog Prostate. *Prostate* 10, 145 - 152
- FRICK, J., AULITZKY, W. (1991): Physiology of the Prostate. *Infection* 19 (3), MMV Medizin Verlag München, München, 115 - 118
- GALLARDO, F., MOGAS, T., BÁRO, T., RABANAL, R., MOROTE, J., ABAL, M., REVENTÓS, J., LLORETA, J. (2007): Expression of Androgen, Oestrogen α and β , and Progesterone Receptors in the Canine Prostate: Differences between Normal, Inflamed, Hyperplastic and Neoplastic Glands. *J. Comp. Path.* 136, 1 - 8
- GASSE, H. (1999): Männliche Geschlechtsorgane. In: R. NICKEL, A. SCHUMMER u. E. SEIFERLE Lehrbuch der Anatomie der Haustiere. Band 2: Eingeweide 8. Aufl. Blackwell Wissenschaftsverlag, Berlin, 341 - 391
- GEISSBÜHLER, U. (2012): Der kleine Unterschied Hund - Katze bei Erkrankungen des Geschlechtsapparates. *LBH: 6. Leipziger Tierärztekongress Band 1*, 307 - 310
- GERWING, M. (1996): Die Sonographie des Abdomens beim Hund. In: *Bildgebende Techniken in der Tiermedizin. Waltham Focus Dossier*, 8 - 14
- GERWING, M. (2002): Sonographische Diagnostik zystischer Nierenveränderungen bei Hund und Katze sowie Diagnose und Therapie von Prostatatumoren und Prostataabszessen des Hundes in Verbindung mit interventioneller Sonographie. *Habilitationsschrift, Büchse der Pandora Verlags-GmbH, Wetzlar*
- GIRARD, C., DESPÔTS, J. (1995): Mineralized paraprostatic cysts in a dog. *Can. Vet. J.* 36, 573 - 574
- GLOYNA, R.E., SIITERI, P.K., WILSON, J.D. (1970): Dihydrotestosterone in Prostatic Hypertrophy. *J. Clin. Invest.* 49, 1746 - 1753
- GOBELLO, C., CORRADA, Y. (2002): Noninfectious Prostatic Diseases in Dogs. *Compend. Contin. Educ. Vet.* 24, 99 - 107
- GOBELLO, C., CASTEX, G., CORRADA, Y. (2002): Serum and seminal markers in the diagnosis of disorders of the genital tract of the dog: a mini- review. *Theriogenology* 57, 1285 - 1291

- GOERICKE-PESCH, S., HOFFMANN, B. (2008): Benigne Prostatahyperplasie – Ätiologie, Klinik, Diagnostik und Therapie bei Rüden; eine Übersicht. *Kleintierpraxis* 53, Heft 3, 178 - 188
- GOERICKE-PESCH, S., WILHELM, E., LUDWIG, C., DESMOULINS, P.O., DRIANCOURT, M.A., HOFFMANN, B. (2010): Evaluation of the clinical efficacy of Gonazon implants in the treatment of reproductive pathologies, behavioral problems, and suppression of reproductive function in the male dog. *Theriogenology* 73, 920 - 926
- GOPALKRISHNAN, K., JOSEPH, R., SHETH, A.R. (1994): Alteration of semen characteristics and regulatory factors in human semen with bacterial infection. *Arch. Andrology* 32, 213 - 218
- GÜNZEL-APEL, A.-R., TERHAER, P., WABERSKI, D. (1994): Hodendimensionen und Ejakulatbeschaffenheit fertiler Rüden unterschiedlicher Körpergewichte. *Kleintierpraxis* 39, 483 - 486
- GÜNZEL-APEL, A.-R., MÖHRKE, C., POULSEN NAUTRUP, C. (2001): Colour-coded and Pulsed Doppler Sonography of the Canine Testis, Epididymis and Prostate Gland: Physiological and Pathological Findings. *Reprod. Domest. Anim.* 36, 236 - 240
- HAGER, D.A., NYLAND, T.G., FISHER, M.S.P. (1985): Ultrasound-guided biopsy of the canine liver, kidney, and prostate. *Vet. Radiology* 26 (3), 82 - 88
- HALL, W.C., NIELSEN, S.W., MC ENTEE, K. (1976): Tumours of the prostate and penis. *B. WORLD HEALTH ORGAN.* 53, 247 - 256
- HAYDEN, D.W., BARTGES, J.W., BELL, F.W., KLAUSNER, J.S. (1992): Prostatic hemangiosarcoma in a dog: clinical and pathologic findings. *J. Vet. Diagn. Invest.* 4, 209 - 211
- HAYDEN, D.W., KLAUSNER, J.S., WATERS, D.J. (1999): Prostatic leiomyosarcoma in a dog. *J. Vet. Diagn. Invest.* 11, 283 - 286
- HECHT, S., HENRY, G.A. (2008): Erkrankungen des männlichen Genitaltraktes. In: *Röntgendiagnostik in der Kleintierpraxis*. Schattauer Verlag, Stuttgart, 308 - 311
- HEINZ, G. (2005): Bildgebung in der Urologie: CT oder MRT? *J. Urol. Urogynäkol.* Sonderheft 5, 18 - 25
- HENNINGER, W. (1997): Computer- und Resonanztomographie, klinische Indikationen bei Haustieren. In: WIESNER, E. (Hrsg.) *Handlexikon der Tierärztlichen Praxis*. Ferdinand Enke Verlag, Stuttgart, 161 k - zj
- HENNINGER, W. (2002): Historischer Rückblick auf die Entwicklung der Computertomographie anlässlich der Inbetriebnahme eines neuen Spiral-CT an der Veterinärmedizinischen Universität Wien. *Wien. Tierärztl. Mschr.* 89, 70 - 77

- HENNINGER, W., PAVLICEK, M. (2001a): Konventionelle CT- Untersuchungsprotokolle, erstellt nach Regionen, für den optimalen Kontrastmitteleinsatz beim Hund, Teil 1: Einleitung, Material, Methodik und Ergebnisse. *Kleintierpraxis* 46, 685 - 698
- HENNINGER, W., PAVLICEK, M. (2001b): Konventionelle CT- Untersuchungsprotokolle, erstellt nach Regionen, für den optimalen Kontrastmitteleinsatz beim Hund, Teil 2: Untersuchungsprotokolle, Diskussion und Literatur. *Kleintierpraxis* 46, 761 - 772
- HENSON, K.L. (2001): Reproductive System. In: RASKIN, R.E., MEYER, D.J. (Hrsg.) *Atlas of Canine and Feline Cytology*. W.B. Saunders Company, Philadelphia, 277 - 312
- HEVERHAGEN, J.T., VON TENGG-KOBLIGK, H., BAUDENDISTEL, K.T., JIA, G., POLZER, H., HENRY, H., LEVINE, A.L., ROSOL, T.J., KNOPP, M.V. (2004): Benign prostate hyperplasia: evaluation of treatment response with DCE MRI. *Magma*. 17, 5 - 11
- HOFER, M. (2006): CT-Kursbuch - Ein Arbeitsbuch für den Einstieg in die Computertomographie. 5. Auflage, Didamed Verlag GmbH, Düsseldorf
- HOFFMANN, B., LANDECK, A. (1999): Testicular endocrine function, seasonality and semen quality of the stallion. *Anim. Reprod. Sci.* 57, 89 - 98
- HOLLETT, R.B. (2006): Canine brucellosis: Outbreaks and compliance. *Theriogenology* 66, 575 - 587
- HOLZMANN, A. (2001): Physiologie und Pathologie der akzessorischen Drüsen. In: BUSCH, W., HOLZMANN, A. (Hrsg.) *Veterinärmedizinische Andrologie*. Schattauer Verlag, Stuttgart, 422 - 427
- IGUER-OUADA, M., VERSTEGEN, J.P. (1997): Effect of finasteride (Proscar MSD) on seminal composition, prostate function and fertility in male dogs. *Reprod. Fertil. Suppl.* 51, 139 - 149
- ISAACS, J.T. (1983): Changes in dihydrotestosterone metabolism and the development of benign prostatic hyperplasia in the aging beagle. *J. Steroid. Biochem.* 18 (6), 749 - 757
- ISAACS, W.B., COFFEY, D.S. (1984): The Predominant Protein of Canine Seminal Plasma Is an Enzyme. *J. Biol. Chem.* 259 (18), 11520 - 11526
- ISMAIL, A.H., LANDRY, F., APRIKIAN, A.G., CHEVALIER, S. (2002): Androgen Ablation Promotes Neuroendocrine Cell Differentiation in Dog and Human Prostate. *Prostate* 51, 117 - 125
- JOHNSON, C.A. (2006): Störungen der Prostata. In: R.W. NELSON, C.G. COUTO (Hrsg.) *Innere Medizin der Kleintiere*. 1. Auflage, Urban & Fischer Verlag, Elsevier, München, 998 - 1005
- JOHNSTON, G.R., FEENEY, D.A. (1984): Comparative Organ Imaging - Lower Urinary Tract. *Vet. Radiology* 25 (4), 146 - 153

- JOHNSTON, S.D., KAMOLPATANA, K., ROOT KUSTRITZ, M.V., JOHNSTON, G.R. (2000): Prostatic disorders in the dog. *Animal. Reprod. Sci.* 60 - 61, 405 - 415
- JOHNSTON, S.D., ROOT KUSTRITZ, M.V., OLSON, P.N.S. (2001): Sexual Differentiation and Normal Anatomy of the Dog. In: *Canine and Feline Theriogenology*, Saunders, Philadelphia, 275 - 286; 337 - 355
- JONES, J.C. (2000): Three-dimensional computed tomography: user-friendly images. *Compend. Contin. Educ. Pract. Vet.* 22, 562 - 566
- JUNIEWICZ, P.E., EWING, L.L., DAHNERT, W.F., HAMPER, U.M., DEMBECK, C., SANDERS, R.C., COFFEY, D.S. (1989a): Determination of Canine Prostatic Size In Situ: Comparison of Direct Caliper Measurement With Radiologic and Transrectal Ultrasonographic Measurements. *Prostate* 14, 55 - 64
- JUNIEWICZ, P.E., LEMP, B.M., BATZOLD, F.H., REEL, J.R. (1989b): Transrectal Ultrasonography as a Method to Monitor Canine Prostatic Size In Situ: Measurements Following Endocrine Manipulation and Ejaculation. *Prostate* 14, 265 - 277
- JUNIEWICZ, P.E., BARBOLT, T.A., EGY, M.A., FRENETTE, G., DUBÉ, J.Y., TREMBLAY, R.R. (1990): Effects of Androgen and Antiandrogen Treatment on Canine Prostatic Arginine Esterase. *Prostate* 17, 101 - 111
- KAMOLPATANA, K., JOHNSTON, G.R., JOHNSTON, S.D. (2000): Determination of canine prostatic volume using transabdominal ultrasonography. *Vet. Radiol. Ultrasoun.* 41 (1), 73 - 77
- KEALY, J.K. (1991): Männliche Geschlechtsorgane. In: *Röntgendiagnostik bei Hund und Katze*. 2. Auflage, Ferdinand Enke Verlag, Stuttgart, 135 - 155
- KELLY, R.W., HOLLAND, P., SKIBINSKI, G., HARRISON, C., MC MILLAN, L., HARGREAVE, T., JAMES, K. (1991): Extracellular organelles (prostasomes) are immunosuppressive components of human semen. *Clin. Exp. Immunol.* 86 (3), 550 - 556
- KELLY, R.W. (1995): Immunosuppressive mechanisms in semen: implications for contraception. *Hum. Reprod.* 10 (7), 1686 - 1693
- KLUMPP, S., JAWINSKI, S., KRAMER, M. (2009): Grundlagen der Magnetresonanztomografie. In: MIHALJEVIĆ, M., KRAMER, M., GOMERCIC, H. (Hrsg.) *CT- und MRT-Atlas: Transversalanatomie des Hundes*. Georg Thieme Verlag, Stuttgart, 13 - 17
- KNEISSL, S., LUDEWIG, E. (2008): Computertomographische Diagnostik von Erkrankungen der Beckenhöhle: Technische Grundlagen. *Prakt. Tierarzt* 89 (7), 550 - 553
- KRAFT, S., RANDALL, E., WILHELM, M., LANA, S. (2007): Development of a whole body magnetic resonance imaging protocol in normal dogs and canine cancer patients. *Vet. Radiol. Ultrasoun.* 48 (3), 212 - 220

- KRAFT, M., BROWN, H.M., LEROY, B.E. (2008): Cytology of the canine prostate. *Irish Vet. J.* 61 (5), 320 - 324
- KRAMER, M., GERWING, M., WEISS, R., WAGNER, U., MICHELE, U., SCHIMKE, E., DAUBE, G., BLAHA, I. (1998) Diagnostik entzündlicher Prostataerkrankungen beim Hund. 44. Jahrestagung der Fachgruppe „Kleintierkrankheiten“ der DVG, 19.-22. November, Stuttgart; DVG, Giessen, 63 - 66
- KRAMER, M. (2010): CT/MRT Korrekte Indikationsstellung – Wann nehme ich welches Schnittbildverfahren? In: „Wenn es schief läuft“: Erkennung und Behandlung von Komplikationen im Praxisalltag. DGK-DVG, Verlag der DVG Service GmbH, Gießen, 62 - 67
- KRAVETS F.G., LEE, J., SINGH, B., TROCCHIA, A., PENTYALA, S.N., KHAN, S.A. (2000): Prostatasomes: current concepts. *Prostate* 43 (3), 169 - 174
- KRESKEN, J.-G., BAULAIN, U., KÖSTLIN, R., G. (1996): Kernspintomographie, Magnet-Resonanz-Tomographie (MRT), Nuclear Magnetic Resonance Imaging (NMR) - Technische und methodische Voraussetzungen zur Anwendung der Kernspintomographie am Hüftgelenk des Hundes. In: Bildgebende Techniken in der Tiermedizin. Waltham Focus Dossier, 33 - 40
- KRÜGER HAGEN, E., FORSBERG, F., LIU, J.-B., GOMELLA, L.G., AKSNES, A.-K., MERTON, D.A., JOHNSON, D., GOLDBERG, B.B. (2001): Contrast-enhanced power doppler imaging of normal and decreased blood flow in canine prostates. *Ultrasound Med. Biol.* 27 (7), 909 - 913
- KWON, E.D., WILLIAMS, R.D. (1989): Magnetic resonance imaging in the evaluation of prostate cancer. *World J. Urol.* 7, 17 - 21
- LANDIS, S.H., MURRAY, T., BOLDEN, S., WINGO, P.A. (1999): Cancer statistics. *CA Cancer J. Clin.* 49, 8 - 31
- LAZAREVIC, M., SKIBINSKI, G., KELLY, R.W., JAMES, K. (1995): Immunomodulatory effects of extracellular secretory vesicles isolated from bovine semen. *Vet. Immunol. Immunop.* 44, 237 - 250
- LEAV, I., LING, G.V. (1968): Adenocarcinoma of the canine prostate. *Cancer* 22, 1329 - 1345
- LEAV, I., SCHELLING, K.H., ADAMS, J.Y., MERK, F.B., ALROY, J. (2001): Role of Canine Basal Cells in Postnatal Prostatic Development, Induction of Hyperplasia, and Sex Hormone-Simulated Growth; and the Ductal Origin of Carcinoma. *Prostate* 48, 210 - 224
- LEE, K.-J., SHIMIZU, J., KISHIMOTO, M., KADOHIRA, M., IWASAKI, T., MIYAKE, Y.-I., YAMADA, K. (2011): Computed tomography of the prostate gland in apparently healthy entire dogs. *J. Small Anim. Pract.* 52, 146 - 151

- LEROY, B.E., NADELLA, M.V.P., TORIBIO, R.E., LEAV, I., ROSOL, T.J. (2004): Canine Prostate Carcinomas Express Markers of Urothelial and Prostatic Differentiation. *Vet. Pathol.* 41, 131 - 140
- LEROY, B.E., NORTHRUP, N. (2009): Prostate Cancer in dogs: Comparative and clinical aspects. *Vet. J.* 180, 149 - 162
- LEVY, X., FONTBONNE, A., MIMOUNI, P. (2009): A study: CPSE - A marker for Benign Prostatic Hyperplasia (BPH) in the dog. In: Firmeninformation von Virbac, Description of Odelis® CPSE, BVT Groupe Virbac, September 2009 - V4, 1 - 19
- LIEBICH, H.-G., (1999): Männliche Geschlechtsorgane. In: Funktionelle Histologie der Haussäugetiere. 3. Aufl., Schattauer Verlag, Stuttgart, 262 - 283
- LILJA, H., LAURELL, C.-B. (1984): Liquefaction of coagulated human semen. *Scand. J. Clin. Lab. Invest.* 44, 447 - 452
- LILJA, H. (1985): A Kallikrein-like Serine Protease in Prostatic Fluid Cleaves the Predominant Seminal Vesicle Protein. *J. Clin. Invest.* 76, 1899 - 1903
- LOWSETH, L.A., GERLACH, R.F., GILLET, N.A., MUGGENBURG, B.A. (1990): Age-related Changes in the Prostate and Testes of the Beagle Dog. *Vet. Pathol.* 27, 347 - 353
- MADEN, M., OZDEMIR, O., HATIPOGLU, O.F., OZTURK, A.S., ARICAN, M. (2010): A Case of Osseous Metaplastic Paraprostatic Cyst in a Boxer Dog. *Vet. Res.* 3 (3), 49 - 53
- MC ENTEE, M., ISAACS, W., SMITH, C. (1987): Adenocarcinoma of the Canine Prostate: Immunohistochemical Examination for Secretory Antigens. *Prostate* 11, 163 - 170
- MIYASHITA, H., WATANABE, H., OHE, H., SAITOH, M., OOGAMA, Y., IJIMA, S. (1984): Transrectal Ultrasonotomography of the Canine Prostate. *Prostate* 5, 453 - 457
- MEMON, M.A. (2007): Common causes of male dog infertility. *Theriogenology* 68, 322 - 328
- MÖHRKE, C. (2009): Andrologie des Rüden. *CVE* 2009 1(6), 1 - 28
- MOULTON, J.E. (1978): Tumors of the Genital System. In: Tumors in domestic animals. 2nd. ed., University of California Press, Berkeley, 309 - 330
- MURAKOSHI, M., IKEDA, R., TAGAWA, M., NAKAYAMA, T., HONMA, S., MIEDA, M. (1998): Immunolocalization of Androgen Receptor in Canine Prostatic Hyperplasia - Effect of Antiandrogen. *Tokai. J. Exp. Clin. Med.* 23 (5), 209 - 212
- NEAL, D.E. J.R., KAACK M.B., FUSSELL E.N., ROBERTS J.A. (1993): Changes in seminal fluid zinc during experimental prostatitis. *Urol. Res.* 21, 71 - 74
- NEVALAINEN, M.T., VALVE, E.M., INGLETON, P.M., NURMI, M., MARTIKAINEN, P.M., HÄRKÖNEN, P.L. (1997): Prolactin and Prolactin Receptors Are Expressed and Functioning in Human Prostate. *J. Clin. Invest.* 99, 618 - 627
- NOLTE, I., NOLTE, M. (2000): Tumoren der männlichen Geschlechtsorgane. In: Praxis der Onkologie bei Hund und Katze. Enke Verlag, Stuttgart, 253 - 258

- NOVELLINE, R.A., RHEA, J.T., RAO, P.M., STUK, J.L. (1999): Helical CT in Emergency Radiology. *Radiology* 213, 321 - 339
- OHLERTH, S., KASER-HOTZ, B. (2001): Die Bedeutung der Computertomographie in der Kleintieronkologie. *Kleintierpraxis* 46, 5 - 14
- OHLERTH, S., SCHARF, G. (2007): Computed tomography in small animals - Basic principles and state of the art applications. *Vet. J.* 173, 254 - 271
- OLIVEIRA, K.S., ARAÚJO, E.G., MENEZES, L.B., DAMASCENO, A.D., FIORAVANTI, M.C.S., AMORIM, R.L. (2006): CYR61, a cellular proliferation marker in dogs with prostatic disease. *Theriogenology* 66, 1618 - 1620
- PARRY, N.M.A. (2007): The canine prostate gland: Part 1 Non-inflammatory diseases. *UK Vet* 12 (1), 1 - 5
- PETERS, M.A.J., DE JONG, F.H., TEERDS, K.J., DE ROOIJ, D.G., DIELEMANN, S.J., VAN SLUIJS, F.J. (2000): Ageing, testicular tumours and the pituitary-testis axis in dogs. *J. Endocrinol.* 166, 153 - 161
- POST, K., KILBORN, S.H. (1987): Canine Sertoli Cell Tumor: A Medical Records Search and Literatur Review. *Can. Vet. J.* 28 (7), 427 - 431
- POWE, J.R., CANFIELD, P.J., MARTIN, P.A. (2004): Evaluation of the cytologic diagnosis of canine prostatic disorders. *Vet. Clin. Path.* 33, 150 - 154
- PROKOP, M. (2007a): Grundlagen. In: PROKOP, M., GALANSKI, M., SCHAEFER-PROKOP, C., VAN DER MOLEN, A.J. (Hrsg.) *Ganzkörper-Computertomographie. Spiral- und Multislice-CT. 2. Auflage*, Georg Thieme Verlag, Stuttgart, 2 - 50
- PROKOP, M. (2007b): Bildanalyse. In: PROKOP, M., GALANSKI, M., SCHAEFER-PROKOP, C., VAN DER MOLEN, A.J. (Hrsg.) *Ganzkörper-Computertomographie. Spiral- und Multislice-CT. 2. Auflage*, Georg Thieme Verlag, Stuttgart, 200 - 236
- PRÜFER, A., LÜERSEN, D., JANTHUR, M. (2001): Prostata. In: POULSEN NAUTRUP, C., TOBIAS, R. *Atlas und Lehrbuch der Ultraschalldiagnostik bei Hund und Katze*. Schlütersche GmbH & Co. KG, Hannover
- RAULT, D. (2007): Diagnosis of BPH – Imaging of the prostate. In: *Prostate Technical booklet*. Virbac Animal Health, 2007, 18 - 21
- RENFREW, H., BARRETT, E.L., BRADLEY, K.J., BARR, F.J. (2008): Radiographic and Ultrasound Features of Canine Paraprostatic Cysts. *Vet. Radiol. Ultrasound.* 49 (5), 444 - 448
- RICHTER, C.A., TAYLOR, J.A., RUHLEN, R.L., WELSHONS, W.V., VOM SAAL, F.S. (2007): Estradiol and Biophenol A Stimulate Androgen Receptor and Estrogen Receptor Gene Expression in Fetal Mouse Prostate Mesenchyme Cells. *Environ. Health. Perspect.* 115, 902 - 908

- RIVERO, M.A., VÁQUEZ, J.M., GIL, F., RAMÍREZ, J.A., VILAR, J.M., DE MIGUEL, A., ARENCIBIA, A. (2009): CT-Soft Tissue Window of the Cranial Abdomen in Clinically Normal Dogs: An Anatomical description using Macroscopic Cross-Sections with Vascular Injection. *Anat. Histol. Embryol.* 38, 18 - 22
- RÖCKEN, F.E., NOTHELFER, H.-B., HOFFMANN, B. (1995): Testosteronkonzentrationen im peripheren Plasma sowie morphologische Hodenbefunde von Rüden mit einer Perinealhernie. *Kleintierpraxis* 40, 261 - 267
- ROHLER, J.J., JONES, J.C. (2002): Emphysematous Prostatitis and Carcinoma in a Dog. *J. Am. Vet. Med. Assoc.* 38, 478 - 481
- ROMAGNOLI, S. (2007): Medical importance of benign prostatic hyperplasia for the long term health of the dog. In: *Prostate Technical booklet*. Virbac Animal Health, 2007, 1 - 31
- RONQUIST, G., BRODY, I. (1985): The prostasome: its secretion and function in man. *Biochim. Biophys. Acta* 822, 203 - 218
- ROOT KUSTRITZ, M.V. (2006): Collection of tissue and culture samples from the canine reproductive tract. *Theriogenology* 66, 567 - 574
- RUEL, Y., BARTHEZ, P.Y., MAILLES, A., BEGON, D. (1998): Ultrasonographic evaluation of the prostate in healthy intact dogs. *Vet. Radiol. Ultrasoun.* 39 (3), 212 - 216
- RUSSELL, D.W., WILSON J.D. (1994): 5 α -reductase: Two genes/ two enzymes. *Annu. Rev. Biochem.* 63, 25 - 61
- RUSSO, M., VIGNOLI, M., CATONE, G., ROSSI, F., ATTANASI, G., ENGLAND, G.C.W. (2009): Prostatic Perfusion in the Dog Using Contrast-Enhanced Doppler Ultrasound. *Reprod. Dom. Anim.* 44 (2), 334 - 335
- SAMII, V.F., BILLER, D.S., KOBLIK, P.D. (1998): Normal cross-sectional anatomy of the feline thorax and abdomen: comparison of computed tomography and cadaver anatomy. *Vet. Radiol. Ultrasoun.* 39 (6), 504 - 511
- SAMII, V.F., BILLER, D.S., KOBLIK, P.D. (1999): Magnetic resonance imaging of the normal feline abdomen: an anatomic reference. *Vet. Radiol. Ultrasoun.* 40 (4), 486 - 490
- SCHNORR, B., KRESSIN, M. (2001): Entwicklung der Geschlechtsorgane. In: *Embryologie der Haustiere*. 4. Aufl., Enke Verlag, Stuttgart, 180 - 197
- SEYREK-INTAS, D., GERWING, M., KRAMER, M. (2010): Sonographie der Prostata und Hoden: Lage, Standardschnittebenen, Normalanatomie, Pathologie. *Prakt. Tierarzt* 91, Heft 1
- SHIMIZU, M., TSUTSUI, T., KAWAKAMI, E., HORI, T., FUJITA, M., ORIMA, H., OGASA, A. (1995): Effect of Chlormadinone Acetate-Pellet Implantation on the Volume of Prostate, Peripheral Blood Levels of Sex Hormones and Semen Quality in the Dog. *J. Vet. Med. Sci.* 57(3), 395 - 399

- SIRINARUMITR, K., JOHNSTON, S.D., ROOT KUSTRITZ, M.V., JOHNSTON, G.R., SARKAR, D.K., MEMON, M.A. (2001): Effects of finasteride on size of the prostate gland and semen quality in dogs with benign prostatic hypertrophy. *J. Am. Vet. Med. Assoc.* 218 (8), 1275 - 1280
- SIRINARUMITR, K., SIRINARUMITR, T., JOHNSTON, S.D., DIPAK, K.S., ROOT KUSTRITZ, M.V. (2002): Finasteride- induced prostatic involution by apoptosis in dogs with benign prostatic hypertrophy. *Am. J. Vet. Res.* 63, 495 - 498
- SKIBINSKI, G., KELLY R. W., HARKISS, D., JAMES, K. (1992): Immunosuppression by human seminal plasma- extracellular organelles (prostasomes) modulate activity of phagocytic cells. *Am. J. Reprod. Immunol.* 28 (2), 97 - 103
- SMALLWOOD, J.E., GEORGE, T.F. (1992): Anatomic atlas for computed tomography in the mesaticephalic dog: caudal abdomen and pelvis. *Vet. Radiol. Ultrasoun.* 33 (6), 143 - 167
- SMITH, J. (2008): Canine prostatic disease: A review of anatomy, pathology, diagnosis, and treatment. *Theriogenology* 70, 375 - 383
- SONNTAG, F., MIHALJEVIĆ, M. (2009): Grundlagen der Computertomografie. In: MIHALJEVIĆ, M., KRAMER, M., GOMERCIC, H. (Hrsg.) CT- und MRT-Atlas: Transversalanatomie des Hundes. Georg Thieme Verlag, Stuttgart, 3 - 10
- SONNTAG, F., MIHALJEVIĆ, M., KLUMPP, S., KRAMER, M. (2009): Becken. In: MIHALJEVIĆ, M., KRAMER, M., GOMERCIC, H. (Hrsg.) CT- und MRT-Atlas: Transversalanatomie des Hundes. Georg Thieme Verlag, Stuttgart, 130 - 147
- SPAN, P.N., SCHALKEN, J.A., SWEEP, F.G.J., SMALS, A.G.H. (1998): Identification and Partial Characterization of Two Steroid 5- α -Reductase Isozymes in the Canine Prostate. *Prostate* 34, 222 - 230
- SPECTOR, D.I., FISCHETTI, A.J., KOVAK-MC CLARAN, J.R. (2010): Computed tomographic characteristics of intrapelvic masses in dogs. *Vet. Radiol. Ultrasoun.* 52 (1), 71 - 74
- STEFANOV, M., MARTÍN-ALGUACIL, N., MARTÍN-ORTI, R. (2000): Distinct Vascular Zones in the Canine Prostate. *Microsc. Res. Techniq.* 50, 169 - 175
- STEFANOV, M. (2004): Extraglandular and Intraglandular Vascularization of Canine Prostate. *Microsc. Res. Techniq.* 63, 188 - 197
- STEGMAYR, B., RONQUIST, G. (1982): Promotive Effect on Human Sperm Motility by Prostatasomes. *Urol. Res.* 10, 253 - 257
- STOWATER, J.L., LAMB, C.R. (1989): Ultrasonographic features of paraprostatic cysts in nine dogs. *Vet. Rad.* 30 (5), 232 - 239

- SUTTER- STEINMANN, N., PARVIS, A. (2005): Tumoren des männlichen Genitaltraktes. In: KESSLER, M. (Hrsg.) Diagnose und Therapie von Tumorerkrankungen bei Hunden und Katzen. 2. Aufl., Parey-Verlag, Stuttgart, 367 - 376
- TAKAHASHI, Y., PERKINS, S.N., HURSTING, S.D., WANG, T.T.Y. (2007): 17 β -Estradiol Differentially Regulates Androgen- Responsive Genes Through Estrogen Receptor β - and Extracellular- Signal Regulated Kinase- Dependent Pathways in LNCaP Human Prostate Cancer Cells. *Mol. Carcinogen.* 46, 117 - 129
- TATEISHI, K., KISHIMOTO, M., SHIMIZU, J., YAMADA, K. (2008): A Comparison Between Injection Speed and Iodine Delivery Rate in Contrast-Enhanced Computed Tomography (CT) for Normal Beagles. *J. Vet. Med. Sci.* 70 (10), 1027 - 1030
- TAUPITZ, M., BEYERSDORFF, D., ROGALLA, P. (2004): Schnittbilddiagnostik von Tumoren der Niere und der Prostata: CT und MRT. *Aktuel. Urol.* 35, 297 - 306
- TEINFALT, M., MILLER, I., LOUPAL, G., THALHAMMER, J.G., GEMEINER, M. (2000): Klinische Relevanz der quantitativen Bestimmung eines prostataspezifischen Proteins im Harn von Rüden. *Tierärztl. Prax.* 28, 127 - 131
- TEIXEIRA, M., GIL, F., VAZQUEZ, J.M., CARDOSO, L., ARENCIBIA, A., RAMIREZ-ZARZOSA, G., AGUT, A. (2007): Helical computed tomographic anatomy of the canine abdomen. *Vet. J.* 174, 133 - 138
- TESKE, E., NICKEL, R.F. (1996): Zur Aussagekraft der Zytologie bei der Diagnostik des Prostatakarzinoms beim Hund. *Kleintierpraxis* 41, 239 - 247
- TESKE, E., NAAN, E.C., VAN DIJK, E.M., VAN GARDEREN, E., SCHALKEN, J.A. (2002): Canine prostate carcinoma: epidemiological evidence of an increased risk in castrated dogs. *Mol. Cell. Endocrinol.* 197, 251 - 255
- VAN DER MOLEN, A.J., LEHMANN, K.-J., KEBERLE, M. (2007): Männliches Becken. In: PROKOP, M., GALANSKI, M., SCHAEFER-PROKOP, C., VAN DER MOLEN, A.J. (Hrsg.) Ganzkörper-Computertomographie. Spiral- und Multislice-CT. 2. Auflage, Georg Thieme Verlag, Stuttgart, 766 - 782
- VEGTER, A.R., KOOISTRA, H.S., VAN SLUIJS, F.J., VAN BRUGGEN, L.W.L., IJZER, J., ZIJLSTRA, C., OKKENS, A.C. (2010): Persistent Mullerian Duct Syndrome in a Miniature Schnauzer Dog with Signs of Feminization and a Sertoli Cell Tumour. *Reprod. Dom. Anim.* 45, 447 - 452
- VERSTEGEN, J., ONCLIN, K. (1999): Pathology and Treatment of Prostatic Disorders in Domestic Carnivores. *Reprod. Dom. Anim.* 34, 385 - 387

- VIGNOLI, M., RUSSO, M., CATONE, G., ROSSI, F., ATTANASI, G., TERRAGNI, R., SAUNDERS, J.H., ENGLAND, G.C.W. (2011a): Assessment of Vascular Perfusion Kinetics Using Contrast-enhanced Ultrasound for the Diagnosis of Prostatic Disease in Dogs. *Reprod. Dom. Anim.* 46, 209 - 213
- VIGNOLI, M., SAUNDERS, J.H. (2011): Image-guided interventional procedures in the dog and cat. *Vet. J.* 187 (3), 297 - 303
- VILMANN, P., HANCKE, S., STRANGE-VOGENSEN, H.H., NIELSEN, K., SØRENSEN, S.M. (1987): The reliability of transabdominal ultrasound scanning in the determination of prostatic volume. *Scand. J. Urol. Nephrol.* 21, 5 - 7
- VOLLMERHAUS, B., SINOWATZ, F., AMSELGRUBER, W. (1994): Geschlechtsapparat. In: FREWEIN, J., VOLLMERHAUS, B. (Hrsg.) *Anatomie von Hund und Katze*. Blackwell Wissenschafts- Verlag, Berlin, 209 – 241
- WALLACE, M. (2001): Diagnosis and Medical Management of Canine Prostatic Disease. In: *Proceedings of the Atlantic Coast Veterinary Conference*
- WANKE, M.M. (2004): Canine brucellosis. *Anim. Reprod. Sci.* 82 - 83, 195 - 207
- WATERS, D.J., SAKR, W.A., HYDEN, D.W., LANG, C.M., MC KINNEY L.A., MURPHY, G.P., RADINSKY, R., RAMONER, R., RICHARDSON, R.C., TINDALL, D.J. (1998): Workgroup 4: Spontaneous Prostate Carcinoma in Dogs and Nonhuman Primates. *Prostate* 36, 64 - 67
- WEIDNER, A., MICHAELY, H.J., PELZER, A., MICHEL, M.S., WENZ, F., SCHOENBERG, S.O., DINTER, D.J. (2010): Radiologisch-nuklearmedizinische Bildgebung des Prostatakarzinoms. *Aktuel. Urol.* 41, 35 - 42
- WEISS, R., BLAHA, I., GERWING, M., KRAMER, M. (1998): Canine Prostataerkrankungen aus bakteriologischer Sicht. 44. Jahrestagung der Fachgruppe „Kleintierkrankheiten“ der DVG, 19.-22. November, Stuttgart; DVG, Giessen, 72 - 80
- WEISS, E. (2007): Männliche Geschlechtsorgane. In: DAHME, E. u. WEISS, E. *Grundriss der speziellen pathologischen Anatomie der Haustiere*. 6. Aufl., Enke Verlag, Stuttgart, 203 - 213
- WEYRAUCH, K.D., SMOLLICH, A., SCHNORR, B., (1998): Geschlechtssystem. In: *Histologie-Kurs für Veterinärmediziner*. Enke Verlag, Stuttgart, 98 - 115
- WILLIAMS, J., NILES, J. (1999): Prostatic disease in the dog. *In Practice*, November/December 1999, 558 - 575
- WINTER, M.L., BOSLAND, M.C., WADE, D.R., FALVO, R.E., NAGAMANI, M., LIEHR, J.G. (1995): Induction of Benign Prostatic Hyperplasia in Intact Dogs by Near-Physiological Levels of 5- α -Dihydrotestosterone and 17 β -Estradiol. *Prostate* 26, 325 - 333

- WINTER, M.L., LIEHR, J.G. (1996): Possible Mechanism of Induction of Benign Prostatic Hyperplasia by Estradiol and Dihydrotestosterone in Dogs. *Toxicol. Appl. Pharm.* 136, Article No. 0027, 211 - 219
- WINTER, M.D., LOCKE, J.E., PENNING, D.G. (2006): Imaging diagnosis – urinary obstruction secondary to prostatic lymphoma in a young dog. *Vet. Radiol. Ultrasound.* 47 (6), 597 - 601
- YUNG, A.C., ONER, A.Y., SERFATY, J.-M., FENELEY, M., YANG, X., ATALAR, E. (2003): Phased-Array MRI of Canine Prostate Using Endorectal and Endourethral Coils. *Magn. Reson. Med.* 49, 710 - 715
- ZEKAS, L.J., FORREST, L.J., SWAINSON, S., PHILLIPS, L.A. (2004): Radiographic Diagnosis: Mineralized Paraprostatic Cyst in a Dog. *Vet. Radiol. Ultrasound.* 45 (4), 310 – 311
- ZELLI, R., BELLEZZA, I., RAMBOTTI, M.G., MINELLI, A., POLISCA, A. (2012): Ultrastructural and Enzymatic Activity of Membranous Vesicles Isolated from Canine Seminal Plasma. *Reprod. Dom. Anim.* Doi. 10.1111/j.1439-0531.2012.02141.x
- ZHU, Y.-S., IMPERATO-MC GINLEY, J.L. (2009): 5 α -Reductase Isoenzymes and Androgen Actions in the Prostate. *Ann. N.Y. Acad. Sci.* 1155, 43 - 56
- ZHU, Y.-S., CAI, L.-Q., HUANG, Y., FISH, J., WANG, L., ZHANG, Z.-K., IMPERATO-MC GINLEY, J.L. (2005): Receptor Isoform and Ligand-Specific Modulation of Dihydrotestosterone-Induced Prostate Specific Antigen Gene Expression and Prostate Tumor Cell Growth by Estrogens. *J. Androl.* 26, 500 - 508
- ZIRKIN, B.R., STRANDBERG, J.D. (1984): Quantitative Changes in the Morphology of the Aging Canine Prostate. *Anat. Rec.* 208, 207 - 214
- ZOHIL, A.M., CASTELLANO, M.C. (1995): Prepubic and transrectal ultrasonography of the canine prostate: a comparative study. *Vet. Radiol. Ultrasound.* 36 (5), 393 – 396

Ich erkläre:

Ich habe die vorgelegte Dissertation selbstständig und ohne unerlaubte fremde Hilfe und nur mit den Hilfen angefertigt, die ich in der Dissertation angegeben habe. Alle Textstellen, die wörtlich oder sinngemäß aus veröffentlichten oder nicht veröffentlichten Schriften entnommen sind, und alle Angaben, die auf mündlichen Auskünften beruhen, sind als solche kenntlich gemacht. Bei den von mir durchgeführten und in der Dissertation erwähnten Untersuchungen habe ich die Grundsätze guter wissenschaftlicher Praxis, wie sie in der „Satzung der Justus-Liebig-Universität Gießen zur Sicherung guter wissenschaftlicher Praxis“ niedergelegt sind, eingehalten.

Sabine Schulze

Danksagung

An erster Stelle gilt mein Dank Herrn Prof. Dr. Axel Wehrend, nicht nur für die Überlassung des sehr interessanten Themas, sondern insbesondere auch für die hervorragende Betreuung und die zeitnahe Beratung und Korrekturen während der Anfertigung der Arbeit. Des Weiteren danke ich Ihm für die Motivation zum zügigen Arbeiten ebenso wie für die Heranführung an das wissenschaftliche Arbeiten.

Ein weiterer Dank gilt den Mitarbeitern der Klinik für Geburtshilfe, Gynäkologie und Andrologie, besonders aber dem Laborpersonal für die Untersuchung der Blutproben.

Der Cemit Dr. Matzke Medizintechnik GmbH & Co. KG danke ich für den im Rahmen meiner wissenschaftlichen Arbeit zur Verfügung gestellten Computertomographen sowie die Gelegenheit, die Computerausstattung zu jeder Zeit zu nutzen.

Großer Dank gebührt den Mitarbeitern der Kleintierklinik Fürstenwalde. Vor allem meinen Kollegen Alice und Jan danke ich für die Unterstützung bei dem Sammeln der Probanden und dass sie mir bei der Durchführung der computertomographischen Untersuchungen stets fachlich mit Rat und Tat zur Seite standen. Dem gesamten Team danke ich für sein großes Verständnis. Frau Giese gilt ein besonderer Dank für die geduldige Einführung in die Welt der „Excel“-Tabellen.

Bei Dr. K. Failing und Herrn Schaubmar von der Arbeitsgruppe Biomathematik und Datenverarbeitung möchte ich mich für Ihre Hilfe bei der Bewältigung der statistischen Auswertung meiner Untersuchungsergebnisse und die geduldige und freundliche Betreuung bei statistischen Fragen bedanken.

Des Weiteren danke ich herzlich Freunden und Verwandten für ihr Verständnis und ihre Unterstützung, vor allem denjenigen, welche ehrlich am Gelingen meiner Arbeit Anteil nahmen. Besonders dankbar bin ich dafür, dass sie mir trotz der wenigen Zeit, die ich für sie hatte, die Treue gehalten haben. Meinem Freund Sebastian danke ich für Geduld und Verständnis in nicht nur einem Stimmungstief. Ein Riesendank gilt meinem Bruder Martin dafür, dass er mir aus so manch einer (Computer)Krise heraus geholfen. Martin und meinen Eltern danke ich für den jederzeit gewährten Rückhalt, einzigartige moralische Unterstützung, geballte Motivation und die liebevolle Zuversicht, dass alles gut werden wird.



édition scientifique
VVB LAUFERSWEILER VERLAG

VVB LAUFERSWEILER VERLAG
STAUFENBERGRING 15
D-35396 GIESSEN

Tel: 0641-5599888 Fax: -5599890
redaktion@doktorverlag.de
www.doktorverlag.de

ISBN: 978-3-8359-6038-1



9 783835 196038 1