

**Die Langzeitergebnisse nach der
direktional koronaren Atherektomie**

**Inaugural-Dissertation
zur Erlangung des Grades eines Doktors der Medizin
des Fachbereichs Humanmedizin
der Justus-Liebig-Universität Gießen**

**vorgelegt von Ayse Cetinkaya
aus Hafik / Türkei**

Gießen 2000

Aus der Herz-, Gefäß- und Kinderherzchirurgie
Leiter: Prof. Dr. P. Vogt
des Klinikums der Justus-Liebig-Universität Gießen

Gutachter: Prof. Dr. P. Vogt

Gutachter: Prof. Dr. Voss

Tag der Disputation: 08.10.2002

INHALTSVERZEICHNIS

0.1	Inhaltsverzeichnis	1
0.2	Abkürzungsverzeichnis	4
0.3	Tabellenverzeichnis	6
0.4	Diagrammverzeichnis	8
1.	<u>Allgemeine und spezielle Grundlagen</u>	9
1.1	Koronare Herzerkrankung	9
1.2	Behandlungsmethoden der koronaren Herzerkrankung	14
	-Lebensstiländerung und Diät	14
	-Medikamentöse Therapie	14
	-Interventionelle Verfahren	15
	-Chirurgische Therapie	16
2.	<u>Einleitung</u>	17
2.1	Die direktional koronare Atherektomie	17
2.2	Ziel der Arbeit	25

3. <u>Material und Methoden</u>	26
3.1 Methodik	26
3.2 Auswahlkriterien	27
3.3 Untersuchungsablauf	31
3.4 Patientencharakteristika	32
3.5 Technik und Durchführung der DCA	36
3.6 Auswertung und Beurteilung	51
3.7 Statistische Auswertung	52
4. <u>Ergebnisse</u>	53
4.1 Primärerfolg nach der direktional koronaren Atherektomie	61
4.2 Komplikationen	62
4.2 Langzeitergebnisse nach direktional koronarer Atherektomie	65
5. <u>Diskussion</u>	71
5.1 Beurteilung der direktional koronaren Atherektomie anhand der eigenen Ergebnisse und der Literatur	71
5.2 Vergleich der direktional koronaren Atherektomie mit der Ballondilatation anhand der Literatur	76
5.3 Mögliche Indikationen für die direktional koronare Atherektomie	85

6.	<u>Zusammenfassung</u>	90
7.	<u>Literaturverzeichnis</u>	94
8.	<u>Lebenslauf</u>	118
9.	<u>Danksagung</u>	120

0.2 Abkürzungsverzeichnis

KHK:	Koronare Herzkrankheit
NYHA:	New York Heart Association
PTCA:	perkutane transluminale Koronarangioplastie
ACVB:	Aortokoronarer Venenbypass
IMA-Bypass:	Arteria mammaria Bypass
RCA:	Right Coronary Artery
LAD:	Left Anterior Descending Artery
RCX:	Ramus circumflexus
MLCA:	Hauptstamm der linken Koronararterie
DCA:	Directional Coronary Atherectomy
pAVK:	peripher arterielle Verschlusskrankheit
LVEF:	linksventrikuläre Ejektionsfraktion in %

CAVEAT: Coronary Angioplasty vs.
Excisional Atherectomy Trial

CCAT: Canadian Coronary Atherectomy Trial

OARS: Optimal Atherectomy Restenosis Study

BOAT: Ballon versus Optimal Atherectomy Trial

IVUS: intravasaler Ultraschall

STRESS: Stent Restenosis Study

VWI: Vorderwandinfarkt

0.3 Tabellenverzeichnis

Tabelle 1.1: Risikofaktoren der KHK

Tabelle 1.2: Ursachen der myokardialen Ischämie

Tabelle 1.3: Klinisches Erscheinungsbild der KHK

Tabelle 1.4: Formen der Angina pectoris

Tabelle 1.5: Die Stadieneinteilung der Herzinsuffizienz nach NYHA

Tabelle 2.1: Die Stufeneinteilung der DCA nach Simpson

Tabelle 3.1: Indikationen und Auswahlkriterien für den Einsatz
der DCA

Tabelle 3.2: Die wichtigsten Kontraindikationen der DCA

Tabelle 3.3: Koronarangiographische Einteilung der Koronaren
Herzkrankheit

Tabelle 3.4: Die Einteilung der Koronararterien nach Segmenten

Tabelle 3.5: Kriterien zur DCA-Katheterauswahl

Tabelle 5.1: Die Ergebnisse der CAVEAT-Studie

Tabelle 5.2: Die Ergebnisse der CCAT-Studie

Tabelle 5.3: Vergleich der Charakteristika der CAVEAT mit
der OARS

Tabelle 5.4: Angiographische Akutergebnisse der BOAT-Studie

Tabelle 5.5: Die vorläufigen Ergebnisse der BOAT-Studie

Tabelle 5.6: Erhöhungen der myokardspezifischen
Kreatininphosphokinase bei Patienten nach PTCA
und DCA in der BOAT-Studie

Tabelle 5.7: Vergleich der Restenoseraten nach DCA
(OARS u. BOAT) und nach Stentimplantation
(STRESS u. BENESTENT I bzw. II)

0.4 Diagrammverzeichnis

Abb. 4.1: Die Altersverteilung der Patienten insgesamt

Abb. 4.2: Die Zusammensetzung des Patientenkollektivs

Abb. 4.3: Die Altersverteilung der männlichen Patienten

Abb. 4.4: Die Altersverteilung der weiblichen Patienten

Abb. 4.5: Die Verteilung der Koronargefäßerkrankungen

Abb. 4.6: Die Verteilung der Stenosen auf die Koronargefäße

Abb. 4.7: Die Verteilung der Ejektionsfraktionen

Abb. 4.8: Der Primärerfolg nach der direktional koronaren
Atherektomie

Abb. 4.9: Die Anzahl der Komplikationen

Abb. 4.10: Die Langzeitergebnisse bezogen auf
die 143 nachuntersuchten Patienten

Abb. 4.11: Die Verteilung der Restenosen auf die Gefäße

1 Allgemeine und Spezielle Grundlagen

1.1 Die koronare Herzkrankheit

Definition:

Als koronare Herzkrankheit bezeichnet man das klinische Bild einer Koronarinsuffizienz. Die hieraus resultierende Ischämie äußert sich meist in bestimmten klinischen Symptomen. In einigen Fällen haben die Patienten trotz nachgewiesener Koronarinsuffizienz keine Beschwerden (stumme Ischämie).

Häufigkeit und Ätiologie

Die häufigste zum Tode führende Erkrankung in Europa und USA ist die koronare Herzkrankheit. Dabei erkranken Männer zwischen 45 und 50 Jahren wesentlich häufiger als gleichaltrige Frauen. In den letzten Jahren hat auch die Anzahl der Frauen unter 40 Jahren erheblich zugenommen, was vermutlich auch auf den steigenden Nikotinkonsum und auf die Einnahme von Antikonzeptiva zurückzuführen ist. Anhand von epidemiologischen Studien konnte festgestellt werden, dass bei Patienten mit koronarer Herzerkrankung häufiger bestimmte Risikofaktoren vorliegen.

Tabelle 1.1 Risikofaktoren der KHK:

- ? Fettstoffwechselstörungen
- ? Hypertonie
- ? Nikotinabusus
- ? Diabetes mellitus
- ? Hyperurikämie
- ? Endogene Faktoren (Persönlichkeitsstruktur, erbliche Belastung)
- ? Geschlecht
- ? Alter

Pathophysiologie und Klinik

Nach den bisherigen Vorstellungen wird die klinische Symptomatik durch ein Missverhältnis zwischen Sauerstoffbedarf und Sauerstoffangebot des Myokards ausgelöst. Der Sauerstoffverbrauch des Myokards wird neben dem Erhaltungsstoffwechsel der Zelle durch die Herzfrequenz, die Kontraktilität und die Wandspannung determiniert. Steigt also der myokardiale Sauerstoffverbrauch z.B. durch körperliche Belastung, muß das Sauerstoffangebot durch Steigerung der Myokarddurchblutung erhöht werden. Dies ist bei einer Koronarinsuffizienz nicht in ausreichendem Maße möglich, so dass es zu einer Myokardischämie kommt. In den meisten Fällen beruht diese Ischämie auf einer primären Koronarinsuffizienz, deren Ursache meist eine stenosierende Sklerose der extramuralen Koronargefäße ist.

Tabelle 1.2 Ursachen der myokardialen Ischämie:

Primäre Koronarinsuffizienz (>90%)

- ? Sklerose extramuraler Gefäße
- ? Koronararterienspasmus
- ? „small vessel disease“
- ? Koronaritis

Sekundäre Koronarinsuffizienz

- ? Anämie
- ? Hypoxämie
- ? Vitien

Das klinische Erscheinungsbild der koronaren Herzkrankheit ist in Tabelle 1.3 zusammengefaßt.

Tabelle 1.3 Klinisches Erscheinungsbild der KHK:

- ? Angina pectoris
- ? Myokardinfarkt
- ? Herzrhythmusstörungen
- ? Plötzlicher Herztod
- ? Herzinsuffizienz
- ? Stumme Myokardischämie

Nach Auftreten bzw. der Provozierbarkeit unterscheidet man folgende Formen der Angina pectoris:

Tabelle 1.4 Formen der Angina pectoris:

✍ **Stabile Angina pectoris**

Reproduzierbar auftretende Beschwerden bei bestimmten Belastungen.

✍ **Instabile Angina pectoris**

(akute Koronarinsuffizienz, Präinfarktsyndrom)

Umfasst jeden zum ersten Mal auftretenden Angina-pectoris-Anfall, jede Änderung des stabilen Verlaufs oder jeden länger andauernden Schmerzanfall ohne Zeichen eines Myokardinfarkts.

✍ **Prinzmetal-Angina**

(Sonderform der Angina pectoris)

Sie ist gekennzeichnet durch Beschwerden in Ruhe, die ohne äußere Provokation auftreten und mit reversiblen ST-Streckenhebungen im EKG ohne weitere Zeichen des Myokardinfarktes verbunden sind.

Klinisch und pathophysiologisch erfolgt die Stadieneinteilung der Herzinsuffizienz nach der New York Heart Association (NYHA) von 1964.

Tabelle 1.5: Klinische und pathophysiologische Stadieneinteilung der Herzinsuffizienz nach der NYHA:

- I. Keine Beschwerden bei normaler körperlicher Belastung
- II. Leichte Beschwerden bei normaler körperlicher Belastung.
Leistungsminderung
- III. Erhebliche Leistungsminderung bei gewöhnlicher Belastung
- IV. Ruhedyspnoe

1.2 Behandlungsmethoden der koronaren Herzerkrankung

Lebensstiländerung und Diät:

Wie Anfangs erwähnt, ist in Europa und den USA die KHK eine der Erkrankungen, die am häufigsten zum Tode führt. Damit verbunden ist auch die erhebliche Zunahme der Risikofaktoren der KHK. Die Zunahme der KHK in den letzten Jahren auch bei den Frauen bedeutet nicht zuletzt die Untermauerung der Bedeutung der Risikofaktoren für die Entstehung und Progredienz der KHK.

Deshalb sollten Lebensstiländerung und Diät bei der Therapie der KHK immer mitberücksichtigt werden, wenn nicht gar an erster Stelle stehen.

Medikamentöse Therapie:

Zur medikamentösen Therapie der KHK stehen folgende Medikamente zur Verfügung:

1. Acetylsalicylsäure (ASS 100 mg) zur Thrombozytenaggregationshemmung .
2. Nitrate (z.B. ISMN oder Molsidomin bei z.B. Nitratkopfschmerz).
3. β -Blocker (z.B. Metoprolol) zur Verbesserung der Prognose hinsichtlich des plötzlichen Herztodes.
4. Antihypertonika (z.B. ACE-Hemmer oder Ca-Antagonisten).
5. Lipidsenker (z.B. Simvastatin).
6. Langzeitantikoagulation (z.B. Phenprocoumon) bei KHK mit Ausbildung eines Ventrikeltrombus.

Interventionelle Verfahren:

Bei dem Verdacht auf eine Ischämie durch Belastungs-EKG oder Myokardszintigraphie erfolgt die Koronarangiographie zum Nachweis von Koronarstenosen.

Bei einer koronaren Ein- oder Zweigefäßerkrankung mit einer eher proximalen , möglichst konzentrischen und kurzstreckigen Stenose (ca. 30-50% der Patienten, die eine Revaskularisation benötigen), einer kollateralisierten symptomatischen Stenose mit einer Verschlussdauer von weniger als 3 Monaten und bei einem akuten, ausgedehnten Myokardinfarkt nach frustraner Lyse-Therapie oder bei Vorliegen von Kontraindikationen gegen eine Lyse-Therapie, kommen interventionelle Verfahren (z.B. PTCA) in Frage.

Seit der ersten erfolgreichen PTCA , die Andreas Grüntzig am 17. September 1977 durchführte (Grüntzig 1978), ist das Verfahren als Routineeingriff etabliert (Kober et al. 1985). Die PTCA kann eventuell in Kombination mit z.B. Rotations-, Laser- oder Hochfrequenz-angioplastie, eventuell in Kombination mit der Einlage eines STENTS durchgeführt werden.

Chirurgische Therapie:

In folgenden Fällen ist die Indikation für eine chirurgische Therapie (ACB-Operation) gegeben (Seipelt, L. et al.; v. Arnim, Th. et al.; Proudfit, W. et al.; Roskamm, H.):

1. Hauptstammstenose der linken Koronararterie über 50%.
2. Koronare Dreigefäßerkrankung mit eingeschränkter linksventrikulärer Pumpfunktion .
3. Koronare Dreigefäßerkrankung ohne Funktionseinschränkung bei jedoch weiterbestehender Angina pectoris Symptomatik trotz Medikation.
4. Koronare 1-2 Gefäßerkrankung mit Kontraindikationen gegen eine PTCA.

2 Einleitung

2.1 Die gerichtete koronare Atherektomie (Directional Coronary Atherektomy = DCA)

Die ersten Gefäßdilataationen in Europa wurden 1964-1974 an peripheren Gefäßen mit der sogenannten Dotter-Technik durchgeführt. Dabei wurde ein relativ starrer Katheter oder Dilator über ein Führungsdraht zur verengten Gefäßstelle vorgeschoben und die Stenose aufgedehnt (Dotter et al.; Zeitler et al.).1974 führte Grüntzig den ersten Dilatationskatheter mit Ballon und fixiertem Führungsdraht ein. Zunächst wurde dieses neue Dilatationsverfahren an peripheren Gefäßen und weiterhin bei Nierenarterienstenosen angewandt (Grüntzig et al. 1978).

Seit der ersten erfolgreichen perkutanen transluminalen koronaren Angioplastie (PTCA) die A. Grüntzig 1977 durchführte, wurde dieses Verfahren in den darauffolgenden Jahren weiter verbessert und verfeinert und ist inzwischen als Routineeingriff etabliert (Grüntzig et al 1979; Kober et al. 1985).Die Einführung der PTCA 1977 revolutionierte die Behandlung der koronaren Herzkrankheit. Diese Technik ist jedoch u.a. durch Akutkomplikationen, die in 2,5 bis 4,5 % der Fälle auftreten (Drüber et al. 1986.; Ellis et al. 1988 a/b.; Jungbluth et al. 1988.; King 1990.) und durch die Inzidenz einer Restenose in 38 bis 59 % der Fälle (Holmes et al. 1984.; Kaltenbach et al. 1984.; Kober et al. 1989.; Nobuyoshi et al.; Pepine et al.; Schwartz et al.; Topol et al.) limitiert. Neben der „Langdraht-Technik“ von M. Kaltenbach 1984 (Kaltenbach 1984), der „Monorail-Technik“ die durch T. Bonzel 1986 eingeführt wurde (Bronzel et al. 1986) trug

insbesondere das von J. Simpson 1982 entwickelte „steuerbare System“ (die „over-the-wire“-Technik) (Simpson et al. 1982) zur weiteren Entwicklung bei. Dadurch konnte die Akuterfolgsrate von anfangs 60 % auf inzwischen über 90 % gesteigert werden (Grützig 1984.; Kaltenbach et al. 1980.; Ruprecht et al. 1988). Neben der Verbesserung etablierter Verfahren wurde auch nach neuen alternativ interventionellen Techniken zur Ballondilatation gesucht (Grundfest et al. 1985, Höfling et al. 1988a, Höfling et al. 1989a, Vallbracht 1987).

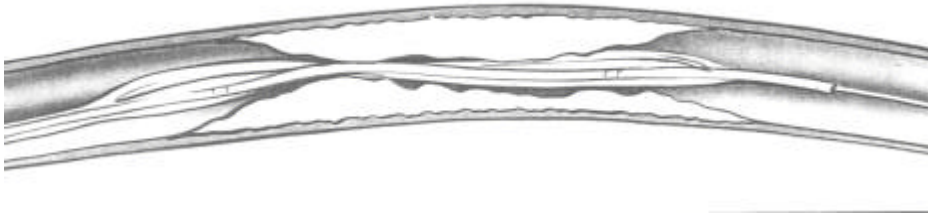Bei der Suche nach alternativen interventionellen Techniken zur Reduktion der Restenoserate konzentrierte sich das Interesse Anfang der 90er Jahre auf die DCA, eine von John B. Simpson entwickelte Methode, mit der es zum ersten Mal möglich war, ohne Eröffnung des Thorax atherosklerotisches Material aus erkrankten Koronargefäßen zu entfernen. Theoretisch sollte dies zu einer Verbesserung des Primärergebnisses vor allem bei exzentrischen Stenosen führen. Außerdem hatte man die Hoffnung, dass durch den Umstand, dass der am Gehäuse befestigte Ballon nur mit niedrigen Drücken aufgeblasen wird, es zu einer geringeren Überdehnung der Gefäßwand und damit zu einer Reduktion des „recoils“ und letztendlich auch des „remodelings“ kommt. Auch eine Herabsetzung der lokalen Komplikationshäufigkeit und damit eine Erweiterung des Indikationsspektrums für interventionelle Verfahren (Ostium- bzw. Hauptstamm-nahe Läsionen, Bifurkationsstenosen) wurde erwartet. Einen weiteren Vorteil gegenüber der PTCA wurde in der Möglichkeit gesehen, mit dem entfernten Material die molekularen Mechanismen der Atherosklerose- und Restenoseentstehung untersuchen zu können.

Bei der DCA, die von J. Simpson 1985 erstmals erfolgreich eingesetzt wurde, erfolgt die Rekanalisierung eines atherosklerotisch veränderten Gefäßes über ein von außen steuerbares Kathetersystem mit integriertem Rundmesser. An den peripheren Gefäßen (A. femoralis, A. poplitea) wurden die ersten Versuche, Plaquematerial selektiv aus dem Gefäßsystem zu entfernen, durchgeführt (Höfling et al. 1988b, Martin et al. 1986, Robertson et al. 1988, Selmon et al. 1986/1988, Simpson et al. 1985/1986).


1987 konnte auch der klinische Einsatz der DCA durch die Weiterentwicklung der Kathetersysteme an den Koronararterien durchgeführt werden (Hinojara et al. 1989, Robertson et al. 1989, Simpson et al. 1988a/b). Der Atherektomiekatheter arbeitet über die Gewebsabtragung und ein Dotter-Prinzip (Dotter et al. 1964) wobei die Eigenschaft der Gewebsabtragung dominiert. Der Vorteil der Atherektomie zeigt sich durch die Extraktion von atherosklerotischem Material aus dem Gefäß und der daraus resultierenden Gefäßlumen-Rekonstruktion (Penny et al. 1991, Rowe et al. 1990a).

Lumenerweiterung durch kontrollierte Dissektion

1. Der Ballonkatheter wird über den Draht geschoben, bis der Ballon in der Einengung liegt



2. Ist der Ballon richtig positioniert, wird er aufgeblasen indem er die Plaque zersplittert, zusammendrückt und in die Arterienwand leicht dehnt, öffnet er die verengte Arterie



3. Durch die PTCA ist die verengte Stelle der Arterie erweitert worden. Der Blutfluß zum Herzmuskel hat sich deutlich verbessert

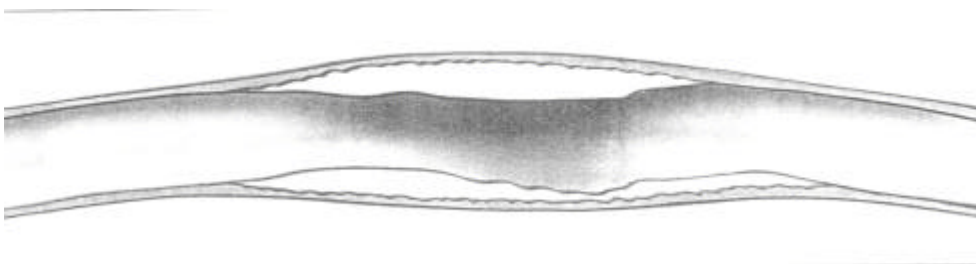


Bild 1: Schematische Darstellung einer PTCA

Lumenerweiterung durch kontrolliertes Entfernen von Plaquematerial

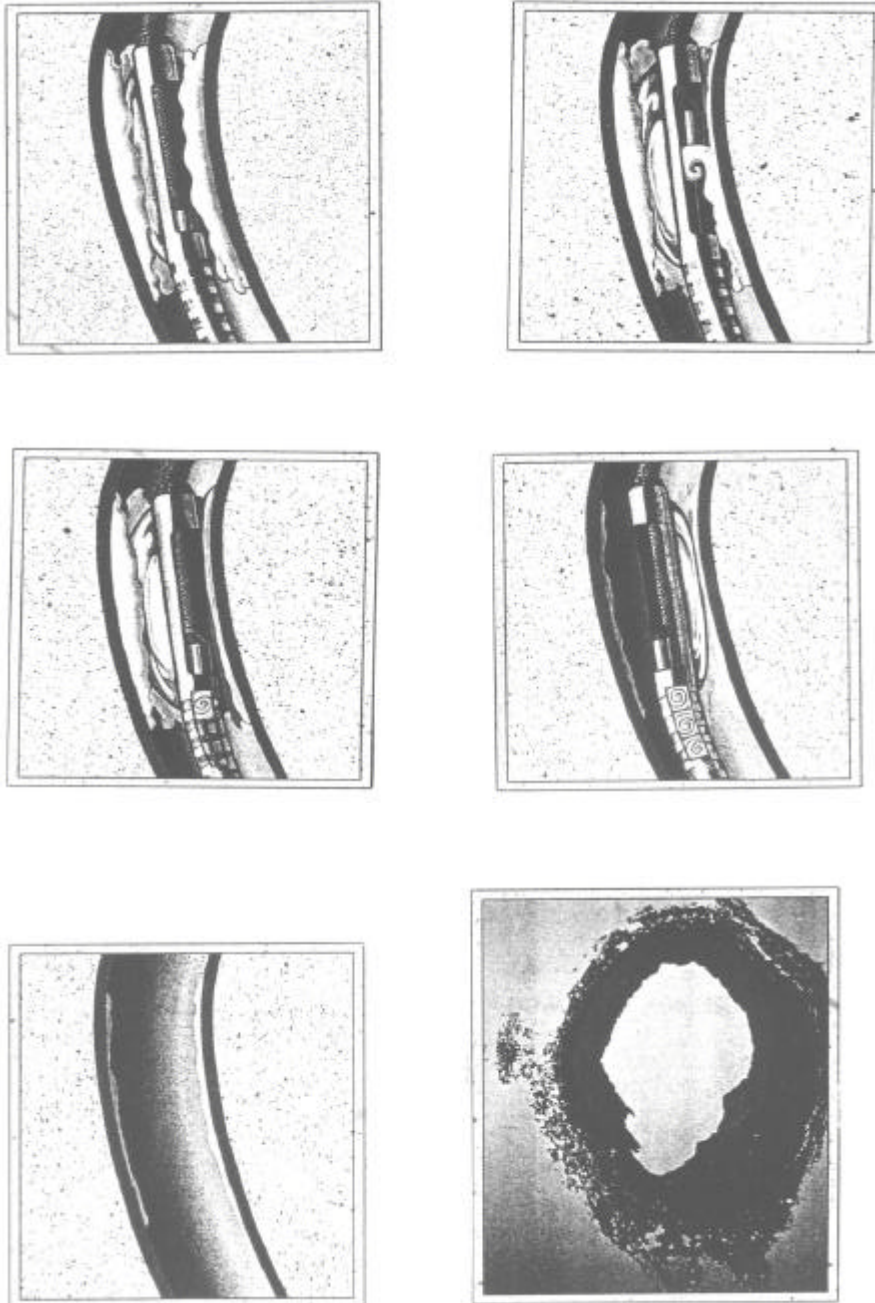


Bild 2: Schematische Darstellung einer DCA

Tabelle 2.1: Die Stufeneinteilung der DCA nach Simpson:

A) Level 1: Atherektomieanfänger

Indikationen: proximale und mittlere LAD

- flacher Einführwinkel
- keine Gefäßkrümmung
- keine benachbarten Stenosen
- Stenosenlänge < 10 mm
- exzentrisch, konzentrisch
- keine Verkalkung, unversehrte Gefäßwand
- Restenose

B) Level 2: Erfahrung aus mindestens 5 Fällen

Indikationen: Prox. und mittl. LAD, ostiumnahe LAD, prox. und mittl. RCA, nicht degenerierter Bypass, prox. RCX mit flachem Einführwinkel und kurzem Hauptstamm.

- flacher Einführwinkel
- prox. benachbarte Stenose
- leichte Gefäßkrümmung
- Stenosenlänge < 10 mm
- exzentrisch, konzentrisch
- Restenose, de novo, ulcerativ
- leicht verkalkt, unversehrte Gefäßwand

C) Level 3: Erfahrung aus mindestens 20 Fällen

Indikationen: ostiumnahe, proximale und distale LAD; aorto-ostiale, prox. und distale RCA; ostiumnahe und prox. RCX bei flachem Einführwinkel und kurzem Hauptstamm.

- Einführwinkel steil
- ausgeprägte Gefäßkrümmung prox. und distal der Stenose
- weitere benachbarte Stenosen prox. und distal
- röhrenförmige Läsion, 11- 20 mm lang
- exzentrisch, konzentrisch
- Restenose, de novo, ulcerativ, Thrombus
- ausgeprägte Verkalkung, Flap vorhanden
- nicht in einer Krümmung gelegene Dissektion

D) Level 4: nicht für eine DCA geeignete Stenosen:

Beispiele:

- in einem degeneriertem Bypass
- in einem ungeschütztem Hauptstamm
- verkalkte, aorto-ostiale Läsionen
- in Gefäßen mit extremen Einführhilfen oder Gefäßkrümmungen
- diffuse Läsionen von > 20 mm
- Flap bei langer oder spiralförmiger Dissektion
- pathologisch mürbes Gefäß
- bei ausgeprägter Verkalkung in einem gewundenem Gefäß

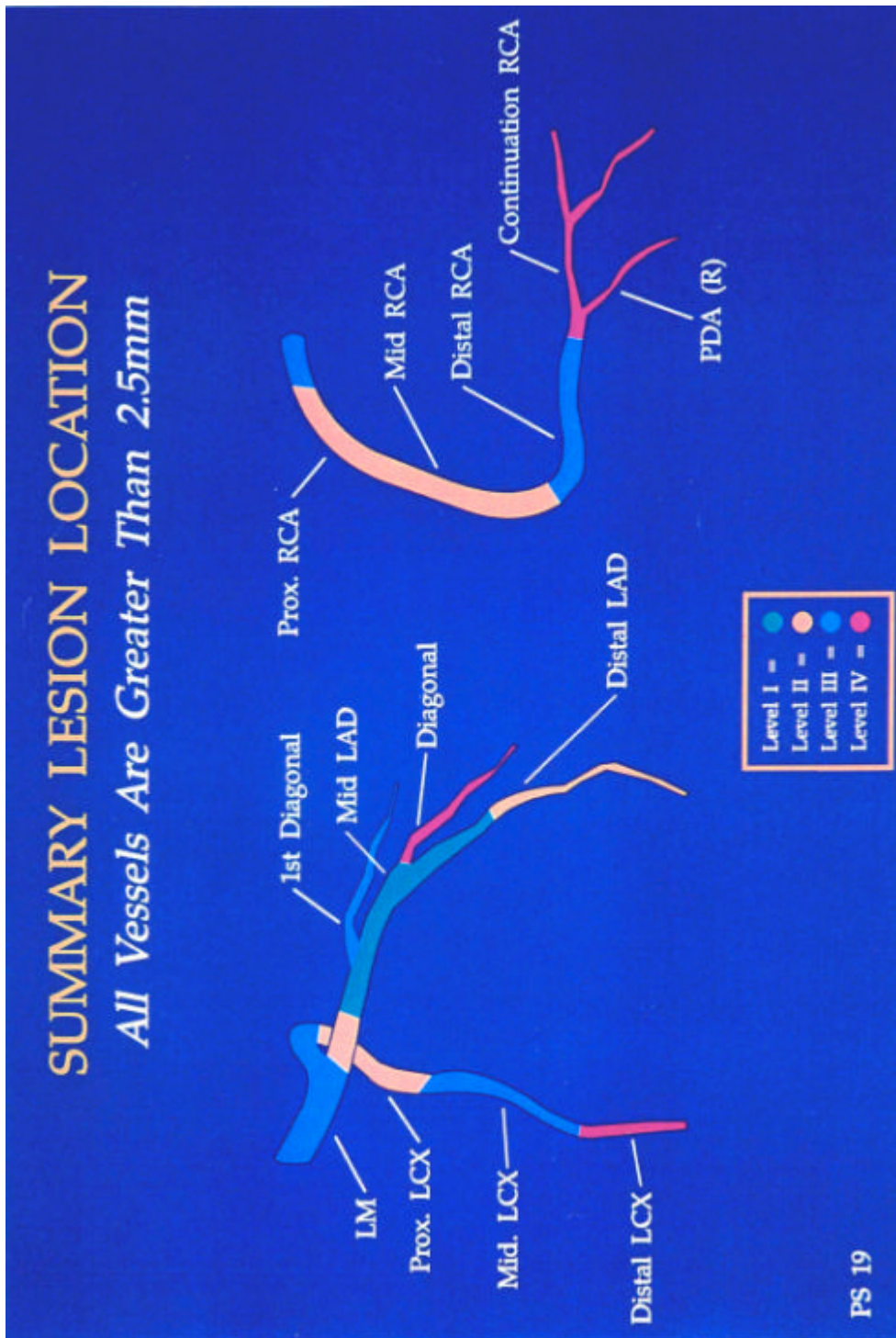


Bild 3: Eine Zusammenfassung über die Stenose Lokalisationen

2.2 Ziel der Arbeit

In der folgenden Arbeit wird über den Einsatz und die Erfahrungen mit dem Simpson Atherektomiekatheter von 1990-1995 in der Universitätsklinik Gießen bei 160 Patienten berichtet. Ziel der Arbeit war es, prospektiv an einem nicht randomisierten kontinuierlichen Patientengut mit hochgradigen Koronarveränderungen zu überprüfen, ob durch die direktionale koronare Atherektomie mit dem Simpson Atherektomiekatheter die Rezidivhäufigkeit gegenüber der perkutan transluminalen koronaren Angioplastie (PTCA) vermindert werden kann. Auch sollte überprüft werden, ob sich für die direktionale koronare Atherektomie möglicherweise speziell geeignete Indikationsstellungen darstellen lassen.

Voraussetzungen zum Einfluß in die Studie, waren neben dem Einverständnis der Patienten zur Intervention die wichtigsten Indikationen und Auswahlkriterien für den Einsatz der direktionalen koronaren Atherektomie.

3 Material und Methoden

3.1 Methodik

In der Universitätsklinik in Gießen wurden im Zeitraum von 1990 bis 1995 insgesamt 160 direktionale koronare Atherektomien durchgeführt. Um bei den Patienten eine direktionale koronare Atherektomie durchführen zu können, waren technische und logistische Voraussetzungen erforderlich. Wichtig war ein erfahrenes Team im Herzkatheterlabor, das in der Lage war die Koronarangiographie und die direktionale koronare Atherektomie durchzuführen. Falls die Koronarangiographie oder Komplikationen der direktionalen koronaren Atherektomie eine dringliche OP-Indikation ergaben, stand auch immer ein herzchirurgisches Team zur Verfügung. Durch anamnestische Daten und durch die koronarangiographische Auswertung der Gefäß- und Stenosemorphologie wurde die Indikation zur direktionalen koronaren Atherektomie gestellt.

139 Patienten hatten eine primäre Stenose. 6 Patienten hatten eine ACVB-Operation erhalten, wobei es zu einer Stenose im Venensegment gekommen war. Bei 4 Patienten wurde die Atherektomie an Rezidivstenosen durchgeführt. Bei weiteren 11 Patienten wurde nach einer erfolglosen PTCA in gleicher Sitzung ein Atherektomiekatheter eingewechselt und die Stenose mittels direktonaler koronarer Atherektomie angegangen.

3.2 Auswahlkriterien

Die Kriterien eine direktionale koronare Atherektomie, alternativ oder zusätzlich zur PTCA durchzuführen waren folgende:

- a) Exzentrische Stenosen, bei denen aufgrund des angiographischen Befundes von einem erhöhten Dissektionsrisiko bei der Ballondilatation ausgegangen werden musste.

- b) Wegen der starren Schneidekammer (im Durchmesser mindestens 3 mm breit und 15 mm lang) waren eine proximale oder mittlere Lage der Stenose und ein gerades Gefäßsegment erforderlich.

- c) Patienten mit signifikanter pAVK wurden von der direktionalen koronaren Atherektomie ausgeschlossen, da die Benutzung des 11-French Einführungsbestecks die periphere Durchblutung erheblich beeinträchtigen kann (Bourassa et al. 1988; Hinohara et al. 1990a/c; Holmes et al. 1986; Robertson et al. 1990 a/b).

Tabelle 3.1

Die wichtigsten Indikationen und Auswahlkriterien für den Einsatz der direktional koronaren Atherektomie sind:

A) Die Einteilung nach der Lokalisation der Stenose

- ? aorto-ostial (SVG, RCA, LM)
- ? Gefäßabgang (LAD, LCX)
- ? proximale Abschnitte
- ? distale Abschnitte großer Gefäße
- ? Bifurkationen
- ? Venenbypass

B) Die Einteilung nach der Morphologie der Stenose

- ? Länge < 20 mm
- ? konzentrisch
- ? exzentrisch
- ? ulceriert
- ? thrombosiert
- ? Restenose
- ? de novo
- ? Intimaflap
- ? umschriebene Dissektion
- ? « Rescue » nach mißlungener PTCA
- ? Tandemstenosen
- ? leichte bis mittlere Verkalkung

Tabelle 3.2

Die wichtigsten Kontraindikationen der direktional koronaren Atherektomie sind

- ? Gefäße < 2,5 mm
- ? spiralige oder ausgedehnte Dissektionen
- ? degenerierter Bypass
- ? ungeschützter Hauptstamm
- ? starke Gefäßverkalkung
- ? wenn der Zugang über die Leiste nicht möglich ist
- ? wenn eine signifikante pAVK besteht

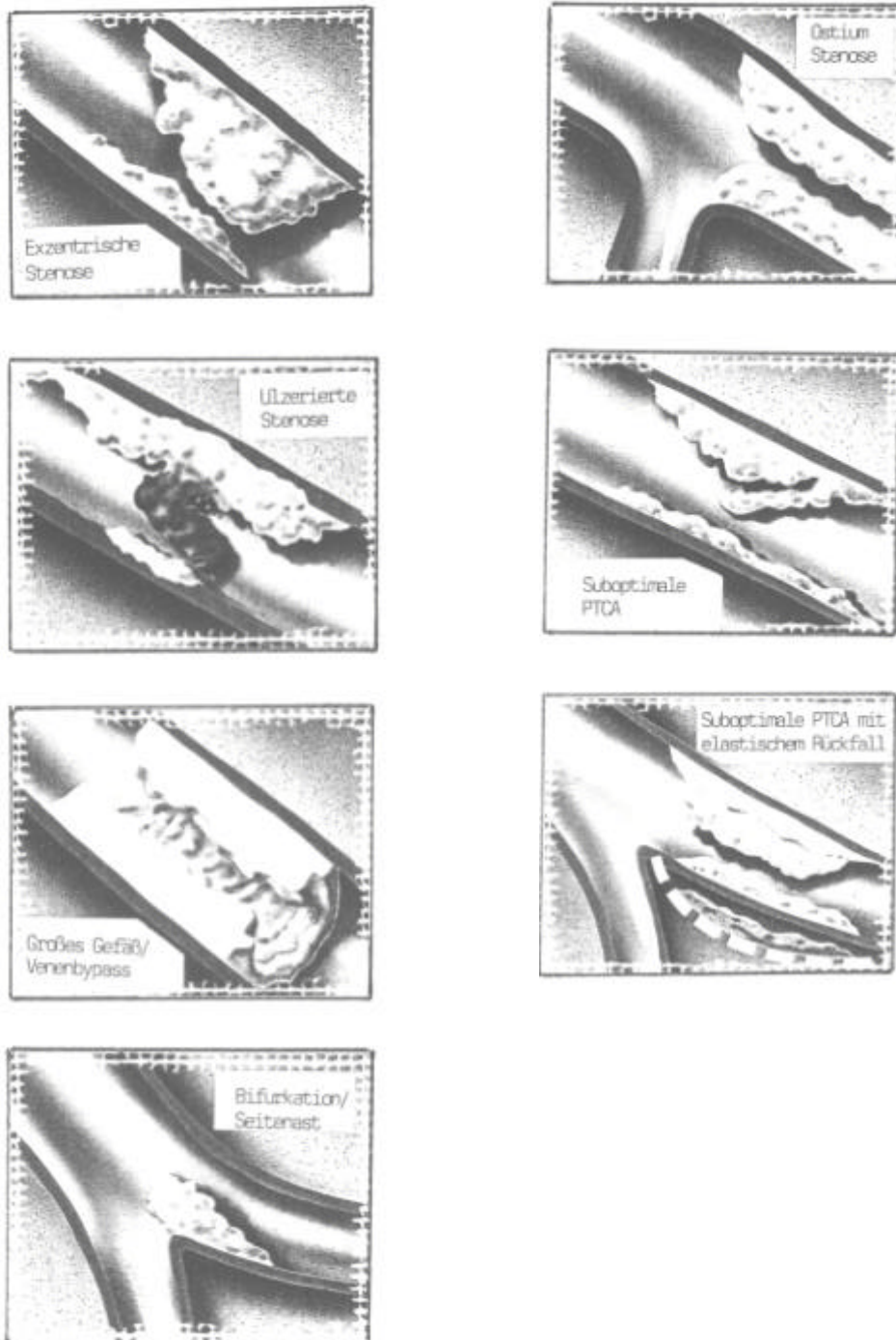


Bild 4: Die Morphologie und Lokalisation der Stenosen

3.3 Untersuchungsablauf

In der Universitätsklinik in Gießen wurden im Zeitraum von 1990 bis 1995 bei insgesamt 160 Patienten eine direktionale koronare Atherektomie durchgeführt. Um die Langzeitergebnisse der direktionalen koronaren Atherektomie beurteilen zu können, wurden die Patienten mindestens 6 Monate nach der direktionalen koronaren Atherektomie nachuntersucht.

Die Patienten wurden zunächst in die kardiologische Ambulanz einbestellt, um eine Anamnese, die körperliche Untersuchung, eine Blutabnahme und ein EKG durchzuführen.

Ziel war es, bei allen Patienten die Langzeitergebnisse der direktionalen koronaren Atherektomie durch eine koronarangiographische Nachuntersuchung zu beurteilen. Leider waren mittlerweile 4 Patienten verstorben und weitere 13 Patienten konnten nicht mehr erreicht werden oder sind nicht zu der Nachuntersuchung erschienen. 143 Patienten konnten erreicht und zur Nachuntersuchung einbestellt werden.

3.4 Patientencharakteristika

Die Patienten waren im Alter von 37 bis 88 Jahren (im Mittel 60 Jahre alt), davon 141 Männer und 19 Frauen.

Bei 116 Patienten bestand keine Angina pectoris Symptomatik und 44 der nachuntersuchten Patienten klagten über stabile Angina pectoris. Bei 108 Patienten betrug die LVEF >60%, 22 Patienten hatten eine LVEF von 50 bis 60%, 9 Patienten hatten eine LVEF von 40 bis 50%, 2 Patienten hatten eine LVEF von 30 bis 40%, 2 Patienten hatten eine LVEF von <30% und bei 17 Patienten konnte die LVEF nicht ausgewertet werden. Eine koronare Eingefäßerkrankung lag bei 78 Patienten, eine koronare Zweigefäßerkrankung bei 58 Patienten und eine koronare Dreigefäßerkrankung bei 24 Patienten vor.

In Abhängigkeit von den Veränderungen der Gefäße im Bereich der LAD, RCX und RCA teilt man die Koronarveränderungen in drei Gruppen ein.

Tabelle 3.3

Koronarangiographische Einteilung der Koronaren Herzkrankheit

A) Eingefäßerkrankung:

- ? Ein Koronargefäß weist einen oder mehrere atheromatöse Plaques auf, die zu einer Lumeneinengung von mindestens 50 % führen.

B) Zweigefäßerkrankung:

- ? Zwei Koronargefäße weisen Plaques auf, die zu Lumeneinengungen von mindestens 50 % führen.

C) Dreigefäßerkrankung:

- ? Drei Koronargefäße (beide Äste der linken und die rechte Koronararterie) weisen Plaques auf, die zu einer Lumeneinengung von mindestens 50 % führen.

Bei 6 (3.8 %) Patienten bestand ein Zustand nach ACVB-Operation, wobei eine Stenose in einem Venengraft atherektomiert wurde.

Bei 139 Patienten wurde eine primäre Stenose und bei 4 Patienten eine Rezidivstenose mit der direktional koronarer Atherektomie behandelt.

Bei 11 Patienten wurden die Stenosen nach erfolgloser PTCA in gleicher Sitzung durch die direktionale koronare Atherektomie erweitert.

1 Patient hatte eine Koronaranomalie, wobei der RCX aus der RCA abging.

7 Patienten hatten eine ausgeprägte Neigung zu Koronarspasmen. Die anatomische Einteilung der Koronargefäße nach Segmenten wurde nach der Einteilung von Gensini (1975) durchgeführt.

Tabelle 3.4

Die Einteilung der Koronargefäße in Segmente (nach GENSINI)

Koronararterie	Segment	Erklärung
RCA:	1	proximaler Teil der RCA vor Abgang des Ramus ventrikularis dexter.
	2	mittlere Teil der RCA.
	3	distaler Teil der RCA, proximal der Crus cordis.
	4	Ramus posterolateralis dexter, Ramus descendens posterior.
MLCA:	5	Hauptstamm der linken Koronararterie.
	6	proximaler Teil der LAD, vor dem 1. septalen Ast.
	7	mittlerer Teil der LAD, nach 1. Septal- bis 2. Diagonalast.
	8	distaler (apikaler) Teil der LAD.
	9	erster Diagonalast der LAD.
	10	zweiter Diagonalast der LAD.
RCX:	11	proximaler Teil des RCX.
	12	Marginalast des RCX, evtl. als Ramus intermedius.
	13	distaler Teil des RCX.
	14	Posterolateral-Ast des RCX
	15	Ramus descendens posterior des RCX bei Linksversorgungstyp.

3.5 Technik und Durchführung der Koronarangiographie und der direktional koronaren Atherektomie

Im Rahmen dieser Studie wurde bei allen Herzkatheteruntersuchungen die Judgkins-Technik (Judgkins 1967) angewandt. Die Antikoagulation der Patienten erfolgte mit Heparin (200 iE/kg). Nach lokaler Infiltrationsanästhesie, distal des Leistenbandes, wurde dabei in Seldinger-Technik die rechte Femoralarterie punktiert (Seldinger 1984) und eine der Kathetergröße entsprechende Schleuse (10 bzw. 11 French) angelegt. Über die Schleuse konnten der diagnostischen Judgkins-Katheter und gegebenenfalls der Führungskatheter für die direktionale koronare Atherektomie unter Röntgenkontrolle bis zu den Koronarostien vorgeschoben werden.

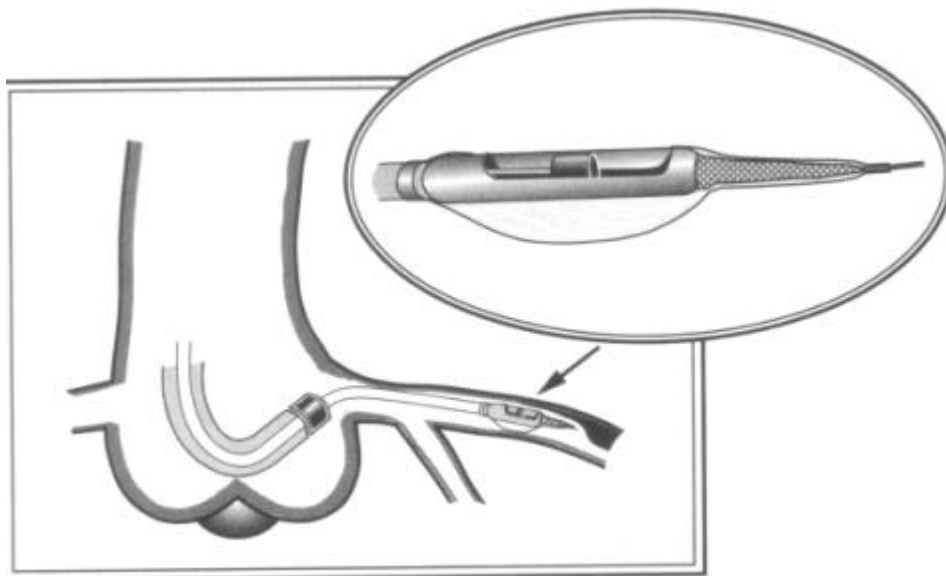


Bild 5: Der Vorschub des DCA-Katheters in die Koronarostien

1. Vorbereitung und Positionierung des Führungskatheters:

Der Führungskatheter (FK) wird mit ca. 8 ml heparinierter Kochsalzlösung gespült und die ebenfalls gespülte Einführhilfe (EFH) bis zum Anschlag durch den Führungskatheter vorgeschoben.

Ein J-Draht wird eingefädelt und über die Einführhilfe hinaus vorgeschoben. Der Führungskatheter wird mittels Einführhilfe und J-Draht in der Aortenwurzel positioniert. Die Einführhilfe und der J-Draht sollten gleichzeitig zurückgezogen und dabei der Führungskatheter bis unter das Koronarostium vorgeschoben werden. Anschließend wird das rotierende hämostatische Ventil (RHV) aufgesetzt und gespült. Der Führungskatheter wird unter leichtem Drehen vorsichtig in das Koronarostium gezogen.

Die entsprechende Koronararterie wird mit einem 9.5 bis 11 French Führungskatheter sondiert.

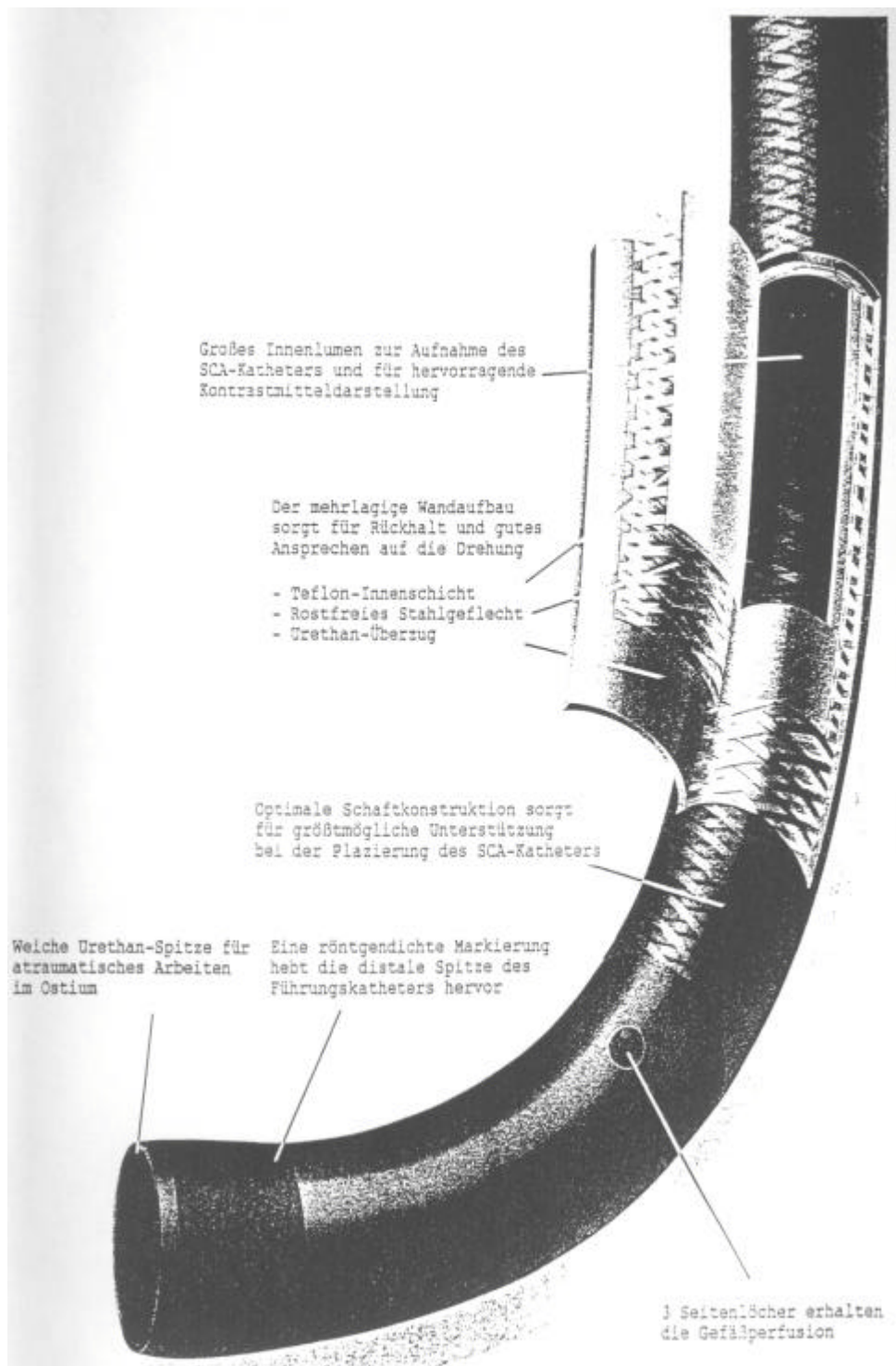
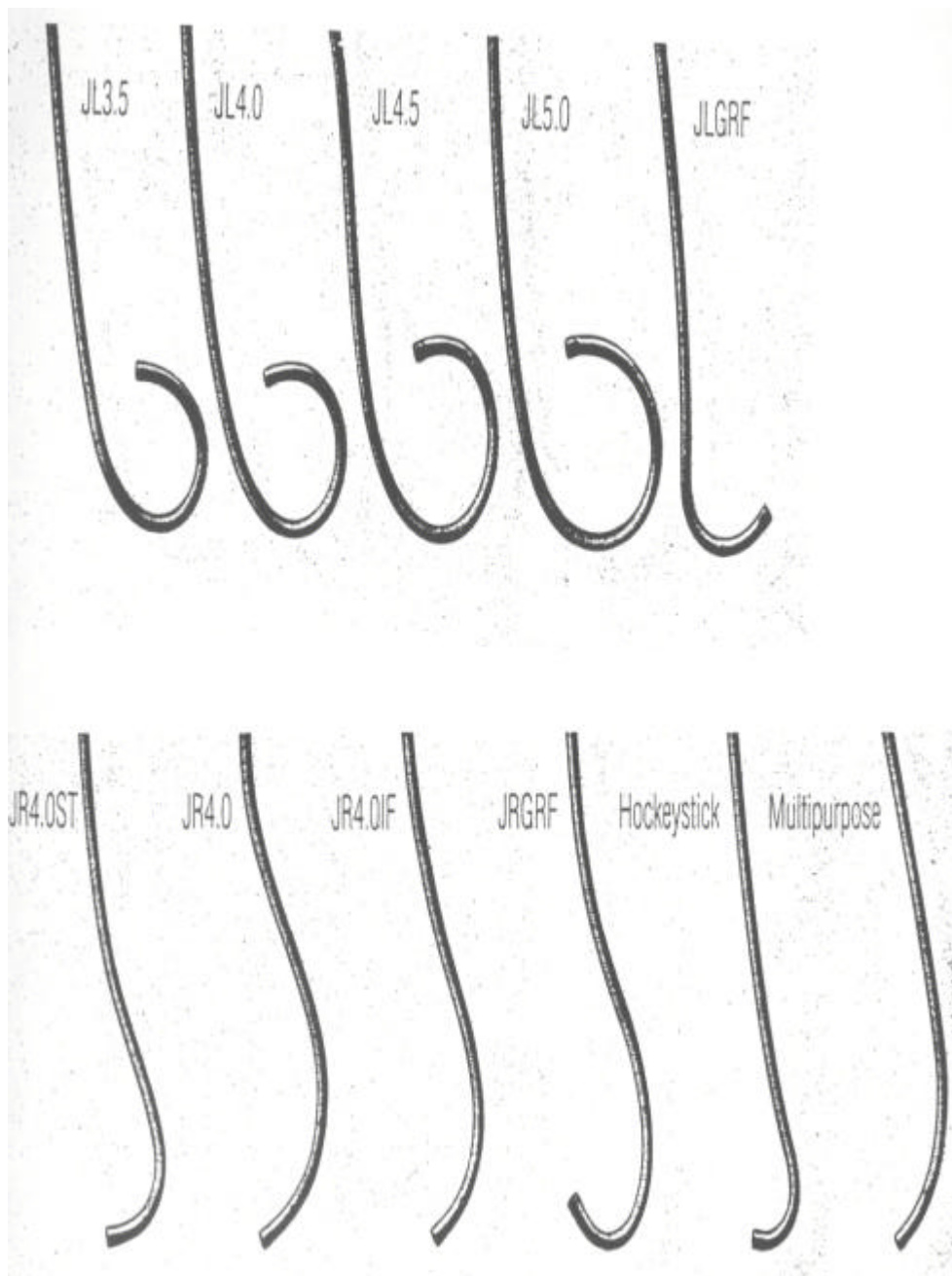


Bild 6: Der Aufbau eines DVI Führungskatheters

Der Arbeitsdurchmesser der verschiedenen Atherektomie-kathetersysteme ist sehr unterschiedlich. Somit ergeben sich auch unterschiedliche Kriterien zur DCA-Katheterauswahl.

Tabelle 3.5: Kriterien zur DCA-Katheterauswahl

Katheter- größe	Typ	empfohlener Arterien- durchmesser (mm)	maximaler Arbeits- durchmesser (mm)	Gehäuse- durchmesser (mm)
7F	EX	2.0-2.5	3.0	1.7
6F	EX	2.5-3.0	3.5	2.0
7F	EX	3.0-3.5	4.0	2.3
7F Graft	SCA-1	>3.75	4.5	2.3
7F Graft	EX	3.5-4.1	4.5	2.3
5F	GTO	2.25-2.75	3.0	1.7
6F	GTO	2.75-3.25	3.5	2.0
7F	GTO	3.25-3.75	4.0	2.3



9.5 F ID = 0.104“ für Sortiment rechts

10 F ID = 0.104“ für Sortiment links

Bild 7: Die verschiedenen DVI Führungskatheter

Es sollte ein Arbeitsdurchmesser gewählt werden, der nicht mehr als 0.5 mm über dem normalen Gefäßdurchmesser proximal bzw. distal der Läsion liegt.

Nach Überprüfung des koronarangiographischen Vorbefundes erfolgt die Darstellung der Koronararterien und der Atherektomiekatheter wird vorbereitet.

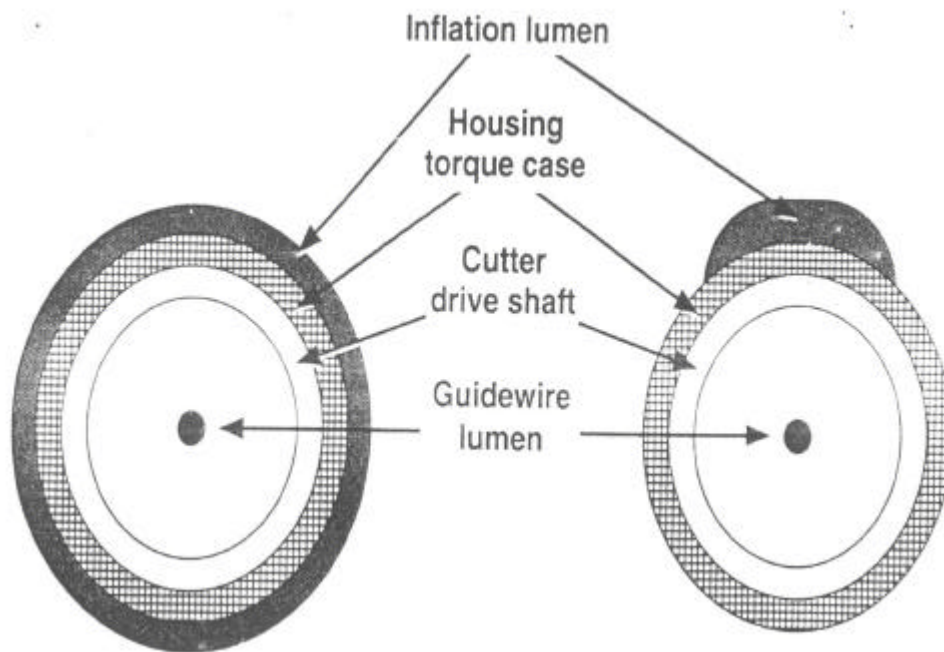


Bild 8: Die Komponenten des Atherekath im Querschnitt

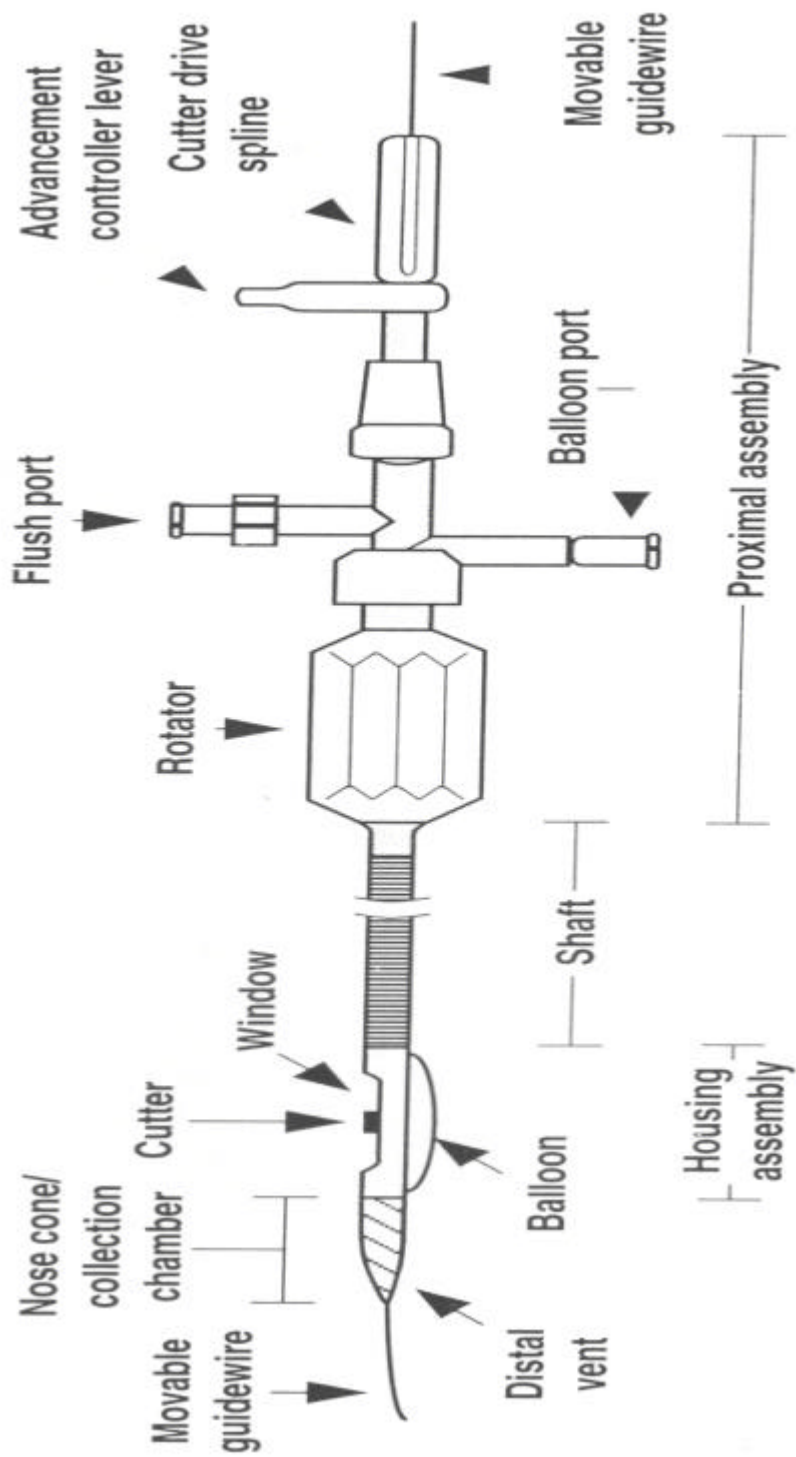


Bild 9: Die verschiedenen Komponenten des Atherokath

2. Vorbereiten des Atherektomiekatheters

Eine mit einem Kontrastmittelgemisch (50:50) gefüllte Spritze wird am Ballonzugang konnektiert und ca. 10 Sekunden aspiriert. Daraufhin sollte ein Teil des KM-Gemisches in den Katheter zurücklaufen, wobei dieser Vorgang zweimal wiederholt werden sollte. Nun wird ein Druckmanometer angeschlossen und die Ballonfunktion durch Inflation auf 4 Bar überprüft. Um den Atherektomiekatheter einzuführen, wird der Ballon wieder abgesaugt. Eine 10 ml Spritze mit heparinisierter Kochsalzlösung wird an den Spülzugang („Flush“) angesetzt und der Katheter wird gespült. Dabei sollte etwas Flüssigkeit aus dem Schneidfenster und dem Wellenansatz austreten (siehe BILD 10)

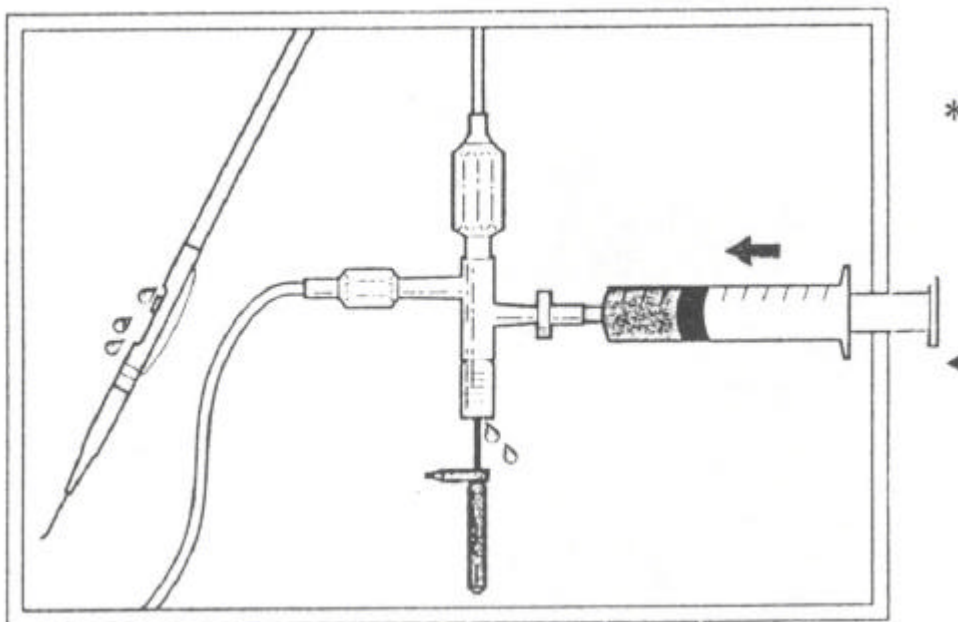


Bild 10: Spülflüssigkeitsaustritt aus dem Schneidfenster und dem Wellenansatz des Atherektomiekatheters

Der 0.014 Führungsdraht wird entweder bei geschlossenem Fenster vorwärts oder bei halb geöffnetem Fenster rückwärts in den Katheter eingeführt (siehe BILD 11)

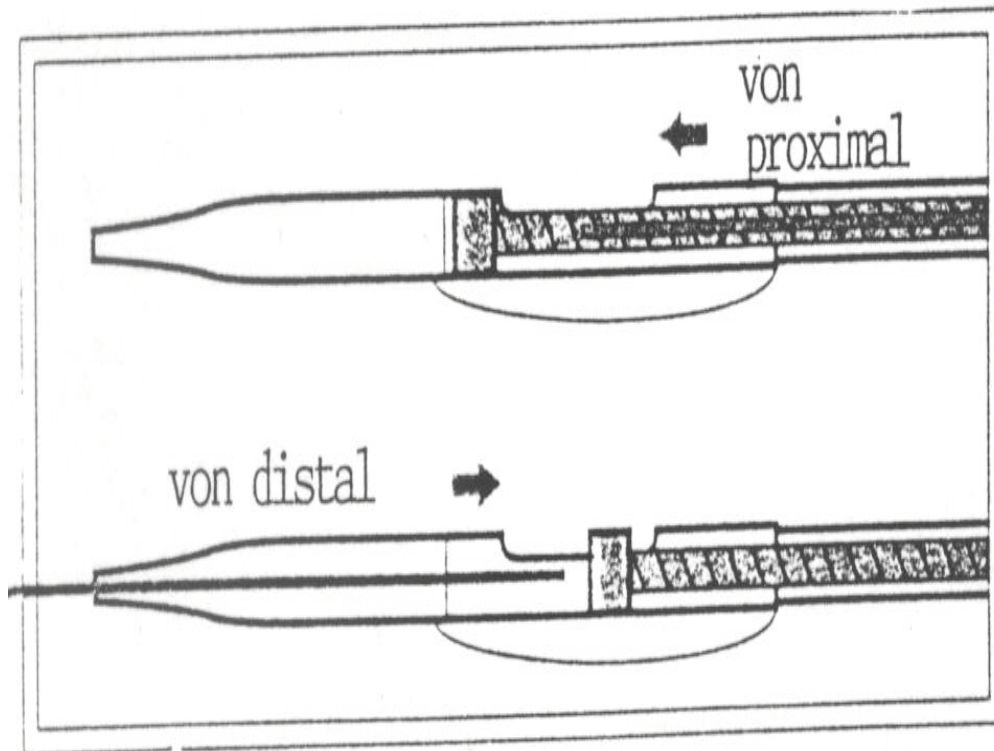


Bild 11: Die Einführung des Führungsdrahtes in den DCA-Katheter

Der Motorantrieb wird fest mit dem proximalen Adapter verbunden. Zu diesem Zweck wird das proximale Adapterende mit dem manuellen Vorschubhebel in die Öffnung des Motorantriebs vorgeschoben. Vor jedem Einsatz sollte eine Funktionsprüfung durchgeführt werden. Durch das Betätigen des EIN/AUS-Schalters wird der Motor angeschaltet und durch das Hin – und Herbewegen des Hebels auf der Antriebswelle wird die Beweglichkeit des Messers kontrolliert. Das Messer muß sich bei diesem Vorgang leicht bewegen lassen. Auch der Führungsdraht muß frei beweglich sein. Danach wird der Motor wieder ausgeschaltet.

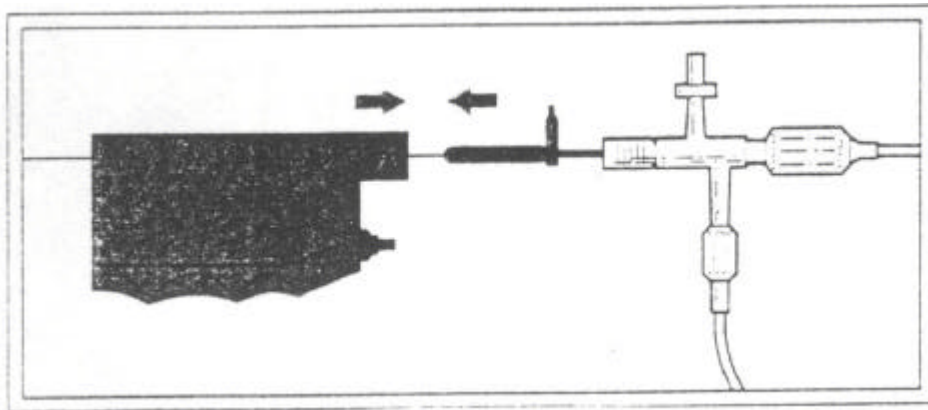


Bild 12: Der Verbinden des Motorantriebes mit dem proximalen Adapter des DCA-Katheters

Sind die Vorbereitungen abgeschlossen, wird das Messer im distalen Abschnitt der Schneidekammer positioniert und der Führungsdraht in den Atherektomiekatheter hineingeschoben.

3. Positionieren des Atherektomiekatheters

Nun wird das Kathetersystem über das hämostatische Ventil der Schleuse in die Femoralarterie eingeführt. Das Messer bleibt dabei vorne fixiert. Außerdem ist bei diesem Vorgang darauf zu achten, dass die Katheterspitze nicht abgeknickt wird. Der Atherektomiekatheter wird unter Durchleuchtungskontrolle bis in die Aorta ascendens vorgeschoben und vorerst dort belassen. Mit dem Führungsdraht wird zunächst das Koronargefäß sondiert. Nach dem Passieren der Stenose mit dem Draht wird der Katheter unter leichten Drehbewegungen langsam nach vorne geschoben und über den Draht in der Stenose platziert. Wenn sich die Schneidekammer nicht vollständig an der Läsion vorschieben lässt, kann eine weitere Sondierung unter langsamer, gewaltloser Drehbewegung versucht oder ein kleineres System eingewechselt werden. Eventuell ist auch eine Prädilatation der Läsion in Betracht zu ziehen. Um eine Traumatisierung oder Ruptur des Gefäßes oder eine Beschädigung des Katheters zu vermeiden, ist ein gewaltsames Vorschieben des Katheters zu unterlassen.

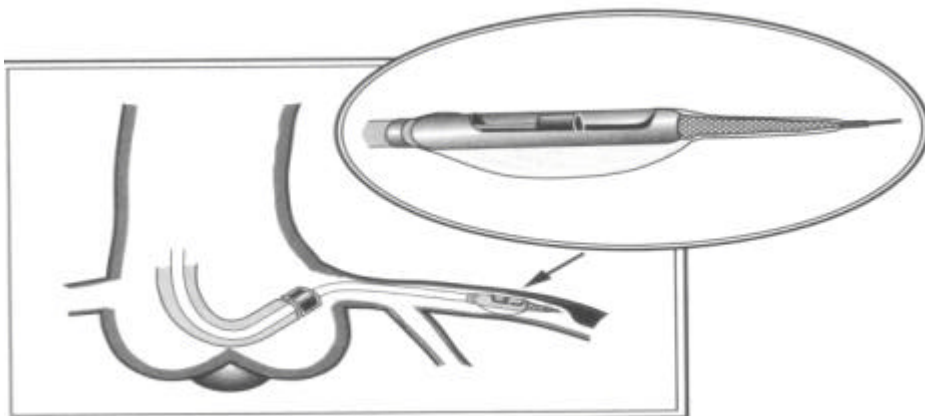


Bild 5: Vorschub des DCA-Katheters in die Koronarostien

4. Schneidevorgang

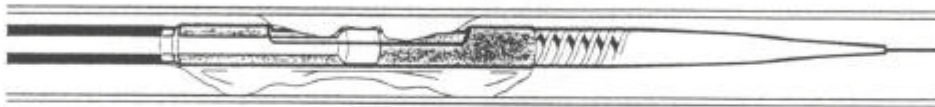
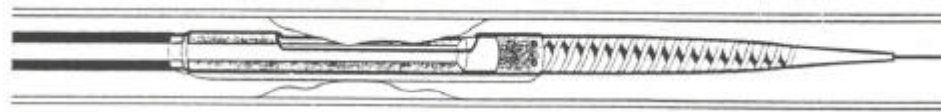
Nach Erreichen der Stenose wird das Messer nach proximal zurückgezogen, die Schneidekammeröffnung plaziert und dem Atherom gegenüber ausgerichtet. Der Ballon wird mit Hilfe einer Druckspritze auf 0.5 atm (7.5 psi) inflatiert. Dadurch wird das Plaquematerial in die Öffnung der Schneidekammer hineingedrückt und somit die Schneidekammer an der Stenose fixiert. Das Messer wird nun zurückgezogen. Der Führungsdraht sollte maximal 5 cm aus der Spitze des Katheters herausragen und dabei frei beweglich im Hauptgefäß liegen. Liegt der Draht während des Schneidevorganges in einem Seitenast, so kann dies zu Gefäßspasmen führen.

Der Führungsdraht wird mittels Torquer fixiert. Nun wird unter Durchleuchtungskontrolle der Motor eingeschaltet und das Messer mittels Vorschubhebel, langsam nach distal (vorne) bewegt. Dieser Vorgang sollte über mindestens 5 Sekunden dauern. Während der Rotation des Messers ist darauf zu achten, dass der Führungsdraht frei beweglich ist, sich nicht verkanntet oder mit rotiert, da dies eine Abscherung des Drahtes zur Folge haben könnte.

Das Messer wird anschließend wieder fixiert und der Motor ausgeschaltet. Das Messer bleibt vorne fixiert und verschließt so die Schneidekammer, da sonst die Gefahr der Embolisation durch abgeschnittenes Material besteht. Der Ballon wird entblockt. Nun kann die Schneidekammer gedreht und der Schneidevorgang an anderer Stelle wiederholt werden. Nach jedem Schneidevorgang sollte die Beweglichkeit des Drahtes überprüft werden. Außerdem bleibt das Messer jedes Mal in distaler Position und der Ballon wird abgesaugt.

Die Schnitte sollten unter Röntgenkontrolle und nur an den Stellen, wo angiographisch Plaquematerial nachweisbar ist, durchgeführt werden. Der Schneidevorgang wird so lange wiederholt, bis das gewünschte angiographische Ergebnis erzielt oder aber die Auffangkammer gefüllt ist. Normalerweise ist die Auffangkammer nach 4 bis 6 Schneidevorgängen gefüllt.


Eine gefüllte Auffangkammer ist unter Durchleuchtungskontrolle erkennbar, wenn das Messer nicht mehr ganz nach vorne geführt werden kann oder der Führungsdraht nicht mehr frei beweglich ist. Ist die Auffangkammer gefüllt, wird das System einschließlich Draht entfernt. Liegt ein befriedigendes Ergebnis oder eine gefüllte Schneidekammer vor, wird das Messer wieder in distale Position gebracht und der Katheter nach Ballondeflation langsam zurückgezogen.



- den Ballon auf 0,5 atm inflatieren



- den Ballon bei den ersten Schnitten auf max. 1,0 atm inflatieren, dann auf max. 2,0 atm



- langsam für 10 - 15 Sek. schneiden

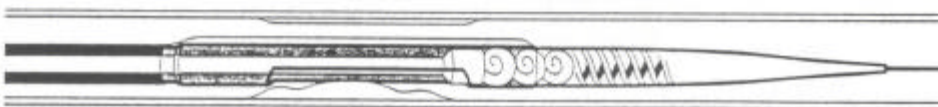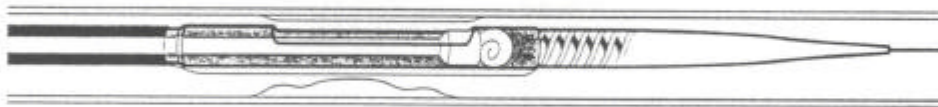


Bild 13: Schematische Darstellung des Schneidevorgangs

5. Materialentnahme

Eine mit Kochsalzlösung gefüllte Spritze wird auf die Katheterspitze aufgesetzt und die Sammelkammer über einem Auffanggefäß freigespült. In der Kammer verbleibendes Plaquematerial kann mit dem Führungsdrahtende entfernt werden.

Auch kann das Plaquematerial, das am Messer haften bleibt, mit Draht oder Kanüle entfernt werden. Vor erneuter Einführung des Katheters muß sichergestellt sein, dass sämtliches Plaquematerial aus der Schneidekammer eliminiert worden ist. Außerdem ist der Atherektomiekatheter erneut zu spülen.

Nach Abschluß der Behandlung wird zur Kontrolle und zur Dokumentation des Ergebnisses eine Koronarangiographie durchgeführt. Nach weiterer Überwachung der Patienten und Entfernung der Schleuse wird dem Patienten ein Kompressionsverband angelegt. Die Nachbehandlung der Patienten erfolgt mit Acetylsalicylsäure, Nitraten und Calciumantagonisten.

3.6: Auswertung und Beurteilung

Die Beurteilung und Auswertung der direktional koronaren Atherektomie wurde von zwei Untersuchern vorgenommen. In umstrittenen Fällen wurde ein dritter Untersucher zu Rate gezogen. Die Beurteilung erfolgte anhand der klinischen Ergebnisse, der koronarangiographischen Auswertung des Filmmaterials und den Erfahrungen während der direktional koronaren Atherektomie.

Die Quantifizierung des Stenosegrades der Koronargefäße wurde durch die koronarangiographische Auswertung des betroffenen Koronargefäßes nach der von Gensini vorgeschlagenen prozentualen Einteilung (25%-50%-75%-90%-99%-100%) (Gensini 1975) vorgenommen. Dabei wurden das stenotische Gefäßsegment und der unveränderte prä- und poststenotische Gefäßverlauf prozentual errechnet. Die angiographische Ebene mit dem höchsten Stenoseausmaß wurde zur Beurteilung herangezogen.

Die Intervention wurde als erfolgreich gewertet, wenn folgende Kriterien erfüllt waren:

- 1) Platzierung des Atherektomiekatheters.
- 2) Entfernung von Gewebe aus dem stenotischen Gefäß.
- 3) Restenose < 50 % nach der Atherektomie.
- 4) Keine schwerwiegenden kardialen oder peripheren Komplikationen.

1 bis 3 = methodischer Erfolg (Primärerfolg)

1 bis 4 = klinischer Erfolg

Um die Langzeitergebnisse der direktional koronaren Atherektomie zu beurteilen wurde bei den Patienten erneut eine Koronarangiographie durchgeführt. Dabei betrug der Zeitraum zwischen der direktional koronaren Atherektomie und der Kontrollangiographie mindestens 6 Monate.

Eine Einengung des atherektomierten Gefäßsegments von über 50 % bei der Kontrollangiographie wurde als Rezidivstenose betrachtet.

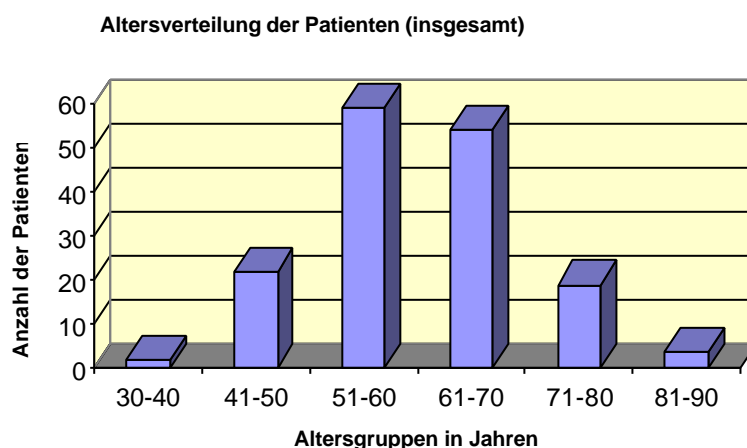
3.7: Statistische Auswertung

Zur Beschreibung der Verteilung bei stetigen Merkmalen wurden, je nach Eigenschaft der Merkmale, der arithmetische Mittelwert (\bar{x}) und die Standardabweichung (s) oder der Median (X) und die Spannweite (R) bestimmt.

4 Ergebnisse

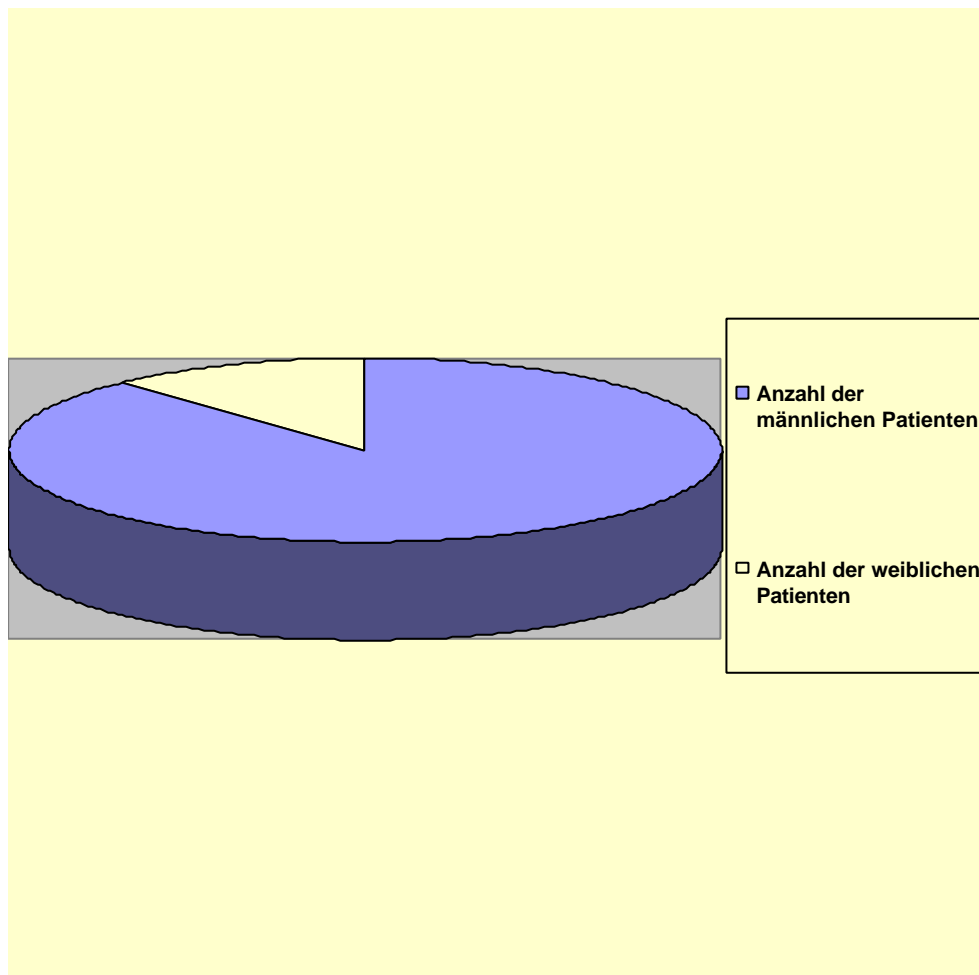
Im Rahmen dieser vorliegenden Studie wurden die Langzeitergebnisse nach direktional koronarer Atherektomie untersucht. Im Zeitraum von 1990 bis 1995 wurden in der Medizinischen Klinik der Justus-Liebig- Universität in Gießen an 160 Patienten die direktional koronare Atherektomie durchgeführt. Dabei befanden sich 2 Patienten (1.2%) in der Gruppe der 30-40 jährigen, 22 Patienten (13.8 %) in der Gruppe der 41-50 jährigen, 59 Patienten (36.8 %) in der Gruppe der 51-60 jährigen, 54 Patienten (33.8 %) in der Gruppe der 61-70 jährigen, 19 Patienten (11.9 %) in der Gruppe der 71-80 jährigen und 4 Patienten (2.5 %) befanden sich in der Gruppe der 81-90 jährigen. Das Altersspektrum der Patienten reichte von 37 bis 88 Jahren, im Mittel waren die Patienten 60 Jahre alt (siehe Abb. 4.1).

Abb. 4.1: Die Altersverteilung der Patienten insgesamt



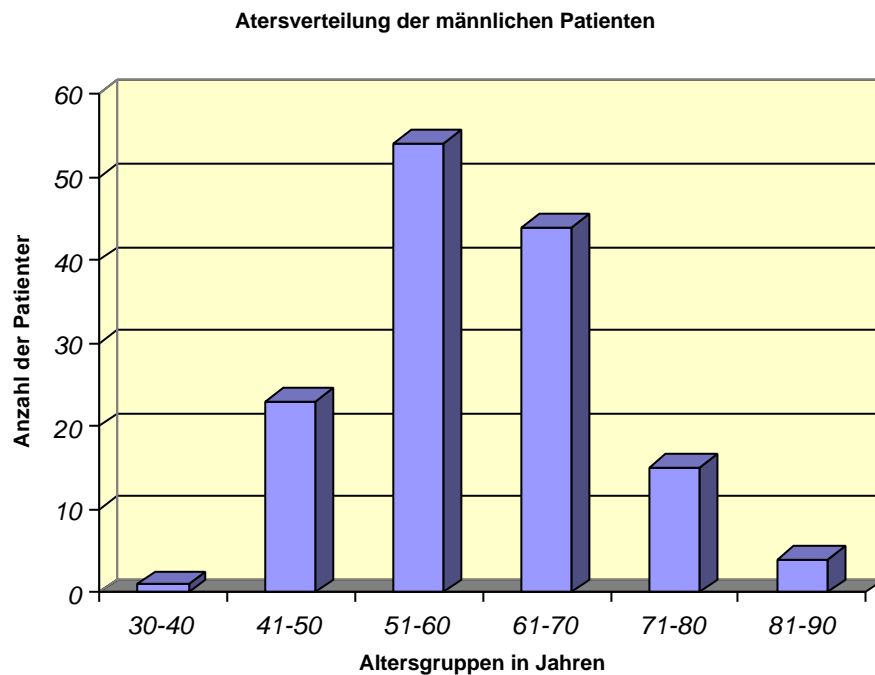
Das Patientenkollektiv setzte sich aus 19 weiblichen Patienten (12 %) und 141 männlichen Patienten (88 %) zusammen (siehe Abb. 4.2).

Abb. 4.2: Die Zusammensetzung des Patientenkollektivs



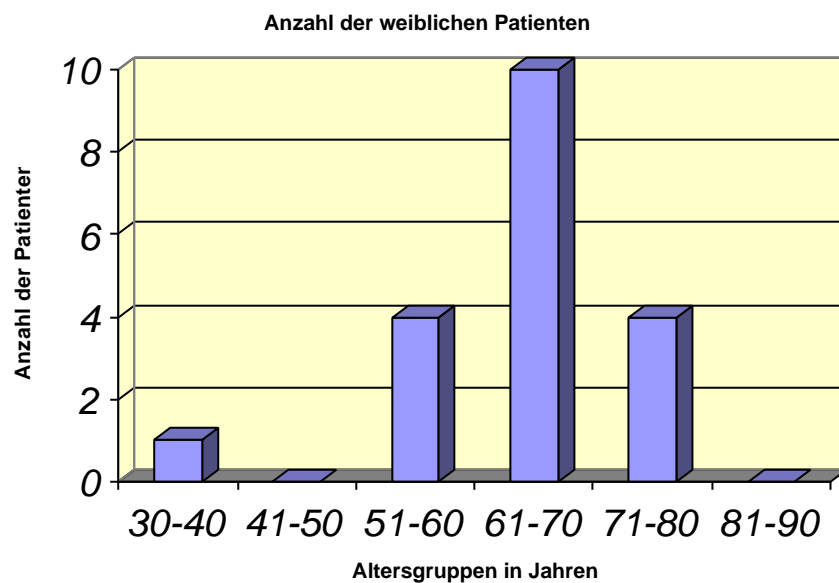
Das Altersspektrum der männlichen Patienten reichte von 37 bis 88 Jahren, dabei befand sich 1 Patient (0.7 %) in der Gruppe der 30-40 jährigen, 23 Patienten (16.3 %) in der Gruppe der 41-50 jährigen, 54 Patienten (38.3 %) in der Gruppe der 51-60 jährigen, 44 Patienten (31.2 %) in der Gruppe der 61-70 jährigen, 15 Patienten (10.6 %) in der Gruppe der 71-80 jährigen und 4 Patienten (2.9 %) in der Gruppe der 81-90 jährigen. Im Mittel waren die männlichen Patienten 60 Jahre alt (siehe Abb. 4.3).

Abb. 4.3: Altersverteilung der männlichen Patienten



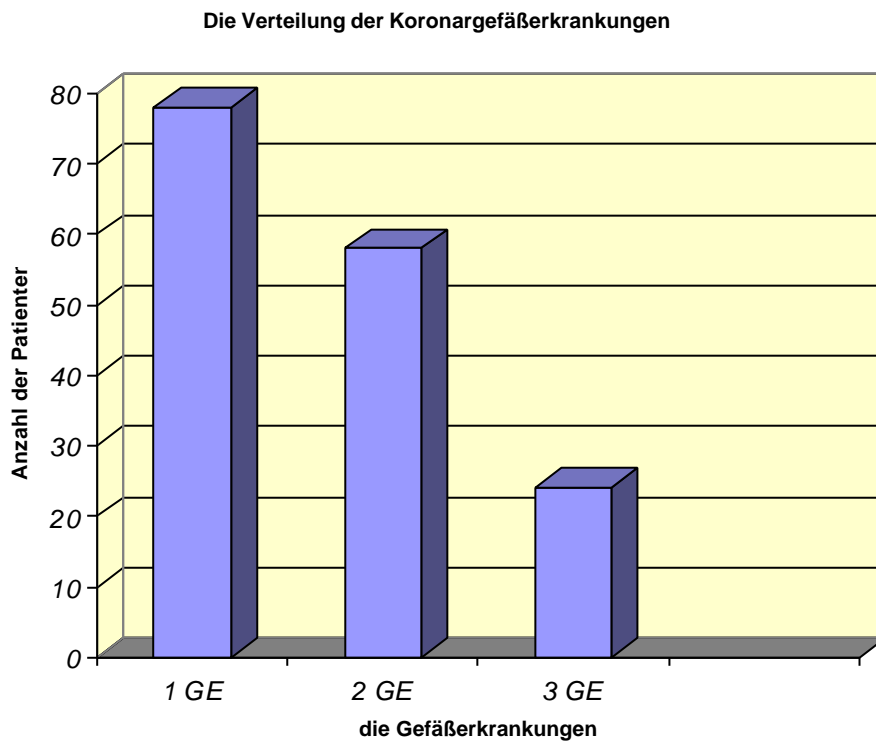
Das Altersspektrum der weiblichen Patienten reichte von 40 bis 78 Jahren, dabei befand sich 1 Patientin (5.3 %) in der Gruppe der 30-40 jährigen, 4 Patientinnen (21 %) in der Gruppe der 51-60 jährigen, 10 Patientinnen (52.7 %) befanden sich in der Gruppe der 61-70 jährigen und 4 Patientinnen (21 %) befanden sich in der Gruppe der 71-80 jährigen. Im Mittel waren die Patientinnen 65 Jahre alt (siehe Abb. 4.4).

Abb. 4.4: Die Altersverteilung der weiblichen Patienten



Von den 160 Patienten hatten 78 Patienten (48.7 %) eine koronare Eingefäßerkrankung, 58 Patienten (36.3 %) hatten eine koronare Zweigefäßerkrankung und 24 Patienten (15 %) hatten eine koronare Dreigefäßerkrankung.

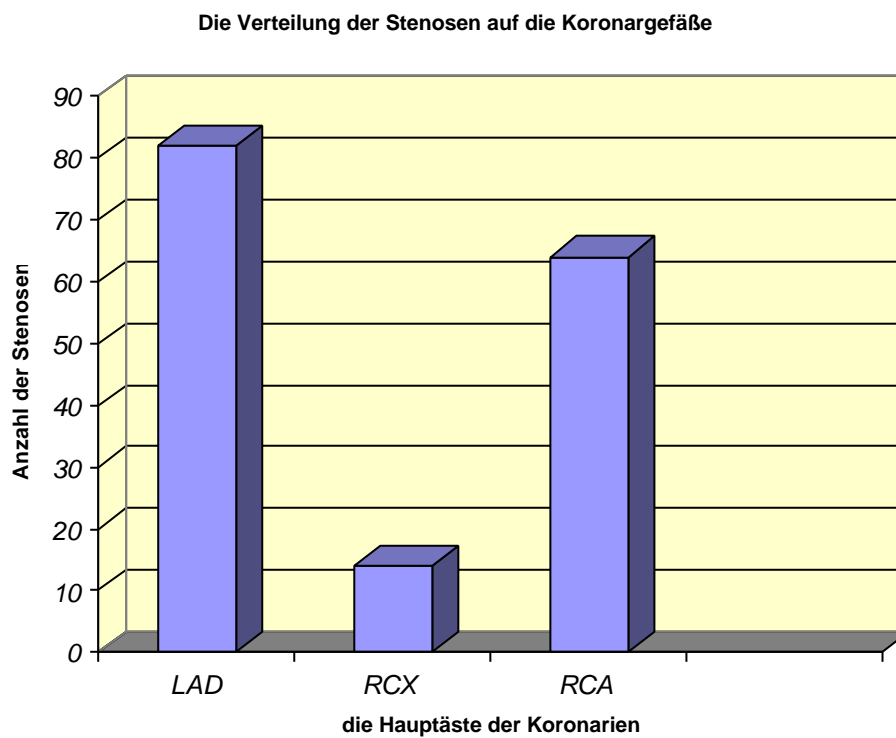
Abb. 4.5: Die Verteilung der Koronargefäßerkrankungen



Die Verteilung der Stenosen auf die Gefäße war wie folgt:

Von den 160 Patienten hatten 82 Patienten (51.3 %) eine Stenose an der linken Koronararterie (LAD), 14 Patienten (8.7 %) hatten eine Stenose am Ramus circumflexus (RCX) und 64 Patienten (40 %) hatten die Primärläsion an der rechten Koronararterie (RCA):

Abb. 4.6: Die Verteilung der Stenosen auf die Koronargefäße



Bei 17 der 160 atherektomierten Patienten (10.6 %) konnte die Bestimmung der Ejektionsfraktion nicht durchgeführt werden.

2 Patienten (1.3 %) hatten eine Ejektionsfraktion von < 30 %,

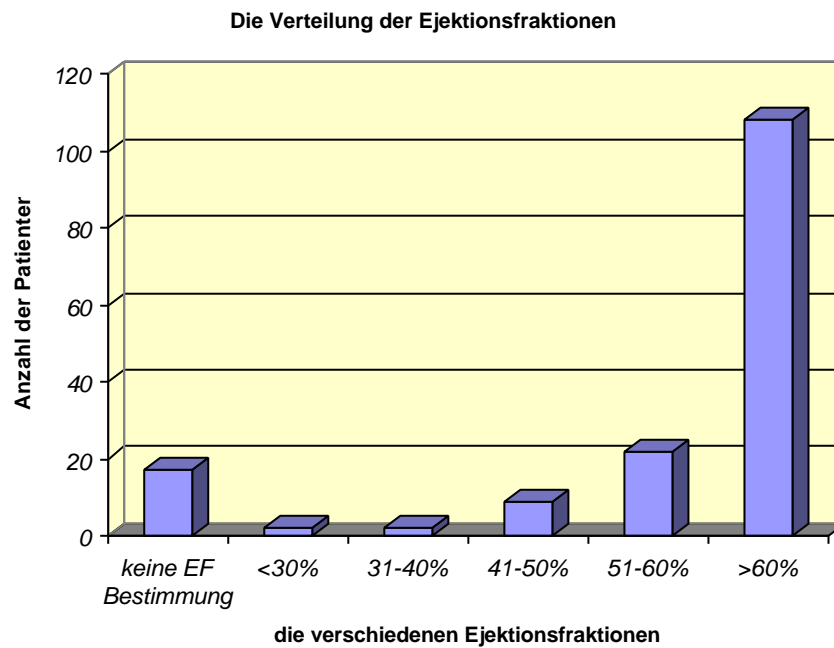
2 Patienten (1.3 %) hatten eine Ejektionsfraktion von 31-40 %,

9 Patienten (5.6 %) hatten eine Ejektionsfraktion von 41-50 %,

22 Patienten (13.7 %) hatten eine Ejektionsfraktion von 51-60 %

und insgesamt 108 Patienten (67 %) hatten eine Ejektionsfraktion von > 60 %.

Abb. 4.7: Die Verteilung der Ejektionsfraktionen



Von den 160 Patienten hatten insgesamt 7 Patienten (4.4 %) eine Neigung zu Koronarspasmen. 1 Patient (0.6 %) hatte eine Koronaranomalie, wobei der Ramus circumflexus aus der rechten statt aus der linken Koronararterie abging. 2 Patienten (1.3 %) hatten einen linksventrikulären Thrombus.

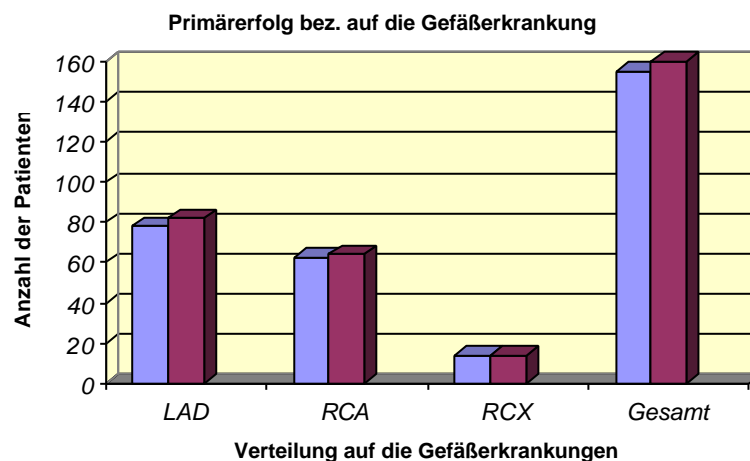
4.1 Der Primärerfolg nach der direktional koronaren Atherektomie

Es ergaben sich für die 160 Patienten nach der Stenoselokalisierung (LAD, RCA und RCX) folgende Ergebnisse:

82 Patienten hatten eine Stenose an der LAD, davon hatten 78 Patienten (95.1%) nach der direktional koronaren Atherektomie einen Primärerfolg. 64 Patienten hatten eine Stenose an der RCA, davon hatten nach der Atherektomie 63 Patienten (98.4%) einen Primärerfolg.

Eine Stenose an der RCX hatten 14 Patienten, davon hatten alle 14 Patienten (100%) einen Primärerfolg. Von den 160 Patienten hatten insgesamt 155 Patienten (96.9%) nach der direktional koronaren Atherektomie einen Primärerfolg.

Abb. 4.8: Primärerfolg nach der DCA



Rot = Anzahl der Stenosen

Blau = Anzahl der Primärerfolge

4.2 Komplikationen

Komplikationen an der LAD:

Von den 82 Patienten mit einer Stenose an der LAD hatten 4 Patienten (4.9%), nach der direktional koronaren Atherektomie, eine Komplikation an den Koronarien.

1 Patient hatte nach Atherektomie einen Frühverschluss mit anschließender Koronarangiographie und erfolgreiche PTCA noch am gleichen Tag.

1 Patient wurde an einer Rezidivstenose (bei Zn. PTCA mit Rezidivstenose) erfolgreich atherektomiert , hatte einen thrombotischen Verschluss mit akutem VWI und erfolgreicher Wiedereröffnung einen Tag später.

1 Patient hatte nach primär erfolgreicher Atherektomie eine frühe Reoklusion mit darauf folgender PTCA und Stenteinlage zwei Wochen später.

1 Patient mit erfolgloser Atherektomie bei stabiler AP erhielt noch in gleicher Sitzung eine Rotablationsangioplastie.

Komplikationen an der RCA:

Von den 64 Patienten mit einer Stenose an der RCA hatten insgesamt 3 Patienten (4.7%) nach der Atherektomie eine Komplikation.

1 Patient hatte einen erfolglosen Versuch der Wiedereröffnung einer Stenose mit der direktional koronaren Atherektomie und war trotz erfolgloser Atherektomie in klinisch stabilem Zustand.

1 Patient erhielt eine Atherektomie und PTCA einer Stenose mit befriedigendem Langzeitergebnis, jedoch mit der Ausbildung eines Aneurysmas an der atherektomierten Stelle.

1 Patient hatte nach Atherektomie eine Dissektion im Bereich der atherektomierten Stelle, jedoch ohne wesentliche Lumeneinengung.

Komplikationen an der RCX:

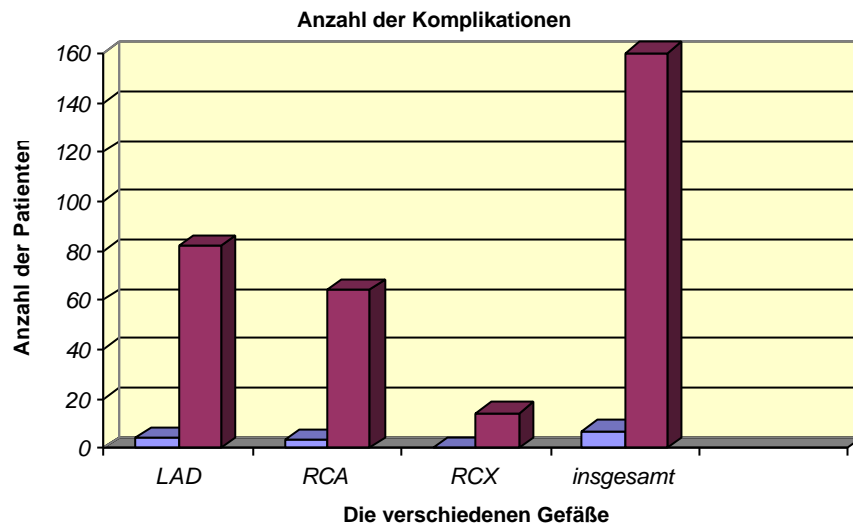
Bei Patienten mit einer Stenose an der RCX gab es nach Atherektomie keine Komplikationen.

Insgesamt erlitten von 160 Patienten nach Durchführung der direktional koronaren Atherektomie 7 Patienten (4.4%) eine Komplikation.

Komplikationen an den peripheren Gefäßen:

Von 160 Patienten hatten insgesamt 5 Patienten (3.1%) nach der direktional koronaren Atherektomie ein Aneurysma spurium an der rechten Arteria femoralis zu beklagen. Diese Patienten mußten im weiteren Verlauf gefäßchirurgisch versorgt werden.

Abb. 4.9: Anzahl der Komplikationen



Blau = Anzahl der Komplikationen

Rot = Anzahl der Stenosen bezogen auf die Koronargefäße

4.3 Langzeitergebnisse nach direktonal koronarer Atherektomie

Bei der Wiedereinbestellung der 160 Patienten zur Nachuntersuchung waren mittlerweile 4 Patienten (2.5%) verstorben. 13 Patienten erschienen nicht zur Nachuntersuchung oder konnten nicht mehr erreicht werden. Insgesamt 143 Patienten (89.4%) konnten in der kardiologischen Ambulanz nachuntersucht werden.

In der kardiologischen Ambulanz erfolgte die Anamnese, die körperliche Untersuchung, die Blutabnahme, ein EKG sowie ein Belastungs-EKG der Patienten, um letztendlich eine Kontrollangiographie durchzuführen. Von den 143 Patienten hatten 52 Patienten (36.3%) eine unauffällige Ergometrie und somit keinen Anhalt auf eine Progredienz der koronaren Herzerkrankung. Diese Patienten hatten ein klinisch gutes Langzeitergebnis.

Nachuntersuchung:	n	%
1. Patienten mit AP:	47	32.9
2. Patienten mit AP und patholog. Ergo:	14	9.8
3. Patienten mit nur patholog. Ergo:	16	11.2
4. Patienten ohne AP und unauffälliger Ergo:	94	65.7

Insgesamt erhielten 91 Patienten eine Kontroll-Coronarangiographie. Dabei betrug das kürzeste Intervall zwischen DCA und Kontroll-Coro 6 Monate und das längste Intervall 37 Monate. Das durchschnittliche Intervall zwischen DCA und Kontroll-Coro lag bei 16 Monaten.

Definition gutes Langzeitergebnis:

1. Klinisch gutes Langzeitergebnis lag vor, wenn der Patient nach 6 Monaten beschwerdefrei war.
2. Angiographisch gutes Langzeitergebnis lag vor, wenn die Restenose < 50% war.

Von den 143 nachuntersuchten Patienten hatten insgesamt 107 Patienten ein gutes Langzeitergebnis und 36 Patienten eine Restenose. Ein klinisch gutes Langzeitergebnis hatten 52 Patienten (48.6%) und ein angiographisch gutes Langzeitergebnis konnte bei 55 Patienten (51.4%) dargestellt werden.

<u>Gutes Langzeitergebnis:</u>	<u>n</u>	<u>%</u>
1. klinisch gutes Langzeitergebnis:	52	48.8
2. angiographisch gutes Langzeitergebnis:	55	51.4

Die Verteilung der Langzeitergebnisse bezogen auf die einzelnen KoronargefäÙe stellt sich wie folgt dar.

<u>Gutes Langzeitergebnis:</u>	<u>n</u>	<u>%</u>
<u>LAD</u>		
nur klinisch	29	27.1
angiographisch	25	23.4
<u>RCX</u>		
nur klinisch	8	7.5
angiographisch	4	3.7
<u>RCA</u>		
nur klinisch	15	14.0
angiographisch	26	24.3

Die Langzeitergebnisse insgesamt bezogen auf die 143 nachuntersuchten Patienten:

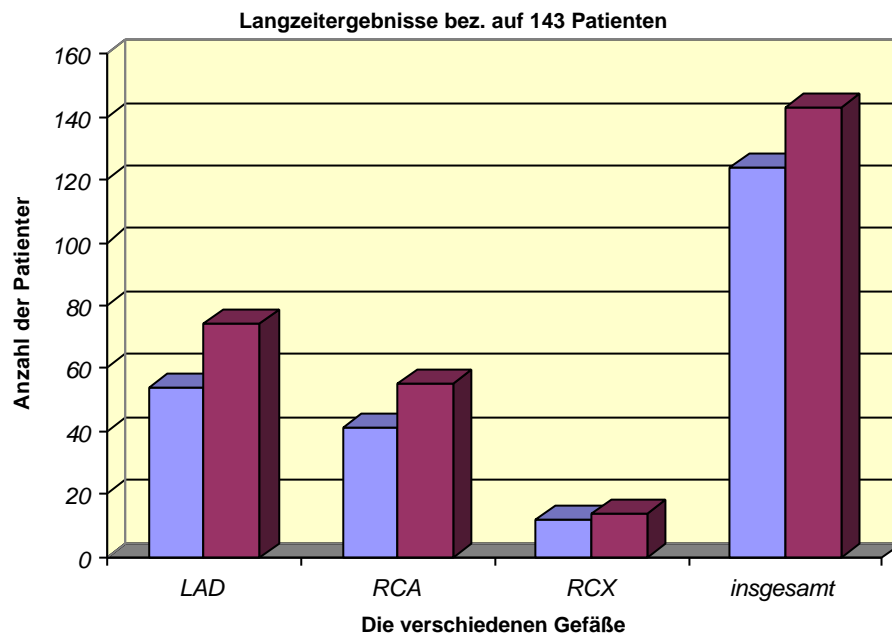
Von den 74 Patienten mit einer Atherektomie an der LAD, hatten insgesamt 54 Patienten (72.9%) ein gutes Langzeitergebnis.

Von den 55 Patienten die eine Atherektomie an der RCA erhielten, hatten 41 Patienten (74.5%) ein gutes Langzeitergebnis.

Von den 14 Patienten die eine Atherektomie an der RCX erhielten, hatten 12 Patienten (85.7%) ein gutes Langzeitergebnis.

Insgesamt hatten also von den 143 nachuntersuchten Patienten nach direktional koronarer Atherektomie 107 Patienten (81.8%) ein gutes Langzeitergebnis.

Abb. 4.10: Langzeitergebnisse bezogen auf die 143 nachuntersuchten Patienten



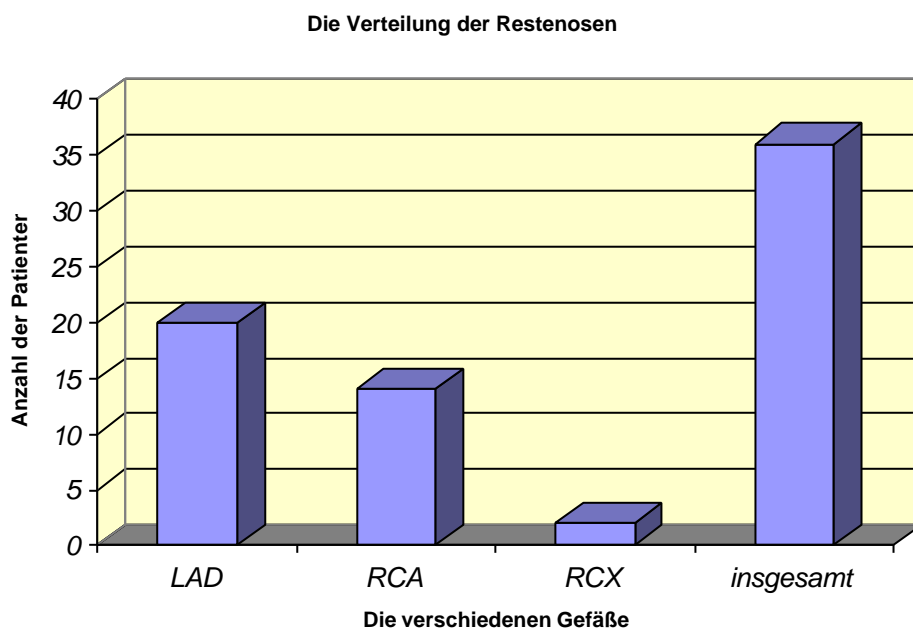
Blau = Anzahl der Patienten mit gutem Langzeitergebnis (insg.)

Rot = Anzahl der durchgeführten Atherektomien

Bei insgesamt 91 Patienten (63.6%) wurde eine Kontroll-Coro durchgeführt. Von den 91 Patienten hatten nach der direktional koronaren Atherektomie an der LAD 20 Patienten (22.0%) eine Restenose. Nach Atherektomie an der RCA hatten 14 Patienten (15.4%) eine Restenose und nach Atherektomie an der RCX hatten 2 Patienten (2.2%) eine Rezidivstenose.

Insgesamt lag somit bei 36 der 91 nachangiographierten Patienten eine Rezidivstenose (>50%) vor. Dies entspricht einer Restenoserate von 39.6%.

Abb. 4.11: Die Verteilung der Restenosen auf die Koronargefäße



Bei den 36 Patienten mit einer Rezidivstenose (>50%) erfolgte die weitere Behandlung wie folgt:

Weitere Behandlung der Restenosen:	n	%
PTCA und Atherektomie	5	13.9
PTCA	12	33.3
PTCA und Stent	5	13.9
Rotablationsangioplastie	2	5.6
ACB-Operation	9	25
Konservativ	3	8.3

5 Diskussion

5.1 Beurteilung der DCA anhand der eigenen Ergebnisse und der Literatur

Durch die Weiterentwicklung der percutan transluminal coronaren Angioplastie in den letzten zwanzig Jahren, konnte diese bei der Therapie von Koronarstenosen zu einem Routineeingriff entwickelt werden. Durch den Einsatz der PTCA konnte die Überlebensdauer von Patienten mit Koronarerkrankungen entscheidend verbessert werden (Rosing et al. 1987). Mit der Weiterentwicklung der PTCA und der parallel dazu wachsenden praktischen Erfahrungen der Untersucher konnte der Primärerfolg inzwischen auf 90 bis 95 % gesteigert werden.

Die Akutverschlussrate und die Komplikationen konnten mittlerweile auf 2.5 bis 4.5 % reduziert werden (Block 1990, Dorrón et al. 1988, Ellis et al. 1988b, King 1990, Simpson et al 1982). Jedoch gilt bis heute immer noch die Restenoserate nach PTCA als eines der größeren Probleme. Die Restenoserate konnte bislang nur auf 17 bis 40 % reduziert werden (Faxon et al.1990, Meier 1991, Reeder et al. 1988, Vallbracht et al. 1990).

Durch die direktional koronare Atherektomie, die in Gießen bei insgesamt 160 Patienten durchgeführt wurden, konnte ein Primärerfolg von 96,9 % (155/160) erreicht werden. Betrachtet man die Primärerfolgsrate aus der Literatur, so ergibt sich eine 80-91 % ige Akuterfolgsrate (Fishmann et al. 1991, Hinohara et al. 1990 b/c, Jonson et al. 1990, Rogers et al. 1990, Schröder et al.

1991a, Selmon et al. 1991, Walford et al. 1991, Yakubov et al. 1991). Nach erfolgloser PTCA konnten in Gießen 7 von 7 Patienten erfolgreich atherektomiert werden.

Eine spornartige Einengung oder eine außerordentliche Elastizität des Gefäßes wurde als Ursache für den Misserfolg der PTCA angesehen (Robertson et al. 1991, Schröder et al. 1990/1991). Eine dauerhafte Aufweitung des stenosierten Gefäßes konnte, trotz optimaler Platzierung und vollständiger Entfaltung eines adäquat dimensionierten Ballons, nicht erreicht werden. Durch den Einsatz der direktional koronaren Atherektomie (durch Exzision des stenosierenden Gewebes), gelang jeweils eine effektive Beseitigung der Stenose.

Der Einsatz der direktional koronaren Atherektomie als Notfalleingriff (rescue Atherektomie alternativ zur Operation), wird in der Literatur mit Akuterfolgsraten von bis zu 78 % beschrieben (Höfling et al. 1991a/b, Larkin et al. 1991, Vetter et al 1991). Im Einsatz der direktional koronaren Atherektomie als Notfalleingriff nach erfolgloser PTCA, könnte eine weitere Indikation für die DCA liegen. Derzeit liegen jedoch für die abschließende Beurteilung noch zu wenige Ergebnisse vor.

Die kardiale Komplikationsrate (Dissektion, thrombotischer Verschuß, akuter Myokardinfarkt, notfallmäßige Bypassoperation und Todesfälle) war in Gießen mit insgesamt 4.4 % (7/160) nur unwesentlich höher als die der Ballondilatation und anderer Atherektomie-Studien (Simson et al 1990a). Andere kardiologische Zentren konnten sogar noch geringere Komplikationsraten erzielen.

So hatten z.B. Fishmann 2.5 % (4/161) und Selmon 3.4 % (29/848) kardiale Komplikationen zu verzeichnen (Fishmann et al. 1991, Selmon et al. 1991). Für die Entstehung der Komplikationen sind wahrscheinlich unter anderem die verhältnismäßig großen Führungskatheter mit einem Außendurchmesser von 9.5 bis 11 French und die schwierige Handhabung des relativ steifen Atherektomiekatheters (Durchmesser von 5 bis 7 French) verantwortlich zu machen. Dadurch verlief die Lernkurve bei der direktional koronaren Atherektomie wesentlich flacher als bei der PTCA. Auch geübte Anwender brauchten in der Anfangszeit für eine Prozedur der direktional koronaren Atherektomie meistens mehr Zeit und damit verbunden auch mehr Durchleuchtungszeit als für eine einfache PTCA oder Stentimplantation (Federmann et al. 1994).

Die Häufigkeit der Restenosen nach direktional koronarer Atherektomie lag in Gießen bei 39.6 % (36/91) und lag damit etwas höher als bei vergleichbaren Studien. Betrachtet man die Ergebnisse der direktional koronaren Atherektomie in der Literatur, so ergeben sich Restenoseraten von 30 bis 45 % (Fishmann et al. 1991, Selmon et al. 1991, Simpson et al. 1990b, Walfort et al. 1991, Yakubov et al. 1991).

Bei 161 atherektomierten Patienten hatte z.B. Fishmann eine Restenoserate von 31 %. Selmon berichtete bei 800 atherektomierten Patienten über eine Restenoserate von 36 % und Yakubov hatte bei 55 Patienten eine Restenosehäufigkeit von 44 %. Somit lag die Rezidivhäufigkeit nach der direktional koronaren Atherektomie deutlich höher als nach PTCA in vergleichbaren Fällen.

Die anfänglichen Erwartungen, durch die direktionale koronare Atherektomie (durch Exzision des atheromatösen Materials) die Restenoseraten deutlich zu senken und eine Alternative zur PTCA zu finden, wurden bislang nicht erfüllt.

Eine histologische Aufarbeitung des exzidierten Materials bei der direktionalen koronaren Atherektomie wurde während dieser Studie in Gießen nicht ausgewertet. Abgesehen vom therapeutischen Nutzen, ermöglicht die Gewinnung von Plaquematerial, bei der Auswertung der Literatur auch die Unterscheidung der Stenosen hinsichtlich ihrer Histologie und Zellularität.

Exzidiertes Material von Restenosen imponierten elektronenmikroskopisch durch Zellen mit hoher sekretorischer Aktivität. Außerdem zeigten kultivierte glatte Muskelzellen des exzidierten Materials aus dem Restenosegewebe eine um Faktoren höhere Proliferations- und Migrationsaktivität im Vergleich zu Primärstenosezellen (Bauriedel et al. 1991a/c, Simpson et al. 1991). Dies führt zu der Vermutung, dass zelluläre Mechanismen bei der Entstehung von Restenosen eine erhebliche Rolle einnehmen (Liu et al. 1989, Schinko et al. 1990).

Möglich ist das Induzieren der zellulären Mechanismen durch eine zu aggressive Ablationstechnik, die zu einer Gefäßwandverletzung bei der Exzision des atherosklerotischen Materials mit der darauf folgenden überschießenden Gewebsneubildung im Rahmen von Wundheilungsprozessen führt.

Folgen hiervon sind Gewebsreaktionen, die sich als zelluläre Gewebsvermehrung und Intimahyperplasie bemerkbar machen. Dies könnte eine mögliche Ursache für die hohe Rezidivrate nach direktional koronarer Atherektomie darstellen (Dartsch et al. 1990, Dick et al. 1990, Höfling et al. 1991a, Selmon et al. 1990a, Waller et al. 1990a/b).

Jedoch gibt es auch Arbeitsgruppen die einen Zusammenhang zwischen der Menge des exziierten Plaquematerial und einer Restenosehäufigkeit nicht darstellen konnten. Diese vermuteten eine eher zu geringe Lumenrekonstruktion als Ursache für die zu hohe Rezidivhäufigkeit (Kuntz et al 1991).

5.2 Vergleich der DCA mit der Ballondilatation anhand der Literatur

Die ersten kontrollierten Studien zur Feststellung der Wirksamkeit der direktional koronaren Atherektomie im Vergleich zur PTCA wurden noch in einem frühen Stadium der Technologieentwicklung und der Erfahrung im Umgang mit der Atherektomie durchgeführt. So waren sowohl in der CAVEAT- wie auch in der CCAT-Studie die Ergebnisse bezüglich der initial angiographischen Parameter nach der direktional koronaren Atherektomie deutlich besser als bei der PTCA (Topol et al. 1993, Adelman et al. 1993).

In der CAVEAT-Studie konnte eine Residualstenose von 29 % nach DCA vs. 36 % nach PTCA aufgezeigt werden. In der CCAT-Studie waren die Residualstenosen nach DCA 25 % vs. 33 % nach der PTCA. Diese vorteilhafte Ausgangssituation konnte sich allerdings in der jeweiligen Kontrolle nach 6 Monaten nicht behaupten. Dementsprechend betrug die Restenoserate nach 6 Monaten in der CAVEAT-Studie 50 % nach DCA vs. 57 % nach PTCA und in der CCAT-Studie 46 % nach DCA vs. 43 % nach der PTCA.

Tabelle 5.1: Die Ergebnisse der CAVEAT-Studie

	DCA	PTCA
Residualstenose (%)	29	36
Restenose nach 6 Monaten (%)	50	57
Inzidenz von Komplikationen (%)	8,6	4,6

Tabelle 5.2: Die Ergebnisse der CCAT-Studie

	DCA	PTCA
Residualstenose (%)	25	33
Restenose nach 6 Monaten (%)	46	43

Die angiographische Restenoserate nach der direktional koronaren Atherektomie lag damit höher als diejenige, die in vorklinischen Studien bei der Erprobung der ersten Atherektomiesysteme, die nach 384 auswertbaren Prozeduren angegeben wurden (Baim et al. 1993). In der CAVEAT-Studie war außerdem die Inzidenz akuter und chronischer Komplikationen wie auch die Wahrscheinlichkeit von Myokardinfarkt und Tod im Langzeitverlauf bei der DCA mit 8.6 % gegenüber der PTCA mit 4.6 % deutlich erhöht.

Als Ursache für das suboptimale Primärergebnis mit einer durchschnittlichen Residualstenose von 29 % bei der CAVEAT-Studie wird vermutet, dass die Kriterien für die Durchführung einer optimalen DCA nicht erreicht wurden. Durch den Einsatz von größeren Atherektomiesystemen und/oder einer zusätzlichen PTCA hätten deutlich bessere Ergebnisse erzielt werden können. Dies führt zu der Schlussfolgerung, dass die Anwendung der direktional koronaren Atherektomie bei Stenosen, die auch mit der PTCA behandelt werden können, wegen der höheren Komplikationsrate, der höheren Krankenhauskosten und dem fehlenden Vorteil bezüglich der Restenoserate nicht empfohlen werden kann (Topol et al. 1993).

Ob die DCA tatsächlich keine adäquate Alternative zur PTCA ist oder ob die CAVEAT- und CCAT-Studie aufgrund der erwähnten Mängel nicht in der Lage waren, die Vorteile der direktional koronaren Atherektomie zu zeigen, sollte in den Ergebnissen der OARS-Studie beantwortet werden (Leon et al. 1994, Simonton 1995).

Bei OARS handelt es sich um eine „reine DCA-Studie“, an denen sich 4 Zentren in den USA beteiligten. In einer prospektiven Studie sollte mit erfahrenen Kardiologen eine vorher definierte „optimale Atherektomie“ durchgeführt werden, um deren Einfluß auf die angiographische Restenoserate untersuchen zu können. Die Schneidvorgänge wurden durch die Kontrolle mit IVUS auf die Plaques ausgerichtet, um das Kriterium „optimale Atherektomie“ erfüllen zu können. Inflationsdrücke des am Atherektomiegehäuse befindlichen Ballons bis maximal 50 psi waren erlaubt. Konnte trotz größtmöglichem Atherektomiesystem die Residualstenose nicht unter 15 % gesenkt werden, war eine PTCA mit Inflationsdrücken bis maximal 6 Atm vorgeschrieben.

211 Patienten mit Stenosen >60 % und <100 % der nativen Herzkranzgefäße wurden in die OARS-Studie eingeschlossen.

Um möglichst einen 7-F-System zur Atherektomie zu nutzen, sollte der Referenzdurchmesser der Gefäße zwischen 3.0 und 4.5 mm betragen. Gegenüber der CAVEAT-Studie mit 2.8 mm lag der durchschnittliche Referenzdiameter in der OARS-Studie bei 3.28 mm. Der Gebrauch von 7-F-Systemen war mit 95 % sehr hoch, eine zusätzliche PTCA zur Erzielung einer Restenoserate unter 15 % wurde in 87 % der Fälle durchgeführt.

Die angiographische Restenoserate nach 6 Monaten betrug 29.6 %, wobei 81 % der Patienten (n=199) angiographisch nachuntersucht wurden.

Tabelle 5.3: Vergleich der Charakteristika der CAVEAT-Studie mit der OARS-Studie

	CAVEAT	OARS
Referenzdurchmesser	2.8 mm	3.2mm
Residualstenose	29 %	7 %
Gebrauch von 7-F-Systemen	46 %	95 %
durchschnittl. Anzahl der Schneidevorgänge	11	19
zusätzliche PTCA	3 %	87 %
primäre Erfolgsrate	88 %	98 %
angiographische Restenoserate	46.6 %	29.6 %

Die BOAT-Studie war jedoch für die Wertigkeit der direktionalen koronaren Atherektomie bei der interventionellen Therapie der eigentlichen Prüfstein (Baim et al. 1995). Diese war eine randomisierte multizentrische DCA vs. PTCA-Studie, die wie auch in der OARS-Studie das Ziel hatte, durch die Auswahl von Gefäßen mit einem Durchmesser >3 mm, den obligaten Einsatz von 7-F-Systemen und einer zusätzlichen PTCA ein optimales Primärergebnis, d.h. eine Residualstenose zwischen 10 und 20 % zu erzielen. Dabei sollte bei der BOAT-Studie geklärt werden, ob viele verschiedene Anwender (40 Zentren in USA, Europa und Kanada) in der Lage sind, mit einer „optimalen DCA-Technik“ bei einer vergleichbaren Rate akuter Komplikationen ein besseres Primärergebnis und eine geringere Restenoserate im Vergleich zur PTCA erreichen können.

Außerdem sollte geklärt werden, ob als Konsequenz von Erhöhungen der Kreatinkinase und der Non-Q-wave-Infarkttrate im Langzeitverlauf die Todesrate in der DCA-Gruppe höher ist.

482 Patienten wurden in die Studie eingeschlossen. Bei 95 % der Patienten konnten 7-F-Systeme eingesetzt werden und bei 76 % der Patienten erfolgte eine zusätzliche PTCA.

Tabelle 5.4: Angiographische Akutergebnisse der BOAT-Studie

	DCA (n=459)	PTCA (n=456)
Referenzdiameter (mm)	3.26	3.20
minimaler Lumendurchmesser vor Intervention in (mm)	1.07	1.03
minimaler Lumendurchmesser nach Intervention in (mm)	2.82	2.33
Stenosegrad vor Intervention (%)	67	68
Stenosegrad nach Intervention (%)	15	28

Auch hier wurde mit der direktional koronaren Atherektomie im Vergleich zur PTCA ein besseres Primärergebnis erzielt. Die Residualstenose betrug bei der Atherektomie 15 % vs. bei der PTCA 28 %, wobei eine Residualstenose < 20 % bei 68 % der DCA- und nur bei 25 % der PTCA-Patienten registriert wurden. Ende August 1997 wurde das Langzeitergebnis von 376 Patienten der DCA- und 334 Patienten der PTCA-Gruppe beim 18. Kongreß der Europäischen Gesellschaft für Kardiologie vorgestellt. Die angiographische Restenoserate lag zu diesem Zeitpunkt mit ca 30 % im DCA-Arm um 20 % (p= 0.02) niedriger als in der Gruppe der mit PTCA behandelten Patienten.

Tabelle 5.5: Die vorläufigen Ergebnisse der BOAT-Studie

	DCA	PTCA
Residualstenose < 20 % (%)	68	25
Residualstenose (%)	15	28
Restenoserate in 6 Monaten (%)	30	50

Sollte sich dieses Ergebnis auch nach Abschluß der Studie bestätigen, wäre zum ersten Mal gezeigt, dass bezüglich der Restenoserate die DCA und damit das Entfernen von atherosklerotischem Plaquematerial aus Koronararterien von Vorteil ist.

Eine suboptimale angiographische Dokumentation der Primärergebnisse, zu wenig Erfahrung der Untersucher im Umgang mit der DCA und daraus resultierend die Verwendung zu kleiner Atherektomiesysteme, die Vermeidung einer zusätzlichen PTCA und die Verwendung von Atherektomiesystemen der ersten Generation könnten ursächlich dafür verantwortlich sein, dass die CAVEAT- und die CCAT-Studie hier keine Unterschiede zeigten.

Wie bereits erwähnt, war in der CAVEAT-Studie die Inzidenz akuter und chronischer Komplikationen wie auch die Wahrscheinlichkeit eines Myokardinfarkts und einer tödlichen Komplikation im Langzeitverlauf bei der DCA mit 8.6 % gegenüber der PTCA mit 4.6 % signifikant erhöht. Bei der OARS-Studie lag die Todesrate nach 6 Monaten bei 1 % und war nicht mit dem Auftreten der myokardspezifischen Kreatininphosphokinase (CK-MB) korreliert.

Bei 5 Patienten wurden Non-Q-wave-Infarkte registriert, Q-wave-Infarkte wurden nicht beobachtet. Der Prozentsatz von CK-MB-Erhöhungen in der BOAT-Studie war in der DCA-Gruppe deutlich höher als im PTCA-Arm. Dies gilt auch für die sogenannte Typ-3-Klassifikation (CK-MB > 8 x normal), welche mit einer erhöhten Inzidenz schwerer Komplikationen behaftet sein soll (Cutlip et al. 1995).

Tabelle 5.6: Erhöhungen (> 10 IU/l) der myokardspezifischen Kreatininphosphokinase bei Patienten nach PTCA und DCA in der BOAT-Studie

	DCA	PTCA
jede CK-MB-Erhöhung (%)	31	14
CK-MB 3-8 x normal (%)	9	3
CK-MB > 8 x normal (%)	4	1

Allerdings konnte bei den bisher ausgewerteten Follow-up-Daten keine Assoziation zwischen Langzeitmortalität und CK-MB-Erhöhungen festgestellt werden. 2 Patienten der PTCA- Gruppe waren in der Hospitalphase verstorben, in der DCA-Gruppe gab es dagegen keinen Todesfall. Im Langzeitverlauf beträgt die Mortalität bei den bisher ausgewerteten Patienten 0.6 % in der DCA- und 1.2 % in der PTCA-Gruppe. Auch andere Gruppen konnten keine Assoziation zwischen moderaten CK-MB-Evaluationen und ernsten Komplikationen feststellen (Cutlip et al. 1995, Kugelmass 1994, Lins et al. 1996).

Bei der Suche nach dem Zusammenhang zwischen erhöhten CK-MB-Werten und klinischen Ereignissen, konnten Umans und seine Kollegen keine Erhöhung der akuten und chronischen Komplikationen, bei bzw. nach der DCA von Patienten mit stabiler und instabiler Angina pectoris, feststellen (Umans et al. 1994).

Die Arbeitsgruppe von Abdelmeguid zeigte im Zusammenhang mit der DCA von Patienten mit instabiler Angina pectoris allerdings eine erhöhte Inzidenz schwerer ischämischer Komplikationen, was aber nicht auf die DCA selbst, sondern auf die besonderen pathophysiologischen Zustände bei der instabilen Angina pectoris zurückgeführt wurde (Abdelmeguid et al. 1994).

Eine weitere retrospektive Studie mit 4484 Patienten nach PTCA oder DCA zeigte jedoch eine deutliche Korrelation zwischen CK-MB-Erhöhungen und schwerwiegenden kardialen Komplikationen wie Tod, Myokardinfarkt oder Reintervention im Langzeitverlauf. Dabei war eine CK-MB-Erhöhung statistisch enger mit der DCA als mit der PTCA assoziiert, wobei allerdings die Gruppe der atherektomierten Patienten im Vergleich zu der Gruppe der dilatierten Patienten viel zu klein war (Abdelmeguid et al. 1996). Eine deutliche Aussage darüber, ob die Häufigkeit schwerwiegender Komplikationen nach DCA und PTCA vergleichbar ist und ob die bei der Atherektomie in mehreren Studien beobachtete Erhöhung der CK- bzw. CK-MB-Werte einen Einfluss auf die Langzeitprognose hat, kann aus den vorliegenden Daten nicht getroffen werden.

5.3 Mögliche Indikationen für die direktional koronare Atherektomie

Wenn sich die bisher vorläufigen Langzeitergebnisse der BOAT-Studie bestätigen, ist neben der Stentimplantation in der DCA eine Alternative zur Reduktion der Restenoserate im Vergleich zur PTCA zu sehen. Es bleibt noch offen, ob mittels IVUS-gesteuerter Atherektomie Ergebnisse erzielt werden können, wie mit der Implantation heparinbeschichteter Stents. In der Benestent-II-Pilot-Studie konnte eine Reduktion der Restenoserate auf 6 % bei Antikoagulation mit Ticlopidin und ASS vorgestellt werden (Serruys et al. 1996). In früheren Studien war die Restenoserate nach Stentimplantation derjenigen nach DCA noch vergleichbar.

Tabelle 5.7: Vergleich der Restenoseraten nach DCA (OARS- und BOAT-Studie) und nach Stentimplantation (STRESS-Studie und BENESTENT I bzw. II)

	Restenoseraten (%)
OARS	29.6
BOAT	30
STRESS	31.6
BENESTENT I	22
BENESTENT II	6

Sowohl in der STRESS- wie auch in der BENESTENT-I-Studie wurde bei der Stentimplantation noch das ursprüngliche Antikoagulationsregime mit Dextran bzw. Heparin und Warfarin verwendet. Die Restenoserate in der BENESTENT-II-Studie bezieht sich nur auf die Patientengruppe mit heparinbeschichteten Stents und Ticlopidin sowie Aspirin als Antikoagulation (Serruys et al. 1996, Fischmann et al. 1994, Serruys et al. 1994).

Allerdings konnten die Ergebnisse durch Optimierung der Implantationstechniken und der Antikoagulation wesentlich verbessert werden. Eine von Umans und Kollegen veröffentlichte Studie zeigt, dass die Restenoserate nach Stentimplantation mit 14 % wesentlich niedriger ist als nach DCA (34 %) (Umans et al. 1996). Dies wurde darauf zurückgeführt, dass nach der DCA der akute Lumengewinn („akute gain“) geringer ausgeprägt war als nach Stentimplantation, wobei der späte Lumenverlust („late loss“) vergleichbar war. Allerdings wurde die DCA auch hier nicht nach den Kriterien von OARS oder BOAT durchgeführt.

Der Mechanismus der Lumenerweiterung bei der DCA v.a. bei zusätzlicher PTCA ist eine Kombination aus Materialentfernung und Dehnung bzw. „dotterig“ (Umans et al. 1994, Matar et al. 1994). Als Mechanismen der Restenose nach der DCA werden dementsprechend sowohl das „remodeling“ wie auch die Intimaproliferation verantwortlich gemacht, je nach dem ob mehr gedehnt oder geschnitten wurde (Mintz et al. 1996, Wilensky et al. 1996).

Die „In-Stent“-Restenose dagegen ist hauptsächlich auf die Proliferation glatter Muskelzellen zurückzuführen (Hoffmann et al. 1996).

Theoretisch ist der optimale Ansatz zur Minimierung der Restenoserate ein schonender Umgang mit dem Gefäß (mit niedrigen Inflationdrücken auch bei zusätzlicher PTCA) zusammen mit der Entfernung möglichst des gesamten Plaquematerials. Ein großer Lumendurchmesser nach optimaler DCA („the bigger the better“) kann die Vermehrung glatter Muskelzellen und somit die Einengung der Blutgefäßstrombahn so weit kompensieren, dass eine hämodynamisch relevante Stenose im Langzeitverlauf gar nicht erst entsteht (Braden et al. 1994).

Um das elastische „recoil“ des Gefäßes unmittelbar nach der Intervention zu verhindern, müsste zusätzlich eine nach der direktional koronaren Atherektomie erfolgte Stentimplantation die besten Ergebnisse erbringen. Außerdem würde die Einführung von Atherektomiekathetern mit integriertem Schallkopf für die intravasale Ultraschalldiagnostik durch eine ultraschallgesteuerte Online-Kontrolle der Schneidvorgänge „eine optimalere“ DCA ermöglichen, als dies bei der OARS- und BOAT-Studie möglich war. Damit könnte eine weitere Reduktion der Restenoserate ermöglicht werden.

Die Entwicklung dünnerer Führungskatheter würde auch einen Beitrag zur Reduktion der Komplikationsraten leisten.

In Gießen konnte durch die Verwendung von 11-F-, seit kurzem auch 10-F-Prostar-Gefäßnahtsystemen der Prozentsatz peripherer Komplikationen wie Aneurysma spurium und schwere Blutungen dramatisch gesenkt werden. Entscheidend für eine weitere Ergebnisverbesserung von interventionellen Methoden wird in der Zukunft die Evaluierung der klinischen Wirksamkeit differenzierter Interventionsstrategien sein.

Derzeit bleibt die Frage noch offen, ob die DCA mit integriertem IVUS nicht deutliche Vorteile gegenüber der PTCA bei hochgradig exzentrischen Läsionen bringt.

Die Behandlung von Bifurkations- und Ostium-Stenosen gilt schon heute als Domäne der direktional koronaren Atherektomie (Kuntz et al. 1992, Lewis et al. 1993). Auch die Behandlung von moderat ausgeprägten Dissektionen nach der PTCA ist möglich (Safain et al. 1993, Bergelson et al. 1994). Außerdem bietet die direktional koronare Atherektomie die Möglichkeit zur Entfernung von Plaquematerial mit anschließender histologischer Beurteilung. Das entfernte Plaquematerial kann anschließend für Forschungszwecke und für die Diagnostik eingesetzt werden (Höfling et al. 1996, Safain et al. 1990).

Eine neue Indikation für die direktional koronare Atherektomie liegt in der Behandlung von Restenosen in Stents. Eine 1992 veröffentlichte Studie zeigte hier zwar schlechte Langzeit-ergebnisse (von 5 nachangiographierten Patienten hatten 3 eine Restenose), allerdings wurden hier nur insgesamt 10 Prozeduren vorgestellt (Hinohara et al. 1991). Bisher kann nicht sicher ausgeschlossen werden, dass die Beschädigung der Stents zu Komplikationen führt. Deshalb ist grundsätzlich davon abzuraten, die direktional koronare Atherektomie in COIL-Stents durchzuführen.

Außerdem sollte wegen der Freilegung von Metallen nach der erfolgten direktional koronaren Atherektomie erneut eine Behandlung mit Ticlopidin und Aspirin über einen Monat durchgeführt werden.

Das dies in der eingangs erwähnten Studie (Hinojara et al. 1991) nicht durchgeführt wurde, ist vermutlich die Ursache für die hohe Restenoserate nach der direktional koronaren Atherektomie. Falls möglich, sollte vor und nach der Behandlung von In-Stent-Restenosen eine intravasale Ultraschalldiagnostik durchgeführt werden, um bei unvollständiger Plaueentfernung und/oder einer primär nicht vollständigen Stentexpansion nach der direktional koronaren Atherektomie eine zusätzliche Ballonangioplastie durchzuführen.

Abschließend ist anzumerken, dass die Indikation zur Anwendung der direktional koronare Atherektomie gegenüber der PTCA eingeschränkt ist. Die Restenose- und die Komplikationsrate liegt derzeit noch signifikant höher als bei der PTCA. Jedoch sind die technischen Entwicklungen der direktional koronaren Atherektomie mittlerweile so weit fortgeschritten, dass die theoretischen Vorteile dieser Methode gegenüber der PTCA in kontrollierten Studien im Ansatz auch praktisch aufgezeigt werden können.

Ob eine myokardspezifische CK-Erhöhung nach der direktional koronaren Atherektomie zu einer Steigerung von schwerwiegenden Komplikationen im Langzeitverlauf führt, bleibt derzeit noch offen. Neben all diesen Erkenntnissen, wird es in Zukunft eine wichtige Aufgabe sein, die DCA mit der Stentimplantation direkt zu vergleichen, sowohl was die klinische und angiographische Restenoserate, als auch die Kostenfrage betrifft. Außerdem sollte in kontrollierten Studien die Effektivität direktional koronaren Atherektomie bei der Behandlung von Restenosen in Stents geprüft werden.

6 Zusammenfassung

Die ersten Gefäßdilataationen wurden in Europa 1964-1974 an peripheren Gefäßen mit der sogenannten Dotter-Technik durchgeführt (Dotter et al, Zeitler et al). Die von A. Grüntzig 1977 eingeführte PTCA revolutionierte die Behandlung der koronaren Herzkrankheit und ist inzwischen als Routineeingriff etabliert (Grüntzig et al 1979, Kober et al. 1985). Diese Technik ist jedoch durch die Inzidenz einer Restenoserate von 38-59 % limitiert (Holmes et al 1984, Kaltenbach et al 1984, Kober et al 1989).

Deshalb wurde neben der Verbesserung etablierter Verfahren auch nach neuen alternativen interventionellen Techniken gesucht (Höfling et al 1989a, Vallbracht et al. 1987). 1986 führte J. Simpson die direktionale koronare Atherektomie ein, mit der es zum ersten Mal möglich war, ohne Eröffnung des Thorax atherosklerotisches Material aus erkrankten Gefäßen zu entfernen. Trotz theoretischer Vorteile gegenüber der Ballondilatation (PTCA) zeigte sich im Langzeitverlauf nach direktonaler koronarer Atherektomie (DCA) bei der CAVEAT- und CCAT-Studie keine Reduktion der Restenoserate (Topol et al 1993, Adelman et al. 1993).

Die OARS- und BOAT-Studie hatten das Ziel, durch den häufigen Einsatz von 7-F-Systemen und einer zusätzlichen PTCA eine „optimale“ Atherektomie zu erreichen. Die OARS- und BOAT-Studie zeigten gegenüber der CAVEAT-Studie ein deutlich besseres Langzeitergebnis (Leon et al. 1994, Simonton et al. 1995, Baim et al. 1995).

Nach den vorläufigen Ergebnissen der BOAT-Studie, die 1996 vorgestellt wurden und ca. 75 % der Langzeitergebnisse des Gesamtkollektivs beinhalten, wurde die Restenoserate gegenüber der PTCA um 20 % gesenkt. Die nach DCA beobachtete Erhöhung der myokardspezifischen Kreatininphosphokinase war nicht mit einer erhöhten Mortalität assoziiert.

Patienten: Von 1990-1995 wurden in der medizinischen Klinik der Justus Liebig Universität in Gießen 160 Patienten (141 Männer und 19 Frauen) mit der DCA behandelt. Das Altersspektrum der Patienten reichte von 37-88 Jahren. Die linksventrikuläre Ejektionsfraktion betrug im Mittel >60%. Es lag bei 78 Patienten eine 1 Gefäß-, bei 58 Patienten eine 2 Gefäß- und bei 24 Patienten eine 3 Gefäßerkrankung vor. 82 Patienten hatten eine Stenose an der LCA, 14 Patienten an der RCX und 64 Patienten an der RCA. Bei 6 Patienten bestand ein Zustand nach Bypassoperation. 7 Patienten hatten eine Neigung zu Koronarspasmen. 1 Patient hatte eine Koronaranomalie, wobei der R. circumflexus aus der RCA abging und 2 Patienten hatten einen linksventrikulären Thrombus.

Primärerfolg: Von den 82 Patienten mit einer Zielläsion an der LCA hatten nach der DCA 78 Patienten, von den 64 Patienten mit einer Stenose an der RCA hatten 63 Patienten und von den 14 Patienten mit einer Stenose an der RCX hatten alle 14 Patienten einen Primärerfolg. Insgesamt hatten von den 160 atherektomierten Patienten 155 Patienten nach der DCA einen Primärerfolg.

Histologisch imponierte in den meisten Fällen eine fibrös verdickte Intima mit wenigen proliferierenden Bindegewebszellen sowie atheromatöse Veränderungen und Verkalkungen.

Komplikationen: Von den 82 Patienten mit einer Zielläsion an der LCA hatten 4 Patienten eine Komplikation. Davon hatte 1 Patient nach DCA einen Frühverschluss mit erneuter Angiographie und anschließender PTCA noch am gleichen Tag, 1 Patient hatte nach erfolgreicher DCA einer Rezidivstenose (bei Z.n. PTCA) einen thrombotischen Verschluss mit akutem VWI und erfolgreicher Wiedereröffnung einen Tag später, 1 Patient hatte nach primär erfolgreicher DCA eine frühe Reoklusion mit folgender PTCA und Stenteinlage zwei Wochen später und 1 Patient erhielt nach erfolgloser DCA noch in gleicher Sitzung eine Rotablationsangioplastie.

Von den 64 Patienten mit einer Zielläsion an der RCA hatten 3 Patienten eine Komplikation. Davon war 1 Patient trotz erfolgloser DCA danach in klinisch stabilem Zustand, 1 Patient hatte nach erfolgreicher DCA und PTCA einer Stenose ein befriedigendes Langzeitergebnis (jedoch mit der Ausbildung eines Aneurysmas an der atherektomierten Stelle) und 1 Patient hatte eine Dissektion nach DCA ohne wesentliche Lumeneinengung.

Bei Patienten mit einer Stenose an der RCX gab es nach der DCA keine Komplikationen. Insgesamt hatten von den 160 Patienten nach der direktional koronaren Atherektomie 7 Patienten (4.4 %) eine kardiale Komplikation. Ein Aneurysma spurium an der A. femoralis, mit einer weiteren gefäßchirurgischen Versorgung im Verlauf, bestand bei insgesamt 5 Patienten (3.1 %).

Langzeitergebnisse: Bei der Wiedereinbestellung der Patienten waren mittlerweile 4 Patienten verstorben und 13 Patienten erschienen nicht zur Nachuntersuchung. Somit konnten nur 143 Patienten in der kardiologischen Ambulanz nachuntersucht werden. Davon gab es bei 52 Patienten (36.3 %) keinen Anhalt auf eine Progredienz der koronaren Herzerkrankung.

Von den 143 nachuntersuchten Patienten hatten insgesamt 124 Patienten (86.7 %) ein gutes Langzeitergebnis. Eine Kontrollangiographie wurde bei 91 Patienten (63.6 %) durchgeführt. Von den 91 nachangiographierten Patienten hatten nach einer DCA an der LCA 20 Patienten, an der RCA 14 Patienten und an der RCX 2 Patienten eine Rezidivstenose.

Insgesamt lag somit bei 36 von 91 nachangiographierten Patienten eine Rezidivstenose > 50 % vor. Dies entspricht einer Restenoserate von 39.6 %.

Fazit: Die technischen Entwicklungen der direktional koronaren Atherektomie sind inzwischen so weit fortgeschritten, dass die theoretischen Vorteile dieser Methode gegenüber der PTCA in kontrollierten Studien im Ansatz auch praktisch aufgezeigt werden können.

Neben der nachgewiesenen klinischen Wirksamkeit der direktional koronaren Atherektomie haben sich spezielle Indikationen wie Ostium- und Bifurkationsstenosen herausgestellt. Auch in der Behandlung von Rezidivstenosen in Stents stellt die direktional koronare Atherektomie wahrscheinlich eine gute Alternative dar.

7 Literaturverzeichnis

1

Abdelmeguid AE, Ellis SG, Sapp SK, Simpfendorfer C, Franco I, Whitlow PL,: Directional coronary atherectomy in unstable angina. Am. Coll. Cardiol. 24:46-54, (1994).

2

Abdelmeguid AE, Topol EJ, Whitlow PL, Sapp SK, Ellis SG,: Significance of mild transient release of creatinine kinase-MB fraction after percutaneous coronary interventions. Circulation 94:1528-1536, (1996).

3

Adelmann AG, Cohen EA, Kimball BP, Bonan R, Ricci DR, Webb JG, Laramée L, Barbeau G, Traboulsi M, Corbett BN, Schwartz L, Logann AG,: A comparison of directional atherectomy with balloon angioplasty for lesion of the left anterior descending artery. N. Engl. J. Med. 329: 228-233, (1993).

4

v.Arnim Th, A. Maseri : Silent ischämia. Steinkopf, Darmstadt 1987

5

Baim DS, Kuntz RE, Sharma SK, Fortuna R, Feldman R, Senerchia C, DeFeo T, Popma JJ, Kalon KL,: acute results of the randomized phase of the Ballon Versus Optimal Aterectomy Trial (BOAT).
Circulation 92 (Suppl.I): Abstr. Nr. 2597, (1995).

6

Baim DS, Hinohara T, Holmes D, Topol E, Pinkerton C, King SB, Whitlow P, Kereiakes D, Farley B, Simpson JB,: Results of directional atherectomy during multicenter preapproval testing. Am. J. Cardiol. 72:6E-IIIE, (1993).

7

Bauriedel G, Windsetter U, Brandl R, Plas E, Kandolf R, Höflig B,: Erhöhte In-vitro-Motilität humaner Gefäßwandmyocyten aus Restenose-Läsionen peripherer und koronarer Gefäße. Z. Kardiol. 80:494-499, (1991a).

8

Bauriedel G, Windsetter U, Kandolf R,: Cell Culture of Human Coronary and Peripheral Atherectomy Specimens: Determinants and Perspectives. Circulation (Suppl. II)84:296, (1991b).

9

Bergelson BA, Fishman RF, Tommaso CL, Meyers SN, Parker MA, Schaechter A, Davidson CJ,: Acute and long-term outcome of failed percutaneous transluminal coronary angioplasty by directional atherectomy. *Am J. Cardiol* 73:1224-1226, (1994).

10

Block PC, Restenosis after percutaneous transluminal coronary angioplasty. Anatomic and pathophysiological mechanism. Strategies for prevention. *Circulation (Suppl. IV)* 81: 2-4, (1990).

11

Bourassa MG, Aldermann ED, Bertrand M, Dela Fuente L, Gratsianski A, Kaltenbach M, King, SB, Nobujoshi M, Romanjuk P, Ryan TJ, Serruys PW, Smith HC, Sousa JE, Böthing S, Rapaport E,: Report of the Joint ISFC/WHO Task Force on Coronary angioplasty. The international society and Federation of Cardiology and the world Health Organisation. *Circulation* 78, 3: 780-789. (1988).

12

Braden GA, Herrington DM, Downes TR, Kutcher MA, Little WC,: Qualitative and quantitative contrast in the mechanisms of lumen enlargement by coronary artery ballon angioplasty and directional atherectomy. *J. Am. Coll. Cardiol* 23:40-48, (1994).

13

Bronzel T, Wollschläger H, Just H,: Ein neues Kathetersystem zur mechanischen Dilatation von Koronarstenosen mit austauschbarer Steuerbarkeit. Biomed. Technik 31:195, (1986).

14

Cutlip DE, Kalon KL, Senerchia C, Baim DS, Satler LF, Popma JJ, Simonton CA, Kuntz RE,: Classification of myokardial infarction after directional coronary atherectomy and relation to clinical outcome: Results of the OARS trial. Circulation 92 (Suppl. I): Abstr. Nr. 2950, (1995).

15

Dartsch PC, Viosard R, Bauriedel G, Höfling B, Betz E,: Growth characteristics and cytoskeletal organisation of cultured smooth muscle cells from human primary stenosing and restenosing lesions. Arteriosclerosis 10:62-75 (1990).

16

Dick RJ, Haudenschild CC, Popma JJ, Yakubov SJ, Topol EJ,: Insight from Quantitative Histological Analysis of Excisional Atherectomy Specimens. Circulation (Suppl. III) 82:311, (1990).

17

Dorros G, Lewin RF, Mathiak L,: Probe TM, a ballon wire. Initial experience. Catheter. Cardiovasc. Diagn. 14 (4): 286-288, (1988).

18

Dotter CT, Judkins MP, : Transluminal treatment of arteriosclerotic obstruction. Description of a new technic and a preliminary report of its application. Circulation 30: 654-670, (1964).

19

Düber C, Jungbluth A, Rumpelt HJ, Erbel R, Meyer J, Thoenes W,: Morphology of the coronary arteries after combined thrombolysis and percutaneous transluminal coronary angioplasty for acute myocardial infarction. Amer. J. Cardiol . 58: 698-703, (1986).

20

Ellis SG, Roubin, GS, King III SB, Douglas jr JS, Shaw RE, Stertzer SH, Myler RK,: In-hospital cardiac mortality after acute closure after coronary angioplasty: analysis of risk factors from 8,207 procedures. J. Amer. Coll. Cardiol. 11:211-216 (1988a).

21

Ellis SG, Roubin GS, King III SB, Douglas jr JS, Weintraub WS, Thomas RG, Cox WR,: Angiographic and clinical prediction of acute closure after nativ vessel coronay angioplasty. Circulation 77: 372-379, (1988b).

22

Faxon D, Ruocco N, Jakobs AK: Long-term outcome of patient after percutaneous transluminal coronary angioplasty. *Circulation (Suppl. IV)* 81: 9-13, (1990).

23

Federmann J, Bell MR, Vondrow MA, Grill DE, Holmes DR,: Does the use of new antracoronary interventional devices prolong radiation exposure in the cardiac catheterization laboratory ? *J. Amer. Coll. Cardiol.* 23:347-351, (1994).

24

Fishmann R, Kuntz R, Carrozza J, Pomerantz R, Diver D, Safian R, Baim D: Results of Coronary Atherectomy – Bigger is Better. *Circulation (Suppl. II)* 84:520, (1991).

25

Fischmann DL, Leon MB, Baim DS, Schatz RA, Savage MP, Penn I, Detre K, Veltri L, Ricci D, Nobujoshi M,:A randomized comparison of coronary-stent placement and ballon angioplasty in the treatment of coronary artery disease: Stent Restenosis Study Investigators. *N. Engl. J. Med.* 331:539-541, (1994).

26

Gensini G, (1975). *Coronary Angiography*. Futura Publishing, Mount Kisco, New York: 271-274.

27

Grüntzig A, Kuhlmann U, Vetter W, Lüthof U, Meier B, Siegenthaler W,: Treatment of renovascular hypertension with percutaneous transluminal dilatation of a renal-artery stenosis. Lancet, 1: 801-802, (1978).

28

Grüntzig A, Kumpke DA,: Technic of percutaneuos transluminal angioplasty with the Grüntzig balloon catheter. A.J.R. 132: 547-552, (1979).

29

Grüntzig AR, : Transluminal dilatation of coronary artery stenoses. Lancet I:263, (1978).

30

Grüntzig, AR.: Percutaneous transluminal coronary angioplasty: 6 years experience. (Letter) Amer. Heart. J. 107: 818-823, (1984).

31

Grundfest WS, Litvack F, Forrester JS, Goldenberg T, Swan HJC, Morgenstern L, Fishbein M, Mc Dermid IS, Rider DM, Pacala TJ,: Laser ablation of human atherosclerotic plaque without adjacent tissue injury. J. Amer. Coll. Cardiol. 5:929-933, (1985).

32

Hinohara T, Selmon MR, Robertson GC, White N, Rowe M, Simpson JB,: Angiographic appearances following percutaneous coronary atherectomy. J. Amer. Coll. Cardiol. 13:223A, (1989).

33

Hinohara T, Robertson GC, Selmon MR, Simpson JB,: Directional coronary atherectomy. *J. Invasive Cardiology* 2, 5: 217-226. (1990a)

34

Hinohara T, Rowe M, Sipperly ME, Jonson D, Robertson GC, Selmon MR, Leggett J, Simpson JB: Restenosis following directional coronary atherectomy of native coronary arteries. *J. Amer. Coll. Cardiol.* 15:196 (1990b).

35

Hinohara T, Selmon MR, Robertson GC, Braden L, Simpson JB,: Directional atherectomy: New approaches for treatment of obstructive coronary and peripheral vascular disease. *Circulation (Suppl. IV)* 81: 79-IV-91. (1990c)

36

Hinohara T, Rowe MH, Roberson GC, Selmon MR, Braden L, Leggett JH, Vetter JW, Simpson JB,: Effects of lesion characteristics on outcome of directional coronary atherectomy. *J. Am. Coll. Cardiol* 17:1112-1120, (1991).

37

Höfling B, Backa, D,: Alternativen zur Ballondilatation. *Fortschr. Med.* 106: 245-248, (1988a).

38

Höfling B, Pölnitz v A, Backa D, Arnim v D, Lauterjung L, Jauch KW, Simpson JB,: Percutaneous atherectomy: A new technique for non-operative removal of atherematous plaques in peripheral arteries. Lancet 1: 384-386, (1988b).

39

Höfling B, Reichart, B., Simpson, JB.,: Ballondilatation und Weiterentwicklungen. RS Schulz Verlag. ISBN: 3-7962-0154-7:129, (1989a).

40

Höfling B, Backa D, Bauriedel G: Atherektomie koronarer Läsionen. Indikation und Ergebnisse (Abstr.) Z. Kardiol. (Suppl.3) 80:78, (1991a).

41

Höfling B, Gonschior P, Bauriedel G, Backa D, Pölnitz v A: Gerichtete koronare Atherektomie: Akutergebnisse und angiographische Verlaufskontrolle bei 42 behandelten Patienten. Z. Kardiol. 80:487-493, (1991b).

42

Höfling B,: Direktionale Atherektomie bei koronarer Dissektion. Z. Kardiol. 85 (Suppl. I):59-66, (1996).

43

Hoffmann R, Mintz GS, Dussailant GR, Popma JJ, Pichard AD, Seatler LF, Kent KM, Griffm J, Leon MB,: Patterns and mechanisms of in-stent restenosis. A serial intravascular ultrasound study. Circulation 94:1247-1254, (1996).

44

Holmes DR., Vlistra RE, Smith HC, Vetrovec CW, Kent KM, Cowely MJ, Faxon DP, Grützig A, Kelsey SF, Detre KM, Roden v JM, Mack MB,: Restenosis after percutaneous transluminal coronary angioplasty (PTCA): A report from the PTCA registry of the NHLBI. Amer. J. Cardiol. 53: 77-81; (1984).

45

Holmes DR, Vliestra RE,: Percutaneous Transluminal Coronary Angioplasty: Current Status and Future Trends, Mayo. Clin. Proc. 61:865-876, (1986).

46

Jonson AE, Hinohara T, Selmon M, Braden LJ, Simpson JB: Primary peripheral arterial stenoses and restenoses excised by transluminal atherectomy: A histopathologic study. J. Amer. Coll. Cardiol. 15:419, (1990).

47

Judkins MP, (1967). Selective coronary arteriography. Part I: a percutaneuos transfemoral tecnic. Radiology 89: 815-824

48

Jungbluth A, Düber C, Rumpelt HJ, Erbel R, Meyer J,:
Koronararterienmorphologie nach perkutaner transluminaler
Koronarangioplastie (PTCA) mit Hämoperikard. Z. Kardiol. 77:125-
129, (1988).

49

Kaltenbach M, Kober G, Scherer D,: Mechanische Dilatation von
Koronararterienstenosen (Transluminale Angioplastie). Z. Kardiol.
69: 1-10, (1980).

50

Kaltenbach M, Neue Technik zur steuerbaren Ballondilatation von
Herzkranzgefäßverengungen. Z. Kardiol. 73:669, (1984).

51

Kaltenbach M, Kober G, Scherer D, Vallbracht C,: Rezidivhäufigkeit
nach erfolgreicher Ballondilatation von Kranzarterienstenosen: Z.
Kardiol. (suppl 2) 73: 161-166, (1984).

52

King III SB: Prediction of acute closure in percutaneous transluminal
coronary angioplasty. Circulation. (Suppl. IV) 81: 5-8, (1990).

53

Kober G, Vallbracht C, Lang H, Bussmann WD, Hopf R, Kunkel B,
Kaltenbach M: Transluminale koronare Angioplastik 1977- 1985.
Erfahrungen bei 1000 Eingriffen. Radiologie 25: 346, (1985).

54

Kober G, Sievert H, Vallbracht C,: Expertengespräche Kardiologie
"Koronardilatation". G. Braun Verlag Zeitschriften , Medizinische
Bücher. ISBN 3-7650-1694-2: 29-35, (1989).

55

Kugelmass AD, Cohen DJ, Moscucci M, Piana RN, Senerchia C,
Kuntz RE, Baim DS,:Elevation of the creatinine kinase myokardial
isoform following otherwise successful directional coronary
atherectomy and stenting. Am. J. Cardiol 74: 748-754, (1994).

56

Kuntz R, Selmon M, Robertson G, Schnitt S, Safian R, Lab HT,:
Excision of Deep Wall Components By Dirsctional Coronary
Atherectomy does not Increase Restenosis. Circulation (Suppl: II)
84:81, (1991).

57

Kuntz RE, Safian RD, Carrozza JP, Fishman RF, Mansour M, Baim
DS,: The importance of acute luminal diameter in determining
restenosis after coronary atherectomy or stenting. Circulation
86:1827-1835, (1992).

58

Larkin TJ, Niemyski PR, Parker MA, Kramer BL: Primary and
Rescue Extraction Atherectomy in Patients with Acute Myocardial
Infarction. Circulation (Suppl. II) 84:537, (1991).

59

Leon MB, Popma JJ, Kuntz RE, Mintz GS, Kent KM, Bersin RM, Simonton C, Hinohara T, Baim DS, : for the Optimal Atherectomy Restenosis Study (OARS) Investigators. Akute angiographic and ultrasound results of directional atherectomy in OARS. *Circulation* 90:I-213 (Abstr.), (1994).

60

Lewis BE, Leya FS, Johnson SA, Grassman ED, McKiernan TL, Hwang M, Loeb HS, Wrona LL, Scanlon PJ, : Outcomes of angioplasty (PTCA) and atherectomy (DCA) for bifurcation and non-bifurcation lesions in CAVEAT. *Circulation* 88 : (Abstr.)I-601, (1993).

61

Lins M, Muurling S, El Mokhtari N, Alexander H, Herrmann G, Simon R, : Directional Coronary Atherectomy : there is no increased risk of myocardial infarction! A single center experience in 600 patients. Abstracts of Transcatheter Cardiovascular Therapeutics, 8. annual symposium in Washington DC, TCT-13, (1996).

62

Liu MW, Roubin GS, King SB III, : Restenosis after coronary angioplasty. Potential biologic determinants and role of intima hyperplasia. *Circulation* 79:1374-1387, (1989)

63

Meier B, Long-term results of coronary balloon angioplasty. *Annu. Rev. Med.* 42: 47-59, (1991).

64

Martin F, Mc Auley BJ, Zimmerman JJ, Shoor PM, Selmon MR, Fogarty TJ, Simpson JB,: Transluminal atherectomy: hämodynamic effects in occlusive vascular disease by Doppler analysis. *Circulation* (Suppl: II) 74: II-9, (1986).

65

Matar FA, Mintz GS, Farb A, Douek P, Pichard AD, Kent KM, Satler LF, Popma JJ, Keller MB, Pinnow E, Merritt AJ, Lindsay J, Leon MB,: The contribution of tissue removal to lumen improvement after directional coronary atherectomy. *Am. J. Cardiol.* 74:647-650, (1994).

66

Mintz GS, Popma JJ, Hong MK, Pichard AD, Kent KM, Satler LF, Leon MB,: Intravascular ultrasound to discern device-specific effects and mechanisms of restenosis. *Am. J. Cardiol.* 78 (Suppl. 3A): 18-22, (1996).

67

Nobuyoshi M, Kimura T, Noseka H, Mioka S, Ueno K, Yokoi H, Hamasaki N, Horiuchi H, Ohishi H,: Restenosis after successful percutaneous transluminal coronary angioplasty : serial angiographic follow-up of 229 patients. *J Am Coll Cardiol* 12: 616-623, (1988).

68

Penny WF, Schmidt DA, Safain RD, Erny RE, Baim DS,: Insights into the mechanism of luminal improvement after directional coronary atherectomy. *Amer. L. Cardiol.* 67: 435-437, (1991).

69

Pepine CJ, Hirschfeld JW, Macdonald RG, Henderson MA, Bass TA, Goldberg S, Savage MP, Cowley M, Taussig AS, Withworth HB, Margolis JR, Hill JA, Bove AA, Jugo R,: A controlled trial of corticosteroids to prevent restenosis after coronary angioplasty. *Circulation* 81: 1753-1761, (1990).

70

Proudfit W, Brusckhe AWG, SonesFM, : Natural history of obstructive coronary artery disease : Ten-Year study of 601 nonsurgical cases. *Progr. cardiovasc. Dis.* 21 (1978) 53

71

Reeder GS, Holmes jr DR, Detre K, Costigan T, Kelsey SF : Degree of revascularization in patients with multivessel coronary disease : A report from the national heart-lung and blood institute Percutaneous Transluminal Coronary Angioplasty Registry. *Circulation* 77: 638, (1988).

72

Robertson GC, Selmon M, Simpson JB,: Transluminal peripheral atherectomy. *Circulation (Suppl. II)* 78: II-416, (1988).

73

Robertson GC, Hinohara T, Selmon M, Rowe M, White N, Simpson JB,: Complications: early experiences of percutaneous coronary atherectomy. *L. Amer. Coll. Cardiol.* 13:222A, (1989).

74

Robertson GC, Hinohara T, Selmon M, Jonson DE, Simpson JB, : Directional coronary atherectomy. Topol, EJ, (ed) Textbook of interventional Cardiology. W.B. Saunders, Philadelphia. : 563-579. (1990a).

75

Robertson GC, Rowe MH, Selmon MR, Hinohara T, Vetter JW, Braden LJ, Simpson JB,: Directional Coronary Atherectomy for Lesions with Complex Morphology. Circulation (Suppl. III) 82: 312, (1990b).

76

Rogers PJ, Garratt TN, Kaufmann UP, Vliestra RE, Bailey KR, Holmes DR: Restenosis after atherectomy versus PTCA. Initial experience. J. Amer. Coll. Cardiol. 15: 197, (1990).

77

Rosing DR, Cannon RO, Watson RM, Bonow RO, Mincemoyer R, Eweles C, Leon MB, Lakatos E, Epstein SE, Kent KM: Three year anatomic, funtional and clinical follow-up after successful percutaneous transluminal angioplasty. J. Amer. Coll. Cardiol. 9:1 1987.

78

Roskamm H, : Koronarerkrankungen. Handbuch der inneren Medizin, Bd. IX/3. Springer, Berlin 1984.

79

Rowe MH, Robertson GC, Simpson JB, Selmon MR, Vetter JW, Braden LJ, Hinohara T,: Amount of Tissue Removed by Directional Coronary Atherectomy. *Circulation (Suppl. III 82: 312, (1990a).*

80

Rupprecht HJ, Erbel R, Brenneche R, Pop T, Jung D, Kottmeyer M, Hering R, Meyer J,: Aktuelle Komplikationsraten der perkutanen transluminalen Koronarangioplastie bei stabiler und instabiler Angina. *Dtsch. med. Wschr. 113: 409-413, (1988).*

81

Safian RD, Gelbfish JS, Erny RE, Schnitt ST, Schmidt DA, Baim DS,: Coronary atherectomy: clinical, angiographic and histologic findings and observations regarding potential mechanisms. *Circulation 82:69-79, (1990).*

82

Safian RD, Schreiber TL, Baim DS,: Specific indications for directional atherectomy: Origin left anterior descending coronary artery and bifurcation lesions. *Am. J. Cardiol 72:35E-41E, (1993).*

83

Schinko I, Höfling B, v Pölnitz A, Bauriedel G, Welsch U,: Electromicroscopic evaluation of primary and restenotic lesion after percutaneous atherectomy. *J. Amer. Coll. Cardiol. 15:254, (1990).*

84

Schröder R, Rummel D, Kaltenbach M, Kober G: Komplikationen, Akut- und Langzeitresultate nach koronarer Atherektomie (Abstr.). Z. Kardiol. (Suppl. 3) 80:81, (1991a)

85

Schwartz L, Bourassa MG, Lesperance J, Aldridge HE, Kasim F, Salvatori VA, Henderson M, Bonan R, David PR,: Aspirin and dipyridamole in the prevention of restenosis after percutaneous transluminal coronary angioplasty. N Engl J Med 318: 1714-1719, (1988).

86

Seldinger SJ: The Seldinger Technique. Amer. J. Roentg.142:5, (1984)

87

Seipelt L, Jehle J,: Die koronare Herzkrankheit, Lehrbuch der Inneren Medizin, 3.Auflage 1992

88

Selmon MR, Jonson DE, Braden LJ, Thapliyal HV, Shochan DJ, Simpson JB, : Histopathologic comparison on initial and restenosis lesions with tissue from transluminal atherectomy. Circulation (Suppl. II) 74: II-458, (1986).

89

Selmon MR, Robertson GC, Simpson JB,: Restenosis in peripheral transluminal atherectomy. Circulatio (Suppl. II) 78: II-269, (1988).

90

Selmon MR, Robertson GC, Simpson JB, Rowe MH, Johnson DE, Leggett JH, Hinohara T,: Retrieval of Media and Adventitia by Directional Coronary Atherectomy and Angiographic Correlation. Circulation (Suppl. III) 82:624, (1990a).

91

Selmon MR, Hinohara T, Vetter JW, Robertson GC, Bartzokis TC, McAuley BJ, Sheehan DJ, Braden LJ, Simpson JB: Experience of Directional Coronary Atherectomy; 848 Procedures Over 4 Years. Circulation (Suppl. II) 84:80, (1991).

92

Serruys PW, de Jaegere P, Kiemeneij F, Macaya C, Rutsch W, Heyndrickx G, Emanuelsson H, Marco J, LegrandV, Materne P,: A comparison of ballon-expandable-stent implantation with ballon angioplasty in patients with coronary artery disease: BENESTENT Study Group. N. Engl. J. Med. 331:489-495, (1994).

93

Serruys PW, Emanuelsson H, van der Giessen W, Lunn AC, Kiemeneij F, Macaya C, Rutsch W, Heyndrickx G, Suryapranata H, Legrand V, Goy JJ, Materne P, Bonnier H, Morice MC, Fajadet J, Beladi J, Colombo A, Garcia E, Ruygrok P, de Jaegere P, Morel MA,: Heparincoated Palmaz-Schatz stents in human coronary arteries. Early outcome of the Benestent-II Pilot Study. Circulation 93:412-422, (1996).

94

Simonton CA, Leon MB, Kuntz RE, Popma JJ, Hinojara T, Bersin RM, Yock PG, Wilson BH, Cutlip DE,: Akute and late clinical and angiographic results of directional atherectomy in the Optimal Atherectomy Restenosis Study (OARS). Circulation 92 (Suppl. I) : Abstr. Nr. 2602, (1995).

95

Simpson JB, Baim, DS, Robert E, Harrison DC,: A new catheter system for coronary angioplasty. AM. J. Cardiol. 49: 1216-1222, (1982).

96

Simpson JB, Jonson DE, Thapliyal HV, Marks DS, Braden LJ, : Transluminal Atherectomie : A new Approach to the Treatment of Atherosclerotic Vascular Disease (Abstr.) Circulation (Suppl. III) 72: III-146, (1985).

97

Simpson JB, Zimmerman JJ, Shoor P, Fogarty TJ, Johnson D, Braden L, Thapliyal H,: Transluminal atherectomy: A new approach to the treatment of atherosclerotic vascular disease. Angiology 37: 409-410, (1986).

98

Simpson JB, Robertson GC, Selmon MR,: Percutaneous coronary atherectomy. Circulation (Suppl. II) 78:82, (1988a).

99

Simpson JB, Selmon MR, Robertson GC, Cipriano PR, Hayden WG, Johnson DE, Fogarty TJ,: Transluminal atherectomy for occlusive peripheral vascular disease. *Amer. J. Cardiol.* 61: 96G-101G, (1988b).

100

Simpson JB, Rowe MH, Selmon MR, Robertson GC, Vetter JW, Leggett JH, Hinohara T: Restenosis following directional coronary atherectomy in de novo lesions of native coronary arteries. *Circulation (Suppl. III)* 82:III-313, (1990).

101

Simpson JB, Selmon MR, Robertson GC, Hinohara T,: What did we learn from atherectomy (DCA) ? (Abstr.) *Z. Kardiol. (Suppl. 3)* 80:9, (1991).

102

Topol EJ, Leya F, Pinkerton CA., Whitlow PL, Höfling B, Simonton CA, Masden RR, Serruys PW, Leon MB, Williams DO, King SB, Mark DB, Isner LM, Holmes DR, Ellis SG, Lee KL, Keeler GP, Beerdan LG, Hinohara T, Califf RM,: A comparison of directional atherectomy with coronary angioplasty in patients with coronary artery disease. *N Engl J Med* 329: 221-227, (1993).

103

Umans VA, de Feyter PJ, Deckers JW, McLeod D, van den Nrand M, de Jaegere P, Serruys PW,: Acute and long-term outcome of directional coronary atherectomy for stable and unstable angina. *Amer J. Cardiol* 74:641-646, (1994).

104

Umans VA, Keane D, Foley D, Boersma E, Melkert R, Serruys PW,:
Optimal use of directional coronary atherectomy is required to ensure
long-term angiographic benefit: a study with matched procedural
outcome after atherectomy and angioplasty. J. Am. Coll. Cardiol.
24:1652-1659, (1994).

105

Umans VA, Melkert R, Foley DP, Serruys PW,: Clinical and
angiographic comparison of matched patients with successful
directional coronary atherectomy or stent implantation for primary
coronary artery lesion. J. Amer Coll. Cardiol. 28:637-644, (1996).

106

Vallbracht C, Kober G, Kunkel B, Hopf R, Sievert H, Kaltenbach M.:
Mehrfachrezidive nach Ballondilatation: Dilatieren oder operieren? Z.
Kardiologie. 76:428-432, (1987).

107

Vallbracht C, Klepzig jr. H, Hoin H, Kaltenbach M, Kober G:
Koronarangioplastik – Ist das Rezidivrisiko am Tage des Eingriffes
vorraussagbar? Z. Kardiologie. 79: 161-165, (1990).

108

Vetter JW, Simpson JB, Robertson GC, Selmon MR, Rowe MH,
Bartzokis TC, Braden LJ, Hinohara T: Rescue directional
atherectomy for failed balloon angioplasty. J. Amer. Coll. Cardiol.
17:384A, (1991).

109

Walford GD, Midei MM, Gloth ST, Meils CM, Strumpf RK, Lawrence WE, Plack RH, Litt MR, Aversano TA, Brinker JA: Complications of Directional Coronary Atherectomy (DCA): Unexpected Aproximate Closure. *Circulation (Suppl. II)* 84:521, (1991).

110

Waller BF, Pinkerton CA, Kereiakes D, Luther S, Pinto RP,: Morphologic analysis of 506 coronary atherectomy specimens from 107 patients. Histologically similar findings of restenosis following primary balloon angioplasty versus primary atherectomy. *J. Amer. Coll. Cardiol.* 15:197, (1990a).

111

Waller BF, Pinkerton CA, Rothbaum DA, Linnemeier TJ, Orr CM, Van Tassel JW, Stack JD,: Restenosis tissue following hot tip laser, eximer laser, primary atherectomy and balloon angioplasty procedures: Histologically Similar Intimal Proliferation in 33 Atherectomy Patients. *Circulation.* 82, 4:312, (1990b).

112

Wilensky RL, Gradus-Pizlo I, Sanduski G, March KL,: Vascular repair mechanisms after directional atherectomy or percutaneous transluminal coronary angioplasty in atherosclerotic rabbit iliac arteries. *Am. Hart J.* 132: 13-22, (1996).

113

Yakubov SL, Dick RJ, Haudenschild CC, Rosenschein U: Deep Tissue Retrieval with Coronary Atherectomy is Paradoxically Associated with Less Restenosis. *Circulation. (Suppl. II)* 84:520, (1991).

114

Zeitler E, Schoop W, Zahn W,: The treatment of occlusive arterial disease by transluminal catheter angioplasty. *Radiology* 99: 19-26, (1971).

8 Lebenslauf

Persönlich

Geburtsdatum: 20. Oktober 1969
Geburtsort: Hafik, Türkei
Staatsangehörigkeit: deutsch
Familienstand: ledig

Schulbildung

1976-1980: Heiligenberg-Grundschule in Gensungen
1980-1986: Gesamtschule Felsberg
1986-1989: Oberstufengymnasium an der
Geschwister-Scholl-Schule in Melsungen
23.05.1989: Allgemeine Hochschulreife (Abitur)

Tätigkeit vor dem Studium

07/1989-04/1990: Praktikum im pflegerischen Bereich
Kreiskrankenhaus Melsungen

Universität

04/1990: Beginn des Humanmedizinstudiums an der
Justus-Liebig-Universität in Gießen
11/1993-11/1998: Stipendiatin beim Evangelischen
Studienwerk in Schwerte
31.08.1994: Physikum (Arztliche Vorprüfung)
21.03.1996: I. Staatsexamen
16.09.1997: II. Staatsexamen
27.11.1998: III. Staatsexamen

Praktisches Jahr

11/1997-02/1998:	Herz- und Gefäßchirurgie an der Justus-Liebig-Universität in Gießen
03/1998-06/1998:	Unfall- und Allgemein Chirurgie in der Universitätsklinik in Basel
07/1998-10/1998:	Innere, Abteilung Kardiologie an der Justus-Liebig-Universität in Gießen

Beruflicher Werdegang

12/1998-05/2000:	Tätigkeit als Ärztin im Praktikum in der Herz- und Gefäßchirurgie der Justus- Liebig-Universität in Gießen
01.06.2000:	Approbation als Ärztin
seit 01.06.2000:	Wissenschaftliche Angestellte (Ärztin) in oben genannter Abteilung

9 Danksagung

Danken möchte ich Herrn Prof. Dr. med. H. Tillmanns und Herrn Prof. Dr. Haberbosch für die Möglichkeit zur Durchführung der erforderlichen Untersuchungen in der Abteilung für Kardiologie und Angiologie der Justus-Liebig Universität in Gießen.

Mein ganz besonderer Dank gilt meinem Doktorvater, Herrn Prof. Dr. med. P.Vogt für die Überlassung dieses interessanten Themas und für die freundliche und unermüdliche Beratung bei der Erstellung dieser Arbeit.

Herrn Dr. med. W. Waas und dem gesamten Herzkatheter-Team danke ich für den Einblick in die interventionellen und diagnostischen Arbeitstechniken im Herzkatheter-Labor.

Herrn Dr. med. H. Heizmann danke ich für die freundliche Unterstützung bei der Nachuntersuchung und Datenerfassung der Patienten.

Frau Erika Rosenhagen möchte ich an dieser Stelle meinen herzlichen Dank aussprechen, denn insbesondere durch Ihr Engagement und durch Ihre freundliche Unterstützung habe ich den Weg zum Studium und somit auch den Weg zur Erstellung dieser Arbeit wählen können.

Dem Evangelischen Studienwerk in Villgst danke ich für die Unterstützung während meines Studiums.

Schließlich möchte ich Sandra Laudt, Andreas Schaub, Stefan Lehmann und Kai Helbig für ihren geduldigen Beistand, ihre tatkräftige Unterstützung sowie für die kritischen Anregungen bei der Durchsicht des Manuskriptes danken.